UNIVERSIDADE FEDERAL DO RIO GRANDE DO SUL

THÊMIS THOMÉ LORO

REABILITAÇÃO FUNCIONAL E ESTÉTICA DE PACIENTE COM EROSÃO DENTAL SEVERA: RELATO DE CASO

PORTO ALEGRE, 2015

Thêmis Thomé Loro

Reabilitação funcional e estética de paciente com erosão dental severa: Relato de Caso

Monografia apresentada à Faculdade de Odontologia da Universidade Federal do Rio Grande do Sul, como parte das exigências do Curso de Pós-Graduação Lato Sensu em Dentística, para obtenção do título de Especialista em Dentística.

Orientadora: Profª Drª Andréa de Azevedo Brito Conceição

Porto Alegre, 2015

RESUMO

A evolução dos sistemas restauradores vem contribuindo muito com a possibilidade de reabilitação estética e funcional de dentes acometidos por erosão ácida. Este relato de caso apresenta o protocolo clínico envolvido no tratamento de um paciente de 25 anos de idade, cuja estrutura e estética dental foram gravemente afetadas pela erosão dental. Este artigo irá apresentar a reabilitação oclusal com a confecção de *table-tops* de resina composta cimentados com resina composta termo-modificada.

PALAVRAS-CHAVE

Erosão Dentária . Reabilitação Bucal . Estética Dental

ABSTRACT

The evolution of restorative materials has contributed to the possibility of aesthetic and functional rehabilitation of teeth affected by dental erosion. This case report presents the clinical protocol involved in treating a 25-years-old patient whose dental structure and aesthetic has been severely affected by dental erosion. This article will present the rehabilitation of posterior teeth with table-tops made in composite resin and cemented with heated composite resin.

KEYWORDS

Dental Erosion . Oral Rehabilitation . Dental aesthetics.

INTRODUÇÃO

A erosão é um processo gradual de destruição da superfície dental, resultado da dissolução química dos tecidos dentais mineralizados, decorrente da ação de soluções ácidas, sem envolvimento bacteriano. As lesões podem ter causas extrínsecas – como consumo de bebidas ácidas, medicamentos, águas cloradas – causas intrínsecas – como refluxo gastro-esofágico, bulimia e anorexia, e fatores idiopáticos.

Apesar da agressividade da ação dos ácidos no desgaste da estrutura dental, a perda de tecidos mineralizados é, usualmente, uma combinação de erosão com outros fatores, como abrasão e atrição. A abrasão é causada pela ação de objetos sobre a estrutura dentária, como a escovação com escovas de cerdas duras, cremes dentais abrasivos e/ou força excessiva. Já a atrição é o desgaste causado pelo contato direto dente-dente, geralmente associado à função oclusal. Hábitos parafuncionais, como bruxismo, associados a erosão podem resultar em desgaste extremo dos tecidos dentais (Trushkowsky & Oquendo, 2011).

A identificação do fator etiológico da erosão dental é importante na determinação de estratégias para o tratamento efetivo das lesões (Mayhew et al., 1998). Além da remoção da exposição aos fatores etiológicos, lesões em estágio avançado geralmente indicam a necessidade de tratamento restaurador. Esta lesões podem apresentar aparência antiestética e/ou sensibilidade a estímulos térmicos e escovação. Em presença de sensibilidade exacerbada, lesões profundas em proximidade com a polpa, enfraquecimento da estrutura dentária, comprometimento estético e perda de estrutura que afete a higiene bucal e saúde periodontal, restaurações serão o tratamento de escolha.

Na dentina a evolução das lesões é mais rápida, uma vez que este tecido apresenta menor quantidade de material inorgânico, sendo menos resistente a desmineralização ácida. Como consequência, o paciente pode manifestar quadro de sensibilidade provocada a estímulos externos que, com o tempo, podem induzir a formação de dentina esclerótica pelo complexo dentino-pulpar (Sobral et al., 2000).

Do ponto de vista restaurador, as lesões de erosão representam um desafio às técnicas adesivas. Na maioria dos casos a dentina estará esclerosada ou vitrificada. A qualidade da adesão à dentina esclerosada é diminuída em relação à dentina não esclerosada devido a um padrão distinto de condicionamento ácido em tecidos altamente mineralizados (Yoshiyama & others, 1996; Tay & Pashley, 2004). Portanto, é esperado que o desempenho clínico das restaurações destas lesões seja mais critico (Franco et al., 2006).

No intuito de facilitar o planejamento e a execução de reabilitações adesivas de grande extensão, em que dentes posteriores e anteriores necessitem intervenção, foi desenvolvida a técnica de três etapas. Três etapas de laboratório são alternadas com três passos clínicos , permitindo que o clínico e o técnico em prótese possam interagir constantemente, alcançando um resultado estético e funcional mais previsível. Durante o primeiro passo, uma avaliação estética é realizada para estabelecer a posição do plano de oclusão. No segundo passo, dentes posteriores do paciente são restaurados, estabelecendo nova dimensão vertical de oclusão. Finalmente, o terceiro passo restabelece a guia anterior (Vailati & Belser, 2008).

RELATO DO CASO

Paciente de 25 anos, gênero masculino, procurou atendimento odontológico na clínica do Curso de Especialização em Dentística da Universidade Federal do Rio Grande do Sul por insatisfação estética com o sorriso, com queixa de “dentes pequenos” e excesso de gengiva aparente no sorriso. À anamnese o paciente relatou ter recebido tratamento restaurador direto em resina composta nos dentes anteriores superiores com intuito de aumento da coroa clínica.

Resultados dos Exames

Ao exame extra-oral o paciente não apresentava assimetria facial (Figuras 1, 2, 3 e 4). Exame clínico, radiográfico e fotografias intra-orais revelaram que o paciente apresentava erosão severa generalizada (Figuras 5, 6, 7, 8, 9, 10 e 11). Desgaste severo foi identificado nas superfícies oclusais, resultando em exposição dentinária e perda de dimensão vertical (Figuras 7, 8, 9, 10 e 11). Desgaste também foram identificados nas faces palatinas dos dentes anteriores (Figuras 10 e 11), bem como desgaste do bordo incisal dos incisivos superiores (Figuras 5, 6, 7, 8 e 9). Apenas os dentes anteriores inferiores não haviam sido afetados. Todos os dentes apresentavam-se vitais.

De acordo com a classificação de ACE (Vailati & Belser), o paciente foi considerado classe IV de ACE uma vez que a havia grande exposição da dentina palatina e encurtamento maior de 2 mm das coroas, enquanto o esmalte vestibular e a vitalidade pulpar estavam preservados. Os elementos 12, 11, 21 e 22, apresentavam facetas em resina (Figuras 5, 6, 7, 8, 9 e 10).

Em entrevista com o paciente este apontou o consumo intenso de refrigerantes a base de cola como a possível causa da erosão, uma vez que não foi identificado outro hábito que poderia justificar a presença das lesões.

O paciente apresentava gengivite intensa, com sangramento à sondagem, intenso acúmulo de placa e presença de cálculo sub-gengival.

Execução do Caso Clínico e Discussão

Inicialmente o paciente necessitou de tratamento periodontal (Figuras 12, 13 e 14). Após diagnóstico facial, desenho do sorriso e enceramento diagnóstico, optou-se pelo aumento clínico das coroas através de gengivoplastia. A moldagem do *wax-up* com silicona de adição (Figura 15) permitiu a confecção de um *mock up* em resina bisacrílica Structur 2 (Voco) na cor A1 sobre os dentes e gengiva do paciente (Figuras 16 e 17), antecipando a previsibilidade estética do tratamento e servindo como guia cirúrgica para o aumento de coroa (Figuras 18 e 19).

Após cicatrização completa dos tecidos periodontais (Figuras 20, 21, 22 e 23) o tratamento teve continuidade com a reabilitação dos dentes posteriores. Para determinação da dimensão vertical de oclusão (DVO) do paciente um *jig* em acrílico foi confeccionado. Foram realizados testes fonéticos em fonemas sibilantes e os aspectos estéticos da face foram avaliados. Com a DVO determinada, uma nova moldagem das arcadas foi realizada. Estes modelos foram então montados em articulador com auxílio do *jig* e novos enceramentos oclusais foram realizados (Figura 24).

A opção restauradora selecionada para o restabelecimento da DVO e da condição estética dos dentes posteriores foi a confecção de *table-tops* em resina composta (Vailati & Belser, 2008). Inicialmente foi realizada a moldagem do enceramento oclusal com silicona transparente Registrado Clear (Voco) para confecção de uma guia restauradora. Resina composta Z350 XT (3M ESPE) na cor esmalte A3 foi posicionada no modelo de gesso inicial previamente isolado, sendo recoberta pela guia restauradora. A resina composta foi fotopolimerizada através da matriz transparente (Figura 25) para confecção dos *table-tops* (Figuras 25, 26, 27 e 28).

As peças foram cimentadas pela técnica de resina termo-modificada (Goulart et al.,.2013). Para tanto, devido à profundidade das lesões e exposição dentinária excessiva, foi realizado o condicionamento ácido seletivo do esmalte por 30 segundos (Figura 29) e aplicação do sistema adesivo autocondicionante Single Bond Universal (3M ESPE). Após limpeza interna, as peças receberam a aplicação de silano Prosil (FGM) por 1 minuto, secagem com jato de ar e aplicação de adesivo Single Bond Universal (3M ESPE).

A resina A3E da Opalis (FGM) foi utlizada para cimentação dos *table-tops* pela técnica de resina termoaquecida em 64ºC pelo dispositivo CalSet (AdDent) (Figura 30), mediante isolamento absoluto. A resina aquecida foi aplicada diretamente sobre a fase oclusal dos dentes posteriores (Figura 31). As peças foram posicionadas sob pressão, excessos de resina foram removidos e o conjunto foi fotoativado por 1 minuto (Figura 32).

Após cimentação de todas as peças, foi realizado o ajuste oclusal com pontas multilaminadas de acabamento, seguido de polimento com sistema Enhance (Dentsply).

A fase seguinte do tratamento será a reabilitação dos dentes anteriores com facetas indiretas em resina composta na face palatina e laminados cerâmicos na face vestibular devido ao alto grau de expectativa estética do paciente.

Figura 1 - Aspecto inicial da face.

Figura 2 - Aspecto inicial do sorriso.

Figura 3 - Aspecto inicial do sorriso, lado direito da face.

Figura 4 - Aspecto inicial do sorriso, lado esquerdo da face.

Figura 5 - Visão aproximada do aspecto inicial do sorriso.

Figura 6 - Visão intra-oral do aspecto inicial do sorriso.

Figura 7 - Aspecto inicial dos dentes em desoclusão.

Figura 8 - Aspecto inicial dos dentes em desoclusão (lado direito).

Figura 9 - Aspecto inicial dos dentes em desoclusão (lado direito).

Figura 10 - Aspecto inicial da face oclusal da arcada superior.

Figura 11 - Aspecto inicial da face oclusal da arcada inferior.

Figura 12 - Aspecto do sorriso após tratamento periodontal.

Figura 13 - Aspecto do sorriso após tratamento periodontal (vista intra-oral).

Figura 14 - Aspecto dos dentes anteriores superiores após tratamento periodontal.

Figura 15 - Guia de silicona confeccionada sobre o enceramento para previsibilidade estética do tratamento e orientação da cirurgia periodontal.

Figura 16 - Mock-up em resina bisacrílica sobre os dentes superiores para previsibilidade estética e orientação da cirurgia periodontal.

Figura 17 - Mock-up em resina bisacrílica sobre os dentes superiores.

Figura 18 - Marcação da quantidade de tecido periodontal a ser removido.

Figura 19 - Cirurgia de aumento de coroa nos dentes anteriores superiores.

Figura 20 - Aspecto do sorriso após cirurgia de aumento de coroa.

Figura 21 - Aspecto dos dentes anteriores superiores após cirurgia periodontal para aumento de coroa clínica.

Figura 22 - Aspecto da face após cirurgia periodontal.

Figura 23 - Aspecto do sorriso após cirurgia periodontal.

Figura 24 - Enceramento da oclusal dos dentes posteriores para confecção dos table-tops.

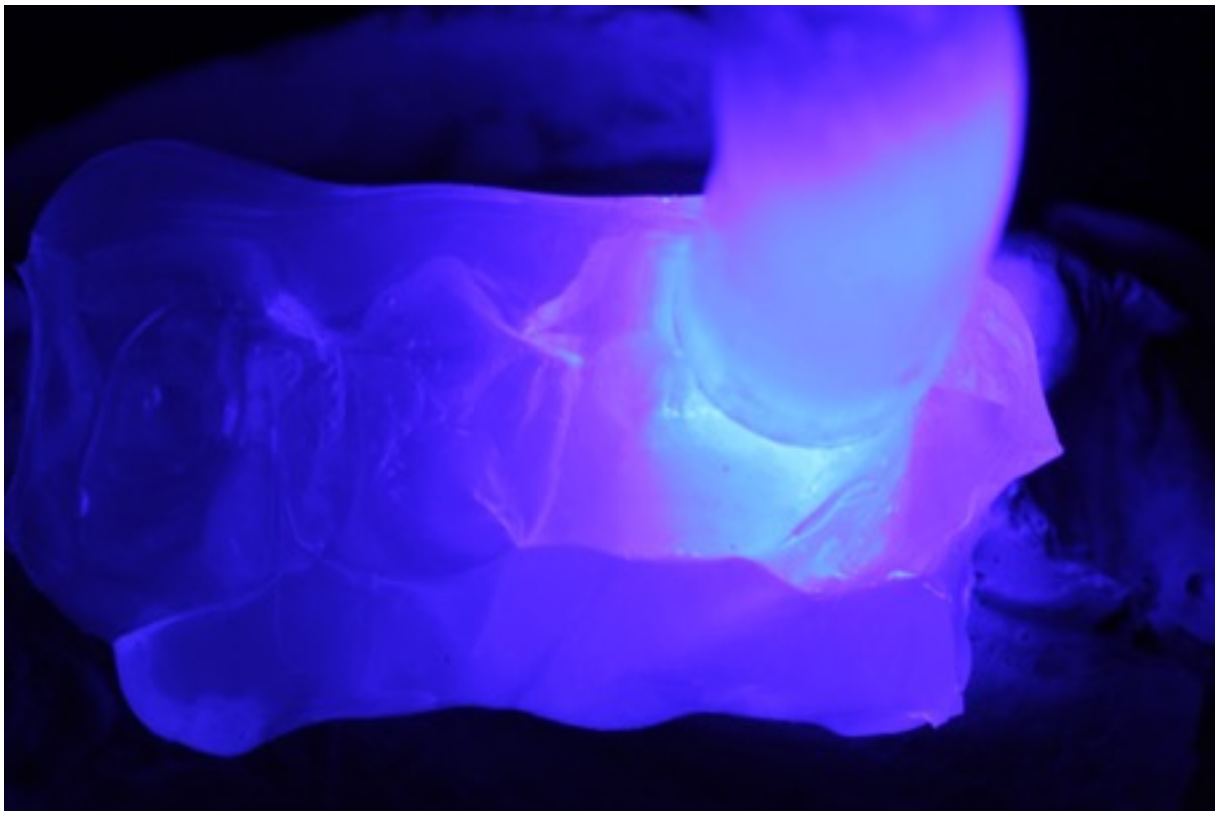

Figura 25 - Confecção dos table-tops em resina composta.

Figura 26 - Table-tops sobre modelo de gesso.

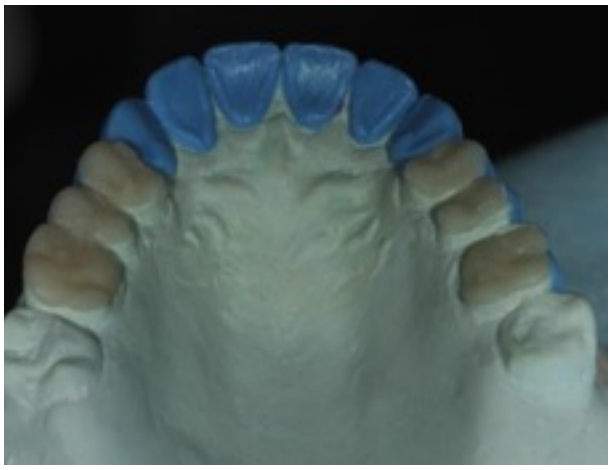

Figura 27 - Enceramento dentes anteriores e table-tops dos dentes posteriores.

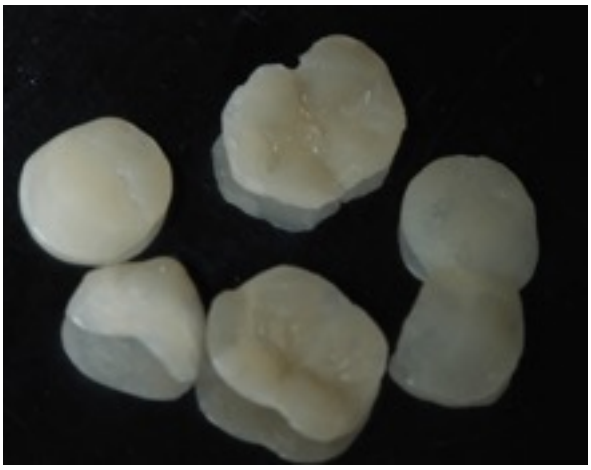

Figura 28 - Table-tops em resina composta.

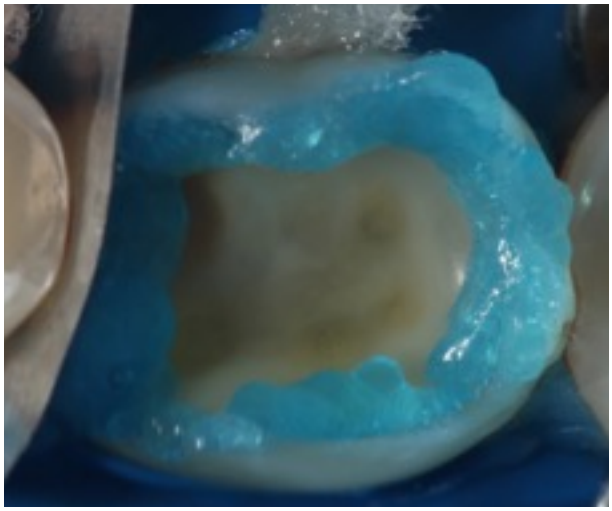

Figura 29 - Condicionamento ácido seletivo do esmalte.

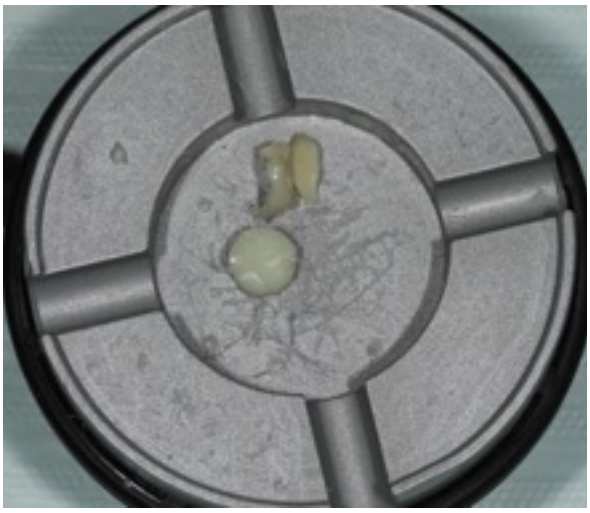

Figura 30 - Aquecimento da resina composta no equipamento CalSet.

Figura 31 - Aplicação da resina termoaquecida na oclusal do dente.

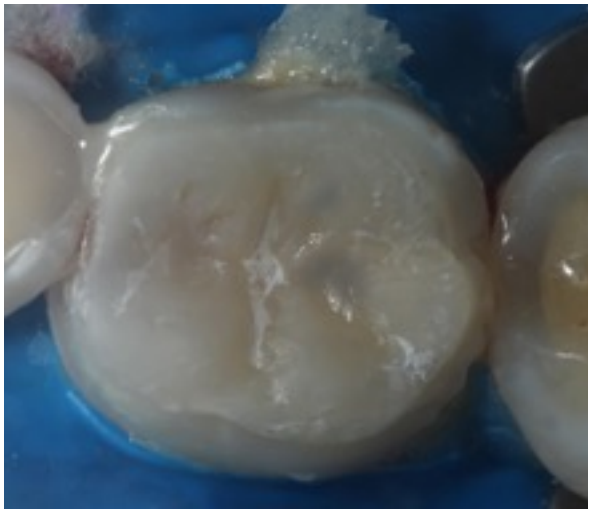

Figura 32 - Cimentação do table-top.

Figura 33 - Table-tops em resina composta cimentados nos dentes posteriores.

Figura 34 - Table-tops em resina composta cimentados nos dentes posteriores.

CONCLUSÃO

A resina composta é apontada na literatura como material de escolha na reabilitação de pacientes que apresentem intenso desgaste dental causado por erosão ácida. Esta indicação deve-se ao fato de este material apresentar ótima adesão à estrutura dental e a possibilidade de restabelecimento estético e funcional sem a necessidade de desgaste da estrutura dental já fragilizada.

A utilização da técnica dos três-passos no tratamento de casos complexos - onde a reabilitação de dentes posteriores e anteriores é necessária - contribui para a previsibilidade dos resultados, mínima necessidade de desgaste dental e alto índice de receptividade do paciente.

Este artigo apresentou as duas primeiras etapas da técnica de três-passos, demonstrando que esta técnica obteve sucesso na reabilitação de um paciente com dentição severamente afetada por erosão dental.

REFERÊNCIAS

1. Trushkowsky RD, Oquendo A. Treatment of dentin hypersensitivity. Dent Clin N Am 2011;55:599–608.

2. Mayhew RB, Jessee SA, Martin RE. Association of occlusal, periodontal, and dietary factors with the presence of non-carious cervical dental lesions. Amer J Dent 1998;11(1):29-32.

3. Sobral MAP, Garone-Netto N, Luz MAAC. Fatores etiológicos da hipersensibilidade dentinária cervical. RPG 1996;3(1):7-15.

4. Yoshiyama M, Sano H, Ebisu S, Tagami J, Ciucchi B, Johnson MH & Pashley DH. Regional strengths of bonding agents to cervical sclerotic root dentin. J Dent Research 1996;75(6):1404-1413.

5. Tay FR & Pashley DH. Resin bonding to cervical sclerotic dentin: A review J Dent 2004;32(3):173-196.

6. Vailati F, Belser C. Classification and Treatment of the Anterior Maxillary Dentition Affected by Dental Erosion: The ACE Classification. Int J Periodontics Restorative Dent 2010;30:559–571.

7. Vailati F, Belser UC. Full mouth adhesive rehabilitation of a severely eroded dentition: the three step technique. Part I. Eur J Esthet Dent 2008;1:58–72.

8. Goulart M, Damin DF, Melara R, Conceição AAB. Effect of pre-heating composites on film thickness. JRD 2013;1(4):274-280.