Acta Scientiae Veterinariae. 35(1): 119-124, 2007.

HOSPITAL FORUM
Pub. 717

ISSN 1678-0345 (Print)
ISSN 1679-9216 (Online)

Displasias foliculares ligadas à cor da pelagem em cães: displasia folicular dos pêlos pretos e alopecia por diluição da cor

Colors-linked follicular dysplasias in dogs: black hair follicular dysplasia and color dilution alopecia

Rafael Rodrigues Ferreira[1], Mauro Luís da Silva Machado[2], Juliana Aguiar[3], Andréia Spanamberg[4], Simone Passos Bianchi[5], Eduardo Conceição Oliveira[2] & David Driemeier[6]

RESUMO

As displasias foliculares ligadas à cor da pelagem, também descritas como displasias cutâneas neuroectodermais congênitas, são histopatologica e geneticamente semelhantes e tratam-se, provavelmente, da mesma doença, porém com apresentações clínicas distintas em cães: difusa na Alopecia por Diluição da Cor (ADC) e localizada na Displasia Folicular dos Pêlos Pretos (DFPP). A ADC, também conhecida como Alopecia do Mutante da Cor afeta cães com coloração de pelos considerada "diluída", uma vez que possuem sombreados de cinza e preto, caracterizando as cores "azuis", "cinzas", "castanhas" e "vermelhas. A DFPP afeta cães que apresentam pelagem com mais de uma cor, além da preta, e é confinada às áreas negras da cobertura pilosa. A etiologia destas displasias ainda não foi totalmente elucidada, mas atualmente, a maioria dos autores considera que um defeito ectodérmico, muito provavelmente causado por uma ou mais mutações no, ou próximas, do gene MLPH (melanophilin gene) que codifica a melanofilina, são responsáveis pelo desenvolvimento destas doenças. Também o déficit de MSH (hormônio estimulante da melatonina) já foi preconizado como causa destas anomalias, deixando as células da matriz pilosa expostas à toxicidade dos precursores da melanina. O diagnóstico é embasado na anamnese, sintomas cutâneos, exame tricográfico (microscopia óptica e eletrônica) e histopatologia. Ainda não foi descrito tratamento específico para ambas doenças. Neste artigo, são relatados dois casos clínicos de displasia folicular em cães, atendidos no Serviço de Dermatologia do Hospital de Clínicas Veterinárias da UFRGS, um de Alopecia por Diluição da Cor e outro de Displasia Folicular dos Pêlos Pretos.

Descritores: alopecia**,** displasia folicular, pelos pretos, cores diluídas, cão.

ABSTRACT

Colors-linked follicular dysplasias in dogs, also called congenital cutaneous neuroectodermal dysplasias, have genetic origins and similar hystologic patterns, and they are probably the same disorder, however, with different clinical manifestations: diffuse on Color Dilution Alopecia (CDA) and located on Black Hair Follicular Dysplasia (BHFD). ADC, also known as Color Mutant Alopecia, affects dogs with coat colors considered "dilute", with brighter shades of black or brown, known as blue, grey, fawn and red. BHFD is restricted to the black hair areas of dogs with bi or multi colored coats. The etiology of these dysplasias was still not elucidated, but it is considered as an ectodermic defect, probably caused for one or more mutations within, or near the melanophilin gene (MLPH). Diagnosis is based on anamnesis and symptoms, microscopic evaluation of plucked hair shafts and hystologic patterns. No specific treatment is available. This paper describes two cases of color-linked follicular dysplasia in dogs, one with BHFC and another with CDA, received at the Service of Dermatology of the Hospital de Clínicas Veterinárias da UFRGS, Porto Alegre, RS, Brasil.

Key words: alopecia, follicular dysplasia, black hair, color dilution, dog.

Received: October 2006 www.ufrgs.br/favet/revista Accepted: December 2006

[1]Mestrando, Programa de Pós-Graduação em Ciências Veterinárias (PPGCV), Faculdade de Veterinária (FaVet), Universidade Federal do Rio Grande do Sul (UFRGS) e Bolsista CNPq. [2]Doutorando, PPGCV, FaVet/UFRGS. [3]Residente, Hospital de Clínicas Veterinárias (HCV)/UFRGS. [4]Setor de Micologia, FaVet/UFRGS. [5]Graduação, FaVet/UFRGS. [6]Setor de Patologia, FaVet/UFRGS. CORRESPONDÊNCIA: R.R. Ferreira [rafa_vet@hotmail.com].

INTRODUÇÃO

As displasias foliculares ligadas à cor da pelagem, também descritas como displasias cutâneas neuroectodermais congênitas [15], são histopatologica e geneticamente semelhantes e tratam-se, provavelmente, da mesma doença, porém com apresentações clínicas distintas em cães: difusa na Alopecia por Diluição da Cor (ADC) e localizada na Displasia Folicular dos Pêlos Pretos (DFPP) [10,15,24]. Estas displasias são caracterizadas por aglomerados de melanina nos pêlos, acúmulo de melanossomas de estágio IV nos melanócitos e insuficiente transferência de melanina para os queratinócitos adjacentes, muito similar à Síndrome de Griscelli em humanos [2,23]. Os pêlos que apresentam acúmulo muito irregular de melanina são mais sensíveis a fraturas, inclusive dentro do folículo piloso [15]. Nos cães as lesões são caracterizadas por alopecia, escamação, pêlos ressequidos, quebradiços e opacos, diferentemente do que ocorre em humanos [2,23], nos quais a síndrome é restrita à pele, e não se observa alopecia ou pêlos displásicos.

A ADC, também conhecida como Alopecia do Mutante da Cor afeta cães com coloração de pêlos considerada "diluída", uma vez que possuem sombreados de cinza e preto, caracterizando as cores "azuis", "cinzas", "castanhas" e "vermelhas". A freqüência da doença é variável conforme as raças, porém no Dobermann azul é de 93% [17].

A DFPP afeta cães que apresentam pelagem com mais de uma cor, além da preta, e é confinada às áreas negras da cobertura pilosa [5-8,11,13,22,24,25].

Neste artigo, são relatados dois casos clínicos de displasia folicular em cães, atendidos no Serviço de Dermatologia do Hospital de Clínicas Veterinárias da UFRGS, um de Alopecia por Diluição da Cor e outro de Displasia Folicular dos Pêlos Pretos.

RELATO DOS CASOS

DFPP: Um cão de pelagem tricolor (branco, preto e marrom) sem raça definida, fêmea, com aproximadamente 8 meses de idade, foi atendido no Serviço de Dermatologia do Hospital de Clínicas Veterinárias da Universidade Federal do Rio Grande do Sul com histórico de apresentar queda de pêlos na região dorsal do corpo e face externa do pavilhão auricular, sem prurido. Esta alteração já era perceptível pelo proprietário desde sua adoção, há 4 meses. Ao exame físico constatou-se alopecia parcial nas áreas de pêlos negros, não havendo falhas nas regiões de pelagens branca e marrom (Figura 1). Em toda extensão do corpo não havia sinais de descamação ou piodermite. Os exames parasitológico de raspado de pele e cultura fúngica resultaram negativos. Ao exame tricográfico dos pêlos das áreas afetadas observaram-se aglomerados de melanina de forma irregular na região cortical e medular, associados às deformações do pêlo (Figura 2). A análise histopatológica da biopsia de pele evidenciou folículos pilosos atróficos preenchidos de melanina em amostras colhidas das regiões da pele com pelagem preta (Figura 3). Nas amostras obtidas a partir de áreas da pele com pêlos brancos e marrons, não foram observadas alterações. As dosagens hormonais séricas de T4 livre e TSH estavam dentro dos parâmetros normais. Com base na anamnese, exames físico e histopatológico, pôde-se firmar o diagnóstico de DFPP.

ADC: Um cão da raça Pinscher, de pelagem bicolor (azul e castanha), fêmea, com aproximadamente 2 anos de idade, foi atendido no Serviço de Dermatologia do Hospital de Clínicas Veterinárias da Universidade Federal do Rio Grande do Sul, com histórico de apresentar rarefação piloso nas áreas de cor diluída. Ao exame físico evidenciou-se alopecia parcial e disqueratinização moderada restrita as áreas de cobertura pilosa de coloração azul (Figura 4). Os exames parasitológico de raspado de pele e cultura fúngica resultaram negativos. Ao exame tricográfico dos pêlos das áreas afetadas observaram-se aglomerados de melanina de forma irregular na região cortical e medular, associados às deformações do pêlo (figura 5). A análise histopatológica da biopsia de pele evidenciou folículos pilosos e epiderme com acúmulos irregulares de pigmentos de melanina, sem sinais de inflamação, em amostras colhidas das regiões da pele de cor diluída (figura 6). Nas amostras obtidas a partir de áreas da pele com pêlos castanhos, não foram observadas alterações. As dosagens hormonais séricas de T4 livre e TSH estavam dentro dos parâmetros normais. Com base na anamnese, exames físico e histopatológico pôde-se firmar o diagnóstico de ADC.

DISCUSSÃO

A etiopatogenia destas displasias é complexa e ainda não está totalmente elucidada, mas certamente refere-se a um problema primitivo no folículo piloso, de origem genética. O primeiro a levantar esta hipótese foi Miller (1991) ao comparar os fenótipos histopatológicos de cães afetados por ADC com gatos e

Figura 1. Canino de pelagem tricolor (branco, preto e marrom) sem raça definida, fêmea, com aproximadamente 8 meses de idade, apresentando alopecia parcial na face externa do pavilhão auricular e região dorsal, restrita as áreas de pêlos pretos.

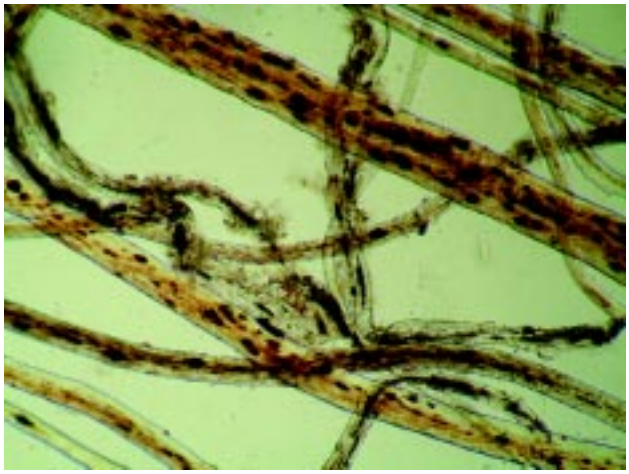

Figura 2. Exame tricográfico dos pêlos das áreas afetadas. Pode ser observado aglomerados de melanina de forma irregular na região cortical e medular, associados às deformações do pêlo.

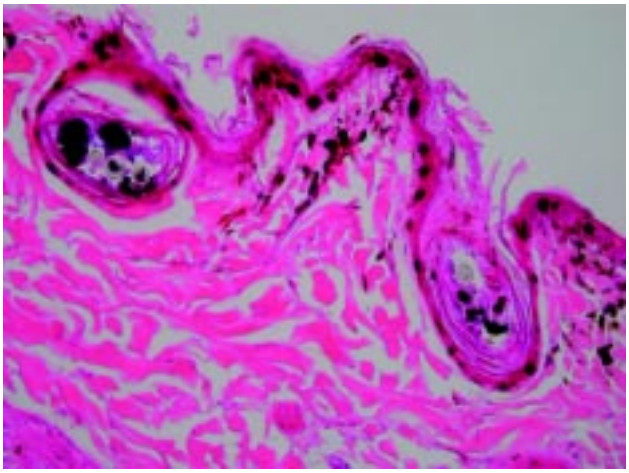

Figura 3. Análise histopatológica da biopsia de pele evidenciando folículos pilosos atróficos preenchidos de melanina em amostras colhidas das regiões da pele com pelagem preta.

Figura 4. Canino da raça Pinscher, de pelagem bicolor (azul e castanha), fêmea, com aproximadamente 2 anos de idade, apresentando alopecia parcial e disqueratinização moderada restrita as áreas de cobertura pilosa de coloração azul.

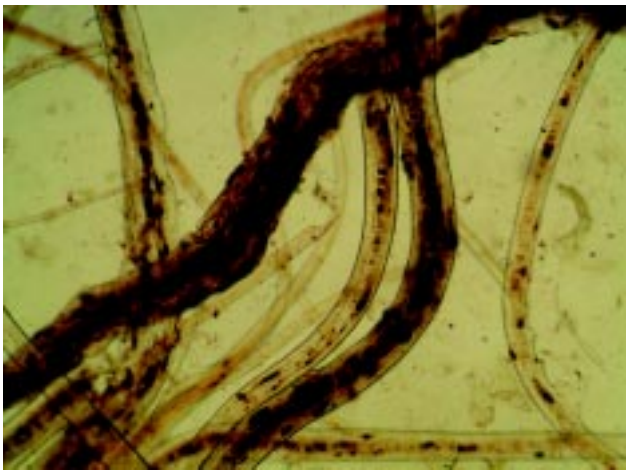

Figura 5. Exame tricográfico dos pêlos das áreas afetadas. Pode ser observado aglomerados de melanina de forma irregular na região cortical e medular, associados às deformações do pêlo.

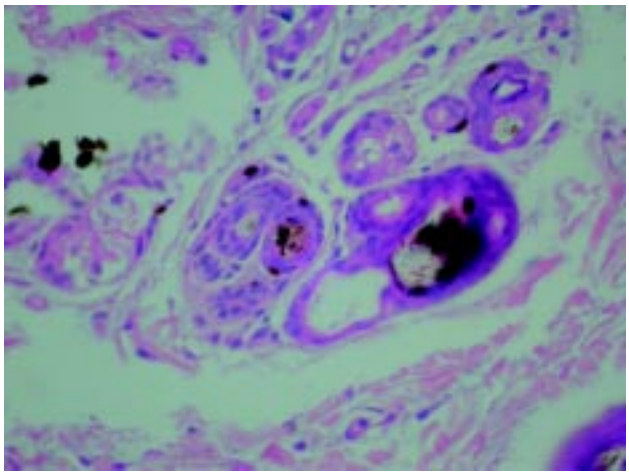

Figura 6. Análise histopatológica da biopsia de pele evidenciando folículos pilosos e epiderme com acúmulos irregulares de pigmentos de melanina, sem sinais de inflamação, em amostras colhidas das regiões da pele de cor diluída.

camundongos. Neste estudo observou que o locus *d* (locus do gene da diluição da cor) tem papel preponderante na ADC, porque ele regula a intensidade da pigmentação pilosa pelo controle do tamanho, forma e distribuição dos grânulos de melanina na haste pilar [17]. Entretanto, deve haver um alelo suplementar na série alélica *d*, senão todos os cães com cores diluídas sofreriam de ADC, o que não acontece. O lócus *d* sintetiza uma série de proteínas (miosina Va, Rab27a e melanofilina) que estão envolvidas no transporte de melanossomas sintetizado pelos melanócitos [14,18,27]. Estes melanossomoas são transportados por dendrides citoplasmáticos e alcançam os queratinócitos da epiderme e matriz pilosa, envolvendo microtúbulos e filamentos de actina. Conseqüentemente, déficits funcionais destas proteínas resultam em deficiente transporte de melanossomas [20].

Também tem sido reportado que estas displasias apresentam folículos pilosos que não se desenvolvem (pêlo telogênico ou pêlo atrófico) após a fase telogênica, usualmente associados à intensa hiperqueratose no infundíbulo folicular, que pode ser causada por déficits de melanina [15].

A DFPP também tem sido atribuída ao déficit de MSH (hormônio estimulante da melatonina) [4], o que deixaria as células da matriz pilosa expostas à toxicidade dos precursores da melanina, porém esta teoria não foi confirmada em trabalhos que seqüenciaram o gene MSHr de animais com DFPP e de animais normais, no qual concluiu-se que o defeito que leva a DFPP pode estar em outro local do gene [23].

Recentes pesquisas de seqüenciamento do gene MLPH (melanophilin gene) em cães das raças Dobermann Pinscher e Pinscher Alemão com cores diluídas evidenciaram que a diluição da cor é causada por uma ou mais mutações no, ou próximas, do gene MLPH que codifica a melanofilina [19]. Estes resultados reforçam a possibilidade de mutações genéticas neste gene serem responsáveis também pelas displasias ligadas à cor [2].

A sintomatologia de ambas as doenças é muito semelhante, embora se observe que na DFPP, além das alterações serem restritas às áreas de cobertura pilosas pretas (apesar de que algumas áreas negras mantenham-se inalteradas) os sintomas iniciam mais cedo, por volta de quatros semanas de idade, enquanto na ADC, entre quatro até doze meses, e, mais raramente, até três anos de idade. Nota-se inicialmente hipotricose progressiva que conduz à alopecia extensa nas zonas de cores diluídas ou pretas. Na ADC a área mais afetada é o tronco, podendo tardiamente afetar também cabeça e membros, enquanto na DFPP as regiões mais afetadas são a cabeça, pina, pescoço e tronco. Em ambas, os pêlos, da cobertura pilosa afetada, apresentam-se opacos, fraturados, retorcidos e desprendem-se facilmente ao menor toque. A pele pode se apresentar com excessiva descamação e freqüentemente se observa foliculite bacteriana secundária, que pode provocar prurido [8,24].

O diagnóstico é embasado na anamnese, sintomas cutâneos, exame tricográfico e histopatologia [10].

No exame tricográfico dos pêlos das áreas afetadas observam-se lesões típicas, que são aglomerados de melanina de forma irregular na região cortical e medular, associados às deformações do pêlo (displasias) e a cutícula pode estar ausente ou fraturada. Estas alterações são mais acentuadas na DFPP [1,9,11, 21,24].

O exame histopatológico da biópsia cutânea, coletada de áreas afetadas, revela algumas características peculiares, porém podem ser semelhantes a algumas dermatoses endócrinas e, às vezes, difíceis de diferenciar da pele normal de cães de cor diluída ou preta. As lesões histopatológicas caracterizam-se por hiperacantose de intensidade variável, hiperqueratose ortoqueratósica epidérmica moderada e folicular importante, diversos graus de displasia folicular, predominância de folículos pilososos inativos em fase telogênica, atrofia folicular e distribuição de melanócitos epidérmicos repletos de melanina. Grandes quantidades de melanina são observadas no epitélio folicular, matriz, córtex e medula pilar. Observam-se também melanófagos peribulbares e perifoliculares. As hastes dos pêlos apresentam-se fraturadas com aglomeração de melanina livre [3,8,12,17,24,26]. Observações prévias, porém, relatam que na DFPP os aglomerados de melanina são de maior tamanho do que os encontrados na ADC [12].

Ainda não existe tratamento específico para estas dermatopatias. Para o controle das alterações da queratinização preconiza-se a utilização de shampoos ceratomoduladores, anitissépticos e emolientes. Ácidos graxos essenciais devem ser prescritos durante toda a vida, para manter a qualidade do filme lipídico da pele e terapia antimicrobiana nos casos de pioderma secundário [9,24]. Melatonina, na dose de 3 a 6 mg/animal, b.i.d., tem sido preconizada com sucesso de reposição parcial dos pêlos em aproxima-

damente 50% dos casos, embora o seu modo de ação seja ainda desconhecido [10].

CONCLUSÃO

Mesmo que ambas doenças apresentem características clínicas diferentes, é provável que tenham a mesma etiologia, embora ela ainda não ter sido totalmente elucidada. Estudos recentes levantaram a hipótese de que, tanto a ADC como a DFPP, origina-se de um defeito ectodérmico, muito provavelmente ligado ao gene que codifica a melatonina (MLPH). Embora que essa teoria seja a mais aceita até o presente momento, mais estudos devem ser realizados visando a elucidação definitiva da etiopatogenia. Ainda não foi descrito tratamento específico que comprove a cura.

REFERÊNCIAS

1 **Beco L., Fontaine J., Gross T.L. & Charlier G. 1996.** Color dilution alopecia in seven Dachshunds - a clinical study and the hereditary, microscopial and ultrastructural aspect of the disease. *Veterinary Dermatology.* 7: 91-97.

2 **Bomhard W., Mauldin E.A., Schmutz S.M., Leebs T. & Casal M.L. 2006.** Black hair follicular dysplasia in Large Münsterländer dogs: clinical, histological and ultrastructural features. *Veterinary Dermatology.* 17: 182-188.

3 **Cardoso M.J.L., Franco S.R.V.S. & Fabris V. 2003.** Displasia follicular em cão. *Ciência Rural.* 33: 949-951.

4 **Carlotti D.N. 1990.** Canine hereditary black hair follicular dysplasia and color mutant alopecia: clinical and histopathological aspects. *Advances in Veterinary Dermatology.* 1: 43-46.

5 **Cunha F.M., Silveira L.M.G., Silva P.T.D., Ferrigno C.R.A. & Futema F. 2005.** Displasia folicular dos pêlos negros: relato de caso. *Clínica veterinária.* 59: 89-90.

6 **Delmage D.A. 1995.** Black hair follicular dysplasia. *Veterinary Record.* 136: 79-80.

7 **Dunn K.A., Russel M. & Boness J.M. 1995.** Black hair follicular dysplasia. *Veterinary Record.* 137: 412.

8 **Gross T.L., Ihrke P.J., Walder E.J. & Affolter V.K. 2005**. Skin diseases of the dog: Clinical and histopathologic diagnosis. 2nd edn. London: Blackwell Science, 945p.

9 **Guaguère E. 1996**. Les alopécies d'origine génétique chez le chien. *Point Vétérinaire.* 28: 543-548.

10 **Guaguère E. & Rubiales-Degorge F. 2006.** Alopécies génétiques. In : Guaguère E. & Prélaud P. (Eds). *Guide pratique de dermatologie canine*. Italie : Kalianxis, pp. 427-437.

11 **Guaguère E. 1991.** Aspects histopathologiques et ultrastructuraux de l'alopécie des robes diluées: à propos dún cas chez un Dobermann pinscher bleu. *Pratique Medicale et Chirurgicale de l´Animal de Compagnie.* 26: 537-546.

12 **Hargis A.M., Brignac M.M. & Al-Bagdadi F.A.K. 1991.** Black hair follicular dysplasia in black and white saluki dogs: differentiation from color mutant alopecia in the Doberman pinscher by microscopic examination of hairs. *Veterinary Dermatology.* 2: 69-83.

13 **Harper R.C. 1978.** Congenital black hair follicular dysplasia in bearded collie puppies. *Veterinary Record.* 102: 87.

14 **Hume A.N., Collinson L.M. & Hopkins C.R. 2002.** The leaden gene product is required with Rab27a to recruit myosin Va to melanosomes in melanocytes. *Traffic.* 3: 193-202.

15 **Mecklenburg L. 2006.** An overview on congenital alopecia in domestic animals. *Veterinary Dermatology.* 17: 393-410.

16 **Miller W.H. & Scott D.W. 1995.** Follicular dysplasia of the Portuguese Water Dog. *Veterinary Dermatology.* 6: 67-74.

17 **Miller W.H. 1991.** Alopecia associated with coat color dulution in two Yorkshire terriers, one saluki, and one mixed-breed dog. *Journal of the American Animal Hospital Association.* 27: 39-43.

18 **Nagashima K., Torii S., Yi Z., Igarashi M., Okamoto K., Takeuchi T. & Izumi T. 2002.** Melanophilin directly links Rab27a and myosin Va through its distinct coiled-coil regions. *FEBS Letters.* 517: 233-238.

19 **Philipp U., Hamann H., Meckenburg L., Nishino S., Mignot E., Günzel-Apel A.-R.**, **Schmutz S.M. & Leeb T. 2005.** Polymorphisms within the canine MLPH gene are associated with dilute coat color in dogs. *BMC Genetics.* 16: 34.

20 **Provance Jr. D.W., James T.L. & Mercer J.A. 2002**. Melanophilin, the product of the leaden locus, is required for targeting of myosin-Va to melanosomas. *Traffic.* 3: 124-132.

21 **Roperto F., Cerundolo R., Restucci B., Vincensi M.R., Decaprariis D., Devico G. & Maiolino P. 1995.** Color dilution alopecia (CDA) in ten Yorkshire Terriers. *Veterinary Dermatology.* 6: 171-178.

22 **Rothstein E., Scott D.W., Miller Jr. W.H. & Bagladi M.S. 1998.** A restrospective study of dysplastic hair follicles and abnormal melanization in dogs with follicular dysplasia syndromes or endocrine skin disease. *Veterinary Dermatology.* 9: 235-241.

23 **Schmutz S.M., Moker J.S., Clark E.G. & Shewfelt R. 1998.** Black hair follicular dysplasia: an autossomal recessive condition in dogs. *Canadian Veterinary Journal.* 39: 644-646.

24 **Scott D.W., Miller Jr. W.H. & Griffin C.E. 1996.** Defeitos congênitos e hereditários. In: *Dermatologia de pequenos animais.* Rio de Janeiro: Interlivros, pp.721-722.

25 **Selmanowitz V.J., Kramer K.M. & Orentreich N. 1972.** Canine hereditary black hair follicular dysplasia. *Journal of Heredity.* 63: 43-44.

26 **Selmanowitz V.J., Markofsky J. & Orentreich N. 1977.** Black-hair follicular dysplasia in dogs. *Journal of American Veterinary Medical Association.* 10:1079-1081.

27 **Wilson S.M., Yip R., Swing D.A., O'Sullivan T.N., Zhang Y., Novak E.K., Swank R.T., Russell L.B., Copeland N.G. & Jenkins N.A. 2000.** A mutation in Rab27a causes the vesicle transport defects observed in ashen mice. *Proceedings of the National Academy of Sciences of the USA.* 97: 7933-7938.

Pub. 717