

PIETRO LENTZ MARTINS CANTÚ

**INTRODUÇÃO À CITOLOGIA CÉRVICO-VAGINAL: UMA
EXPERIÊNCIA DIDÁTICA NO R4 DE CITOPATOLOGIA**

**Trabalho apresentado como requisito para
obtenção do título de Citopatologista no
Programa de Residência Médica do Hospital
de Clínicas da Universidade Federal do Rio
Grande do Sul.**

**Porto Alegre
Universidade Federal do Rio Grande do Sul
2022**

PIETRO LENTZ MARTINS CANTÚ

**INTRODUÇÃO À CITOLOGIA CÉRVICO-VAGINAL: UMA
EXPERIÊNCIA DIDÁTICA NO R4 DE CITOPATOLOGIA**

**Trabalho apresentado como requisito para
obtenção do título de Citopatologista no
Programa de Residência Médica do Hospital
de Clínicas da Universidade Federal do Rio
Grande do Sul.**

Professora Orientadora: Profa. Dra. Heloísa Jesse Folgieri

**Porto Alegre
Universidade Federal do Rio Grande do Sul
2022**

Cantú, Pietro Lentz Martins

Introdução à Citologia Cérvico-Vaginal: Uma Experiência Didática no R4 de Citopatologia / Pietro Lentz Martins Cantú. – Porto Alegre, 2022.

27p.

Orientadora: Heloísa Jesse Folgieri.

Trabalho de conclusão de residência (sub-especialização) – Hospital de Clínicas de Porto Alegre – R4 em Citopatologia (Área de Atuação: Patologia).

1. Citologia Cérvico-Vaginal
2. Exame Papanicolaou
3. Câncer de Colo Uterino
4. Capacitação.

RESUMO

Introdução: O câncer de colo uterino é a quarta neoplasia maligna mais comum entre mulheres no mundo, com praticamente 100% dos casos estando relacionados à infecção por HPV, principalmente os tipos de alto risco. O método de rastreio com melhor custo-benefício para detecção de lesões por HPV é a citologia cérvico-vaginal, que classifica os achados de acordo com o sistema Bethesda e deve ser realizada a cada 3 anos em mulheres de 25-64 anos após dois exames anuais negativos.

Objetivo: Capacitar os residentes de Patologia a avaliar e classificar amostras de citologia cérvico-vaginal usando o sistema Bethesda.

Método: Realização de curso composto por aulas teóricas e atividades práticas com lâminas de casos, ministradas aos residentes de Patologia do HCPA, com prova com imagens de casos ao fim do curso, para avaliar e documentar o aprendizado.

Resultados: Metade dos residentes acertou 90% ou mais das questões da prova, sendo que nenhum deles acertou menos de 60%.

Conclusão: Em nossa amostra, residentes de patologia de todos os anos tiveram um bom aprendizado na análise de citologia cérvico-vaginal, através da aplicação de nosso método didático.

Palavras-chave: Citologia cérvico-vaginal, exame Papanicolaou, câncer de colo uterino, capacitação.

ABSTRACT:

Background: Cervical cancer is the fourth more common malignancy among women worldwide, with near 100% of cases related to HPV infection, mainly high-risk types. The best risk-benefit screening method for HPV-related lesion is cervicovaginal cytology, which classifies the findings through the Bethesda system and should be performed every 3 years in women from 25 to 64-years old after two negative yearly exams,

Objective: Capacitate Pathology residents to evaluate and classify cervicovaginal cytology samples through the Bethesda system.

Method: Ministration of a course composed of expositive classes and practical activities with real case slides to Pathology residents of the Clinics Hospital of Porto Alegre (HCPA), including a case-images test in the end, to proper evaluation and documentation of learning.

Results: Half of the residents scored 90% or more on the test, and none of them scored less than 60%.

Conclusions: In our sample, Pathology residents of all years had a good learning on cervicovaginal cytology, through the application of our teaching method.

Keywords: Cervicovaginal cytology, Pap test, cervical cancer, capacitation.

LISTA DE ABREVIATURAS E SIGLAS:

ASC-H	Atipias de significado indeterminado, não se pode afastar alto grau (atypical squamous cells of unknown significance, cannot exclude high grade)
ASC-US	Atipias de significado indeterminado (atypical squamous cells of unknown significance)
DNA	Ácido desoxirribonucleico
DST	Doença sexualmente transmissível
HCPA	Hospital de Clínicas de Porto Alegre
HIV	Vírus da Imunodeficiência Humana (Human Immunodeficiency Virus)
HPV	Papilomavírus Humano (Human Papilloma Virus)
HSIL	Lesão escamosa intraepitelial de alto grau (high-grade squamous intraepithelial lesion)
INCA	Instituto Nacional do Câncer do Brasil
LSIL	Lesão escamosa intraepitelial de baixo grau (low-grade squamous intraepithelial lesion)
MS	Ministério da Saúde
NCI	Instituto Nacional do Câncer dos Estados Unidos (National Cancer Institute)
NIC	Neoplasia intraepitelial cervical
OMS	Organização Mundial da Saúde

SUMÁRIO

1. INTRODUÇÃO	8
1.1. Câncer de Colo Uterino	8
1.2. Papilomavírus Humano (HPV)	8
1.3. Citologia Cérvico-vaginal e o Sistema Bethesda	11
1.4. Diretrizes de Rastreio	16
2. OBJETIVOS	19
3. MÉTODOS	20
3.1. Desenho de Estudo	20
3.2. Seleção de Amostra	20
3.3. Coleta de Dados	20
3.4. Aspectos Éticos	20
4. RESULTADOS	21
5. DISCUSSÃO	22
6. CONCLUSÃO	23
7. REFERÊNCIAS	24
ANEXOS	26

1. INTRODUÇÃO

1.1. Câncer de Colo Uterino

Mundialmente, o câncer de colo uterino é a quarta neoplasia maligna mais comum entre mulheres¹. Estima-se que, em 2018, cerca de 570 000 mulheres foram diagnosticadas com câncer de colo do útero no mundo todo, com cerca de 311 000 mulheres morrendo em decorrência desta doença, e mais de 85% dessas mortes ocorrendo em países subdesenvolvidos e em desenvolvimento^{1,2}.

No Brasil, em um universo estimado em 592 000 casos novos de câncer em geral no ano de 2020^{1,2}, o câncer de colo uterino também aparece como o quarto mais comum (excluindo-se os cânceres de pele não-melanoma)¹⁻³, ficando em terceiro quando se consideram apenas mulheres, atrás apenas dos cânceres de mama e colorretal, segundo dados do Instituto Nacional do Câncer (INCA)³. Representa 7,5% dos casos nesse grupo populacional³, com incidência de 12,7;100.000 e mortalidade de 6,3:100.000, sendo assim o quarto câncer mais mortal em mulheres^{1,2}. A importância desta neoplasia é ainda maior nas regiões Norte e Nordeste, chegando, especificamente na região Norte, a se equiparar em incidência ao câncer de mama³.

Quando diagnosticado precocemente e bem manejado, porém, o câncer de colo uterino é um dos mais tratáveis. Mesmo quando diagnosticado em estágios mais avançados, pode ser bem controlado com tratamento apropriado e cuidados paliativos¹. Tudo isso reforça a importância do controle dos fatores de risco e da detecção precoce.

1.2. Papilomavírus Humano (HPV)

A vasta maioria dos cânceres de colo uterino são de origem epitelial (carcinomas)⁴ e, destes, praticamente 100% estão relacionados ao papilomavírus humano (HPV), fato comprovado em estudos com detecção do DNA viral^{1,4-14}. Os HPV são vírus pequenos, pertencentes à família Papillomaviridae, compostos por uma molécula circular de DNA dupla-fita de em torno de 8.000 pb, associada a proteínas semelhantes a histonas, e envolta um capsídeo não envelopado de aproximadamente 50 nm de diâmetro^{6,8,10}. São epiteliotrópicos, causando infecções produtivas no epitélio estratificado da pele, no trato anogenital e na cavidade oral^{6,8,10,14}. Apesar da maior parte (82,6%) dos cânceres relacionados ao HPV serem

no colo uterino¹, este vírus possui bastante importância na carcinogênese em diversos outros sítios, como ânus, orofaringe, vulva, vagina, pênis, cavidade oral e laringe^{1,6-10}.

O HPV é a infecção viral mais comum do trato genital¹. A maioria dos homens e mulheres sexualmente ativos será infectada em algum ponto da vida^{1,5} – estima-se que cerca de 80% das mulheres desse grupo irão adquiri-la^{5,7} – e muitos serão infectados várias vezes¹. O pico das infecções em ambos os sexos se dá pouco tempo após o início da vida sexual¹. A transmissão geralmente ocorre por via sexual, porém a penetração não é necessária, já que o contato genital pele-a-pele é um modo de transmissão bem reconhecido^{1,9}. A maioria das infecções, no entanto, é autolimitada, com muitas se resolvendo em questão de meses sem intervenção alguma, e 90% dos casos resolvidos em até 2 anos^{1,5,9}.

Desde os anos 1970, quando surgiram as primeiras evidências de genomas virais diversos⁶, já foram identificados mais de 100 tipos de HPV^{1,6,8,9,14}, dos quais cerca de metade infecta a região anogenital^{1,6,8}. A maioria desses tipos não causam maiores problemas, causando as infecções autolimitadas já descritas. Outros tipos estão relacionados, mesmo que ainda raramente, a infecções mais persistentes que originam lesões benignas, como verrugas genitais comuns e condilomas^{6,9}. Tais tipos são os chamados HPVs de baixo risco oncogênico, sendo os tipos 6 e 11 os mais prevalentes⁶.

Porém, ao menos 14 tipos de HPV possuem potencial carcinogênico comprovado, sendo considerados de alto risco oncogênico^{1,6,8,14}. Destes, os tipos 16 e 18 são dos de maior importância, por causarem, somados, cerca de 70% dos cânceres de colo de útero^{1,5,6,10}. De acordo com estimativas de 2007, de uma população total de 290 milhões de mulheres portadoras de HPV, 32% estariam infectadas por ao menos um desses dois tipos^{5,7}.

Ainda assim, mesmo na presença de infecção por HPV de alto risco, a evolução para câncer segue sendo um evento raro^{5,9}, pois este é apenas um de diversos fatores que favorecem a carcinogênese no colo uterino. São eles:

- a) Infecção por HPV de alto risco^{1,2,4-11} – mais precisamente os tipos 16, 18, 31, 33, 35, 39, 45, 51, 52, 56, 58, 59, 66 e 68^{6,8}.
- b) Atividade sexual – simplesmente pelo fato de este ser um fator necessário para a infecção por HPV^{1,5,11}. Quanto maior o número de parceiros sexuais que a paciente tem/teve, maior o risco de infectar-se^{9,11}. A quantidade de parceiros dos parceiros da paciente também importa, pois aumenta as chances de que eles sejam expostos, e conseqüentemente a exponham, ao vírus^{9,11}. O início precoce da atividade sexual

também aumenta o risco, pois dá mais oportunidades de exposição e, após a infecção, mais tempo para o desenvolvimento de neoplasias⁹.

- c) Baixa imunidade – pacientes imunocomprometidas, tais como portadoras de HIV e receptoras de órgãos transplantados, são mais suscetíveis a desenvolver infecção prolongada por HPV e uma progressão mais rápida para carcinoma^{1,9-12}.
Especificamente no HIV, o risco de câncer do colo uterino é até seis vezes maior^{1,12}, e estima-se que 5% de todos os casos de câncer de colo uterino no mundo estão relacionado ao HIV^{1,12}.
- d) Tabagismo – em fumantes, a chance de infecção prolongada por HPV aumenta^{1,12,13} e o risco de desenvolver câncer de colo é duas vezes maior do que em não-fumantes⁹. Além disso, o cigarro contém substâncias comprovadamente carcinogênicas que já foram isoladas no muco cervical, embora seu mecanismo de ação no colo uterino especificamente ainda não esteja bem esclarecido^{9,10,13}. Outro fator contribuinte é o desequilíbrio que os compostos do cigarro causam no sistema imune de fumantes, prejudicando a resposta imunológica ao vírus^{9,13}.
- e) Coinfecção com outras doenças sexualmente transmissíveis (DSTs) – além de indicarem a prática de sexo sem proteção, acredita-se que a inflamação crônica causada por estas doenças (principalmente a clamídia⁹, mas também gonorreia e herpes^{1,10,12}) prejudique a ação do sistema imune na resolução de infecções por HPV^{1,9,10,12}.
- f) Multiparidade – quanto maior o número de partos de uma mulher, maior o risco de câncer de colo^{1,9,12}, principalmente a partir de três partos a termo⁹. O mecanismo desse risco ainda não foi bem elucidado, mas especula-se que tenha relação com as alterações hormonais da gestação^{9,12}, a imunossupressão que ocorre naturalmente durante a gravidez⁹ ou com o trauma na cérvix durante o parto¹². Gestação a termo em idade muito jovem (<20 anos) também aumenta o risco⁹.
- g) Baixo nível socioeconômico – aumenta o risco principalmente por estar relacionado a um pior acesso a serviços de saúde, incluindo a exames de rastreio⁹.
- h) Outros fatores de menor importância – uso prolongado (>5 anos) de contraceptivos orais (o risco normaliza-se após cerca de 10 anos da suspensão do uso)^{9,12}, mulheres cujas mães utilizaram dietilstilbestrol (droga utilizada entre 1938 e 1971 para prevenir abortamento) durante a gestação (aumenta o risco principalmente para adenocarcinoma de células claras)^{9,12}.

Para gerar uma infecção persistente, o HPV precisa infectar a camada basal do epitélio, o que ocorre normalmente mediante microlesões e/ou na junção escamo-colunar do colo^{6,10,14}. Uma vez dentro do núcleo da célula, o DNA viral geralmente permanece em forma epissomal, ou seja, circular e não integrado ainda ao DNA celular, e passa a se dividir a partir do momento em que a célula basal sofre mitose e uma das células-filhas começa a se diferenciar^{6,10,14}. Assim, a maturação celular dá início à fase produtiva do ciclo de vida do HPV, marcada principalmente pelo aumento da amplificação do genoma do vírus^{6,14}. O vírus depende tanto da maturação quanto da replicação da célula para se multiplicar, portanto possui genes que codificam proteínas, as chamadas E6 e E7, que estimulam a proliferação celular e inibem fatores de supressão tumoral, imortalizando as células hospedeiras^{6,8,10,14}. A manutenção da capacidade de dividir-se enquanto a célula amadurece é útil ao vírus, já que a síntese de seus capsídeos, a montagem do vírus e a liberação deste só ocorrem em células escamosas maduras^{6,8,14}.

Uma vez imortalizadas, as células do epitélio cervical gradualmente acumulam mutações, levando-as à transformação maligna^{6,8,14}. E6 e E7 sozinhas, porém, não são suficientes para transformação em fenótipo neoplásico, dependendo de outros fatores como a proteína E5^{6,8,14}. Nos HPVs de alto risco, a atividade destas proteínas parece ser mais intensa^{6,8,14}. Outro fato interessante é que, enquanto nas lesões pré-neoplásicas o DNA viral permanece epissomal, nas lesões morfológicamente invasivas tal DNA geralmente se integra ao genoma da célula, sugerindo que esse evento seja importante na transformação maligna da lesão^{8,10,14}.

A alta prevalência do HPV na população, sua estreita relação com câncer de colo uterino e a incidência desse tipo de neoplasia na população feminina justificam a implantação de políticas de rastreio para esta doença, principalmente quando são tão baratas e sensíveis como a citologia cérvico-vaginal.

1.3. Citologia Cérvico-vaginal e o Sistema Bethesda

A primeira descrição moderna de um caso de câncer originário colo uterino foi realizada em 1877, pelos alemães C. A. Ruge e J. Veit, a partir de biópsias^{6,10}. Em 1908, 1909 e 1910, W. Schauenstein, K. Pronai e I. Rubin, respectivamente, descreveram paralelamente achados em biópsias de colo uterino com alterações neoplásicas restritas ao epitélio, iniciando

então um longo debate científico sobre a nomenclatura e o potencial de malignidade desse tipo de lesão^{6,10}.

Já em 1928, o romeno Aureli Babés e o grego Georgios Papanicolaou descrevem, independentemente, os primeiros achados de exames citológicos em colo uterino, com métodos ligeiramente diferentes – Babés fazia a coleta com uma espátula de platina e usava a coloração Giemsa, enquanto Papanicolaou fazia a sucção de secreção do fundo de saco e usava a coloração que ganharia seu nome^{6,10}. Apesar de Papanicolaou acabar batizando o exame citológico cérvico-vaginal posteriormente (tal exame tem como nomes populares “exame de Papanicolaou” ou “exame preventivo de colo uterino”), o método de coleta de Babés era mais parecido com o atualmente usado, além de, já nessa ocasião, ele ter descrito a possibilidade de detecção de lesões pré-invasivas¹⁰. Em 1941, Papanicolaou publicou, junto a Herbert Traut, descrição detalhada de seu método e, em 1943, descreveu o primeiro sistema de classificação diagnóstica em citologia, aplicável à citologia esfoliativa de qualquer órgão^{6,10}. Nessa primeira classificação, a classe I correspondia à ausência de células atípicas, a classe II era sinônimo de atipias sem sinais de malignidade, a classe III era sugestiva mas não conclusiva para malignidade, a classe IV significava citologia altamente sugestiva de malignidade e a classe V era conclusiva para malignidade^{6,10}.

Por volta da mesma época (década de 1940), o ginecologista canadense J. Ernest Ayre instituiu o método de coleta de citologia com raspado do colo, com a espátula de Ayre, utilizado até hoje para as preparações convencionais^{6,10}. O método de Papanicolaou se mostrou tão eficiente e se popularizou tanto que, já em 1949, foi implantada a primeira política pública de rastreio de carcinoma de colo uterino por citologia, na Colúmbia Britânica, Canadá^{6,10,15}, com ótimos resultados na redução de incidência e mortalidade¹⁵. Em 1954, Papanicolaou e Traut publicaram o primeiro atlas de citologia cérvico-vaginal, usando a classificação de Papanicolaou^{6,10}.

Porém, conforme a compreensão dos processos patológicos que levam ao câncer evoluía, surgiu a necessidade uma classificação específica para colo uterino. Em 1961, no Primeiro Congresso Internacional de Citologia realizado em Viena, definiu-se que os termos para designar citologicamente as lesões cervicais eram: carcinoma invasor, carcinoma in situ e displasias, as últimas sendo graduadas como leves, moderadas ou graves⁶. Porém, a reprodutibilidade e a concordância entre os diagnósticos de displasia grave e carcinoma in situ eram muito pequenas. Além disso, alguns clínicos acreditavam que displasia e carcinoma in

situ eram duas lesões biologicamente distintas e independentes, com potencial maligno restrito aos carcinomas *in situ*, não exigindo tratamento as lesões displásicas⁶.

Em paralelo, no ano de 1962, J. W. Reagan e S. F. Patten publicaram a primeira classificação histológica específica para lesões pré-malignas do colo uterino, dividida em 4 graus: displasia leve, displasia moderada, displasia grave e carcinoma *in situ*⁶, considerando as displasias como lesões de prognóstico incerto e o carcinoma *in situ* como precursor obrigatório de carcinoma invasivo¹⁰.

A compreensão atual de que toda displasia intraepitelial, independente do grau de atipia, é capaz de evoluir para câncer invasivo, mesmo que em frequências diferentes, surgiu de estudos de R. M. Richart e B. A. Barron^{10,16}. Outras pesquisas também demonstraram que as alterações cromossomais grosseiras em lesões nomeadas como displasias de alto grau e em carcinomas *in situ* eram as mesmas, o que evidenciou tratarem-se essencialmente da mesma lesão⁶. Baseado nisso, Richart desenvolveu uma nova classificação histológica em 1969, nomeando lesões escamosas pré-malignas como “neoplasias intraepiteliais cervicais” (NIC) e, em versão posterior, dividindo-as em três níveis (I, II e III)^{6,10,16,17}. Esta classificação ficou bastante popular e acabou sendo muito utilizada também em citologia, levando a uma maior valorização das displasias pelos clínicos⁶.

No final dos anos 1980, o importante papel do HPV um papel importante na carcinogênese do epitélio do colo uterino já era bem conhecido, e já se sabia que a maioria das lesões intraepiteliais regride espontaneamente⁶. Também estava estabelecido que o exame citológico possuía baixa reprodutibilidade e que a concordância com o diagnóstico histológico não era absoluta⁶. Com frequência, não era possível estabelecer um diagnóstico citológico conclusivo ou que tivesse alguma correlação histológica mais definida^{6,10}.

Considerando o exame citopatológico cervical como um procedimento de rastreamento, de casos suspeitos, deixando a definição do diagnóstico final para o exame histopatológico, a maioria desses problemas não configuraria uma limitação importante para seu uso, porém havia uma grande necessidade de padronização da terminologia e, como consequência, da conduta clínica^{6,10}. Na época, não havia consenso entre os laboratórios de citologia sobre a melhor forma de relatar achados anormais, com alguns utilizando ainda a classificação de Papanicolaou, outros aplicando as classificações de Reagan e Patten ou a de Richart à citologia, quase sempre com adaptações próprias que prejudicavam muito a uniformidade dos laudos e, conseqüentemente, causava confusão na hora de definir a conduta clínica^{6,10}.

Foi nesse contexto que, em 1988, o Instituto Nacional de Câncer (NCI) dos Estados Unidos financiou, na cidade de Bethesda, a reunião de um grupo multidisciplinar de especialistas, com o objetivo de padronizar os laudos citopatológicos de colo uterino através da criação de uma terminologia diagnóstica uniforme que facilitasse a comunicação entre o laboratório e o clínico^{6,10,18}. A partir desse encontro foi estabelecido o que hoje é conhecido como o Sistema Bethesda para Relato de Citologia Cervical^{6,10,18}.

O sistema Bethesda simplificou a avaliação citológica, dividindo as lesões precursoras de carcinoma escamoso em apenas dois grupos: “lesão intraepitelial de baixo grau” (LSIL) e “lesão intraepitelial de alto grau” (HSIL), simplificando a avaliação e reduzindo a subjetividade e a discordância entre citopatologistas^{6,10,18}. LSIL seria o equivalente ao NIC I e HSIL seria o equivalente aos NICs II e III na classificação de Richart^{6,10}. À época, acreditava-se que a evolução dos casos NIC II fosse mais parecida com a de NIC III (progressão para câncer invasivo) do que com a de NIC I (geralmente infecção por HPV autolimitada)⁶. Hoje, sabe-se que muitos NIC II evoluem como NIC I, porém NIC II, ao exame citopatológico, é mais semelhante ao NIC III. Além disso, como um teste de rastreio, a citologia cérvico-vaginal deve priorizar a sensibilidade, e não é possível saber se o comportamento de um “NIC II citológico” será mais benigno ou maligno, portanto, mesmo após a revisão em 1991 e as novas edições (em 2001 e 2015) da classificação, ainda é apropriado que a divisão entre baixo e alto grau seja entre NIC I e NIC II⁶.

	Ano	Ausência de lesão	Atipias Indefinidas	Lesão de baixo grau	Lesão de alto grau	Carcinoma invasor
Classificação de Papanicolaou (c)	1943	Classe I	Classe II	Classe III	Classe IV	Classe V
Classificação de Reagan e Patten (h)	1962			Displasia leve	Displasia moderada ou grave ou carcinoma <i>in situ</i>	Carcinoma invasor
Classificação de Richart (h)	1969			NIC I	NIC II ou III	Carcinoma invasor
Sistema de Bethesda (c)	2015	Negativo para lesão intraepitelial ou malignidade	ASC-US ou ASC-H	LSIL	HSIL	Carcinoma invasor

(c) = classificação citológica; (h) = classificação histológica

Figura 1: Relação entre as nomenclaturas citológicas e histológicas e as lesões de colo uterino (adaptado de Citologia Clínica Cérvico-Vaginal, Texto e Atlas. 1a ed.; 2012)

Displasia/Carcinoma <i>in Situ</i>	Neoplasia Intraepitelial Cervical (CIN)	Lesão Intraepitelial Escamosa (SIL), Classificação Atual
Displasia leve	CIN I	SIL de baixo grau (LSIL)
Displasia moderada	CIN II	SIL de alto grau (HSIL)
Displasia grave	CIN III	SIL de alto grau (HSIL)
Carcinoma <i>in situ</i>	CIN III	SIL de alto grau (HSIL)

Figura 2: Comparação entre os sistemas de classificação para lesões cervicais escamosas pré-malignas (adaptado de Robbins & Cotran; Patologia: Bases Patológicas das Doenças, 8ª ed.; 2010)

Outra inovação importante do sistema Bethesda foi a introdução de diagnósticos de atipias indefinidas, sendo eles: “atipias de significado indeterminado” (ASC-US) e, a partir da edição de 2001, “atipias de significado indeterminado, não se pode afastar alto grau” (ASC-H)^{6,10,18}. Tratam-se diagnósticos citológicos sem um diagnóstico histopatológico correspondente, expressando as dúvidas dos citopatologistas. Devem ser utilizadas para designar atipias celulares mais marcadas do que as atribuídas às alterações reativas, mas que, quantitativa ou qualitativamente, não permitiam um diagnóstico de lesão intraepitelial escamosa^{6,18}. ASC-US é utilizado na maioria (90%) desses casos, mas ASC-H deve ser o diagnóstico quando tais atipias forem mais sugestivas de HSIL¹⁸. Durante a reunião para a edição de 2001, foi sugerida a eliminação da categoria de ASC-US, porém os integrantes do grupo decidiram que era essencial mantê-la porque uma parte substancial de lesões dos tipos NIC II e NIC III são diagnosticadas após um diagnóstico citológico de ASC-US^{6,18}. Estimativas sugerem que 10 a 20% das mulheres com ASC-US tenham NIC II ou III subjacente e que 1 em 1.000 possa ter câncer invasivo^{6,18}.

Outras inovações importantes do sistema Bethesda foram a definição de critérios mínimos de satisfatoriedade, que exigem nova coleta se não forem atingidos, e a avaliação em separado das células escamosas e glandulares, que permite uma melhor decisão terapêutica por parte do médico assistente^{6,18}. Além disso, vinha sendo observado o aumento da incidência de adenocarcinomas e seus precursores em mulheres em idade reprodutiva, mesmo em países onde o rastreamento citológico estava bem estabelecido. A análise e a descrição da qualidade do esfregaço no laudo citológico, assim como a categorização de atipias presentes em células glandulares, valorizaram a representação das células endocervicais nos esfregaços cérvico-vaginais, resultando em um melhor entendimento na epidemiologia dos adenocarcinomas cervicais ao longo dos anos^{6,18}.

As constantes atualizações do sistema Bethesda foram acompanhando também a evolução dos métodos diagnósticos, incluindo critérios de satisfatoriedade e descrição das características morfológicas específicas dos métodos de coleta em meio líquido¹⁸. Além disso, passou também a incluir os testes moleculares de DNA do HPV para ajudar a definição das condutas em casos de exames duvidosos¹⁸.

O sistema Bethesda, ao padronizar e universalizar os critérios para avaliação de citologia cérvico-vaginal, formou a base para a ampliação de nosso entendimento da biologia do HPV e forneceu a estrutura necessária para o desenvolvimento de guias e protocolos sistemáticos e baseados em evidências para rastreio e manejo de câncer cérvico-vaginal¹⁸. Mostrou ser possível reunir o mundo sob um padrão único de laudo citopatológico, capaz de comunicar efetivamente dados científicos e clínicos onde antes isso era difícil, se não impossível¹⁸. Por causa do Bethesda, a interpretação de uma lesão escamosa intraepitelial de alto grau é a mesma em qualquer lugar do planeta, permitindo uma conduta adequada e também padronizada para cada caso¹⁸. Seu impacto vai além citologia cervical, influenciando a criação de sistemas padronizados de terminologia para diversos outros sítios e órgãos, como tireoide¹⁹, pâncreas²⁰, urina²¹, cavidades serosas²², entre outros.

1.4. Diretrizes de Rastreio

Como já descrito, o carcinoma de colo uterino está estreitamente relacionado à infecção por HPV^{1,4-14}, que é altamente prevalente e costuma ocorrer logo no início da vida sexual das mulheres^{1,5}. Mesmo na infecção persistente por tipos de alto risco, a evolução para câncer leva cerca de 15-20 anos para completar-se, quase sempre apresentando lesões pré-malignas antes, tornando possível sua detecção e tratamento antes do surgimento de neoplasia invasiva^{1,5,8}.

A incidência carcinoma de colo uterino aumenta nas mulheres entre 30 e 39 anos, e atinge seu pico na quinta ou sexta década de vida^{1,5}. Antes dos 25 anos prevalecem as infecções por HPV e as lesões de baixo grau, que regredirão espontaneamente na maioria dos casos e, portanto, podem ser apenas acompanhadas conforme recomendações clínicas^{1,5}. Após os 65 anos, por outro lado, se a mulher tiver feito os exames preventivos regularmente, com resultados normais, o risco de desenvolvimento do câncer cervical é reduzido, dada a sua lenta evolução^{1,5}.

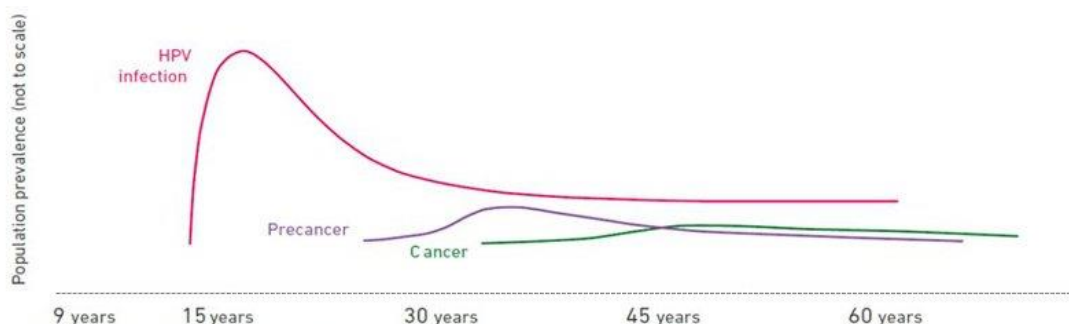


Figura 3: Prevalência de infecção por HPV, lesões pré-neoplásicas e câncer na população feminina de acordo com a idade (fonte: OMS).

Nesse contexto, a Organização Mundial da Saúde (OMS) desenvolveu diretrizes para rastreamento dessa neoplasia em toda a população feminina sexualmente ativa, objetivando o melhor prognóstico da doença, com menor mortalidade, tratamento mais efetivo e menor morbidade associada^{1,5}. Tais diretrizes foram adaptadas no Brasil de acordo com nossa realidade⁵. Por exemplo, enquanto a OMS recomenda como métodos válidos de rastreamento a inspeção visual com ácido acético, a citologia cérvico-vaginal (também chamada popularmente de exame preventivo de colo uterino ou exame de Papanicolaou) e o uso de testes moleculares para o DNA do HPV¹, as diretrizes do Ministério da Saúde (MS) e do INCA no Brasil têm a citologia como principal método, mas também valorizam a história clínica e o exame físico (incluindo toque vaginal e exame especular com ácido acético)⁵, além da colposcopia e biópsia, conforme orientação do próprio sistema Bethesda^{5,18}. No Brasil, o teste molecular para HPV ainda é caro e pouco disponível.

Outra diferença entre a diretriz brasileira e a da OMS é idade do rastreamento: a OMS recomenda que seja feito entre 30-64 anos¹ e o MS entre 25-64 anos, considerando o início em geral precoce da vida sexual das mulheres no País⁵. Em relação à frequência, porém, ambas as diretrizes (assim como a de diversos outros países) concordam na repetição do exame Papanicolaou a cada três anos, após dois exames normais consecutivos realizados com intervalo de um ano^{1,5,18}. A repetição em um ano após o primeiro teste tem como objetivo reduzir a possibilidade de um resultado falso-negativo na primeira rodada do rastreamento⁵. A frequência justifica-se pela ausência de evidências de que o rastreamento anual seja significativamente mais efetivo do que se realizado em intervalos de três anos^{1,5}.

O rastreamento de mulheres portadoras do vírus HIV ou imunodeprimidas constitui uma situação especial, pois sua função imunológica reduzida lhes confere maior vulnerabilidade para as lesões precursoras do câncer do colo do útero^{1,5}. Nesse grupo, a

evolução para malignidade costuma ser bem mais rápida, podendo ocorrer em apenas 5-10 anos¹. Nelas, assim como em mulheres imunocomprometidas por qualquer outro motivo, o exame deve ser realizado logo após o início da atividade sexual (ou a detecção do vírus), com periodicidade anual após dois exames normais consecutivos realizados com intervalo semestral^{1,5}.

Segundo dados da OMS, a cobertura de, no mínimo, 80% da população-alvo e a garantia de diagnóstico e tratamento adequados dos casos alterados possibilitam a redução de, em média, 60 a 90% da incidência do câncer cervical invasivo¹⁻⁵. Vale lembrar que mulheres histerectomizadas, por motivos que não sejam câncer de colo, podem ser dispensadas do rastreo⁵.

Vale salientar que, mesmo com o advento relativamente recente da vacina contra o HPV, ainda assim a manutenção de programas de rastreo é necessária¹. Tal vacinação funciona melhor quando realizada antes da exposição ao HPV (ou seja, antes do início da vida sexual), sendo então recomendada pela OMS para meninas de 9 a 14 anos de idade¹. Embora muitos países (inclusive o Brasil) preconizem a vacinação também em meninos, e essa seja uma estratégia válida, a medida mais custo-efetiva, em cenários de escassez de recursos, é realmente a vacinação apenas em meninas da faixa etária citada¹. É importante lembrar que as vacinas não tratam a infecção por HPV ou doenças causadas por tal infecção, como o câncer¹.

Apesar das preocupações sobre o fim do teste de Papanicolaou, conforme ele gradualmente perde seu papel como rastreo primário para câncer cérvico-vaginal para testes moleculares, ao menos nos países mais desenvolvidos, a citologia cervical permanece como o programa de prevenção ao câncer de maior sucesso já desenvolvido¹⁸. Sua especificidade permanecerá sempre como referência para futuros regimes de rastreo, incluindo aqueles em mulheres que receberam vacinas contra o HPV. Adicionalmente, em muitos cenários, como é o caso do Brasil, a citologia cervical continuará sendo o teste de primeira linha para rastreo, de acordo com os recursos e preferências locais¹⁸.

Desse modo, considerando a importância e o grande volume decorrente de ser um exame de rastreo, é clara a importância de o patologista saber avaliar o exame citopatológico cérvico-vaginal com segurança e rapidez, dominando a variedade de morfologias celulares que podem se apresentar neste material, assim como estar bem familiarizado com o sistema Bethesda, a classificação padrão hoje em dia.

2. OBJETIVOS

Capacitar os médicos residentes de Patologia Cirúrgica do Hospital de Clínicas de Porto Alegre (HCPA) a avaliar amostras citológicas de colo uterino coletadas pelo método Papanicolaou, classificando-as de acordo como Sistema Bethesda para Laudos Citopatológicos de Colo Uterino.

3. MÉTODOS

3.1. Desenho de Estudo

O trabalho foi um estudo intervencional não controlado, no qual foram ministradas 9 aulas teóricas semanais (Anexos 1 a 9) sobre avaliação de citologia cérvico-vaginal a médicos residentes em Patologia. Tais aulas foram elaboradas por mim, baseadas no Sistema Bethesda para Laudos Citopatológicos de Colo Uterino e outras fontes (conforme especificado nos anexos), sob supervisão de minha orientadora (Profa. Dra. Heloísa Jesse Folgieri). Após cada uma dessas aulas, foram entregues aos residentes lâminas de casos clássicos do próprio serviço, relacionados à aula teórica ministrada e também selecionados por mim e pela Profa. Dra. Heloísa, para que eles as avaliassem e apresentassem suas conclusões para discussão em grupo na semana seguinte. A realização do trabalho se deu entre os meses de julho a setembro de 2021.

3.2. Seleção de Amostra

O estudo foi realizado com os 11 médicos residentes em Patologia devidamente matriculados no Hospital de Clínicas de Porto Alegre no ano de 2021, dentro do próprio Setor de Patologia Cirúrgica do hospital.

3.3. Coleta de Dados

Para avaliação do aprendizado, foi realizada uma prova com imagens ilustrativas de casos (Anexo 10) no mês de dezembro de 2021.

3.4. Aspectos Éticos

Por tratar-se de trabalho totalmente interno à instituição, com colegas médicos da mesma como sujeitos, dos quais não foi coletado nenhum tipo de dado sensível e que não foram identificados de nenhuma maneira no texto final, o presente estudo dispensa Termo de Consentimento ou afins.

4. RESULTADOS

No início do projeto, as aulas foram ministradas a 11 médicos residentes (4 do primeiro ano, 3 do segundo ano e 4 do terceiro ano), porém ao longo do ano houve 3 desistências entre os residentes do primeiro ano. Por conta disso e também pelo cronograma de férias e estágios externos, na data em que a prova foi aplicada (10/12/2021) havia apenas 6 residentes no serviço.

Dos residentes que realizaram a prova, 3 (50%) acertaram todas as 10 questões, 1 (16,66%) acertou 9, 1 (16,66%) acertou 7 e 1 (16,66%) acertou 6 questões, resultando em uma nota média de desempenho de 8,66.

Tabela 1 – Acertos por questão

Questões	Residentes					
	A	B	C	D	E	F
1	✓	✓	✓	✓	✗	✓
2	✓	✓	✓	✓	✗	✓
3	✓	✓	✓	✓	✓	✓
4	✓	✓	✓	✓	✓	✓
5	✓	✗	✓	✓	✓	✓
6	✓	✓	✓	✓	✓	✓
7	✓	✓	✗	✓	✗	✓
8	✓	✓	✓	✓	✓	✓
9	✓	✓	✗	✓	✓	✓
10	✓	✓	✗	✓	✗	✓
Total de Acertos	10	9	7	10	6	10

As questões em que houve mais erros foram a questão 7, referente a HSIL, e a questão 10, referente a adenocarcinoma *in situ*, ambas com dois erros cada. As questões 1, 2, 5 e 9 tiveram um erro cada, enquanto as todos acertaram as demais.

5. DISCUSSÃO

Como já exposto, nenhum residente acertou menos do que 6 das 10 questões, o que significa que todos eles tiveram um aproveitamento de 60% ou maior. Se tal trabalho fosse considerado uma matéria de curso na UFRGS, nenhum deles seria reprovado, sendo que metade deles teve aproveitamento de 100%, com dois terços do total com aproveitamento de 90% ou maior. Assim, o sucesso do método está claramente demonstrado, podendo ser replicado em outros programas com resultados provavelmente semelhantes.

A possibilidade de aplicar uma prova antes do início do curso foi avaliada, porém descartada já que a maioria dos residentes participantes não tinha passado mais do que um mês pelo estágio de citologia na ocasião. Consideramos que realizar um questionário nessas condições seria pouco construtivo, desmotivador e frustrante para eles, resultando em mais efeitos negativos do que positivos.

Um problema enfrentado que prejudicou o estudo foi o grande número de perdas: 5 de 11 residentes (45,45%). Certo número de perdas já era previsto, considerando as férias e os estágios externos, porém a desistência de 3 dos 4 residentes do primeiro ano foi um evento inesperado, responsável por essa importante redução de nosso N.

Também não foi realizado nenhum tipo de questionário para saber a opinião dos residentes sobre o curso. Apesar de poder fornecer um *feedback* formal sobre a metodologia e didática das aulas, acreditamos que a aplicação de avaliação nesse sentido seria muito subjetiva e enviesada, considerando que convivemos com eles quase diariamente durante todo o ano da residência (de março de 2021 a fevereiro de 2022). Porém, de forma até inesperada, recebemos *feedbacks* espontâneos, todos positivos, com ao menos 3 residentes solicitando que continuássemos com atividades didáticas de citologia mesmo após o fim do estudo. Consideramos um sinal claro de que o método agradou e há demanda por mais atividades de ensino do tipo em nosso programa de residência.

6. CONCLUSÃO

Concluimos que, em nossa amostra, residentes de patologia de todos os anos (do primeiro ao terceiro e último) tiveram um bom aprendizado na análise de citologia cérvico-vaginal, através da aplicação de nosso método didático.

7. REFERÊNCIAS

- 1 – Cervical cancer [online]. World Health Organization (WHO). 2021. Disponível em: <https://www.who.int/health-topics/cervical-cancer#tab=tab_1> [acesso em 10 de Novembro de 2021].
- 2 – Cancer today [online]. International Agency for Research on Cancer, World Health Organization. 2021. Disponível em: <<https://gco.iarc.fr/today/home>> [acesso em 10 de Novembro de 2021].
- 3 – Estimativa 2020 - Incidência de Câncer no Brasil - Introdução [online]. INCA - Instituto Nacional de Câncer. 2020. Disponível em: <<https://www.inca.gov.br/estimativa/introducao>> [acesso em 12 de Novembro de 2021].
- 4 – Robbins S, Aster J, Perkins J, Abbas A, Kumar V. Robbins basic pathology. 10th ed. Philadelphia: Elsevier; 2018.
- 5 – Câncer do colo do útero - versão para Profissionais de Saúde [online]. INCA - Instituto Nacional de Câncer. 2021. Disponível em: <<https://www.inca.gov.br/tipos-de-cancer/cancer-do-colo-do-utero/profissional-de-saude>> [acesso em 12 de Novembro de 2021]
- 6 – Lopes MC, Maria-Engler SS. Citologia Clínica Cérvico-Vaginal, Texto e Atlas. 1a ed. São Paulo - SP: Editora Roca; 2012.
- 7 – de Sanjosé S, Diaz M, Castellsagué X, Clifford G, Bruni L, Muñoz N et al. Worldwide prevalence and genotype distribution of cervical human papillomavirus DNA in women with normal cytology: a meta-analysis. *The Lancet Infectious Diseases*. 2007;7(7):453-459.
- 8 – Human papillomaviruses. Lyon, France: World Health Organization, International Agency for Research on Cancer; 2007.
- 9 – Cervical Cancer Risk Factors | Risk Factors for Cervical Cancer [online]. Cancer.org. 2020. Disponível em: <<https://www.cancer.org/cancer/cervical-cancer/causes-risks-prevention/risk-factors.html>> [acesso em 03 de Janeiro de 2022]
- 10 – Koss LG, Melamed MR. Koss' Diagnostic cytology and its histopathologic bases. 5th ed. Philadelphia: Lippincott Williams & Wilkins; 2006.
- 11 – Lee S. Cervical cancer [online]. Canadian Cancer Society. 2019. Disponível em: <<https://cancer.ca/en/cancer-information/cancer-types/cervical>> [acesso em 03 de Janeiro de 2022]
- 12 – Stelzle D, Tanaka L, Lee K, Ibrahim Khalil A, Baussano I, Shah A et al. Estimates of the global burden of cervical cancer associated with HIV. *The Lancet Global Health*. 2021;9(2):e161-e169.

- 13 – Fonseca-Moutinho J. Smoking and Cervical Cancer. *ISRN Obstetrics and Gynecology*. 2011;2011:1-6.
- 14 – Moody C, Laimins L. Human papillomavirus oncoproteins: pathways to transformation. *Nature Reviews Cancer*. 2010;10(8):550-560.
- 15 – Anderson G, Boyes D, Benedet J, Le Riche J, Matisic J, Suen K et al. Organisation and results of the cervical cytology screening programme in British Columbia, 1955-85. *BMJ*. 1988;296(6627):975-978.
- 16 – Richart R, Barron B. A follow-up study of patients with cervical dysplasia. *American Journal of Obstetrics and Gynecology*. 1969;105(3):386-393.
- 17 – Sommers S, Richart R. *Pathology Annual*. New York: Appleton-Century-Crofts; 1973.
- 18 – Nayar R, Wilbur D. *The Bethesda system for reporting cervical cytology*. 3rd ed. Springer; 2015.
- 19 – Ali SZ, Cibas ES (Eds). *The Bethesda system for reporting thyroid cytopathology. Definitions, criteria, and explanatory notes*. New York: Springer; 2010.
- 20 – Pitman M, Layfield L. *The Papanicolaou Society of Cytopathology System for reporting pancreaticobiliary cytology*. Springer; 2015.
- 21 – Rosenthal D, Wojcik E, Kurtycz D (Eds). *The Paris system for reporting urinary cytology*. Springer; 2016.
- 22 – Chandra A, Crothers B, Kurtycz D, Schmitt F. *The International System for Serous Fluid Cytopathology*. Cham: Springer; 2020.

ANEXOS

ANEXO 1

Aula 1 – Citologia Normal



HOSPITAL DE
CLÍNICAS
PORTO ALEGRE RS



Citopatologia Cérvico-Vaginal

Citologia Normal do Colo
Uterino

Pietro Lentz Martins Cantú
R4 de Citopatologia – HCPA
2021

Objetivo do Exame



HOSPITAL DE
CLÍNICAS
PORTO ALEGRE RS



Teste de rastreio para identificação e caracterização de neoplasias e lesões pré-neoplásicas cérvico-vaginais derivadas de células escamosas (e/ou glandulares)

- Benefícios incidentais:
 - Identificação e caracterização de processos infecciosos e seus agentes
 - Identificação ocasional de processos de outros órgãos e tecidos (endométrio, ovário, tuba)



Métodos

- Método convencional
- Preparações em meio líquido
 - ThinPrep
 - SurePath

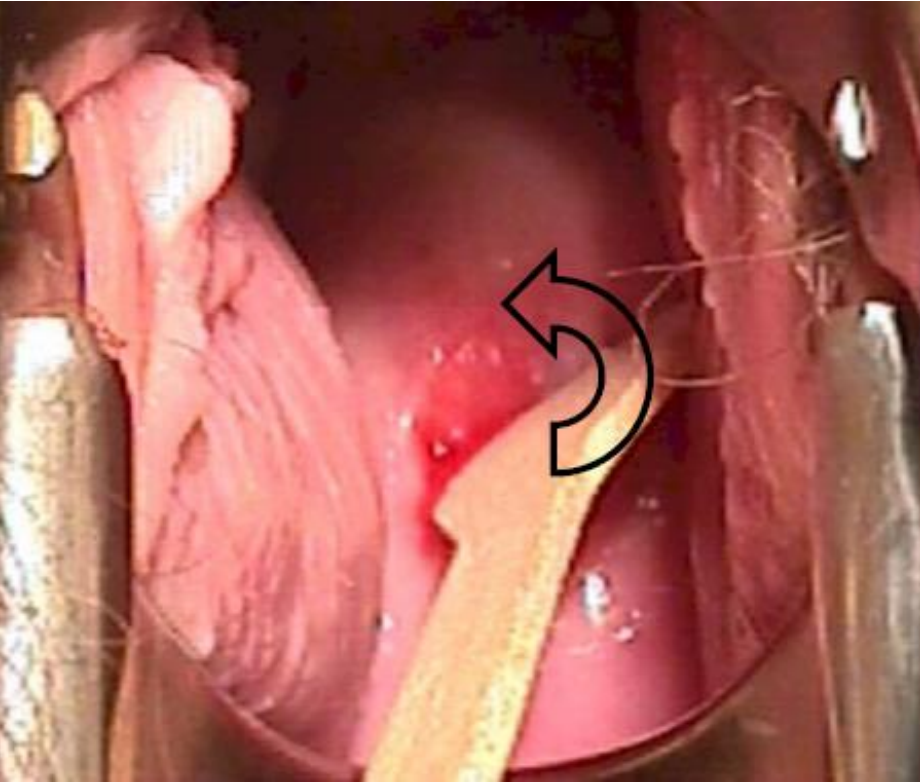
Fatores Pré-Analíticos



HOSPITAL DE
CLÍNICAS
PORTO ALEGRE RS



Método Convencional



- Use concave end
- Rotate 360 degrees
- Don't use too much force (bleeding, pain)
- Don't use too little force (inadequate sample)

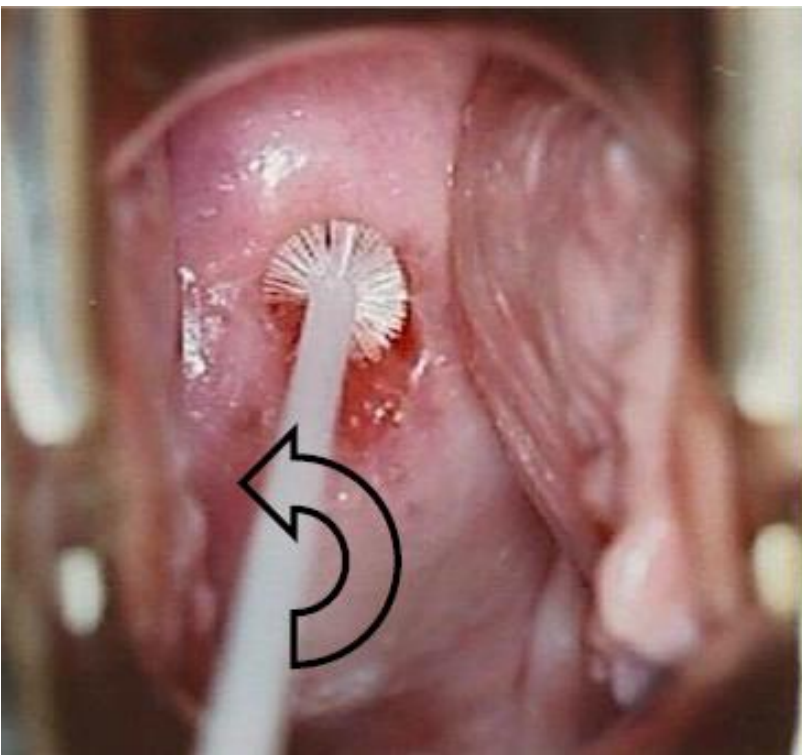
Fatores Pré-Analíticos



HOSPITAL DE
CLÍNICAS
PORTO ALEGRE RS



Método Convencional



- Insert ~ 2 cm (until brush is fully inside canal)
- Rotate only 180 degrees (otherwise will cause bleeding)



Fatores Pré-Analíticos



HOSPITAL DE
CLÍNICAS
PORTO ALEGRE RS



Método Convencional




Fatores Pré-Analíticos



HOSPITAL DE
CLÍNICAS
PORTO ALEGRE RS




Método Convencional Fixar em até 10 segundos!!!!



Mergulhar em álcool 70-96%

OU



Fixador citológico especial (spray ou
conta-gotas - laquê também funciona)
Deixar secar antes de colocar no estojo

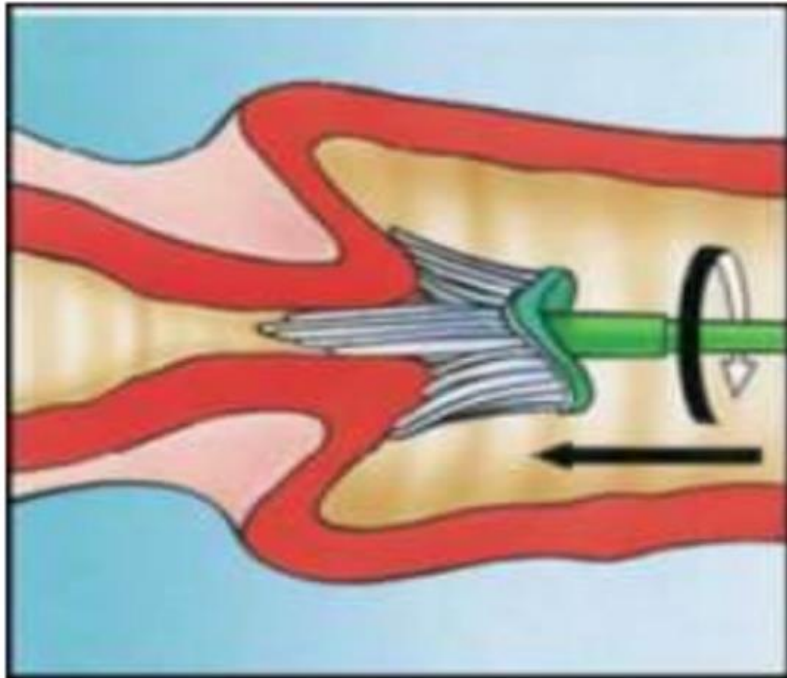
Fatores Pré-Analíticos



HOSPITAL DE
CLÍNICAS
PORTO ALEGRE RS



Preparações em meio líquido – ThinPrep e SurePath



Apply gentle pressure until the surrounding bristles come into contact with the ectocervix and splay out across the cervix. Rotate the Cervex Broom(TM) **5 times in a CLOCKWISE direction** to obtain the optimal amount of material.

Note - Do not rotate the broom anti-clockwise as little or no sample will be collected rendering the sample inadequate. The bristles are 'D' shaped, and will only collect material if rotated clockwise.

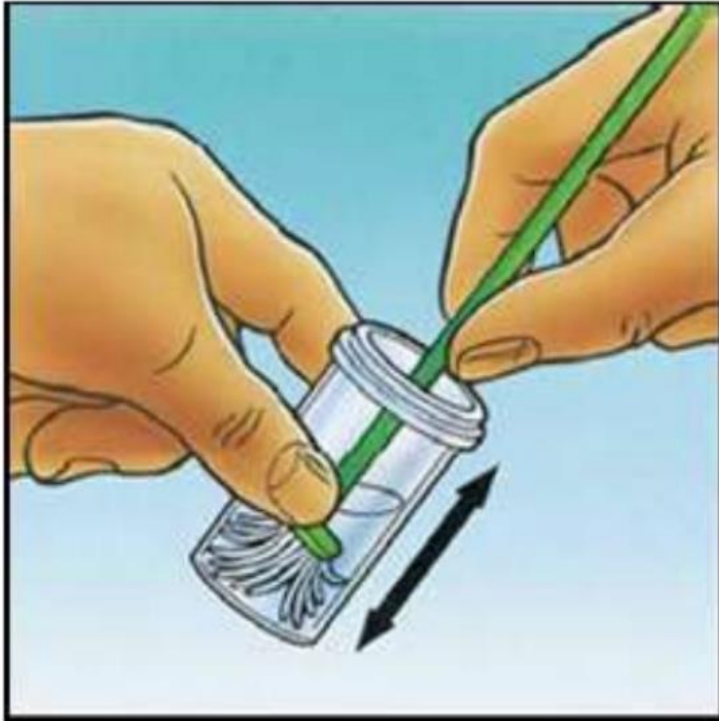
Fatores Pré-Analíticos



HOSPITAL DE
CLÍNICAS
PORTO ALEGRE RS



Preparações em meio líquido – ThinPrep



Once collected, immediately rinse the 'broom-head' in the preservative solution. This is best achieved by pushing the broom into the base of the vial 10 times, forcing the bristles apart. Finally, swirl the brush vigorously to release any trapped material and further break down the previously released material

Fatores Pré-Analíticos



HOSPITAL DE
CLÍNICAS
PORTO ALEGRE RS



Preparações em meio líquido – SurePath

Once collected, transfer the material to the SurePath(TM) vial. To do this, place the thumb against the back of the 'brush-head' and push the entire 'broom-head' from the stem into the preservative solution.



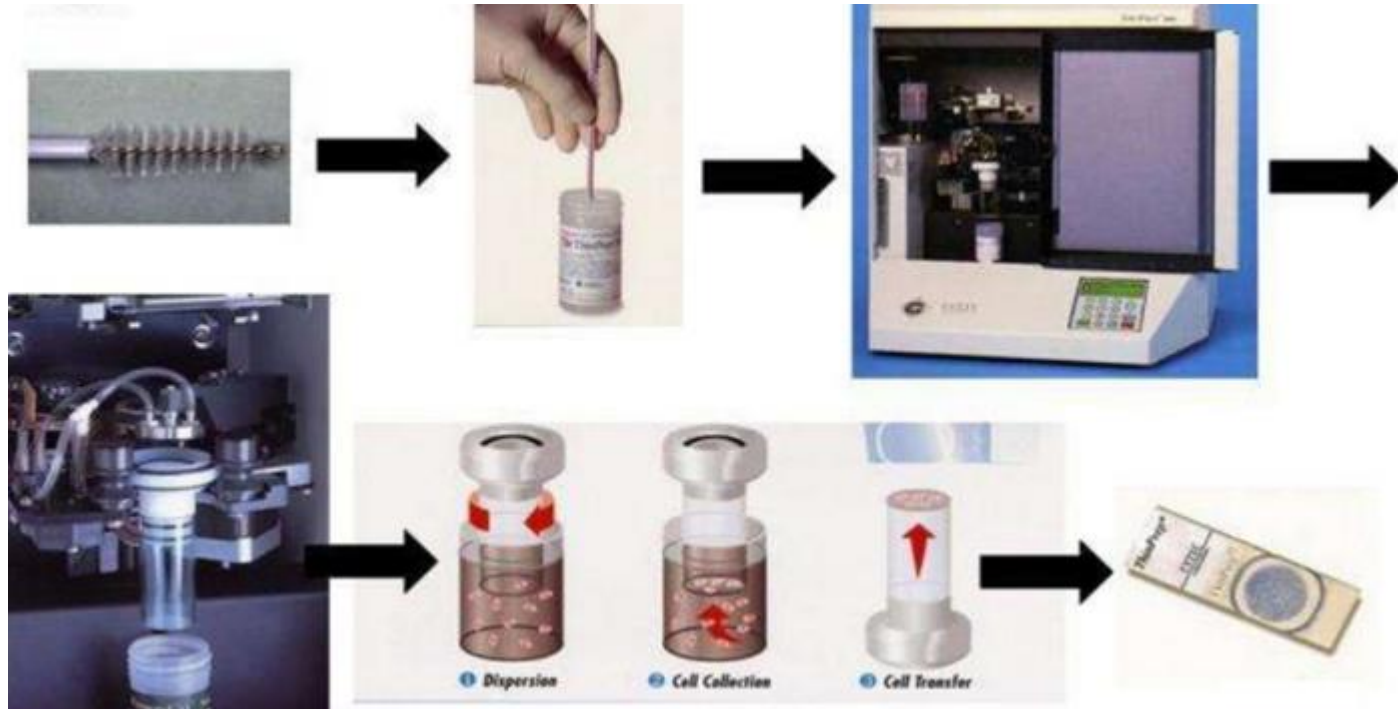
Fatores Pré-Analíticos



HOSPITAL DE
CLÍNICAS
PORTO ALEGRE RS



Preparações em meio líquido – ThinPrep



Células são aspiradas através de um filtro, que deixa passar e descarta hemácias e neutrófilos

Fatores Pré-Analíticos



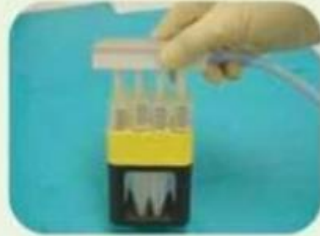
HOSPITAL DE
CLÍNICAS
PORTO ALEGRE RS



Preparações em meio líquido – SurePath



First centrifugation
2 min at 200 × g



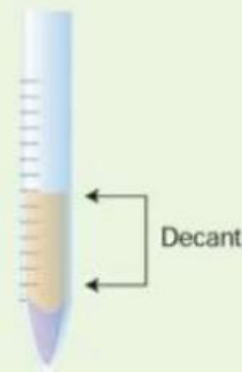
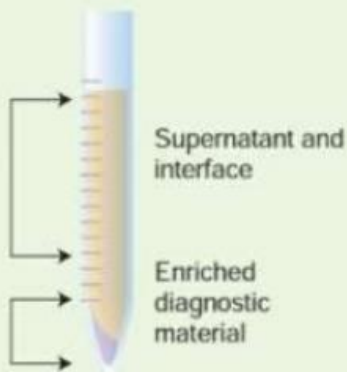
Aspirate



Second centrifugation
10 min at 800 × g



Decant



Fatores Pré-Analíticos



HOSPITAL DE
CLÍNICAS
PORTO ALEGRE RS



Identificação adequada

Solicitante:

Laboratório:



Número do prontuário

Iniciais da paciente

11876243

9/01/21
VCM

Número do exame

Fatores Pré-Analíticos



HOSPITAL DE
CLÍNICAS
PORTO ALEGRE RS



Dados clínicos

Hospital de Clínicas de Porto Alegre 910 07/06/2021 18:32

IDENTIFICAÇÃO DO PACIENTE Código SIA/SUS: 2237601

Nº Solicitação: [REDACTED] Convênio: SUS CPF: [REDACTED]

Nome: [REDACTED] Dt.Nasc: 25/02/1990 Idade: 31 Sexo: F

Nome da mãe: [REDACTED] Tel contato: [REDACTED]

Raça/Cor: Parda Responsável: [REDACTED] Tel contato: [REDACTED]

Naturalidade: PORTO ALEGRE - RS Grau de Instrução: 2º Grau Completo

Endereço: [REDACTED] Bairro: MÁRIO QUINTANA RG: [REDACTED]

Cidade: PORTO ALEGRE Cod IBGE: 431490 Estado: RS CEP: [REDACTED] CNES: 704006375632762

Prontuário: [REDACTED] Unidade: ZONA 06 U: 1 N - ZONA 06

Exame Solicitado: **CITOPATOLÓGICO** Qtd: 1 Proced: 20301001

Informações Clínicas: acompanhamento de teratoma. MedimServer: 12726240-2

Código do CID-10	D26.0
DIU	NÃO
Inspeção do colo	NORMAL
D.U.M.	
Fez exame preventivo (Papanicolau) alguma vez	SIM
Quando fez o último exame? Ano	2018
Está grávida	NÃO
Usa pílula anticoncepcional	SIM
Usa hormônio/remédio para menopausa	NÃO
Já fez tratamento por radioterapia	NÃO
Tem ou teve algum sangramento após a menopausa	NÃO/NÃO ESTÁ NA MENOPAUSA
Sinais sugestivos de doenças sexualmente transmissíveis	NÃO
Data da coleta	07/06/2021
Tem/teve sangramento pós rel.sexual	NÃO
Motivo do exame	REPETICAO (ASCUS BAIXO GRAU)

SOLICITAÇÃO

Nome: EDUARDO JOSE CECCHIN - crm44826	ASSINATURA E CARIMBO
CPF do Médico: [REDACTED] Dt.solicitação: 07/06/2021	

Fatores Pré-Analíticos



HOSPITAL DE
CLÍNICAS
PORTO ALEGRE RS



Dados clínicos

Hospital de Clínicas de Porto Alegre 910 07/06/2021 18:32

IDENTIFICAÇÃO DO PACIENTE Código SIA/SUS: 2237601

Nº Solicitação: [REDACTED] Convênio: SUS CPF: [REDACTED]

Nome: [REDACTED] Dt.Nasc: 25/02/1990 Idade: 31 Sexo: F

Nome da mãe: [REDACTED] Tel contato: [REDACTED]

Raça/Cor: Parda Responsável: [REDACTED] Tel contato: [REDACTED]

Naturalidade: PORTO ALEGRE - RS Grau de Instrução: 2º Grau Completo

Endereço: [REDACTED] Bairro: MÁRIO QUINTANA RG: [REDACTED]

Cidade: PORTO ALEGRE Cod IBGE: 431490 Estado: RS CEP: [REDACTED] CNES: 704006375632762

Prontuário: [REDACTED] Unidade: ZONA 06 U: 1 N - ZONA 06

Exame Solicitado: **CITOPATOLÓGICO** Qtd: 1 Proced: 20301001

Informações Clínicas: acompanhamento de teratoma. MedimServer: 12726240-2

Código do CID-10	D26.0
DIU	NÃO
Inspeção do colo	NORMAL
D.U.M.	
Fez exame preventivo (Papanicolau) alguma vez	SIM
Quando fez o último exame? Ano	2018
Está grávida	NÃO
Usa pílula anticoncepcional	SIM
Usa hormônio/remédio para menopausa	NÃO
Já fez tratamento por radioterapia	NÃO
Tem ou teve algum sangramento após a menopausa	NÃO/NÃO ESTÁ NA MENOPAUSA
Sinais sugestivos de doenças sexualmente transmissíveis	NÃO
Data da coleta	07/06/2021
Tem/teve sangramento pós rel.sexual	NÃO
Motivo do exame	REPETICAO (ASCUS BAIXO GRAU)

CITO [REDACTED]

ESFREGADO [REDACTED]

RÚNICO - URGEM AL

12726240001

CITOP

SOLICITAÇÃO

Nome: EDUARDO JOSE CECCHIN - crm44826	ASSINATURA E CARIMBO
CPF do Médico: [REDACTED] Dt.solicitação: 07/06/2021	

Fatores Pré-Analíticos



HOSPITAL DE
CLÍNICAS
PORTO ALEGRE RS



SISCOLO

MINISTÉRIO DA SAÚDE		REQUISIÇÃO DE EXAME CITOPATOLÓGICO - COLO DO ÚTERO	
		Programa Nacional de Controle do Câncer do Colo do Útero	
UF	CHES de Unidade de Saúde	Nº Protocolo L _____ (nº gerado automaticamente pelo SISCAN)	
Unidade de Saúde			
Município			
Pronúncia			
INFORMAÇÕES PESSOAIS			
Cartão SUS*			
Nome Completo da Mulher*			
Nome Completo da Mãe*			
CPF		Apelido da Mulher	Nacionalidade
Data de Nascimento*		Idade	Esqu/cor
Dados Residenciais		Branca <input type="checkbox"/> Preta <input type="checkbox"/> Parda <input type="checkbox"/> Amarela <input type="checkbox"/> Indígena/Etnia _____	
Logradouro			
Número	Complemento	Bairro	UF
Código do Município		Município	
CEP	DDD	Telefone	
Ponto de Referência			
Escolaridade: <input type="checkbox"/> Analfabeta <input type="checkbox"/> Ensino Fundamental Incompleto <input type="checkbox"/> Ensino Fundamental Completo <input type="checkbox"/> Ensino Médio Completo <input type="checkbox"/> Ensino Superior Completo			

DADOS DA ANAMNESE	
1. Motivo do exame*	7. Já fez tratamento por radioterapia?*
<input type="checkbox"/> Rastreamento	<input type="checkbox"/> Sim <input type="checkbox"/> Não <input type="checkbox"/> Não sabe
<input type="checkbox"/> Repetição (exame alterado ASCUS/Baixo grau)	
<input type="checkbox"/> Seguimento (pós diagnóstico colposcópico / tratamento)	
2. Fez o exame preventivo (Papanicolaou) alguma vez?*	8. Data da última menstruação / regra:*
<input type="checkbox"/> Sim. Quando fez o último exame? ano _____	____ / ____ / _____ <input type="checkbox"/> Não sabe / Não lembra
<input type="checkbox"/> Não <input type="checkbox"/> Não sabe	
3. Usa DIU?*	9. Tem ou teve algum sangramento após relações sexuais?*
<input type="checkbox"/> Sim <input type="checkbox"/> Não <input type="checkbox"/> Não sabe	(não considerar a primeira relação sexual na vida)
4. Está grávida?*	<input type="checkbox"/> Sim
<input type="checkbox"/> Sim <input type="checkbox"/> Não <input type="checkbox"/> Não sabe	<input type="checkbox"/> Não / Não sabe / Não lembra
5. Usa pílula anticoncepcional?*	10. Tem ou teve algum sangramento após a menopausa?*
<input type="checkbox"/> Sim <input type="checkbox"/> Não <input type="checkbox"/> Não sabe	(não considerar o(s) sangramento(s) na vigência de reposição hormonal)
6. Usa hormônio / remédio para tratar a menopausa?*	<input type="checkbox"/> Sim
<input type="checkbox"/> Sim <input type="checkbox"/> Não <input type="checkbox"/> Não sabe	<input type="checkbox"/> Não / Não sabe / Não lembra / Não está na menopausa
EXAME CLÍNICO	
11. Inspeção do colo*	12. Sinais sugestivos de doenças sexualmente transmissíveis?
<input type="checkbox"/> Normal	<input type="checkbox"/> Sim
<input type="checkbox"/> Ausente (anormalias congênicas ou retirado cirurgicamente)	<input type="checkbox"/> Não
<input type="checkbox"/> Alterado	
<input type="checkbox"/> Colo não visualizado	

NOTA: Na presença de colo alterado, com lesão sugestiva de câncer, não aguardar o resultado do exame citopatológico para encaminhar a mulher para colposcopia.

Fatores Pré-Analíticos



HOSPITAL DE
CLÍNICAS
PORTO ALEGRE RS



RESULTADO DO EXAME CITOPATOLÓGICO - COLO DO ÚTERO

AValiação Pré-analítica

AMOSTRA REJEITADA POR:

- Ausência ou erro na identificação da lâmina, frasco ou formulário
- Lâmina danificada ou ausente
- Causas alheias ao laboratório; especificar: _____
- Outras causas; especificar: _____

EPITÉLIOS REPRESENTADOS NA AMOSTRA:*

- Escamoso
- Glandular
- Metaplásico

ADEQUABILIDADE DO MATERIAL*

- Satisfatória

Insatisfatória para avaliação oncótica devido a:

- Material acelular ou hipocelular em menos de 10% do esfregaço
- Sangue em mais de 75% do esfregaço
- Piócitos em mais de 75% do esfregaço
- Artefatos de dessecação em mais de 75% do esfregaço
- Contaminantes externos em mais de 75% do esfregaço
- Intensa superposição celular em mais de 75% do esfregaço
- Outros, especificar _____

Adequabilidade



HOSPITAL DE
CLÍNICAS
PORTO ALEGRE RS



RESULTADO DO EXAME CITOPATOLÓGICO - COLO DO ÚTERO

AVALIAÇÃO PRÉ-ANALÍTICA

AMOSTRA REJEITADA POR:

- Ausência ou erro na identificação da lâmina, frasco ou formulário
- Lâmina danificada ou ausente
- Causas alheias ao laboratório; especificar: _____
- Outras causas; especificar: _____

EPITÉLIOS REPRESENTADOS NA AMOSTRA:*

- Escamoso
- Glandular
- Metaplásico

ADEQUABILIDADE DO MATERIAL*

- Satisfatória
- Insatisfatória para avaliação oncótica devido a:
 - Material acelular ou hipocelular em menos de 10% do esfregaço
 - Sangue em mais de 75% do esfregaço
 - Piócitos em mais de 75% do esfregaço
 - Artefatos de dessecação em mais de 75% do esfregaço
 - Contaminantes externos em mais de 75% do esfregaço
 - Intensa superposição celular em mais de 75% do esfregaço
 - Outros, especificar _____

Sempre que a amostra for insatisfatória, deve-se relatar o motivo!

Celularidade

Varia de acordo com o tipo de preparação:

- Preparação convencional: mínimo de 8.000-12.000 células escamosas bem preservadas e bem visualizadas
- Preparações líquidas: mínimo de 5.000 células escamosas ou escamosas metaplásicas bem preservadas e bem visualizadas

Exceções (aceita-se 2.000 células):

- Pacientes pós-QT ou RT
- Pacientes pós-menopausa com alterações relacionadas a atrofia
- Pacientes hysterectomizadas

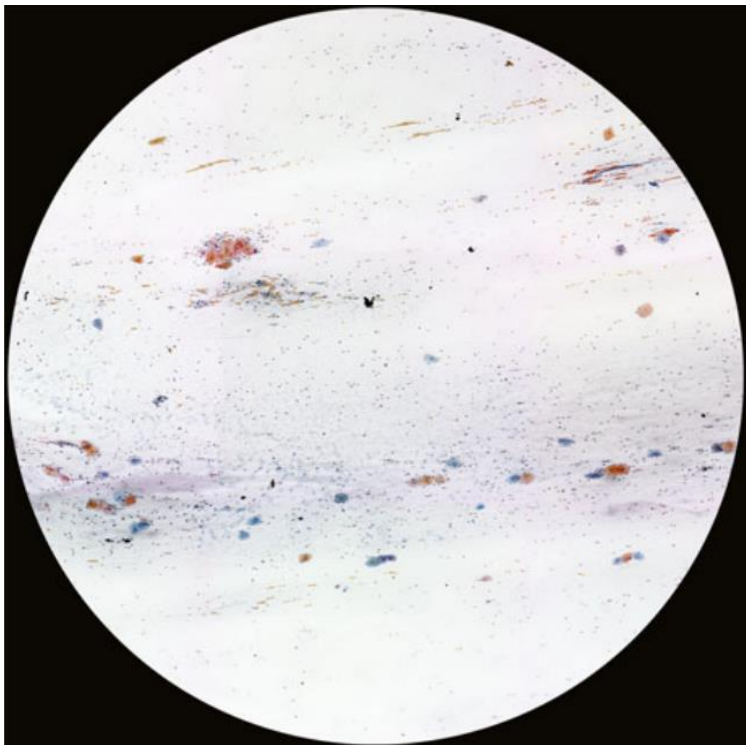
Celularidade

Presença de células atípicas, independentemente da celularidade ou fatores de obscurecimento, deve ser sempre considerada satisfatória!!!!

SE HOVER ATIPIAS → RELATAR!!!

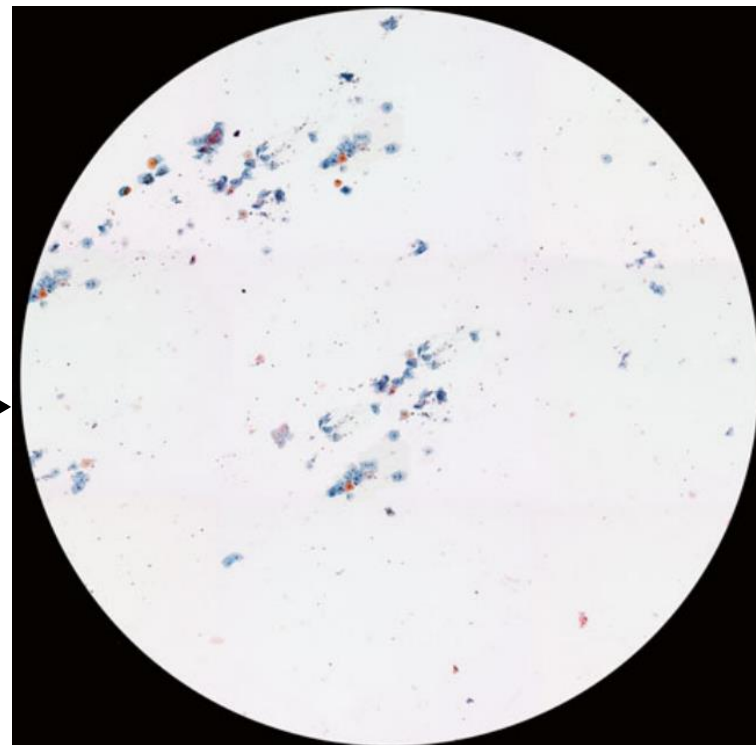
* Presença de células endometriais em mulheres >45 anos também deve ser relatada

Celularidade – Método Convencional




Campo de 4x com
aproximadamente
75 células

Se todos os campos
tiverem esta celularidade
ou menor, a amostra é
insatisfatória

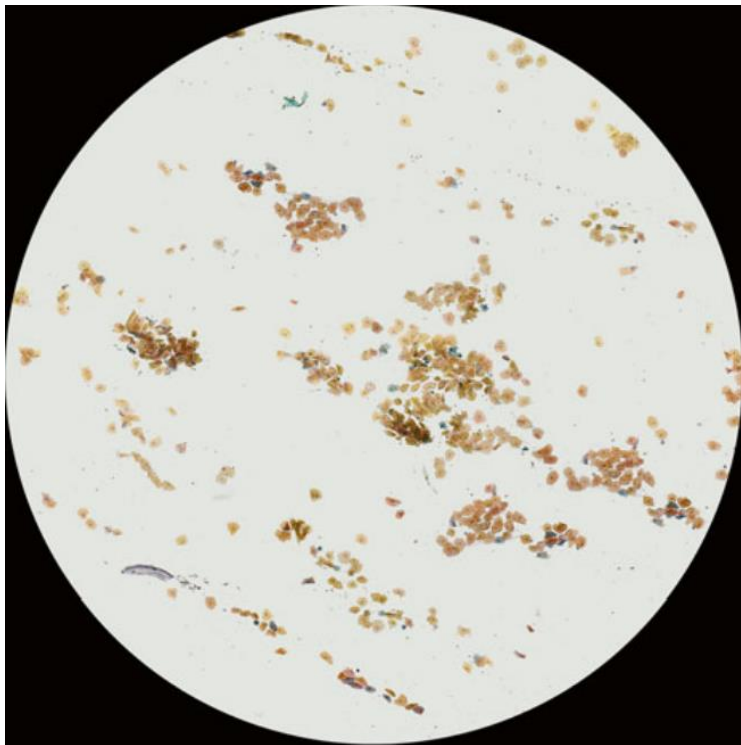


Campo de 4x com
aproximadamente
150 células

Se todos os campos
tiverem esta celularidade,
a amostra é satisfatória,
porém limítrofe

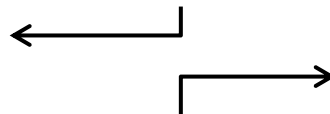


Celularidade – Método Convencional



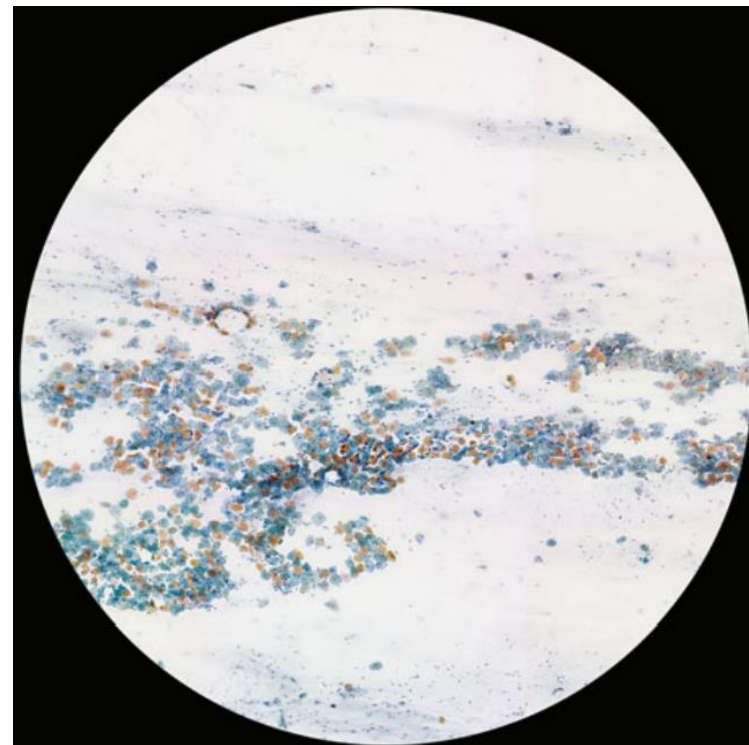
Campo de 4x com
aproximadamente
500 células

A presença de 16 campos
com celularidade similar ou
maior faz com que a
amostra seja considerada
satisfatória



Campo de 4x com
aproximadamente
1000 células

A presença de 8 campos
com celularidade similar
ou maior faz com que a
amostra seja considerada
satisfatória



Adequabilidade



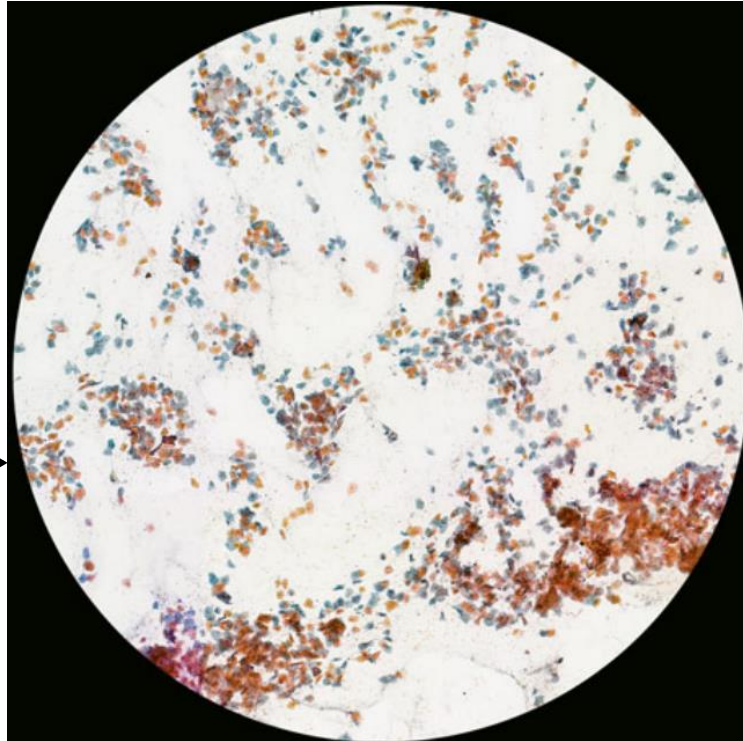
HOSPITAL DE
CLÍNICAS
PORTO ALEGRE RS



Celularidade – Método Convencional

Campo de 4x com
aproximadamente 1400
células

A presença de 6 campos com
celularidade similar ou maior faz com
que a amostra seja considerada
satisfatória



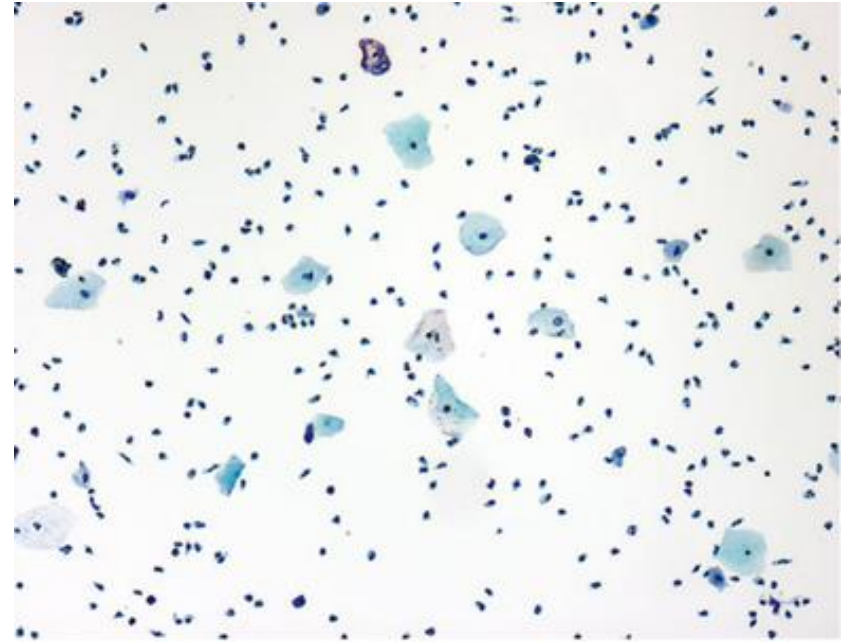
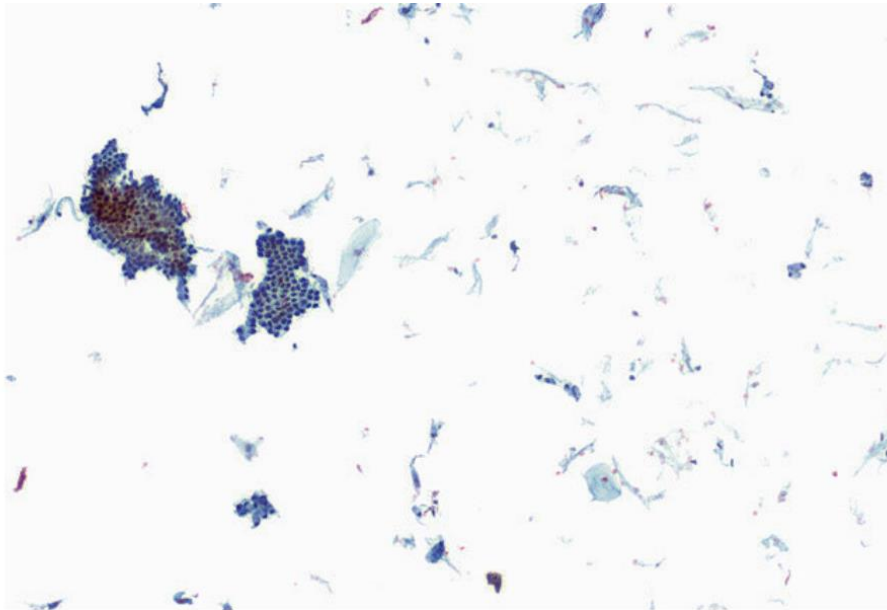
Adequabilidade



HOSPITAL DE
CLÍNICAS
PORTO ALEGRE RS



Celularidade – Preparações Líquidas



Amostras insatisfatórias

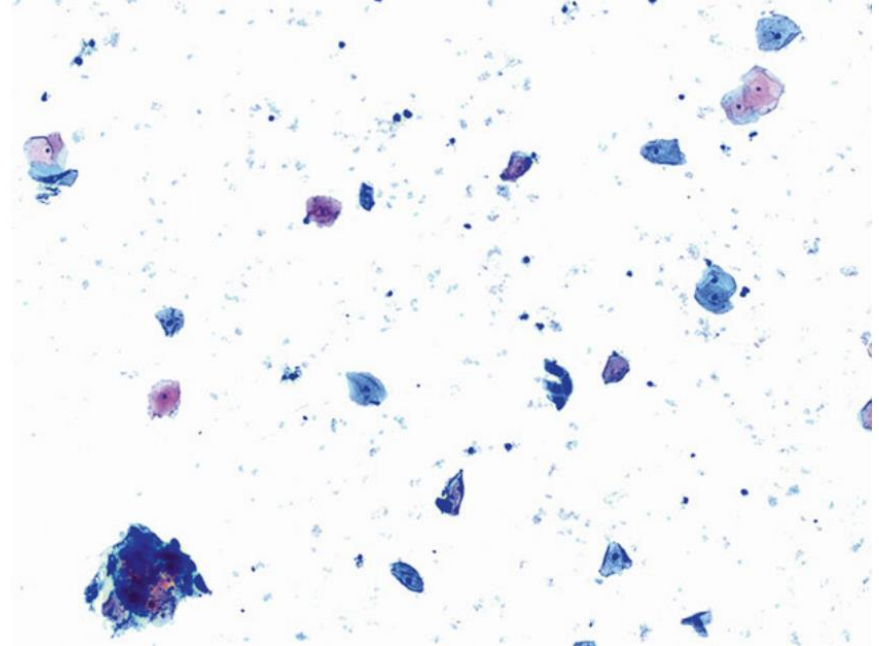
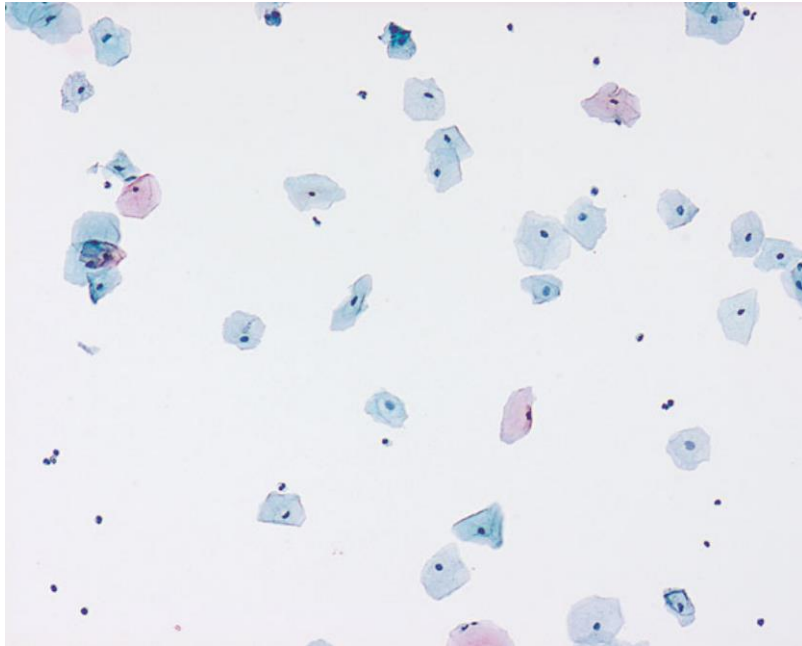
Adequabilidade



HOSPITAL DE
CLÍNICAS
PORTO ALEGRE RS



Celularidade – Preparações Líquidas



Amostras satisfatórias limítrofes

Celularidade – Fatores de Obscurecimento

Tornam a amostra insatisfatória se impossibilitarem a avaliação de 75% ou mais da celularidade

- Sangramento
- Inflamação
- Sobreposição
- Dessecamento

* Se houver obscurecimento entre 50-75% da celularidade, relatar em nota

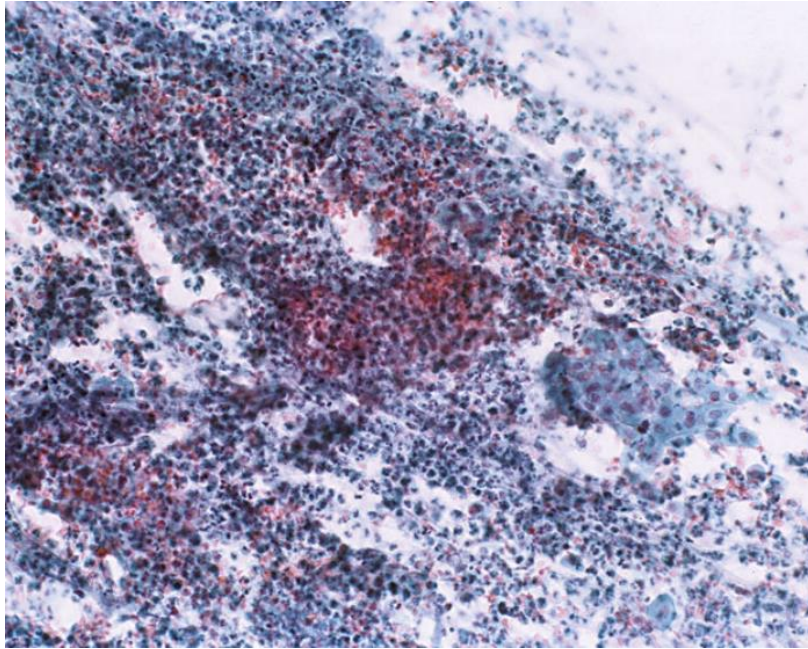
Adequabilidade



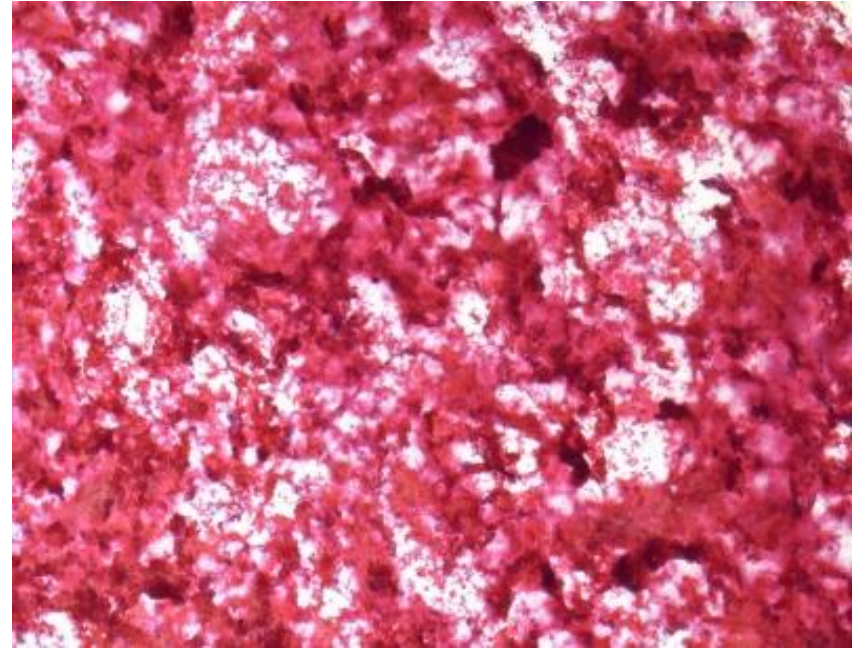
HOSPITAL DE
CLÍNICAS
PORTO ALEGRE RS



Celularidade – Fatores de Obscurecimento



Inflamação



Sangramento

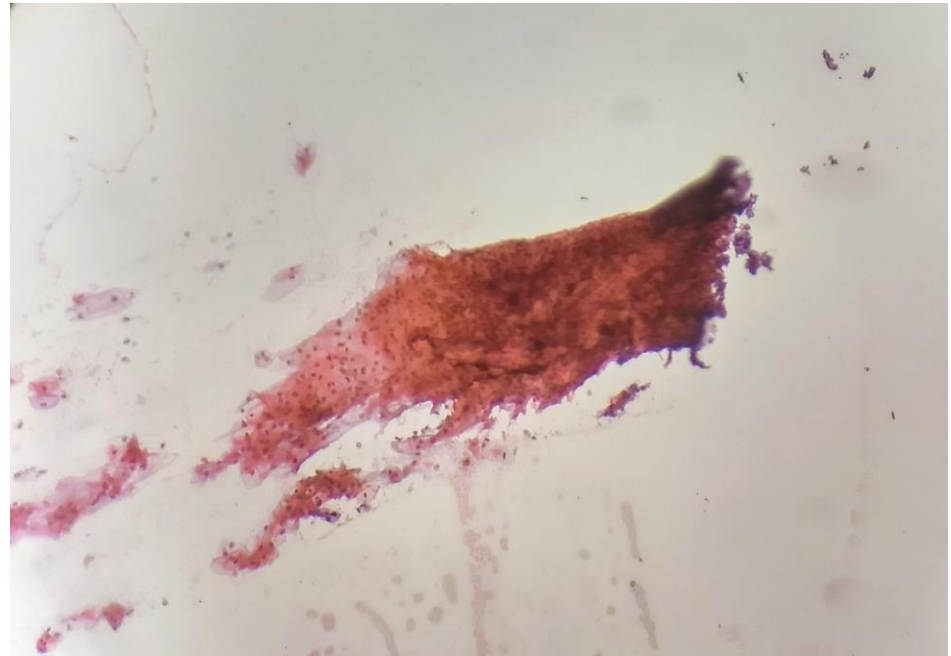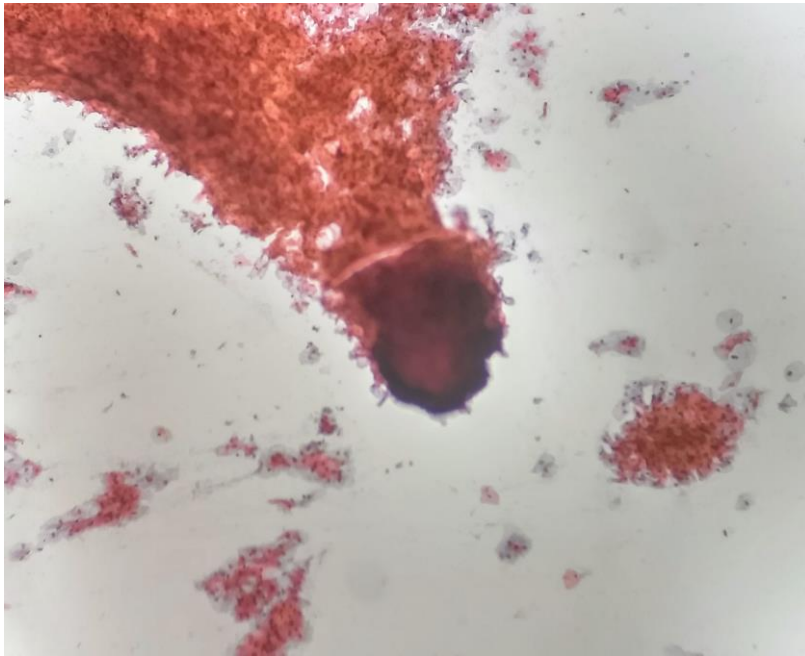
Adequabilidade



HOSPITAL DE
CLÍNICAS
PORTO ALEGRE RS

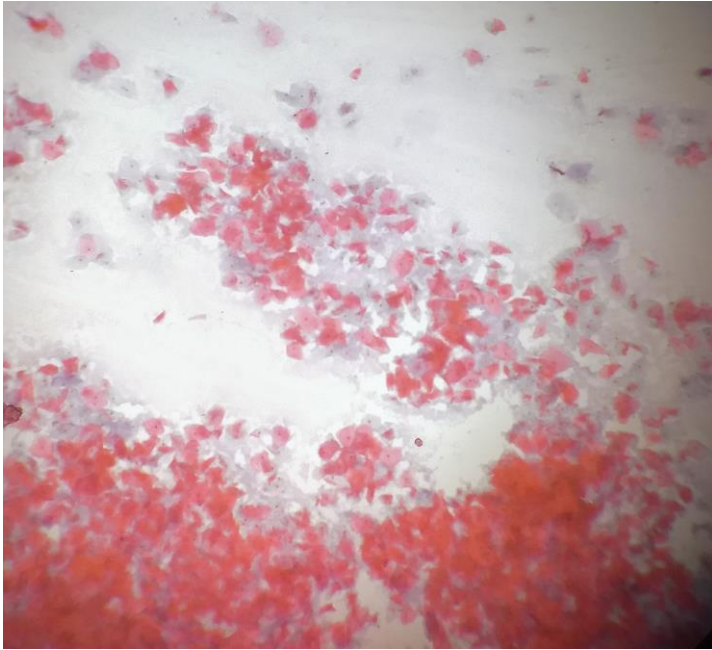


Celularidade – Fatores de Obscurecimento

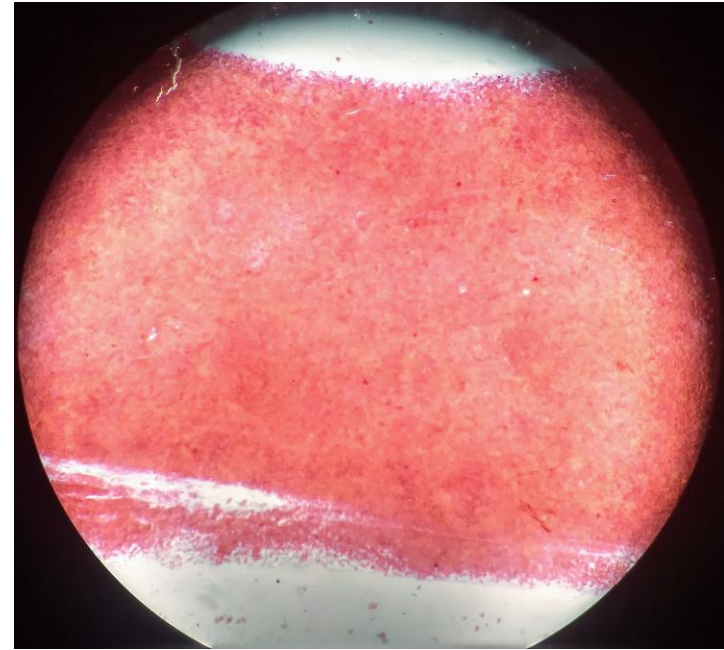


Sobreposição

Celularidade – Fatores de Obscurecimento



Dessecamento



Dessecamento e Sobreposição

Conduta Clínica em Exames Insatisfatórios:

Repetir coleta em 2-4 meses

- Se houver atrofia ou inflamação, tratar antes de repetir
- Se dois testes insatisfatórios consecutivos: colposcopia

Representação Celular



HOSPITAL DE
CLÍNICAS
PORTO ALEGRE RS



RESULTADO DO EXAME CITOPATOLÓGICO - COLO DO ÚTERO

AVALIAÇÃO PRÉ-ANALÍTICA

AMOSTRA REJEITADA POR:

- Ausência ou erro na identificação da lâmina, frasco ou formulário
- Lâmina danificada ou ausente
- Causas alheias ao laboratório; especificar: _____
- Outras causas; especificar: _____

EPITÉLIOS REPRESENTADOS NA AMOSTRA:*

- Escamoso
- Glandular
- Metaplásico

ADEQUABILIDADE DO MATERIAL*

- Satisfatória

Insatisfatória para avaliação oncótica devido a:

- Material acelular ou hipocelular em menos de 10% do esfregaço
- Sangue em mais de 75% do esfregaço
- Piócitos em mais de 75% do esfregaço
- Artefatos de dessecação em mais de 75% do esfregaço
- Contaminantes externos em mais de 75% do esfregaço
- Intensa superposição celular em mais de 75% do esfregaço
- Outros, especificar _____

Representação Celular



HOSPITAL DE
CLÍNICAS
PORTO ALEGRE RS



Elementos celulares normais:

- Células escamosas
- Células endocervicais
- Outros elementos glandulares:
 - Células endometriais
 - Células do segmento uterino inferior

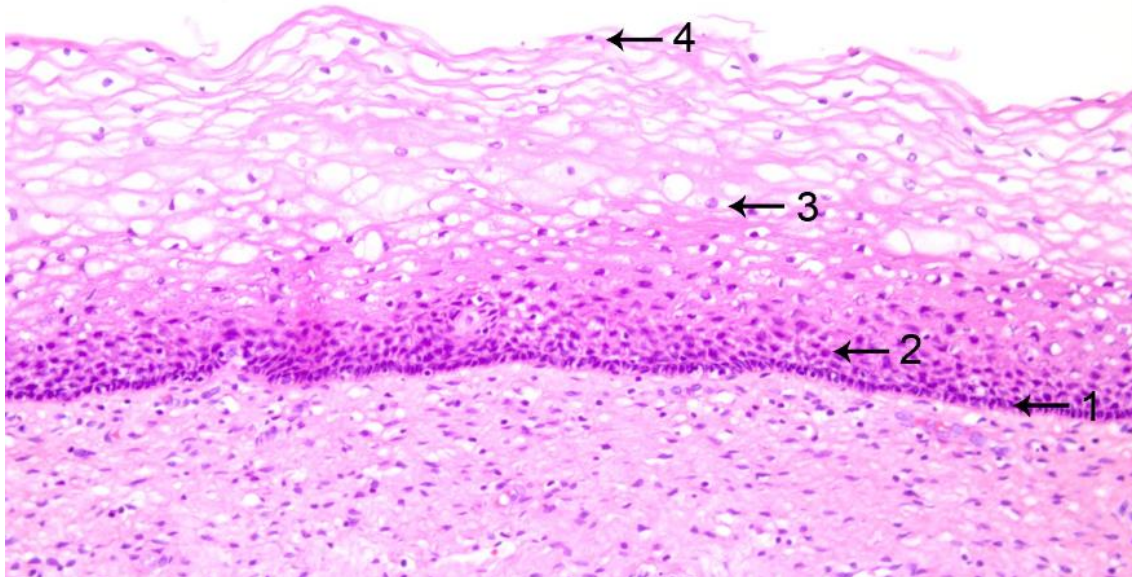
Representação Celular



HOSPITAL DE
CLÍNICAS
PORTO ALEGRE RS



Células Escamosas



1- Camada Basal

2- Camada Parabasal

3- Camada Intermediária

4- Camada Superficial

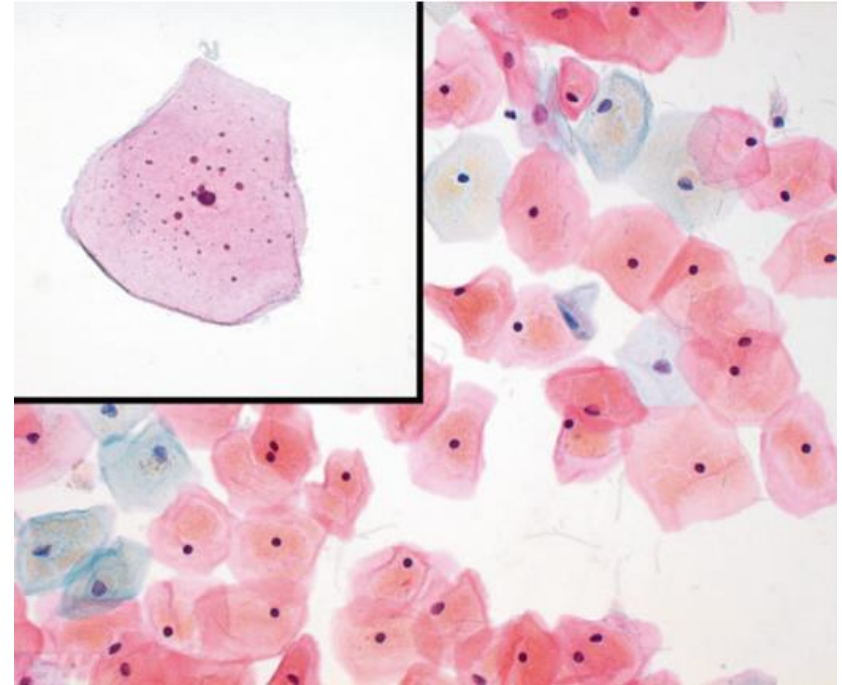


Células Escamosas

- Células mais comuns nos esfregaços normais
- Formato geralmente poligonal
- Citoplasma amplo, com coloração (teoricamente) variando de acordo com o grau de maturação
- Tamanho do núcleo varia de acordo com o grau de maturação

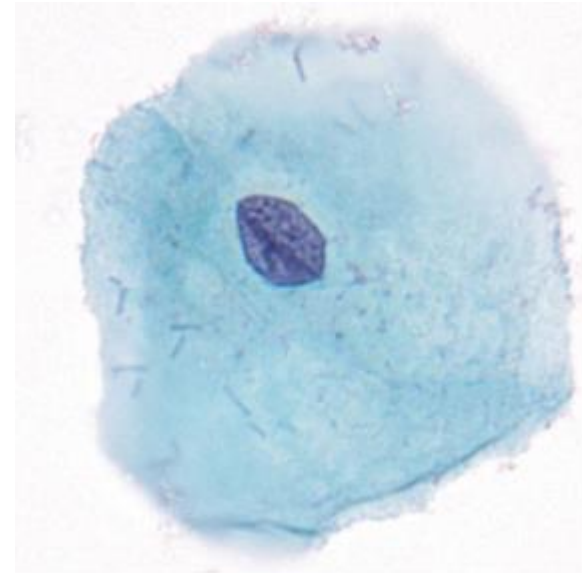
Células Escamosas Superficiais

- Citoplasma mais amplo, por vezes com grânulos de querato-hialina
- Núcleo pequeno e condensado (picnótico)
- Tende a ser mais rosada (nem sempre)



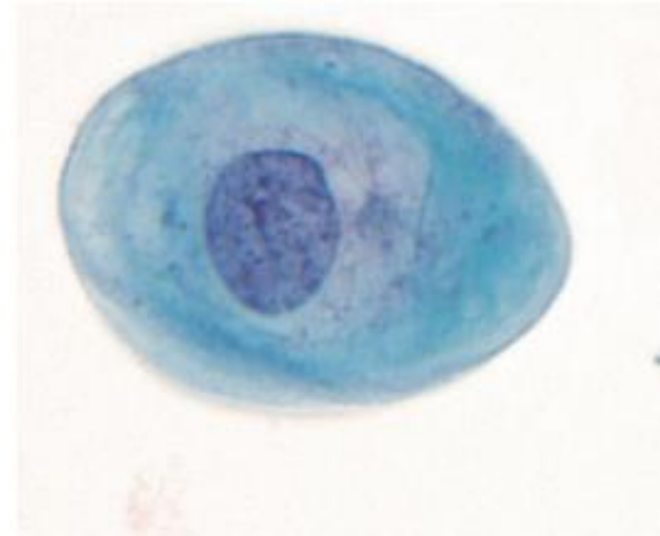
Células Escamosas Intermediárias

- Menores do que as células superficiais
- Núcleo maior, com cromatina mais aberta, finamente granular
- O tamanho do núcleo da célula intermediária é usado como referência para identificar anormalidades em outras células
- Tende a ser mais azulada
- Costuma predominar em esfregaços de gestantes e usuárias de progestágenos



Células Escamosas Parabasais

- Citoplasma menor, mais denso e granular
- Núcleo maior ainda (resultando em maior relação N/C), mas redondo e regular, com cromatina fina
- Azulada
- Não costumam estar presentes em esfregaços de mulheres jovens, mas predominam na pós-menopausa e em outras condições de atrofia



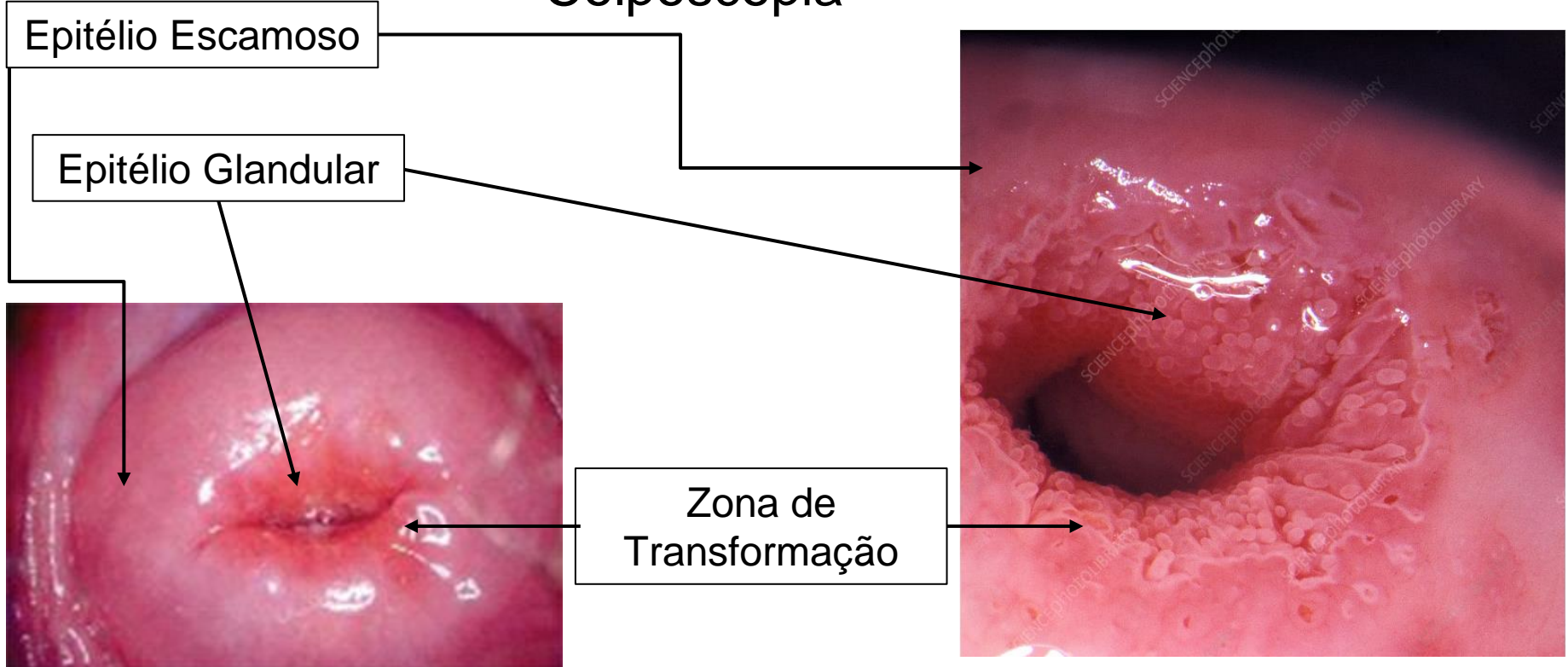
Representação Celular



HOSPITAL DE
CLÍNICAS
PORTO ALEGRE RS



Colposcopia



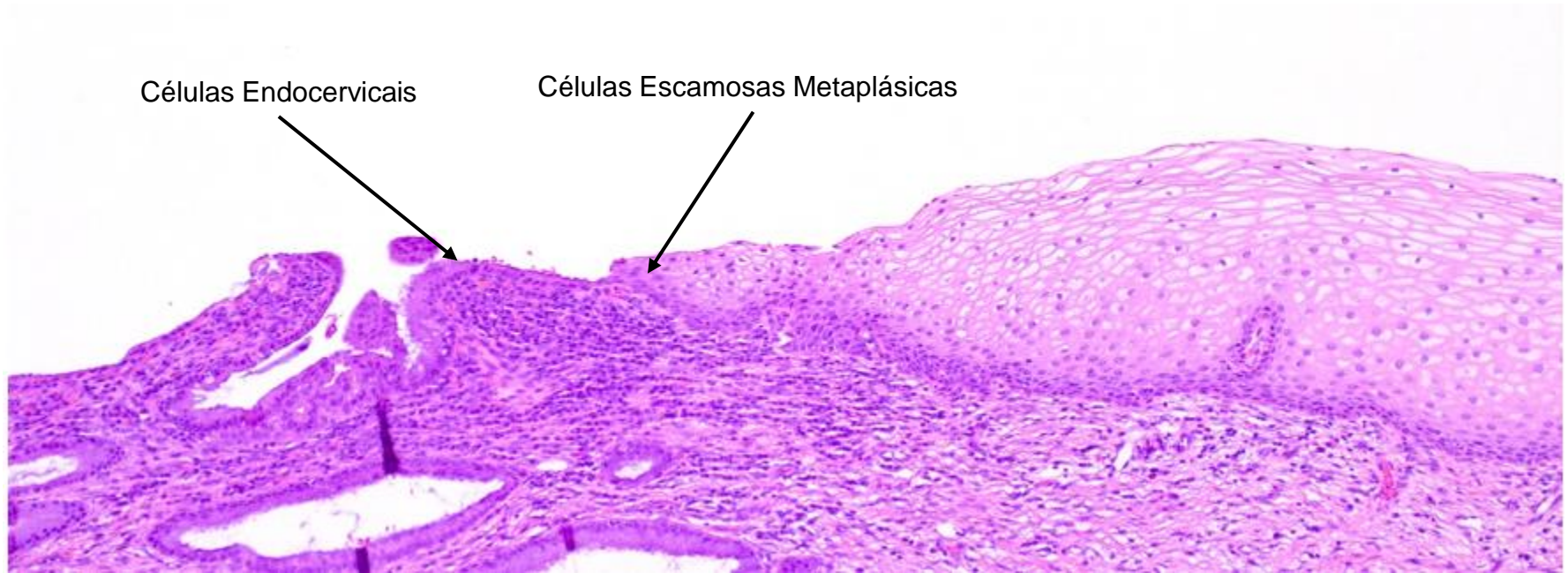
Representação Celular



HOSPITAL DE
CLÍNICAS
PORTO ALEGRE RS



Zona de Transformação

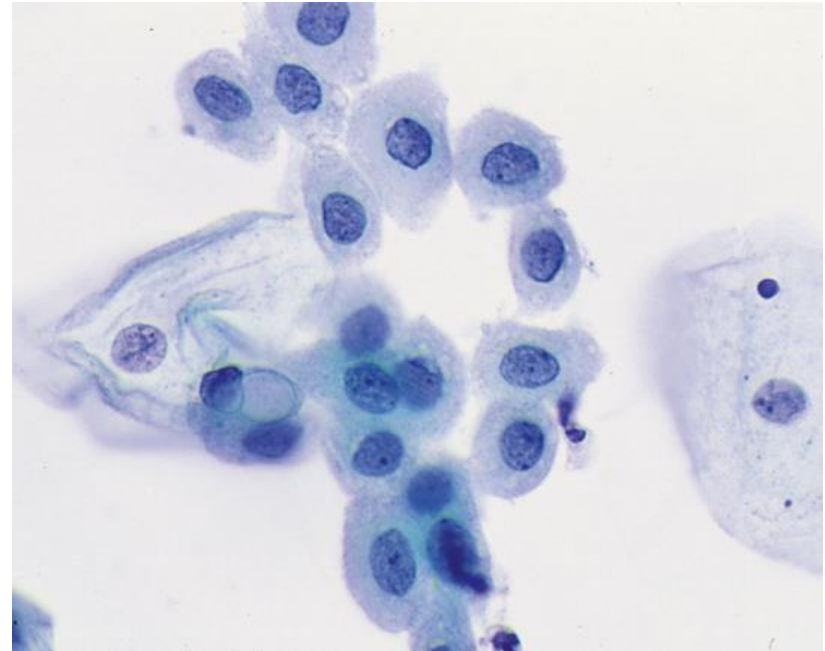


Zona de Transformação

- Representada por células glandulares endocervicais e células escamosas metaplásicas
- Antigamente sua representação era considerada critério para satisfatoriedade da amostra, hoje em dia apenas representação escamosa é necessária
- Ainda assim, sua presença ou ausência deve ser relatada como controle de qualidade da coleta
- Relatar apenas se houver ao menos 10 ou mais células endocervicais ou escamosas metaplásicas bem preservadas, isoladas ou agrupadas

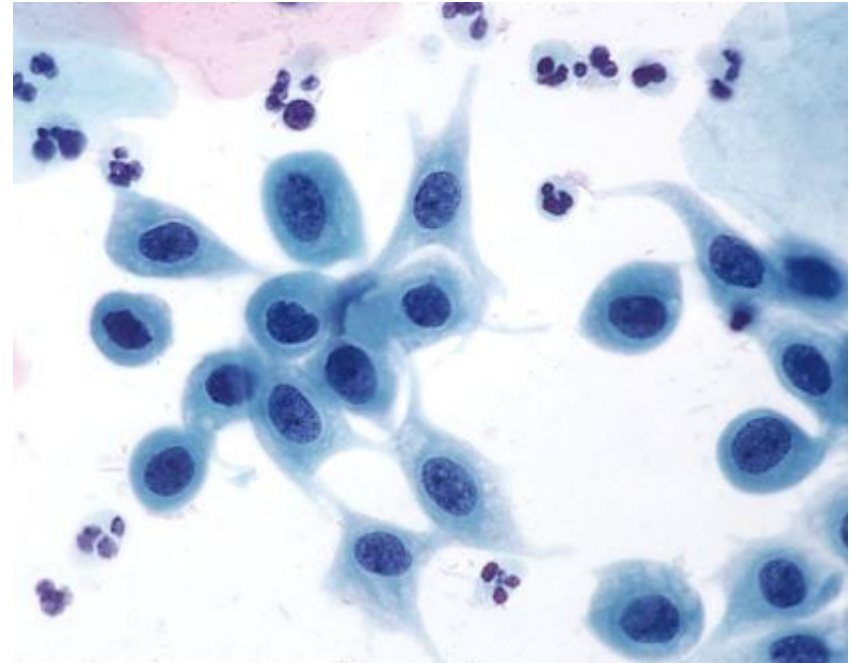
Células Escamosas Metaplásicas

- Formato e quantidade de citoplasma bastante variáveis – morfologia varia de células pequenas e redondas a semelhantes a células escamosas intermediárias a maduras
- Núcleos grandes, semelhantes ao das células parabasais (arredondados, regulares, cromatina fina), sendo muitas vezes difícil diferenciá-las
- Coloração variável



Células Escamosas Metaplásicas

Em preparações convencionais, células metaplásicas podem apresentar projeções citoplasmáticas alongadas (“spider cells”) devido à perda de coesão das ligações celulares pela força aplicada na realização do esfregaço



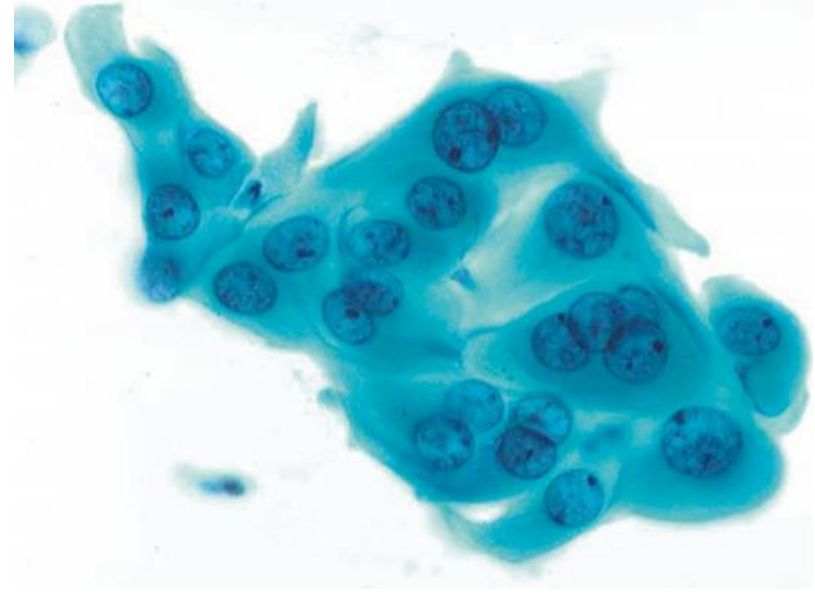
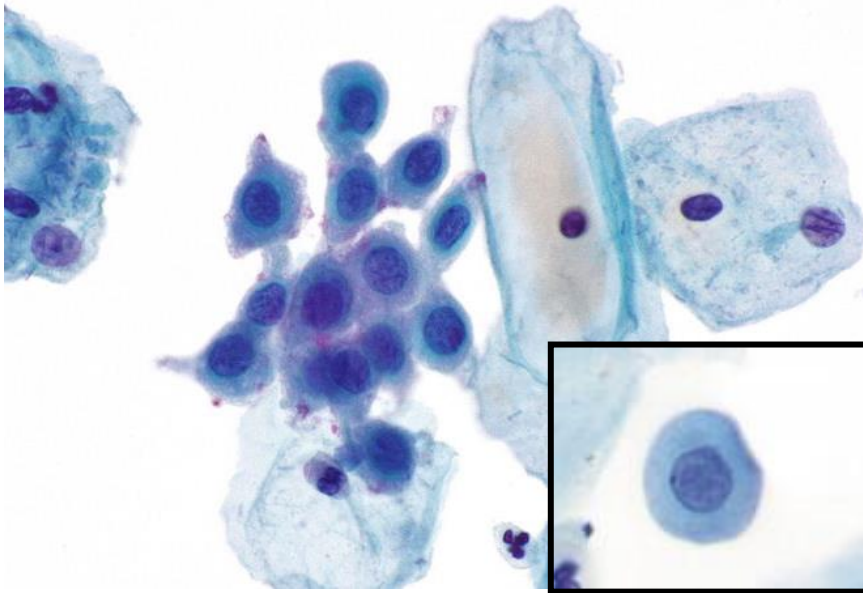
Representação Celular



HOSPITAL DE
CLÍNICAS
PORTO ALEGRE RS



Células Escamosas Metaplásicas



Células metaplásicas com alterações reacionais

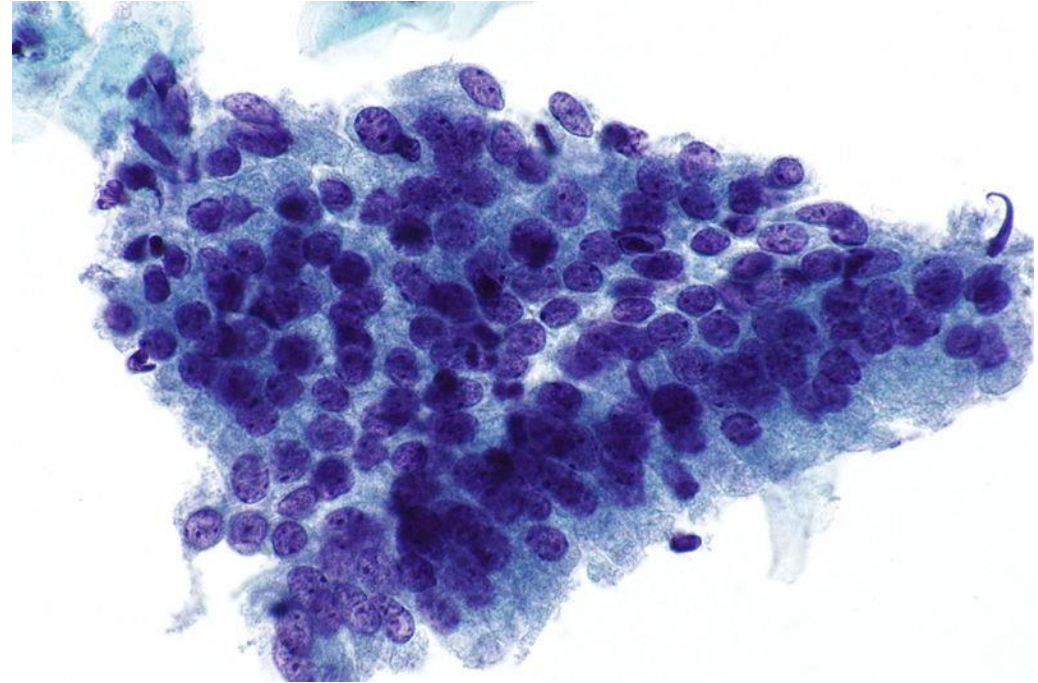


Células Glandulares

- Células pequenas, com maior relação N/C e cromatina mais densa
- Formato redondo ou colunar
- Quase sempre agrupadas

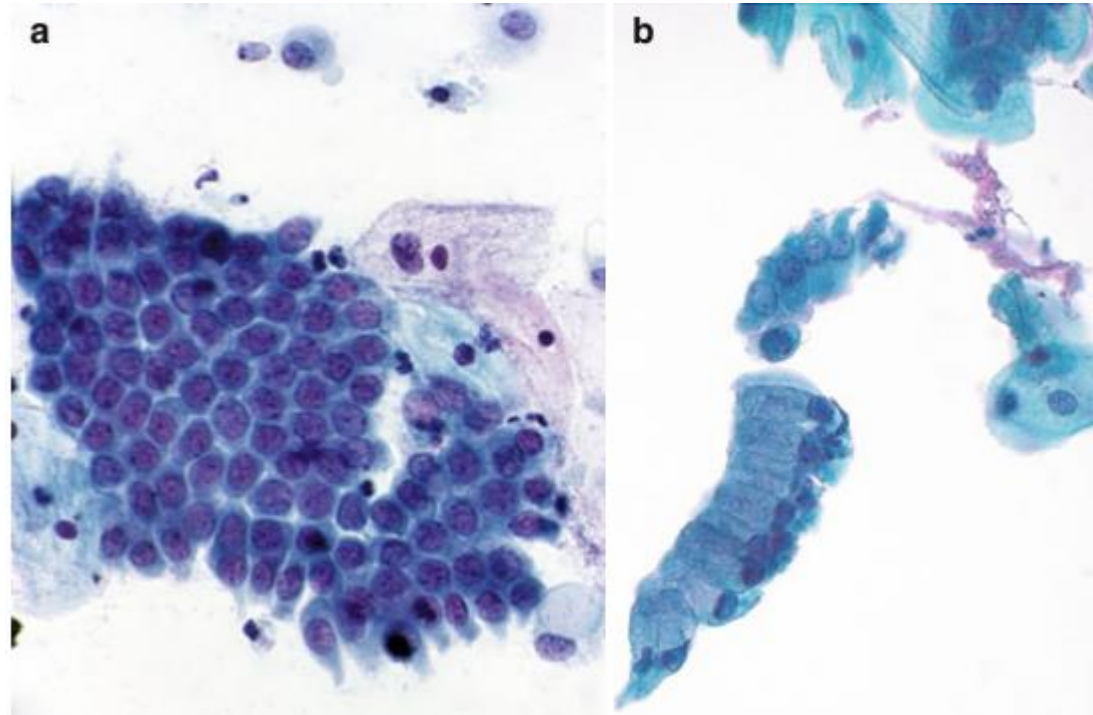
Células Glandulares Endocervicais

- Organizam-se em grupamentos densos
- Citoplasma difusamente vacuolizado ou granular
- Núcleos de tamanho semelhante ao das células parabasais, com cromatina finamente granular e difusamente distribuída, com nucléolos pequenos



Células Glandulares Endocervicais

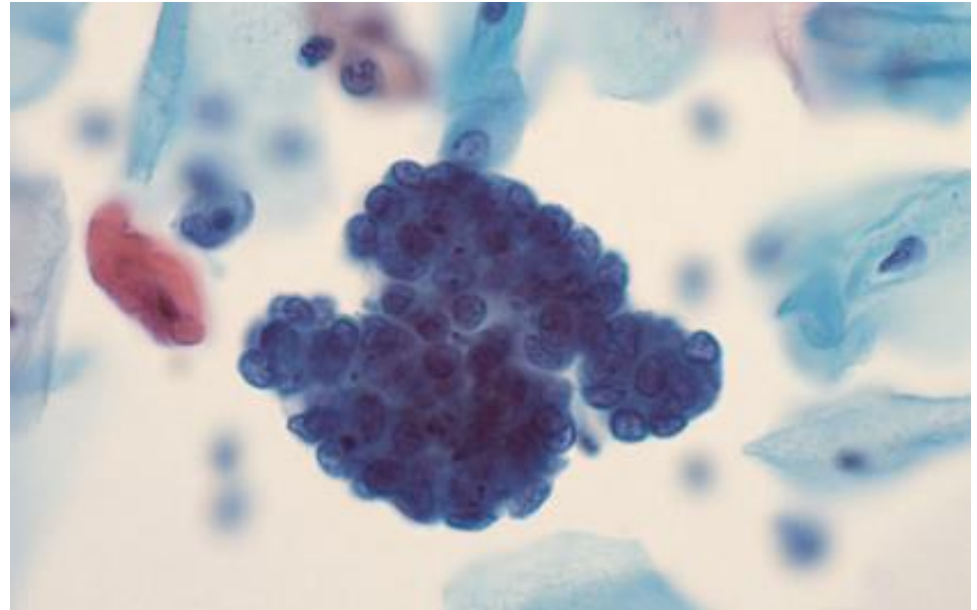
- Células polarizadas, com núcleo em um lado do citoplasma e vacúolos de mucina no lado oposto
- Morfologia em “favos de mel” se posicionados “em face” (a) e em “paliçada” se vistos de lado (b)



Outras Células Glandulares

Células Endometriais Esfoliadas

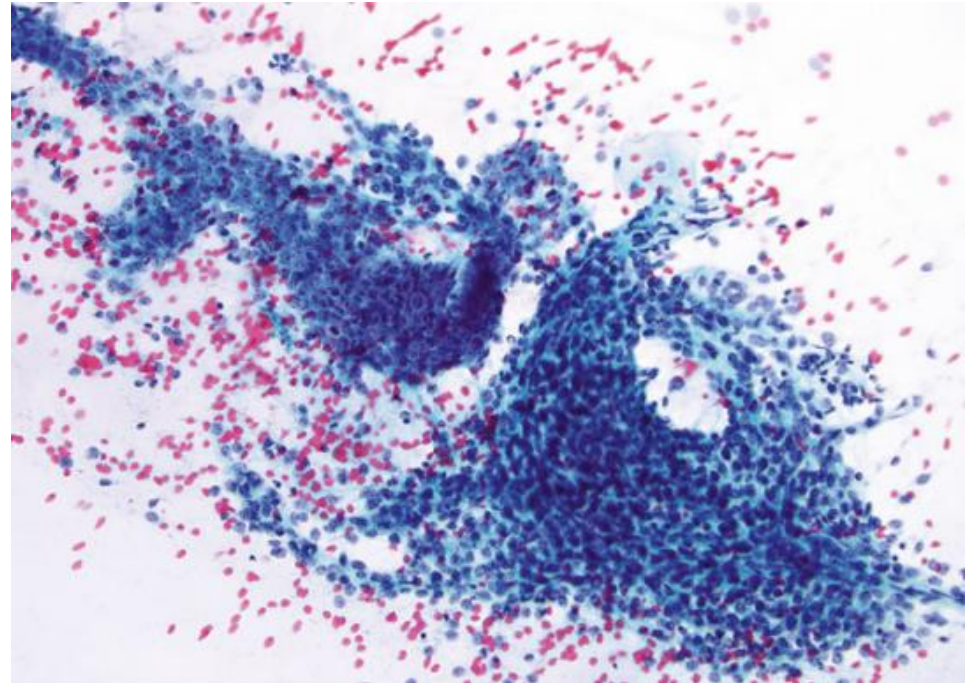
- Células tipicamente menores do que as endocervicais, com núcleos de tamanho semelhante ao das células intermediárias e maior relação N/C
- Tendem a se organizar em agregados densos e sobrepostos (“exodus balls”) e ocorrem principalmente ao fim do ciclo menstrual



Outras Células Glandulares

Células do Segmento Uterino Inferior

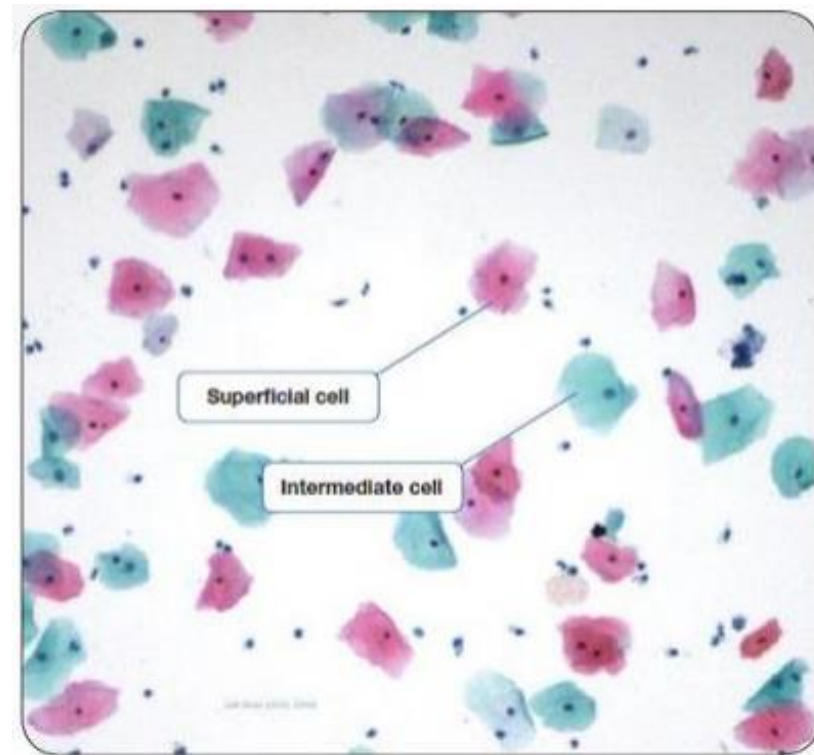
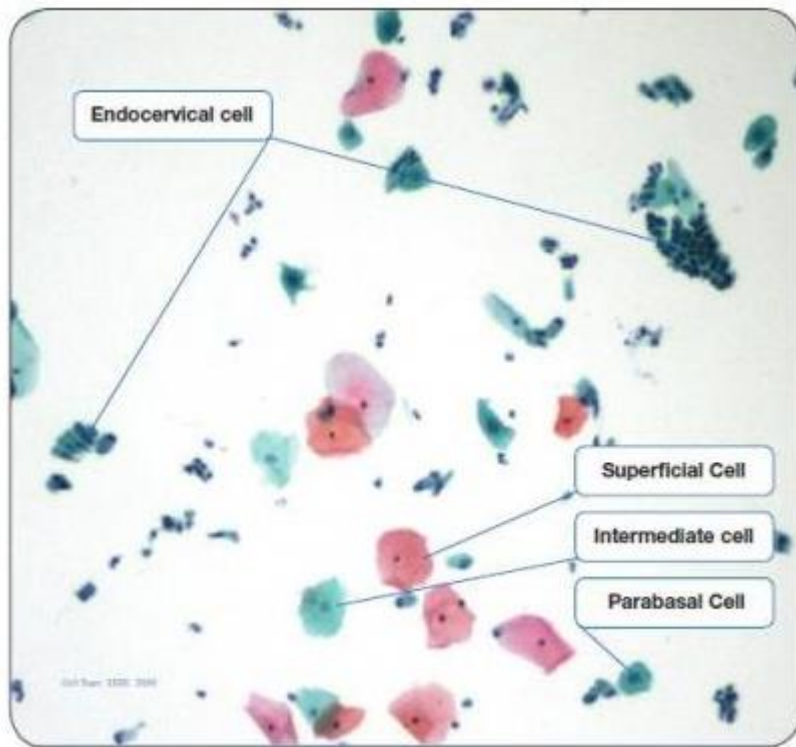
- Grupamentos grandes, hipercelulares e hiper Cromáticos compostos por células endometriais e estromais, com sobreposição nuclear e, por vezes, esboçando glândulas
- Podem aparecer por colos curtos (ex: pós-procedimentos cirúrgicos) ou até por inserção excessiva da escova de coleta



Representação Celular



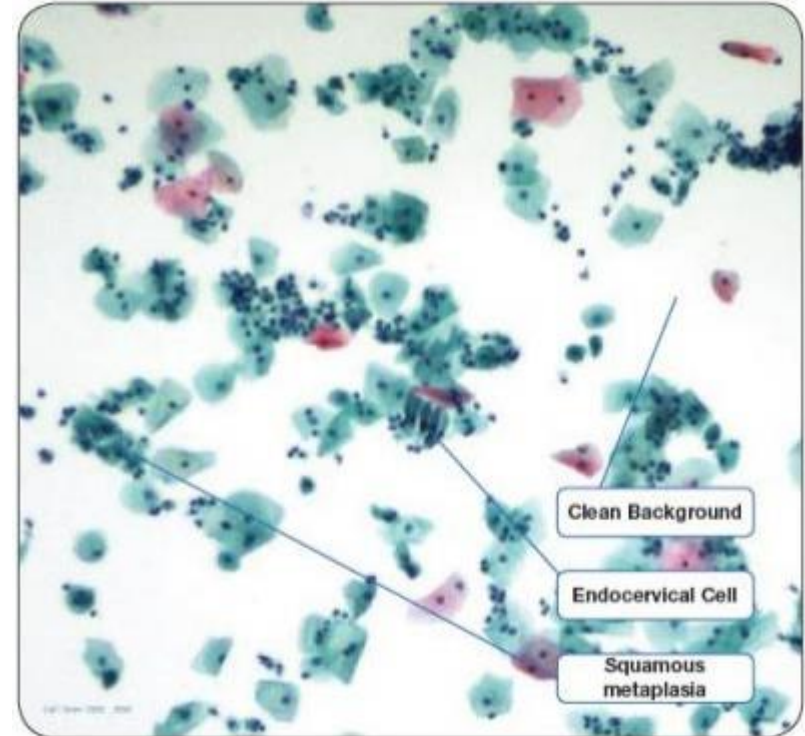
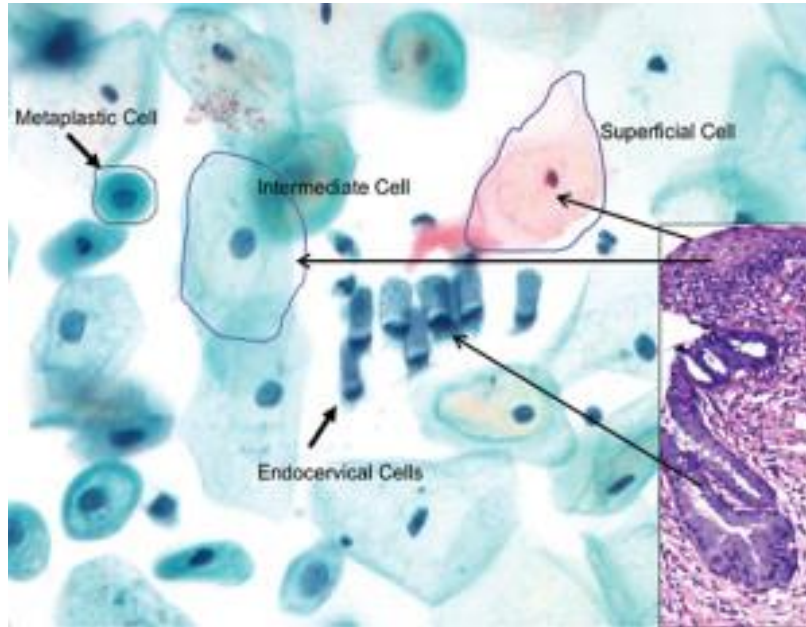
HOSPITAL DE
CLÍNICAS
PORTO ALEGRE RS



Representação Celular



HOSPITAL DE
CLÍNICAS
PORTO ALEGRE RS



Nos próximos capítulos...



HOSPITAL DE
CLÍNICAS
PORTO ALEGRE RS



DIAGNÓSTICO DESCRITIVO

DENTRO DOS LIMITES DA NORMALIDADE NO MATERIAL EXAMINADO?

- Sim Não

ALTERAÇÕES CELULARES BENIGNAS REATIVAS OU REPARATIVAS

- Inflamação
- Metaplasia escamosa imatura
- Reparação
- Atrofia com inflamação
- Radiação
- Outros; especificar: _____

MICROBIOLOGIA

- Lactobacillus sp
- Cocos
- Sugestivo de Chlamydia sp
- Actinomyces sp
- Candida sp
- Trichomonas vaginalis
- Efeito citopático compatível com vírus do grupo Herpes
- Bacilos supracitoplasmáticos (sugestivos de Gardnerella/Mobiluncus)
- Outros bacilos _____
- Outros; especificar: _____

CÉLULAS ATÍPICAS DE SIGNIFICADO INDETERMINADO

- Escamosas: Possivelmente não neoplásicas (ASC-US)
 Não se pode afastar lesão de alto grau (ASC-H)

- Glandulares: Possivelmente não neoplásicas
 Não se pode afastar lesão de alto grau

- De origem indefinida: Possivelmente não neoplásicas
 Não se pode afastar lesão de alto grau

ATIPIAS EM CÉLULAS ESCAMOSAS

- Lesão intra-epitelial de baixo grau (compreendendo efeito citopático pelo HPV e neoplasia intra-epitelial cervical grau I)
- Lesão intra-epitelial de alto grau (compreendendo neoplasias intra-epiteliais cervicais graus II e III)
- Lesão intra-epitelial de alto grau, não podendo excluir micro-invasão
- Carcinoma epidermóide invasor

ATIPIAS EM CÉLULAS GLANDULARES

- Adenocarcinoma "in situ"
- Adenocarcinoma invasor: Cervical
- Endometrial
- Sem outras especificações

- PRESENÇA DE CÉLULAS ENDOMETRIAIS (NA PÓS-MENOPAUSA OU ACIMA DE 40 ANOS, FORA DO PERÍODO MENSTRUAL)

Aula 2

Aula 3

Aula 5

Aula 7

Aula 9

Aula 4

Aula 6

Aula 8

Aula 9



HOSPITAL DE
CLÍNICAS
PORTO ALEGRE RS



OBRIGADO!

Referências



HOSPITAL DE
CLÍNICAS
PORTO ALEGRE RS



- Nayar R, Wilbur DC (editors). “The Bethesda System for Reporting Cervical Cytology: Definitions, Criteria, and Explanatory Notes” 3rd ed. Springer International Publishing Switzerland 2015. ISBN 978-3-319-11073-8. ISBN 978-3-319-11074-5 (eBook). DOI 10.1007/978-3-319-11074-5.
- Lu CH, Chang CC, Ho ES, Chen SJ, Lin SJ, Fu TF, Chang MC. “Should adequacy criteria in cervicovaginal cytology be modified after radiotherapy, chemotherapy, or hysterectomy?” *Cancer Cytopathol.* 2010 Dec 25;118(6):474-81. DOI: 10.1002/cncy.20110. Epub 2010 Sep 22. PMID: 20862703.
- https://librepathology.org/wiki/Gynecologic_cytopathology, acessado em 11/06/2021

ANEXO 2

Aula 2 – Alterações Celulares Não-Neoplásicas



HOSPITAL DE
CLÍNICAS
PORTO ALEGRE RS



Citopatologia Cérvico-Vaginal

Alterações Celulares Não-Neoplásicas

Pietro Lentz Martins Cantú
R4 de Citopatologia – HCPA
2021

Tipos de Alterações



HOSPITAL DE
CLÍNICAS
PORTO ALEGRE RS



- Atrofia
- Alterações Reativas/Reparativas
- Alterações Queratóticas
- Outras

Tipos de Alterações



HOSPITAL DE
CLÍNICAS
PORTO ALEGRE RS



- **Atrofia**
- Alterações Reativas/Reparativas
- Alterações Queratóticas
- Outras

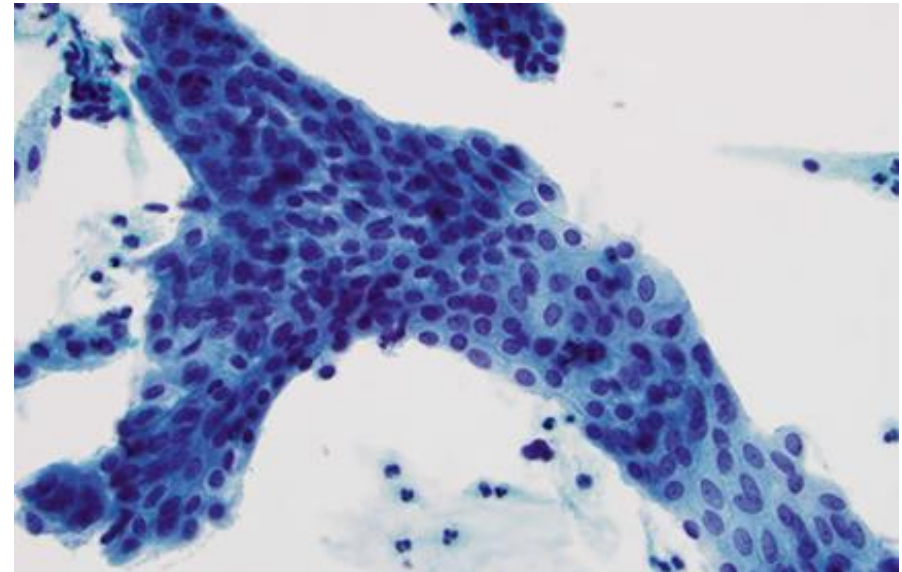
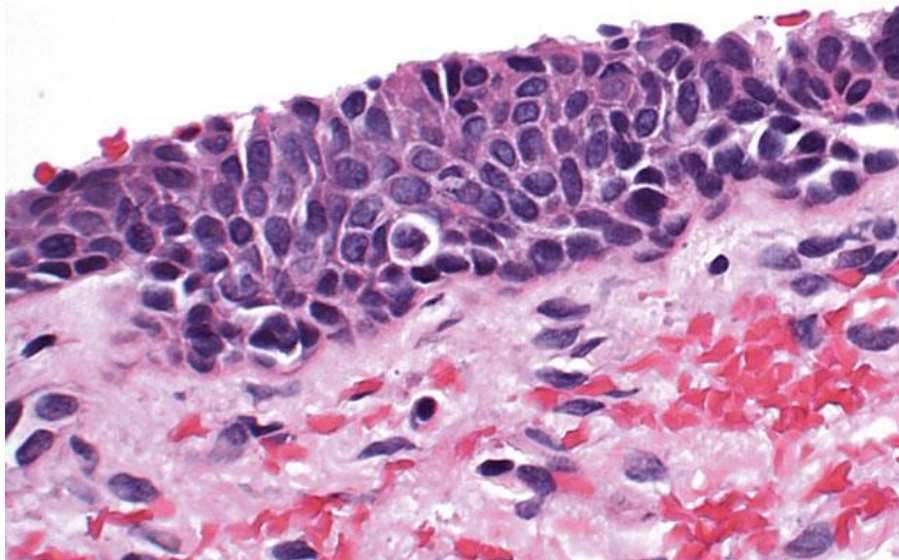
Atrofia



HOSPITAL DE
CLÍNICAS
PORTO ALEGRE RS



Processo normal do envelhecimento associado à perda de estimulação hormonal pós-menopausa, levando ao adelgaçamento do epitélio por falta de maturação
Pode ocorrer também no pós-parto e pós-radioterapia



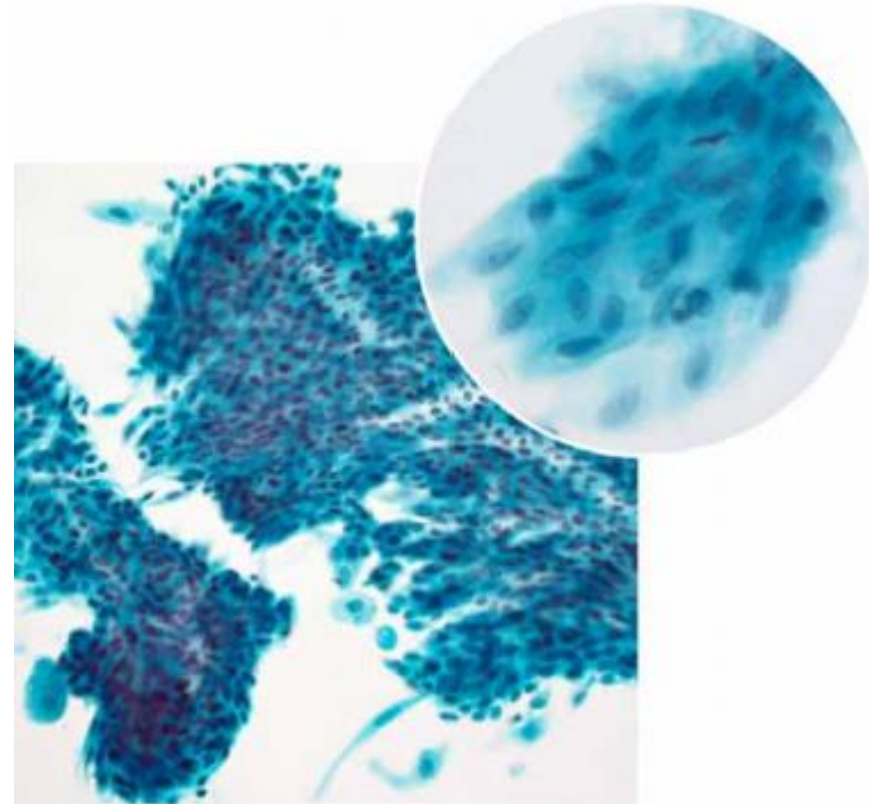
Atrofia



HOSPITAL DE
CLÍNICAS
PORTO ALEGRE RS



- Células de fenótipo predominantemente parabasal dispostas geralmente em lençóis em monocamada, por vezes com discreta sobreposição
- Células superficiais praticamente ausentes
- Células intermediárias tendem a ser normocromáticas, mas células parabasais podem apresentar discreta hipercromasia e núcleos mais alongados



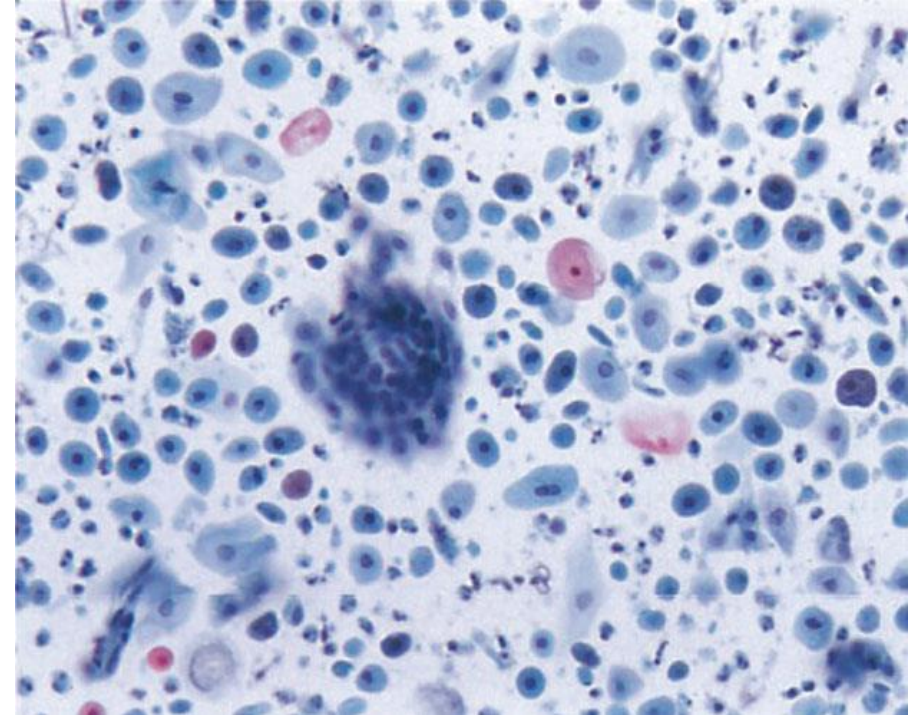
Atrofia



HOSPITAL DE
CLÍNICAS
PORTO ALEGRE RS



- Também pode haver predomínio de células isoladas
- Há aumento generalizado do tamanho nuclear, muitas vezes resultando em maior relação N/C, principalmente em preparações convencionais
- Cromatina uniformemente distribuída e contornos nucleares regulares
- Pode haver núcleos nus devido a autólise



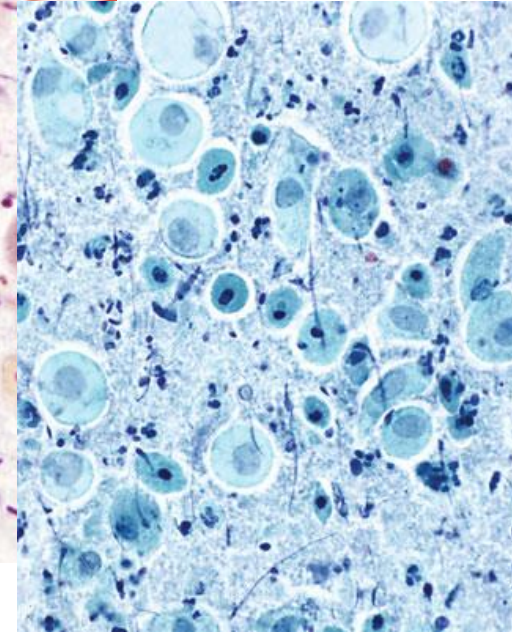
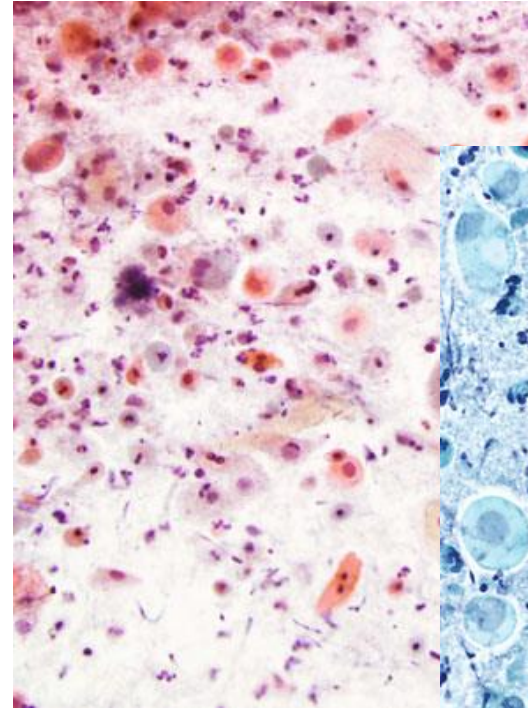
Atrofia



HOSPITAL DE
CLÍNICAS
PORTO ALEGRE RS



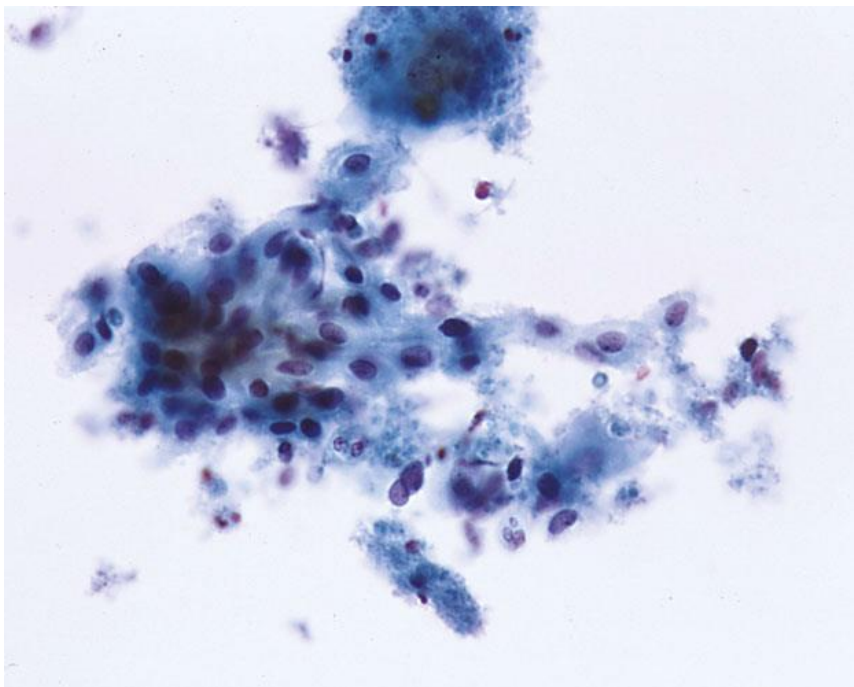
- Em casos mais extremos, pode haver abundante infiltrado inflamatório e fundo granular basofílico devido à friabilidade do epitélio (vaginite atrófica)
- Células parabasais degeneradas eosinofílicas ou orangeofílicas com picnose nuclear podem estar presentes (pseudoparaqueratose)
- Macrófagos multinucleados com citoplasma espumoso a denso podem estar presentes



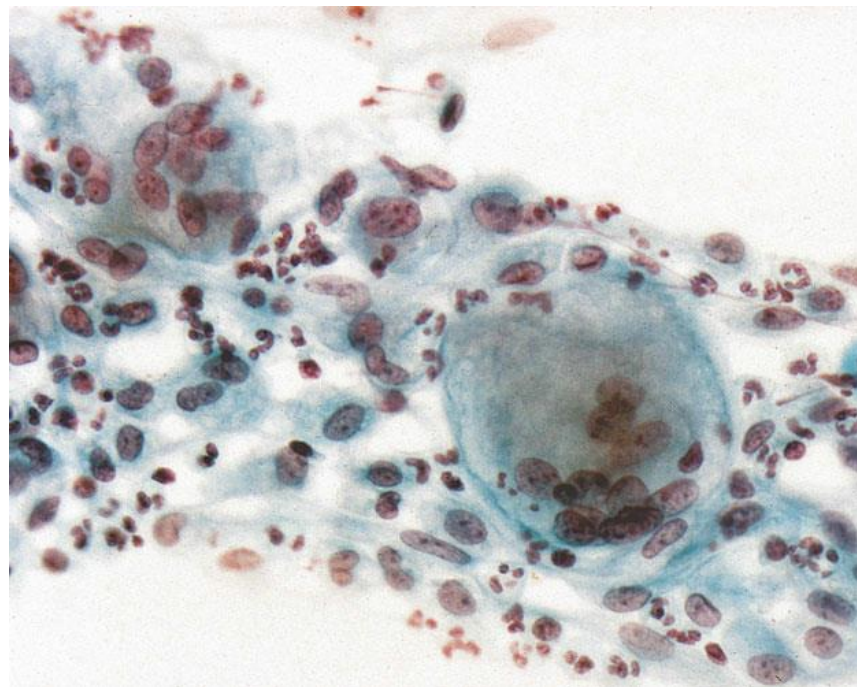
Atrofia



HOSPITAL DE
CLÍNICAS
PORTO ALEGRE RS



Atrofia com Inflamação



Atrofia com Célula Gigante
Multinucleada

Tipos de Alterações



HOSPITAL DE
CLÍNICAS
PORTO ALEGRE RS



- Atrofia
- **Alterações Reativas/Reparativas**
 - Alterações relacionadas a inflamação
 - Cervicite linfocítica (folicular)
 - Alterações relacionadas a radioterapia
 - Alterações relacionadas a dispositivo intrauterino (DIU)
- Alterações Queratóticas
- Outras

Alterações Reativas

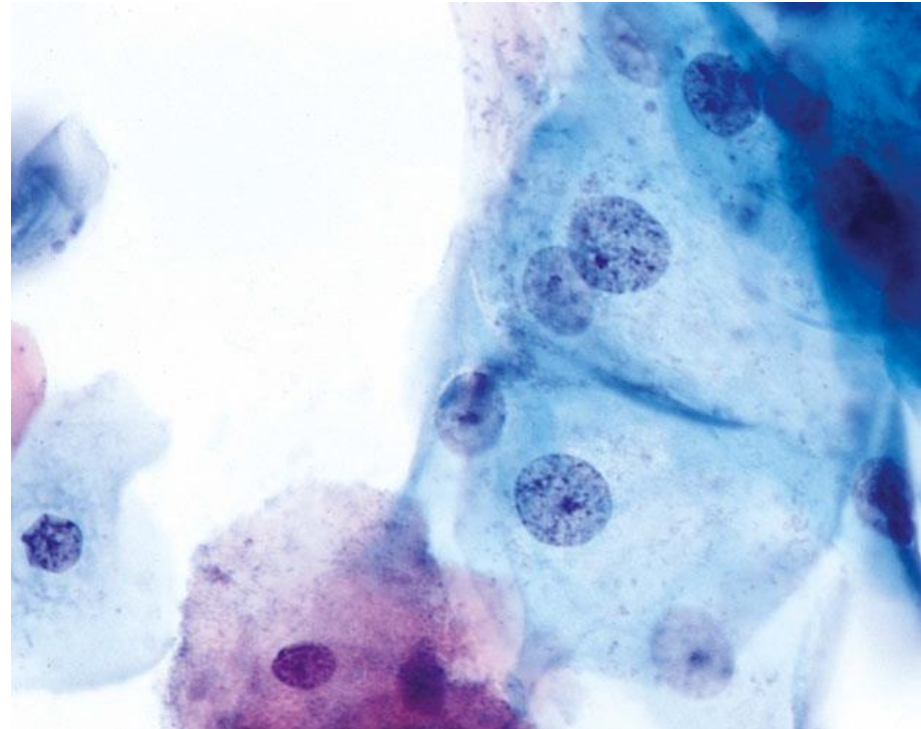


HOSPITAL DE
CLÍNICAS
PORTO ALEGRE RS



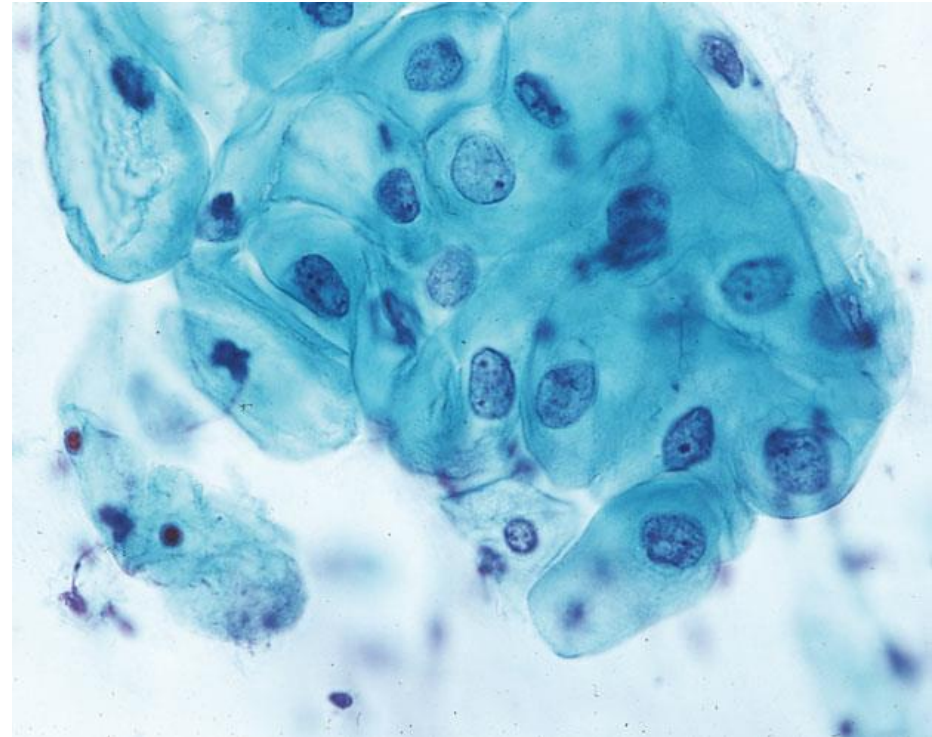
Alterações Relacionadas a Inflamação

- Aumento nuclear em graus variados, mas geralmente sem sobreposição
- Ocasionalmente há bi e/ou multinucleação
- Núcleos muitas vezes vesiculares e hipocromáticos, com um ou mais nucléolos proeminentes
- Pode haver discreta hipercromasia, porém a estrutura da cromatina e sua distribuição permanecem uniformes e finamente granulares



Alterações Relacionadas a Inflamação

- Bordos citoplasmáticos bem definidos
- Citoplasma pode mostrar policromasia, vacuolização ou halos perinucleares, porém sem espessamento periférico
- Presença de numerosos neutrófilos de permeio na quase totalidade dos casos



Alterações Reativas

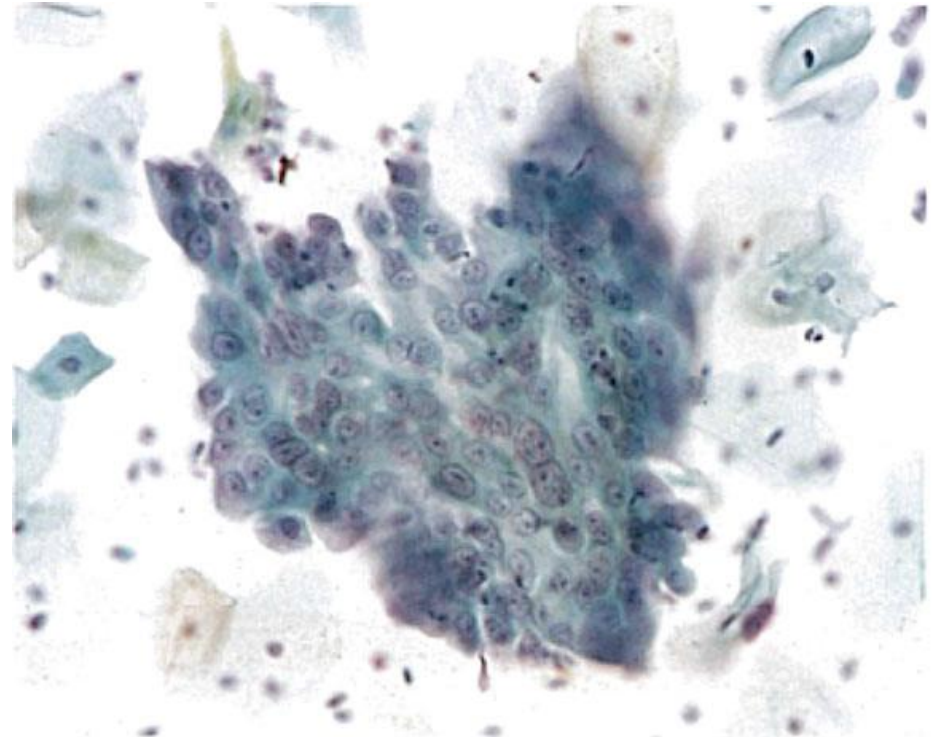
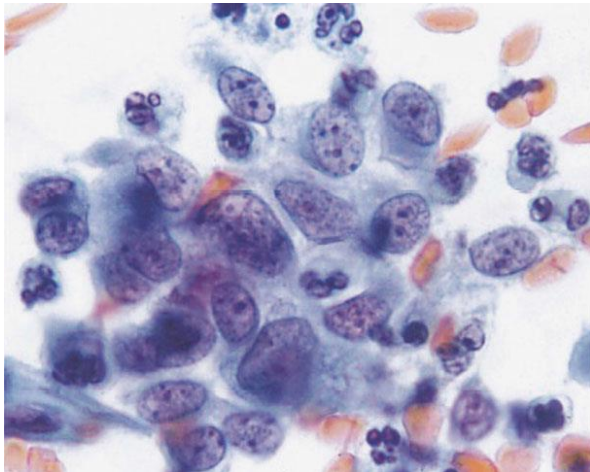


HOSPITAL DE
CLÍNICAS
PORTO ALEGRE RS



Alterações Relacionadas a Inflamação

- Aumento e outras alterações nucleares tendem a ser mais proeminentes nas células endocervicais



Alterações Reativas



HOSPITAL DE
CLÍNICAS
PORTO ALEGRE RS



Alterações Relacionadas a Inflamação

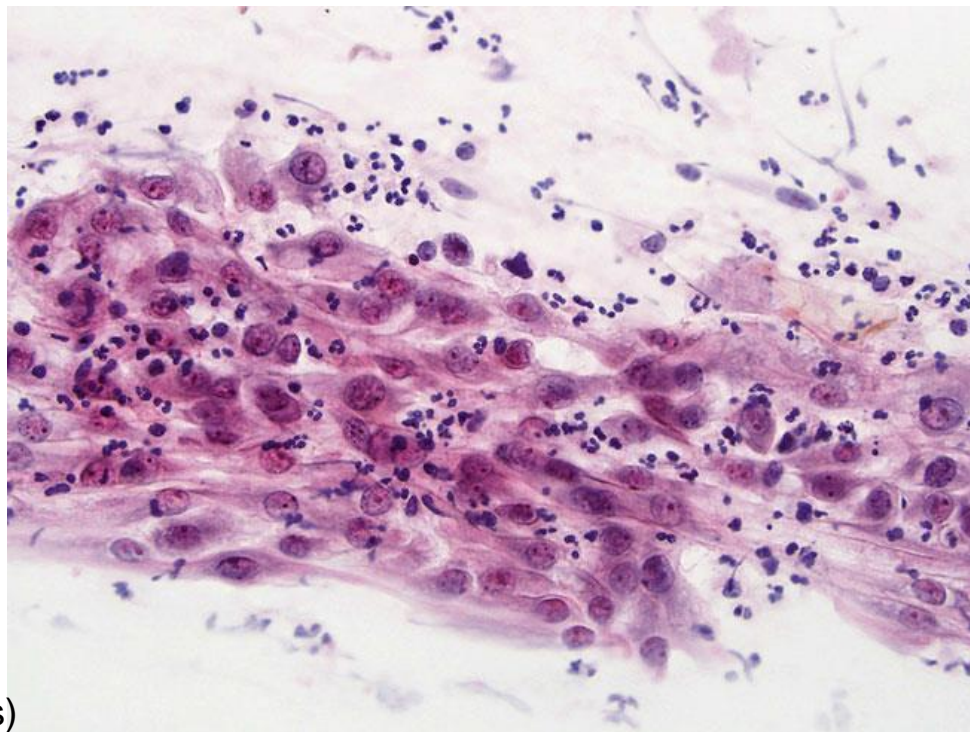
- Células aumentadas podem apresentar lençóis coesos que se entremeiam com arquitetura em “cardume” (“school of fish”)
- Muitas vezes há presença de microorganismos patológicos associada

Atipias mais pronunciadas

(anisonucleose, irregularidade de distribuição da cromatina, irregularidade de contorno nuclear, variação de tamanho e formato nucleolares)

→ **pensar em anormalidades!**

(ASC-US, ASC-H, LSIL, HSIL, atipias glandulares)



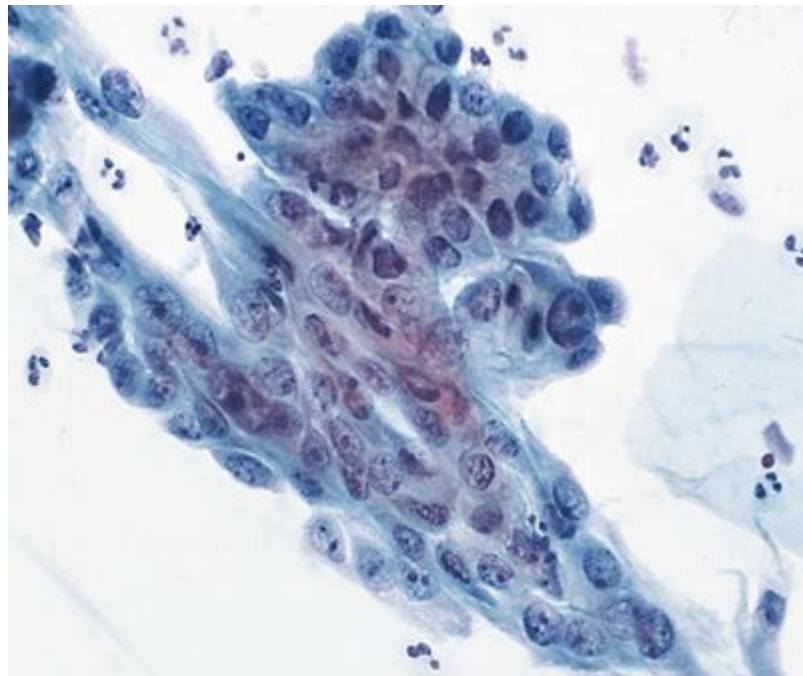
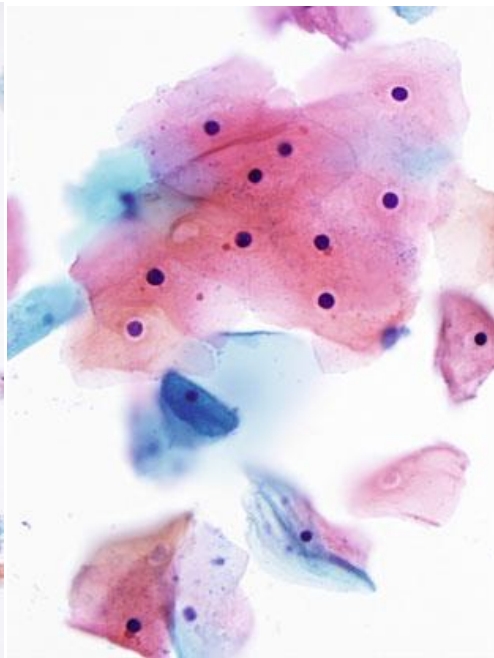
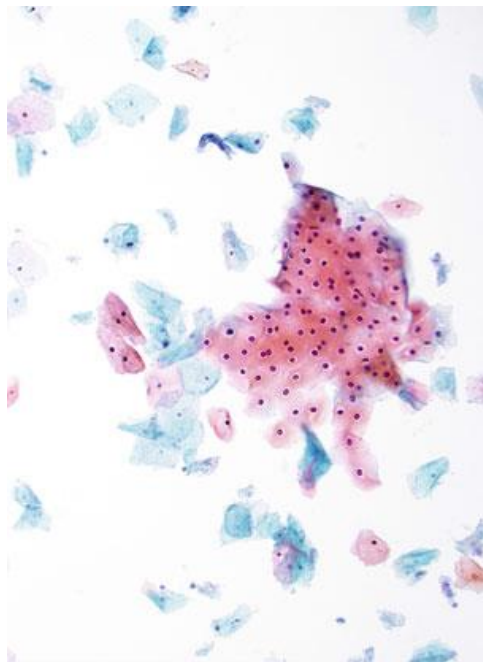
Alterações Reativas



HOSPITAL DE
CLÍNICAS
PORTO ALEGRE RS



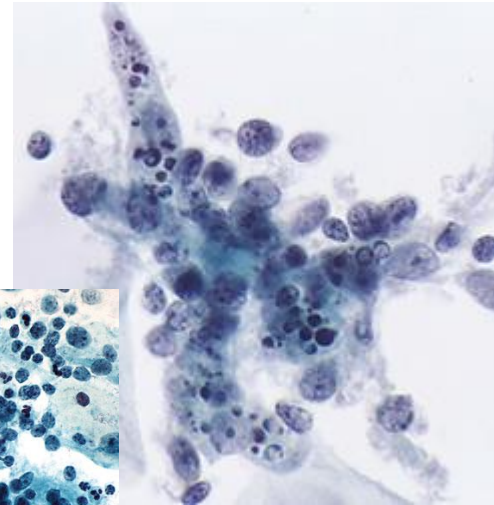
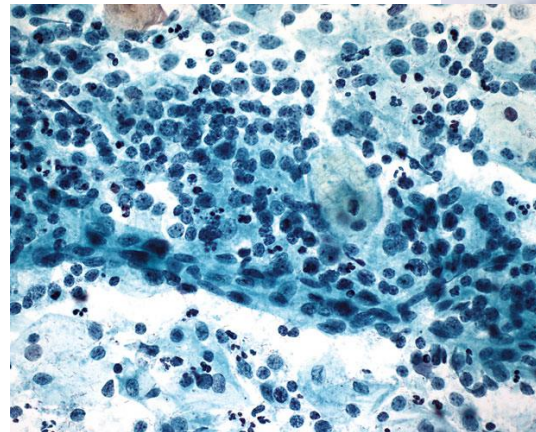
Alterações Relacionadas a Inflamação



Halos Inflamatórios

Cervicite Linfocítica (Folicular)

- Forma de cervicite crônica que resulta na formação de folículos linfoides no subepitélio cervical
- Pode aparecer na citologia como população polimórfica de linfócitos, por vezes com macrófagos de corpo tingível associados



Alterações Reativas

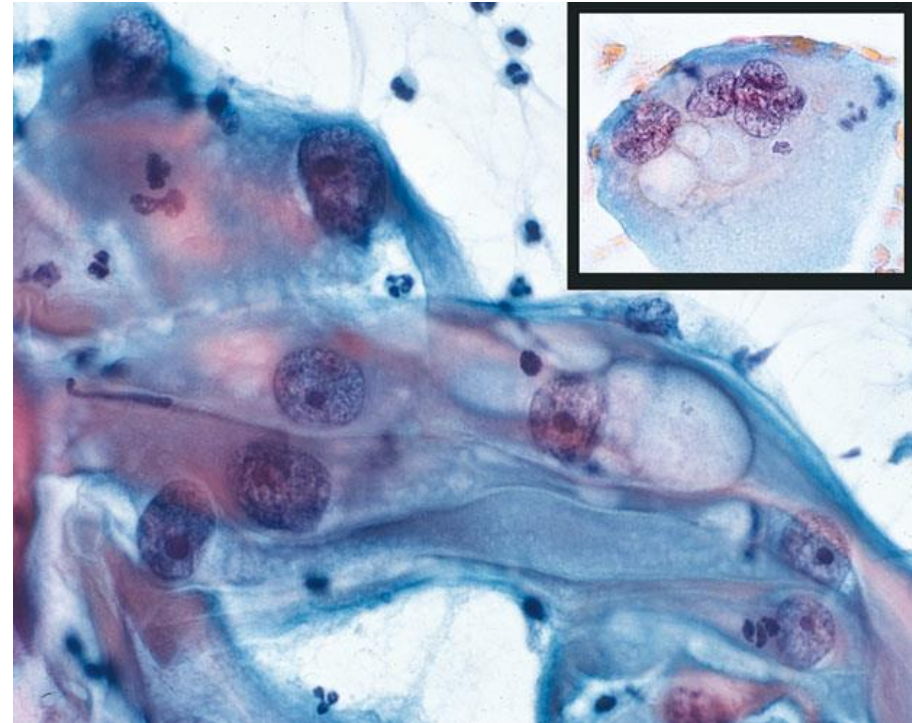


HOSPITAL DE
CLÍNICAS
PORTO ALEGRE RS



Alterações Relacionadas a Radioterapia

- Tamanho celular bastante aumentado sem grande alteração da relação N/C
- Formatos celulares bizarros podem ocorrer
- Tamanho nuclear bastante variável, podendo haver hipercromasia discreta, bi e multinucleação, além de alterações nucleares degenerativas (palidez, vacuolização, “amontoamento” da cromatina)



Alterações Reativas



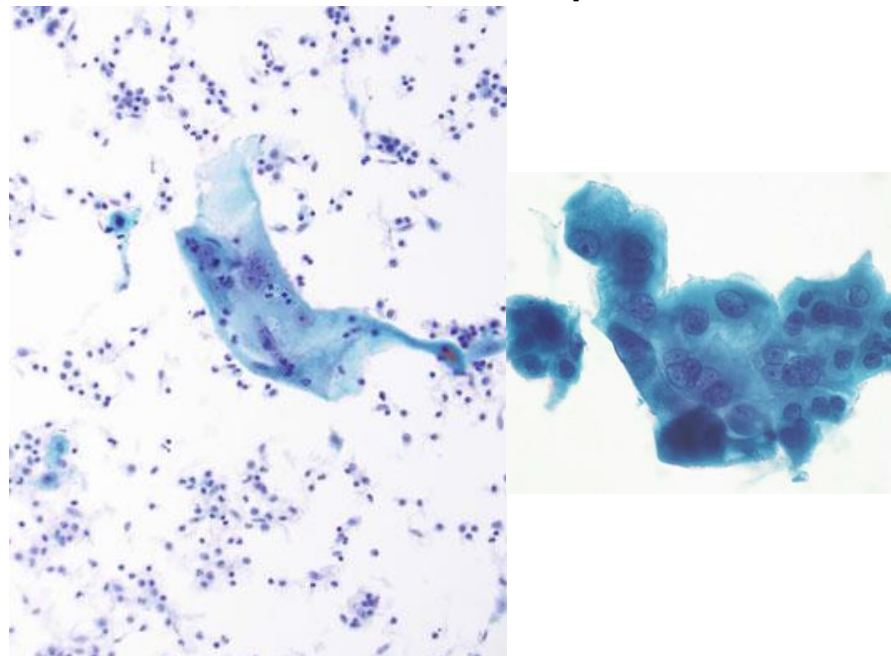
HOSPITAL DE
CLÍNICAS
PORTO ALEGRE RS



Alterações Relacionadas a Radioterapia

- Geralmente há atrofia e/ou inflamação associadas
- Nucléolos proeminentes únicos ou múltiplos se houver reparo associado
- Vacuolização citoplasmática, citoplasma anfófilico e neutrófilos intracitoplasmáticos podem ocorrer

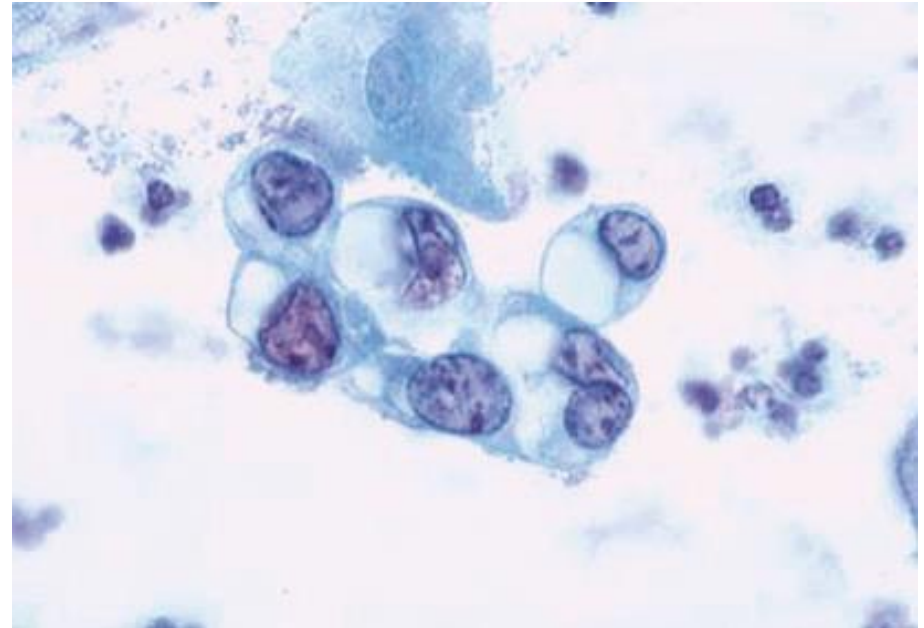
Alterações são mais proeminentes até 6 meses após o tratamento, mas podem persistir indefinidamente



* Certas drogas quimioterápicas podem gerar alterações semelhantes

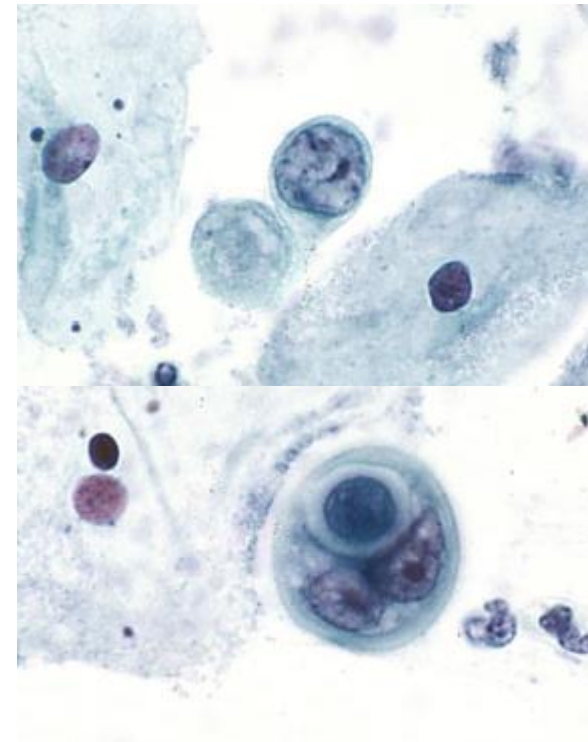
Alterações Relacionadas a DIU

- Células glandulares podem aparecer com grandes vacúolos citoplasmáticos que deslocam o núcleo, lembrando células em “anel-de-sinete”, com volume citoplasmático variável
- Degeneração nuclear (com fendas e núcleos “amassados”) e nucléolos proeminentes podem estar presentes



Alterações Relacionadas a DIU

- Ocasionalmente células epiteliais isoladas com núcleos aumentados e alta relação N/C, que podem ser confundidas com ASC-H/ HSIL, podem ocorrer, porém sem hipercromasia ou irregularidade da carioteca
- Inflamação é comum, e *Actinomyces* podem estar presentes em até 25% dos casos
- Pode haver ainda calcificações semelhantes a psamomas
- Alterações podem persistir por meses após retirada do DIU



Tipos de Alterações



HOSPITAL DE
CLÍNICAS
PORTO ALEGRE RS



- Atrofia
- Alterações Reativas/Reparativas
- **Alterações Queratóticas**
 - Paraqueratose Típica
 - Hiperqueratose
- Outras

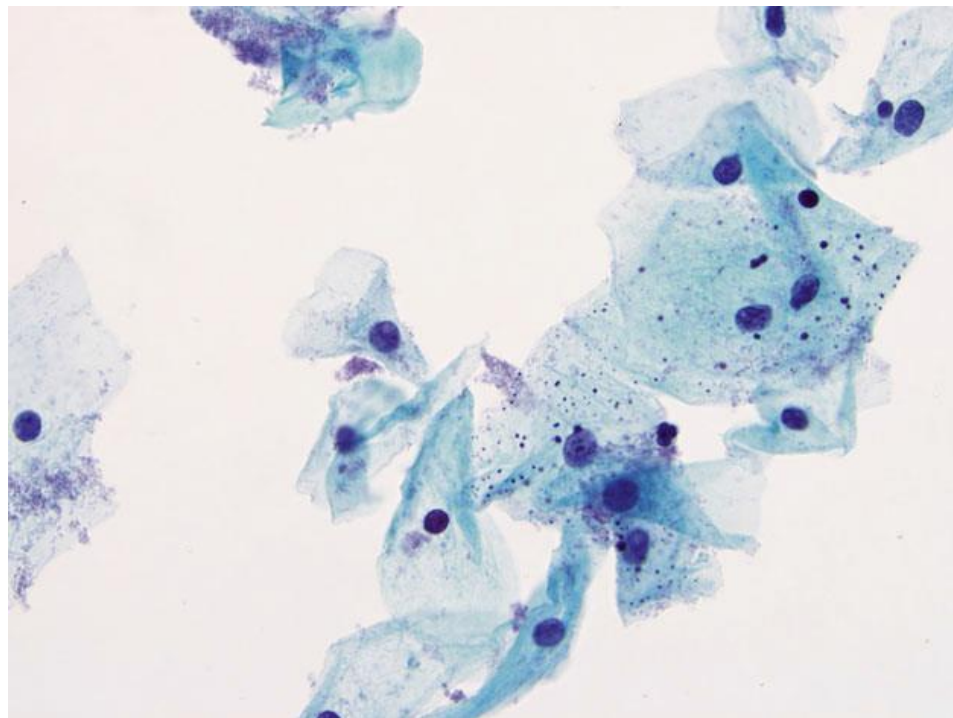
Alterações Queratóticas



HOSPITAL DE
CLÍNICAS
PORTO ALEGRE RS



- Tipo específico de alterações reacionais que podem ocorrer tanto devido a inflamação e trauma quanto ao HPV
- Os termos variam, geralmente sem consenso de definição exata, mas o Sistema Bethesda descreve os seguintes:
 - Paraqueratose típica
 - Hiperqueratose

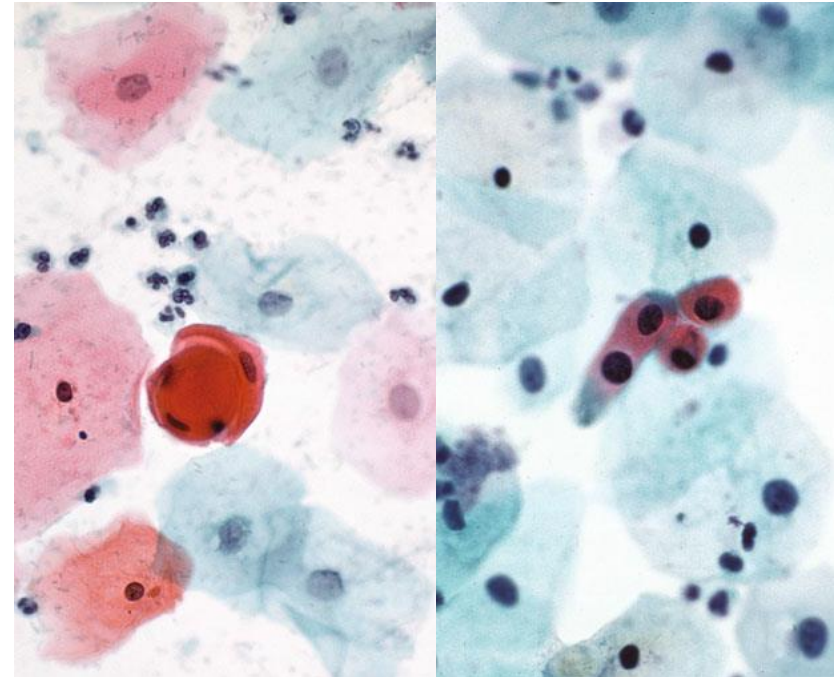


Paraqueratose Típica

- Células escamosas superficiais em miniatura
 - Citoplasma eosinofílico ou orangeofílico
 - Núcleos pequenos e picnóticos, geralmente arredondados com membrana regular
- Formato celular arredondado, poligonal ou fusiforme, podendo estar isoladas, em lençóis ou até em formações concêntricas

Atipias → pensar em anormalidades!

(ASC-US, ASC-H, LSIL, HSIL)



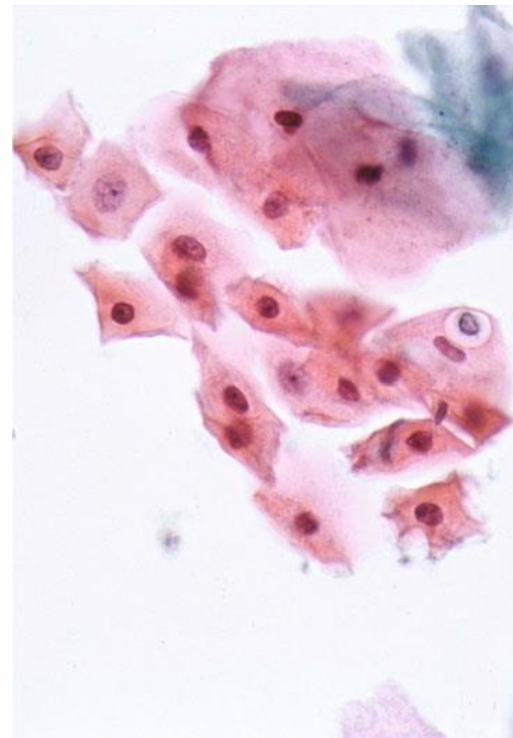
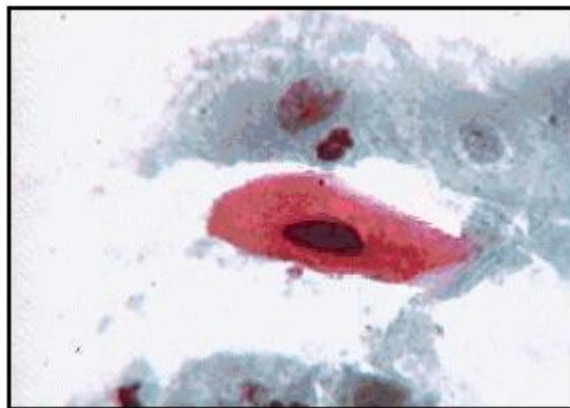
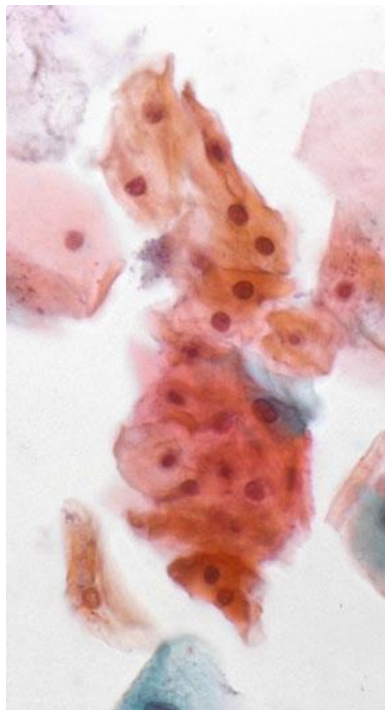
Alterações Queratóticas



HOSPITAL DE
CLÍNICAS
PORTO ALEGRE RS



Paraqueratose Típica



Alterações Queratóticas

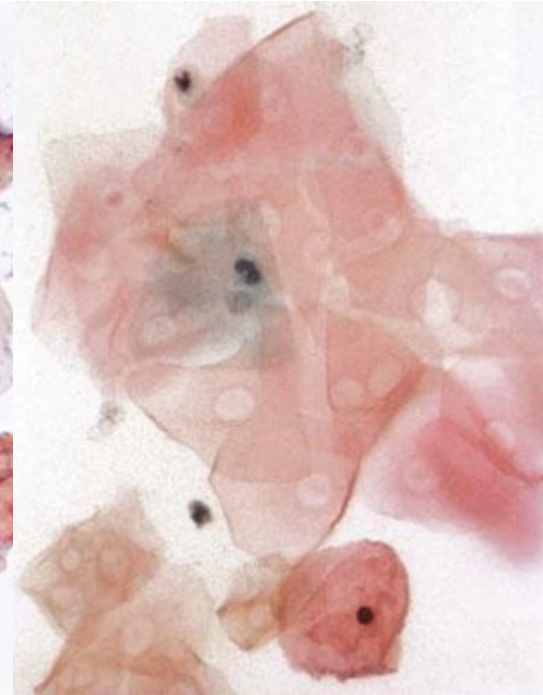


HOSPITAL DE
CLÍNICAS
PORTO ALEGRE RS



Hiperqueratose

- Células escamosas maduras, anucleadas, porém com formato e características citoplasmáticas habituais
- Pode haver espaços vazios (“núcleos fantasmas”) onde antes estava o núcleo
- Se em excesso na amostra, pode estar associada a outros processos, tanto neoplásicos quanto não-neoplásicos



Tipos de Alterações



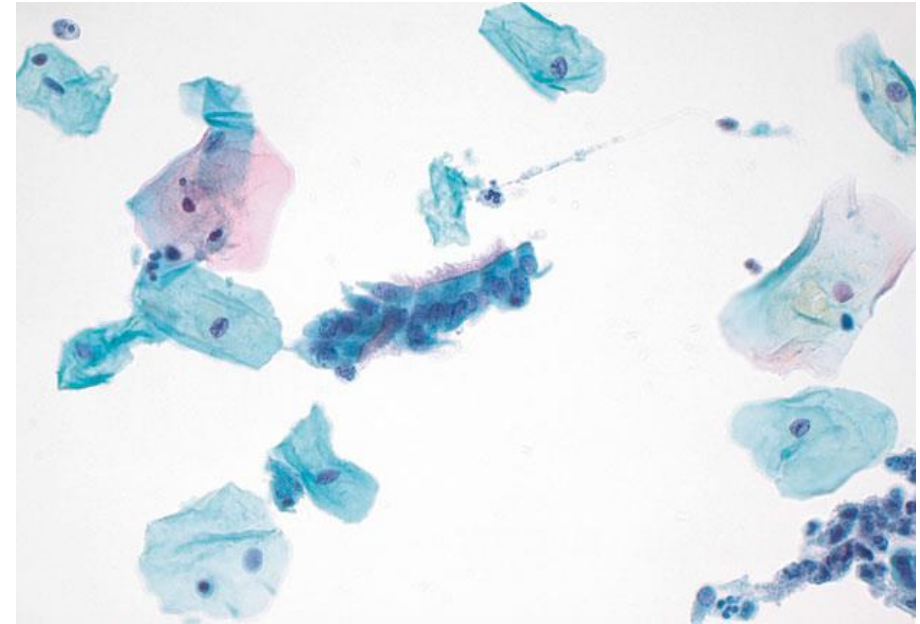
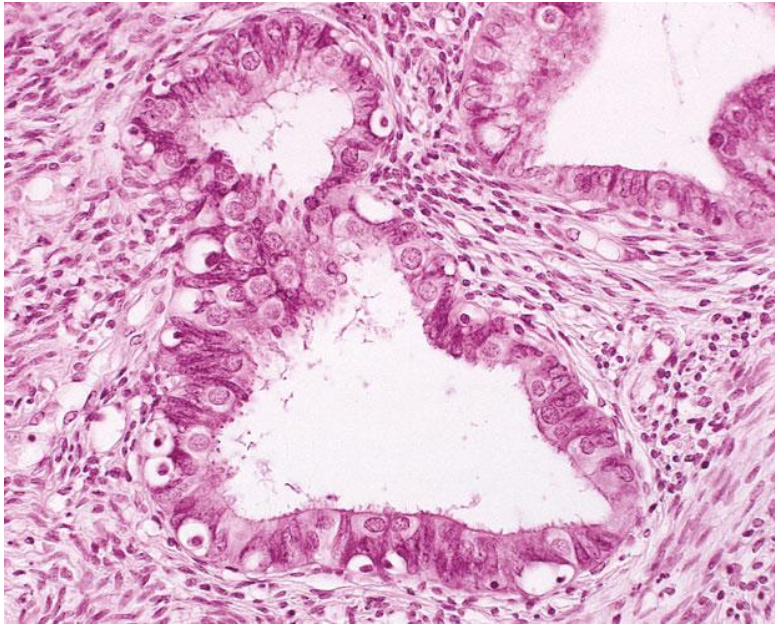
HOSPITAL DE
CLÍNICAS
PORTO ALEGRE RS



- Atrofia
- Alterações Reativas/Reparativas
- Alterações Queratóticas
- **Outras**
 - Metaplasia Tubária
 - Alterações Relacionadas à Gestação
 - Células Glandulares Pós-Histerectomia

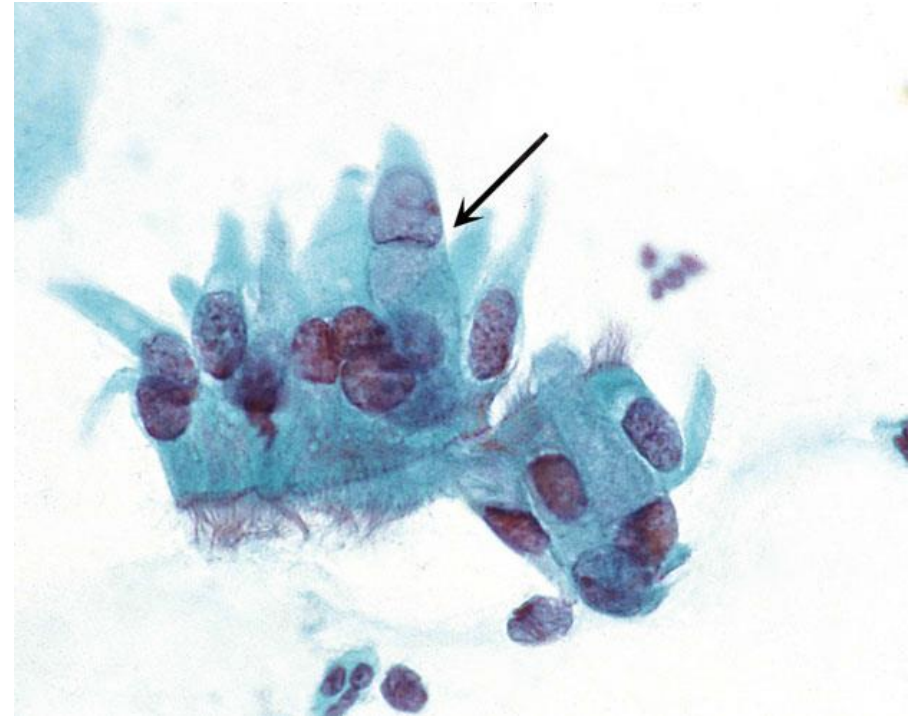Metaplasia Tubária

Substituição do epitélio endocervical por epitélio tubário

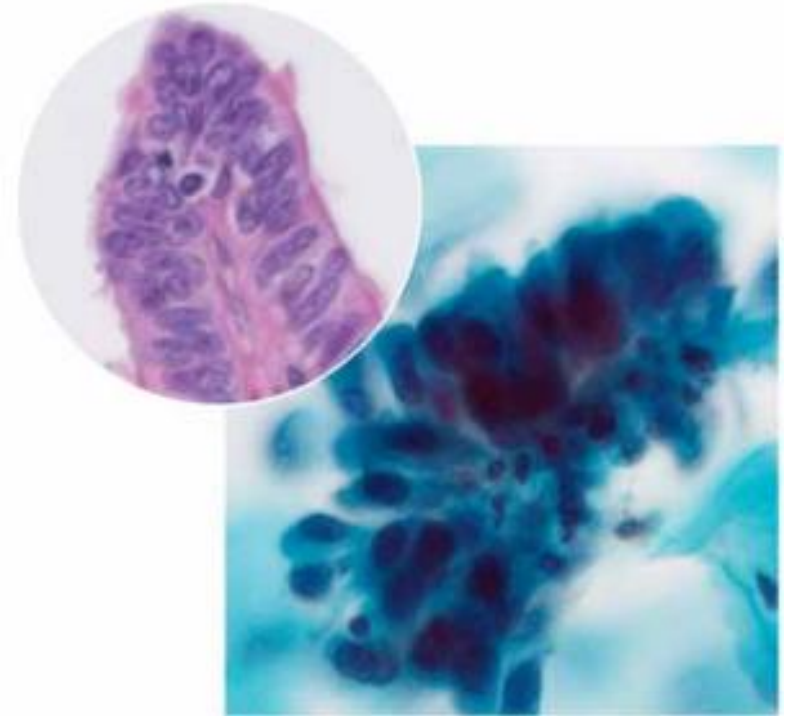
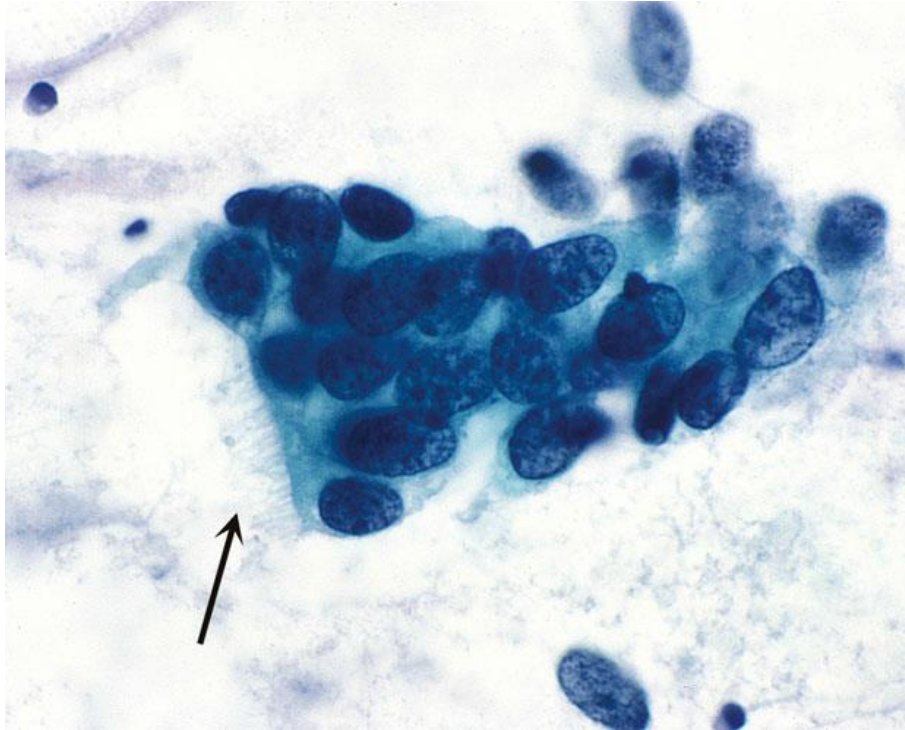


Metaplasia Tubária

- Apresenta-se como células endocervicais colunares ciliadas em pequenos ou até grandes grupamentos com pseudo-estratificação e até células caliciformes associadas
- Núcleos redondos a ovais, por vezes hiper cromáticos e/ou aumentados, geralmente sem nucléolo visível
- Citoplasma pode ter pequenos vacúolos

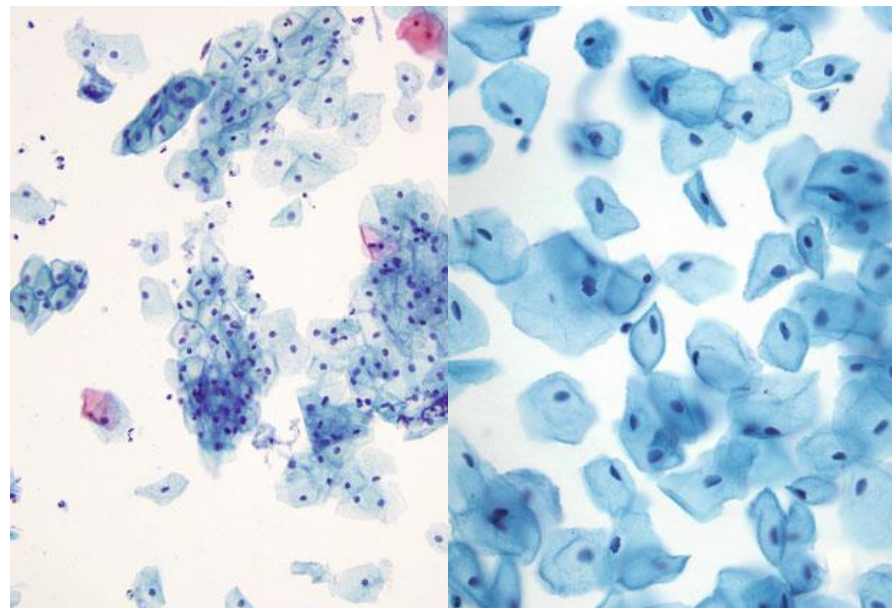


Metaplasia Tubária



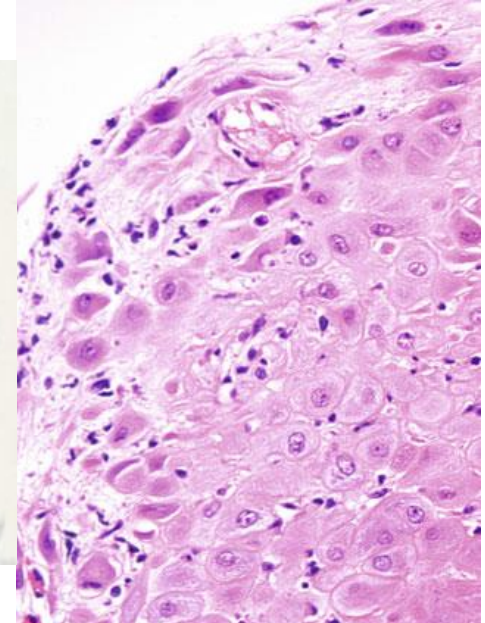
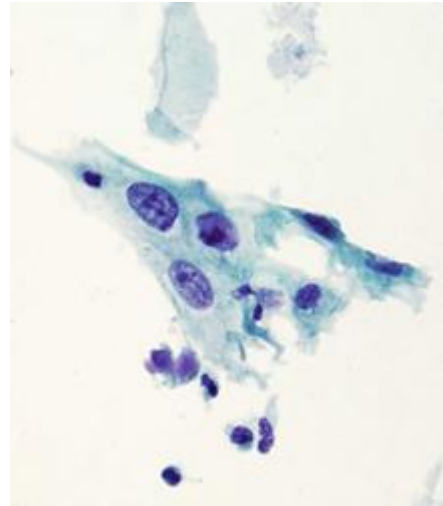
Alterações Relacionadas à Gestação Alterações Hormonais

Os estímulos hormonais da gravidez (progesterona) geram maturação incompleta do epitélio escamoso, resultando em predomínio de células intermediárias com citoplasma basofílico a claro rico em glicogênio e formato semelhante a um barco (“células naviculares”), muitas vezes com bordos espessados e em grupamentos densos



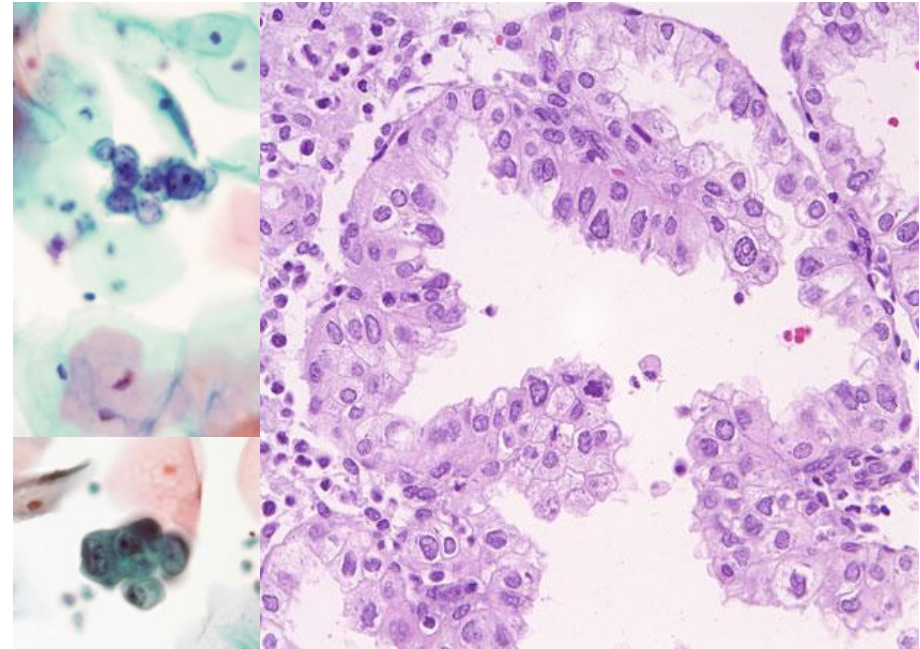
Alterações Relacionadas à Gestação Células Deciduais

- Podem estar presentes durante a gravidez e o pós-parto, derivadas do estroma endometrial ou endocervical decidualizado
- Células isoladas ou em pequenos grupamentos, com citoplasma abundante e granular ou finamente vacuolizado, núcleos discretamente aumentados, cromatina granular fina e nucléolo proeminente e basofílico



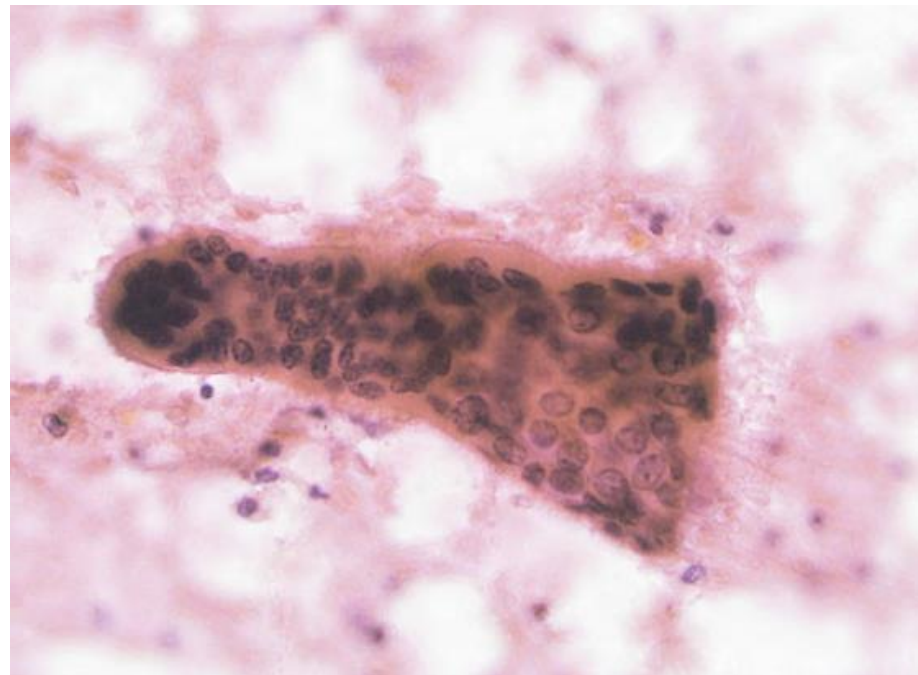Alterações Relacionadas à Gestação Reação de Arias-Stella

- Ocorre na gravidez e, por vezes, outros estados de estimulação hormonal
- Células glandulares isoladas ou em grupamentos com citoplasma de quantidade variável, por vezes vacuolizado
- Núcleos grandes, hipercromáticos, com contornos irregulares, cromatina grosseira e nucléolos múltiplos e proeminentes
- Fundo geralmente inflamatório



Alterações Relacionadas à Gestação Sinciciotrofoblasto

- Derivado da fusão das células do citotrofoblasto, podem aparecer no fim da gravidez e nos primeiros meses do pós-parto
- Células gigantes e multinucleadas
- Formato geralmente alongado, citoplasma granular
- Núcleos normocromáticos com cromatina homogênea, mas contornos irregulares



Alterações Relacionadas à Gestação Sinciciotrofoblasto

- Derivado da fusão das células do citotrofoblasto, podem aparecer no fim



Células isoladas do citotrofoblasto também podem aparecer, sendo muito semelhantes a células escamosas metaplásicas, endometriais ou HSIL, porém geralmente estarão em contexto com “exodus balls” de endométrio, fragmentos de decídua e/ou sinciciotrofoblasto, o que denuncia sua verdadeira natureza

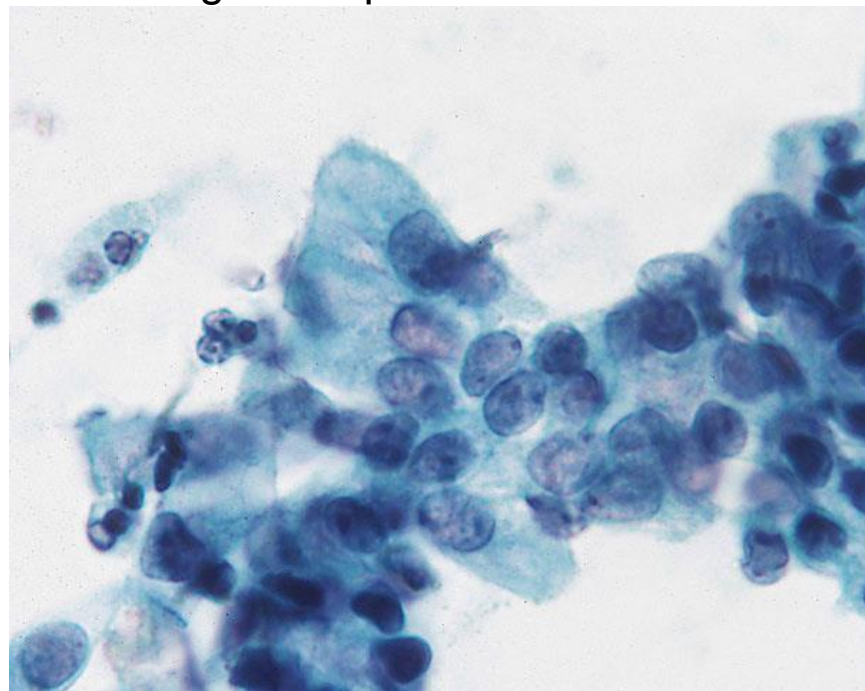
- Núcleos normocromáticos com cromatina homogênea, mas contornos irregulares



Células Glandulares Pós-Histerectomia

Presença de células glandulares de aparência benigna em pós-histerectomizadas

- Células glandulares de fenótipo endocervical de aparência benigna, indiferenciáveis de células endocervicais comuns
- Origem obscura, porém sem características malignas
- Reportá-las é opcional, já que não alteram conduta



Relato Diagnóstico



HOSPITAL DE
CLÍNICAS
PORTO ALEGRE RS



DIAGNÓSTICO DESCRITIVO

DENTRO DOS LIMITES DA NORMALIDADE NO MATERIAL EXAMINADO?

Sim Não

ALTERAÇÕES CELULARES BENIGNAS REATIVAS OU REPARATIVAS

- Inflamação
- Metaplasia escamosa imatura
- Reparação
- Atrofia com inflamação
- Radiação
- Outros; especificar:

OPCIONAL:
Células glandulares pós-histerectomia

NÃO RELATAR:
Alterações queratóticas (s/ atipia)
Metaplasia tubária

Alterações relacionadas a inflamação
Cervicite linfocítica
Alterações relacionadas a DIU

Atrofia

Alterações relacionadas a radioterapia

Alterações relacionadas à gestação
(sinciciotrofoblasto)



HOSPITAL DE
CLÍNICAS
PORTO ALEGRE RS



OBRIGADO!

Referências



HOSPITAL DE
CLÍNICAS
PORTO ALEGRE RS



- Nayar R, Wilbur DC (editors). “The Bethesda System for Reporting Cervical Cytology: Definitions, Criteria, and Explanatory Notes” 3rd ed. Springer International Publishing Switzerland 2015. ISBN 978-3-319-11073-8. ISBN 978-3-319-11074-5 (eBook). DOI 10.1007/978-3-319-11074-5.
- https://librepathology.org/wiki/Gynecologic_cytopathology, acessado em 05/07/2021

ANEXO 3

Aula 3 – Flora Vaginal



HOSPITAL DE
CLÍNICAS
PORTO ALEGRE RS



Citopatologia Cérvico-Vaginal

Flora Vaginal

Pietro Lentz Martins Cantú
R4 de Citopatologia – HCPA
2021

Flora Vaginal



HOSPITAL DE
CLÍNICAS
PORTO ALEGRE RS



- Apesar de não ter a avaliação de microorganismos como objetivo principal e apresentar baixa sensibilidade para isso, a especificidade para identificação da maioria dos microorganismos patológicos é boa
 - Ainda assim, a citologia cérvico-vaginal não deve ser utilizada como método único de diagnóstico e deve sempre ser correlacionada com a clínica, exames laboratoriais e exames microbiológicos
- * Em esfregaços atróficos, a flora pode não ser visualizável

Tipos de Flora Vaginal



HOSPITAL DE
CLÍNICAS
PORTO ALEGRE RS



Flora Fisiológica

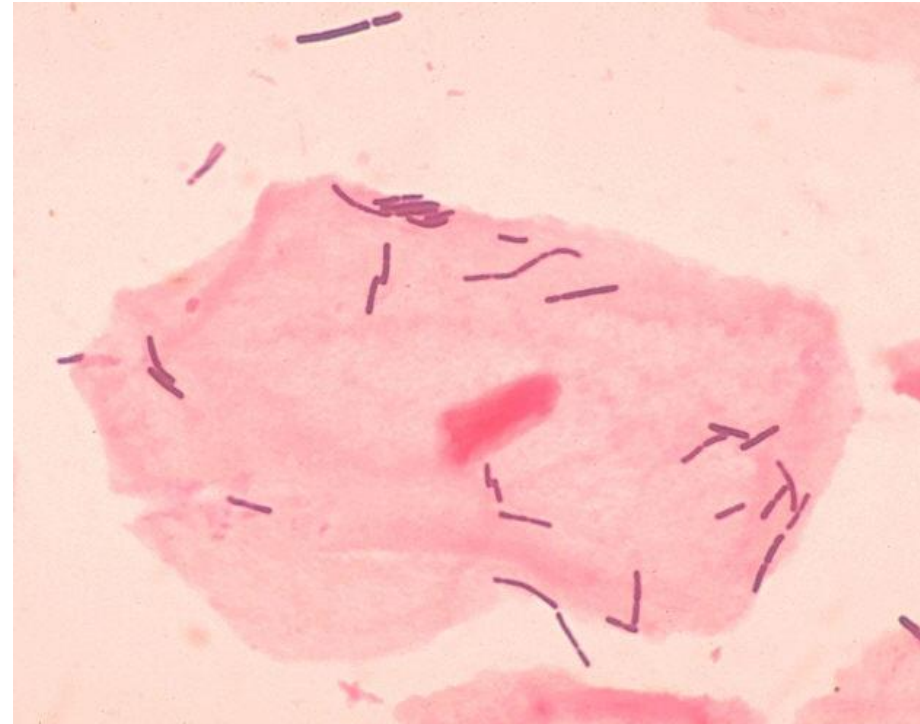
- Lactobacilos (Flora Citolítica)
- Outros Bacilos
- Cocos
- Mista

Flora Patológica

- “Clue Cells” (Vaginose Bacteriana)
- *Candida sp.*
- *Trichomonas vaginalis*
- *Actinomyces sp.*

Lactobacilos (Flora Citolítica)

- Também chamados de “bacilos de Döderlein”, são o componente majoritário de uma flora vaginal normal
- Bactérias bacilares longas não-ramificadas, gram-positivas, anaeróbias facultativas
- Metabolizam o glicogênio das células escamosas vaginais, produzindo ácido lático, essencial para manter o pH vaginal adequado (3,8 a 4,5)



Flora Fisiológica

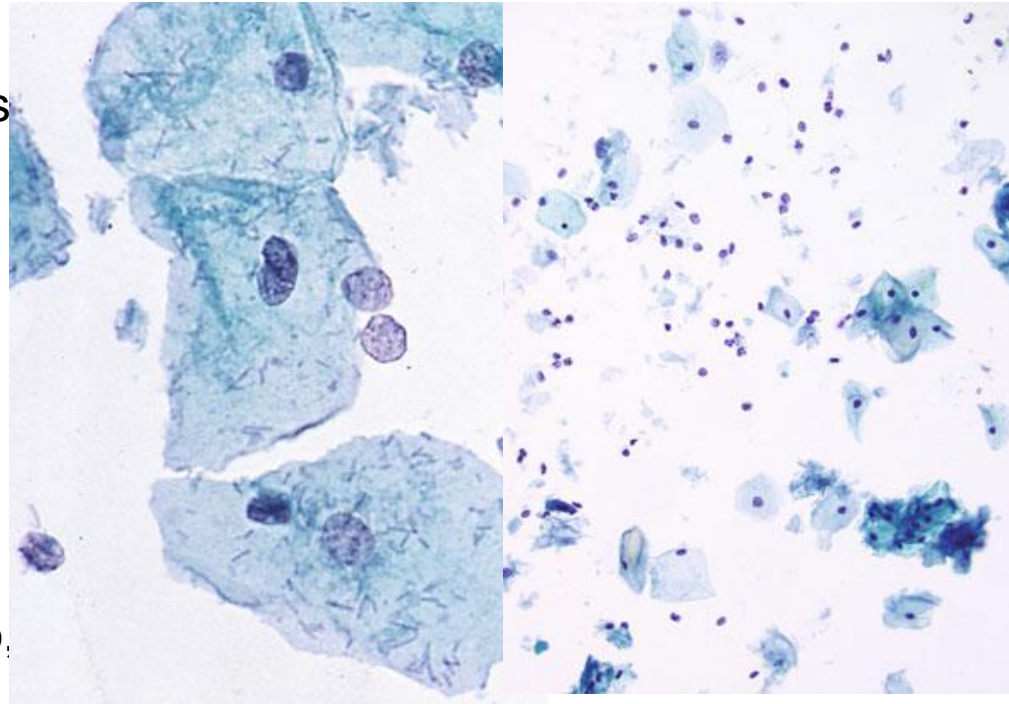


HOSPITAL DE
CLÍNICAS
PORTO ALEGRE RS



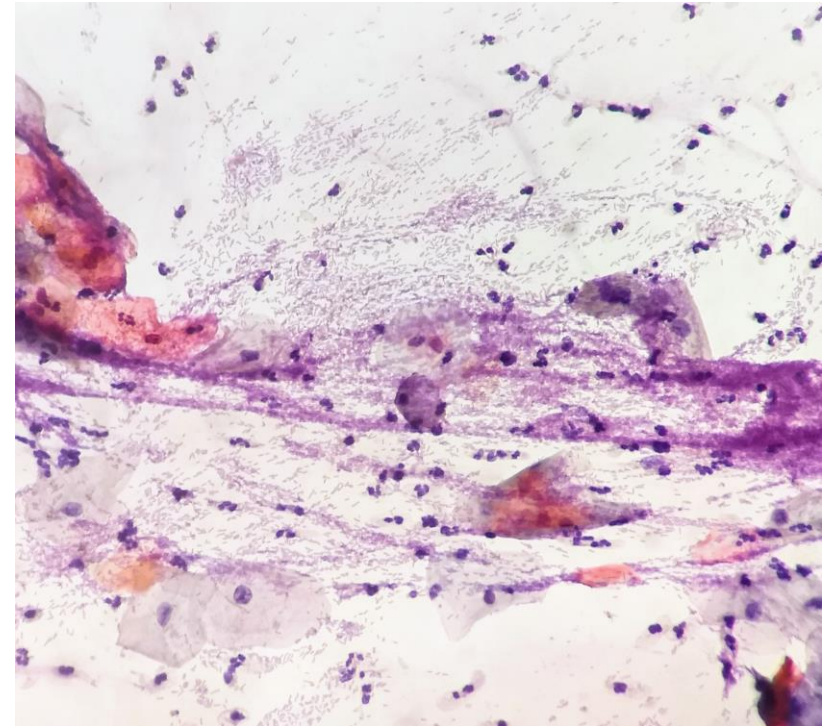
Lactobacilos (Flora Citolítica)

- O ácido láctico, por sua vez, contribui para a citólise das células maduras, liberando mais glicogênio
- Células intermediárias e parabasais são mais resistentes à citólise por possuírem menos glicogênio no citoplasma
- Quando a citólise é pronunciada, pode haver corrimento sintomático, a chamada vaginose citolítica



Lactobacilos (Flora Citolítica)

- Fatores que determinam maior acúmulo de glicogênio e, portanto, favorecem grande proliferação de lactobacilos:
 - Gravidez
 - Fase lútea do ciclo menstrual
 - Período perimenopausa
 - Uso de alguns tipos de anovulatórios hormonais




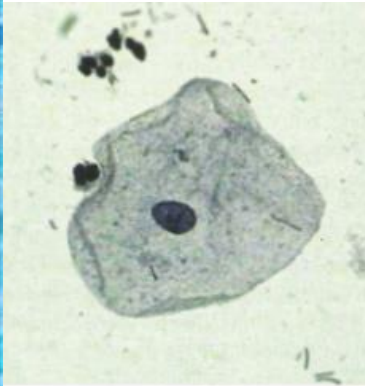
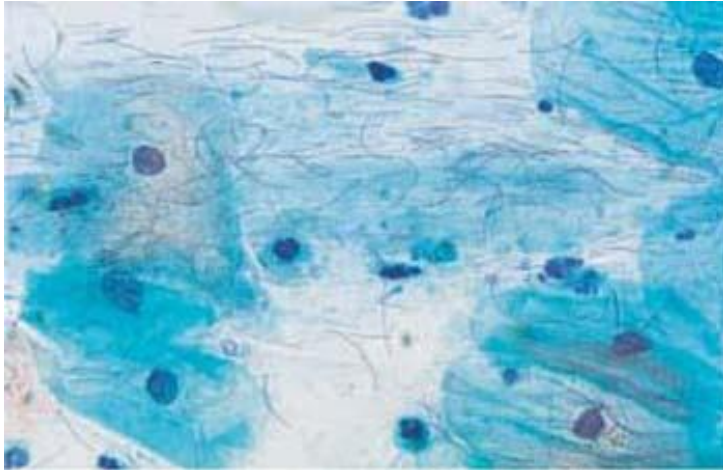
Flora Fisiológica



HOSPITAL DE
CLÍNICAS
PORTO ALEGRE RS

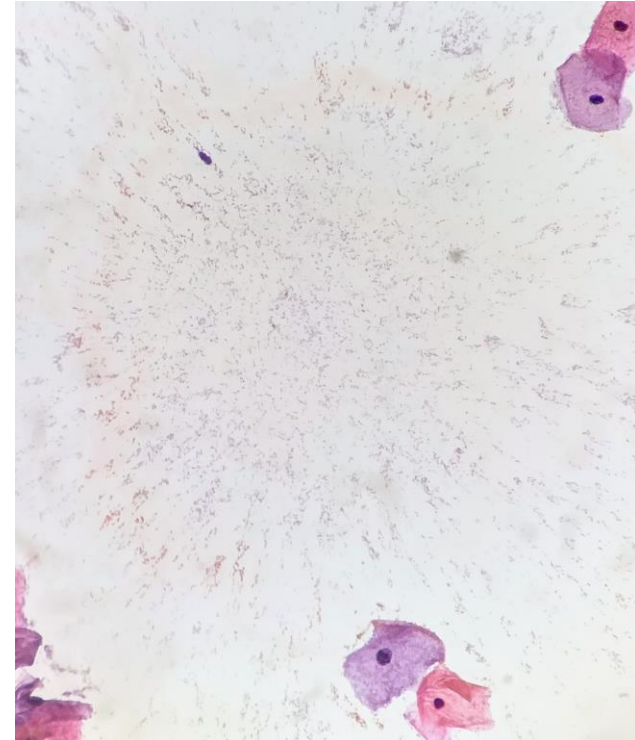


Lactobacilos (Flora Citolítica)



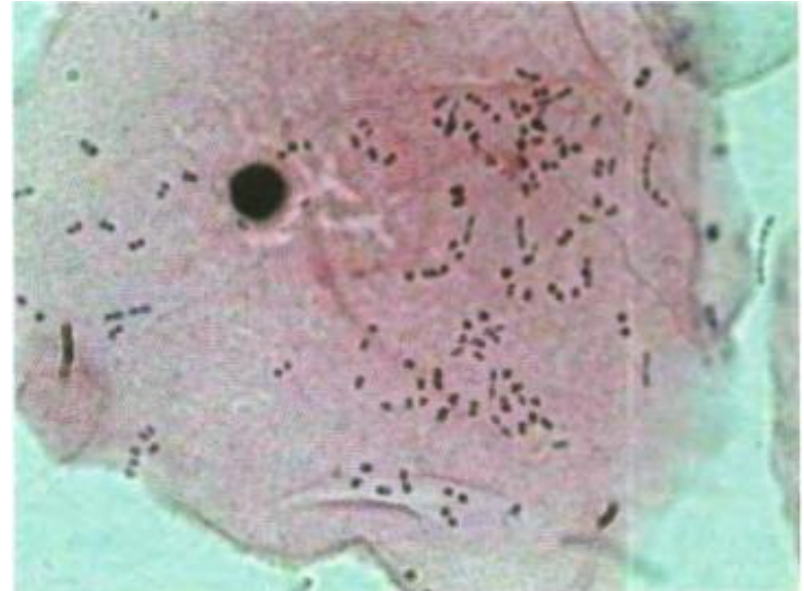
Outros Bacilos

- Bacilos menores, mais curtos do que os lactobacilos
- Espécies diversas (*Corynebacterium* spp., Enterobacteriaceae, entre outros)
- Ocorrem como reflexo de alterações hormonais, principalmente em epitélios pobres em glicogênio (atróficos), como no pós-menopausa e no pós-parto
- Não necessariamente causam alterações inflamatórias e geralmente não apresentam repercussões clínicas



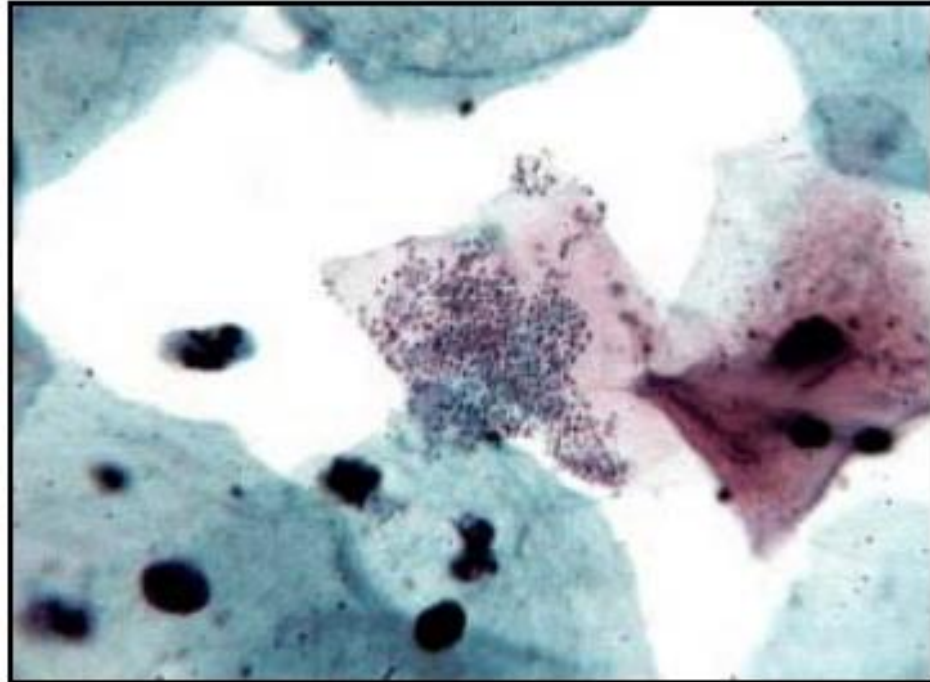
Cocos

- Bactérias cocoides variadas, tanto gram-positivas (*Staphylococcus* spp., *Streptococcus* spp., *Enterococcus* spp.) quanto gram-negativas (*Neisseria* spp., *Acinetobacter* spp., *Moraxella* spp.) e anaeróbias (*Veillonella* spp., *Megasphaera* spp., entre outros), não sendo possível diferenciá-las ao CP
- Apresentam-se isoladas, aglutinadas em nuvens ou enfileiradas



Cocos

- Também costumam ocorrer mais em estados hormonais com menos maturação
- Geralmente não causam repercussões clínicas



Flora Fisiológica

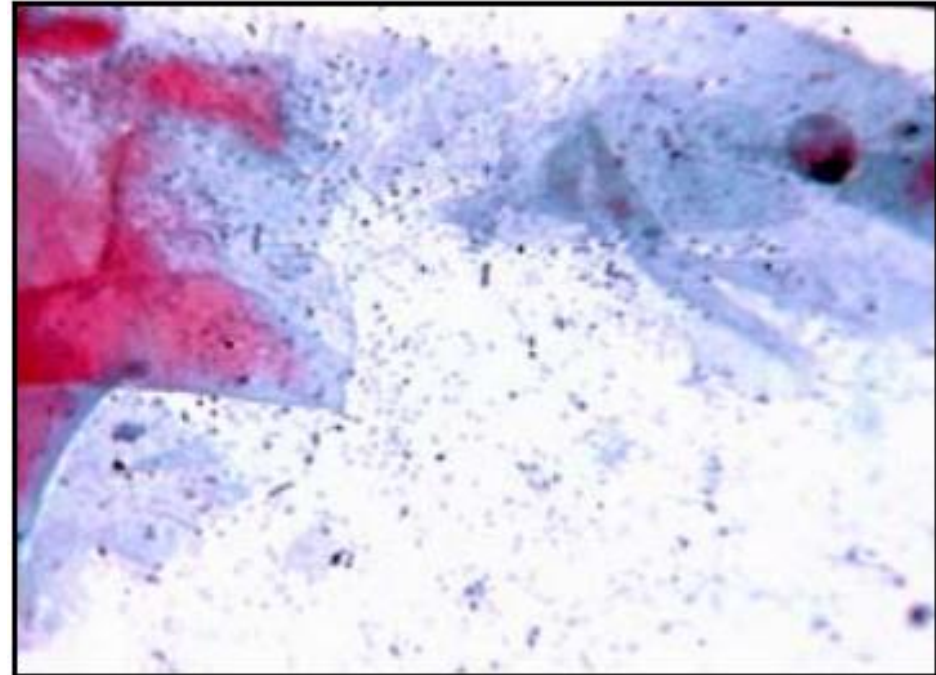
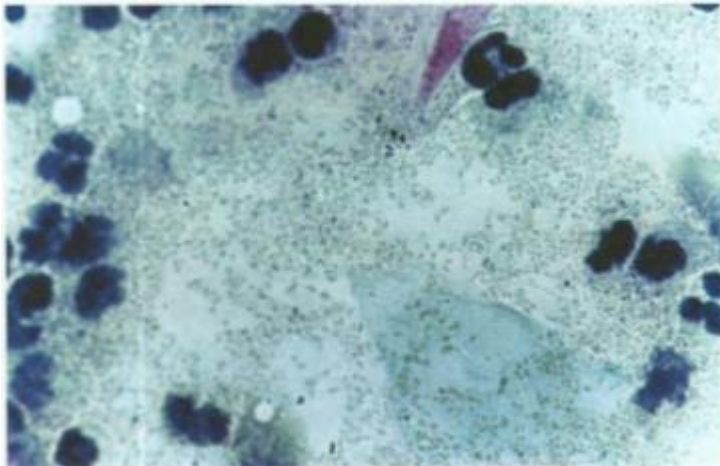


HOSPITAL DE
CLÍNICAS
PORTO ALEGRE RS



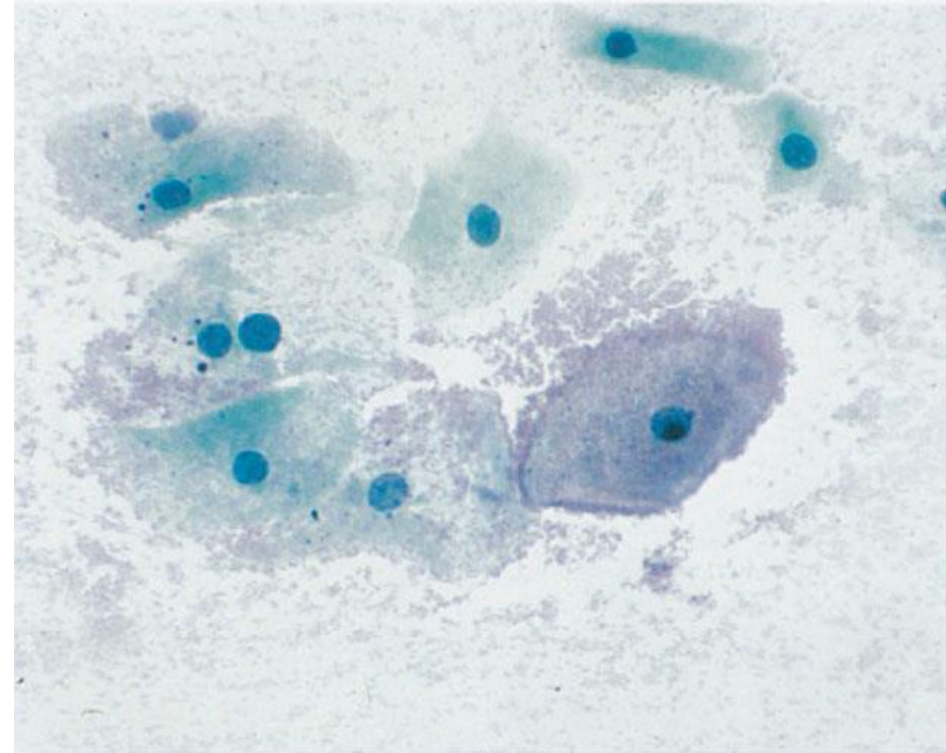
Flora Mista

- Termo geral utilizado para designar a presença de qualquer combinação de bactérias fisiológicas (lactobacilos, outros bacilos e cocos)



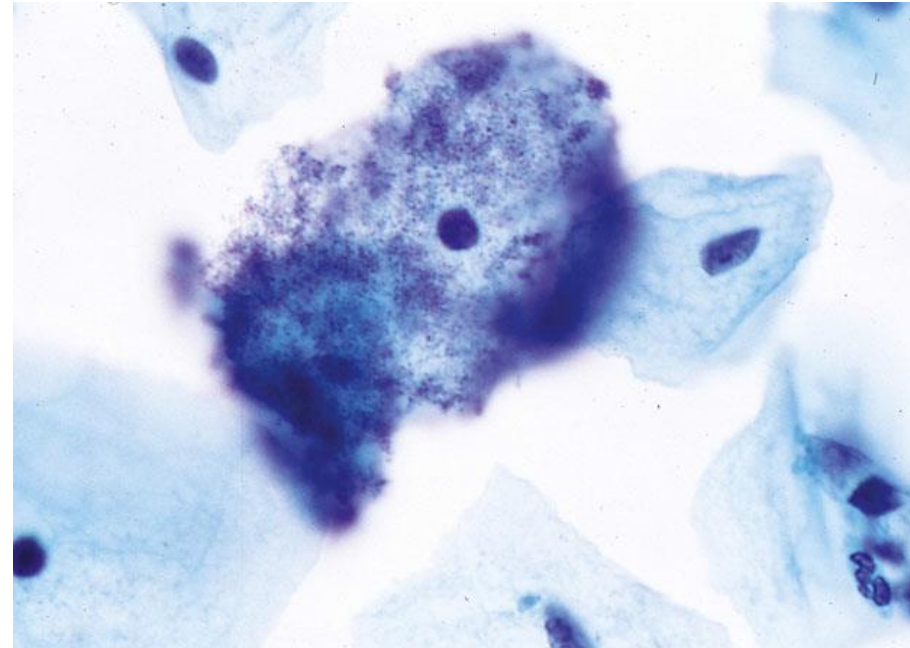
Vaginose Bacteriana (“Clue Cells”)

- Causa mais comum de corrimento vaginal em países em desenvolvimento
- Presença de cocos e/ou cocobacilos supracitoplasmáticos (mas também no fundo) em células escamosas maduras, agrupadas em “nuvens” que obscurecem a membrana celular, formando as chamadas “clue cells” (células-alvo, células-chave, células-guia)



Vaginose Bacteriana (“Clue Cells”)

- Bactéria mais comum é *Gardnerella vaginalis*, mas pode haver outras (*Bacterioides*, *Peptostreptococcus*, *Mobilunculus* spp., etc.)
- Ocorre por desequilíbrio da flora vaginal, gerando um pH elevado ($\geq 4,8$) e número reduzido ou ausência de lactobacilos
- Costuma gerar exacerbação da maturação escamosa (cariopícnose) e muitas vezes não há muito infiltrado inflamatório



Fundo costuma ser mais limpo em preparações líquidas

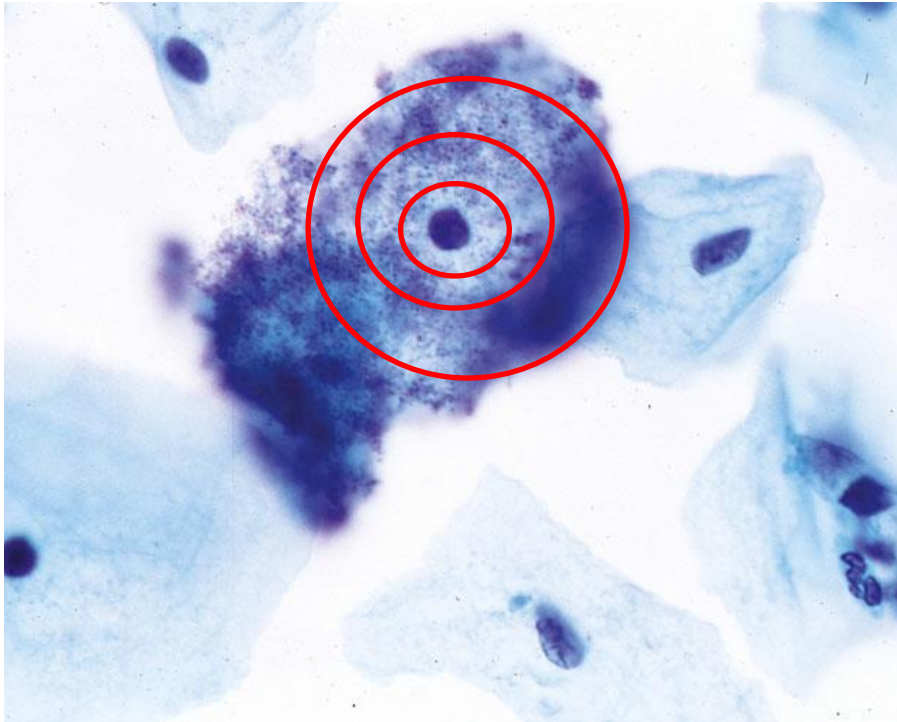
Flora Patológica



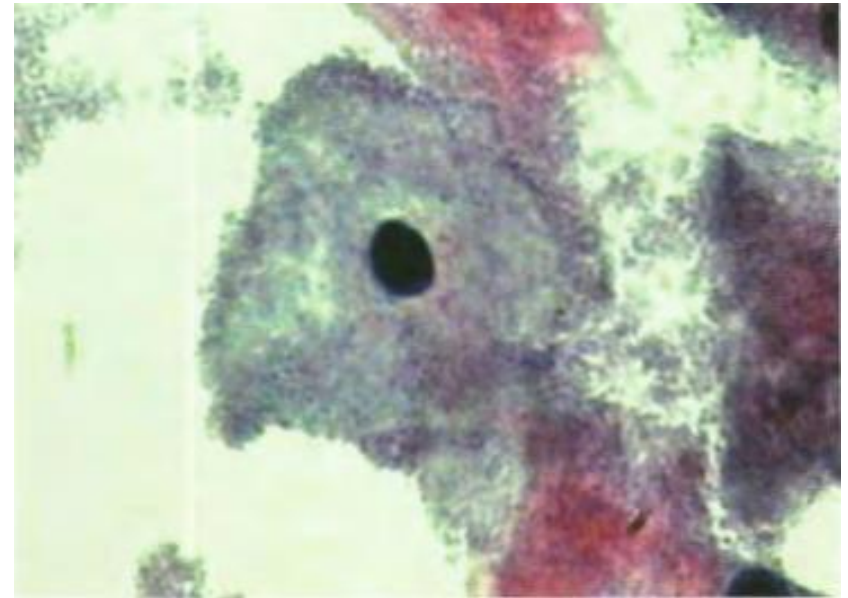
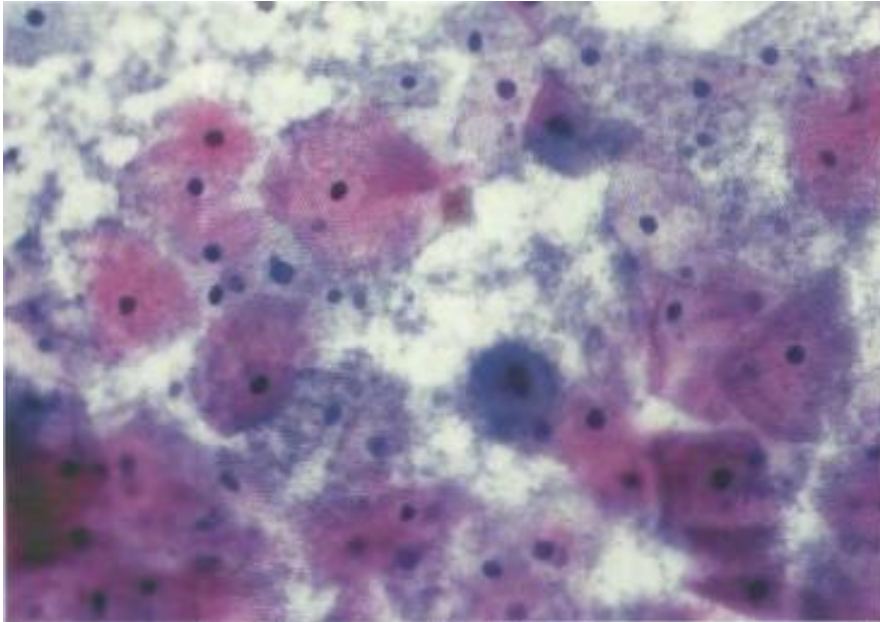
HOSPITAL DE
CLÍNICAS
PORTO ALEGRE RS



Vaginose Bacteriana (“Clue Cells”)



Vaginose Bacteriana (“Clue Cells”)



Flora Patológica



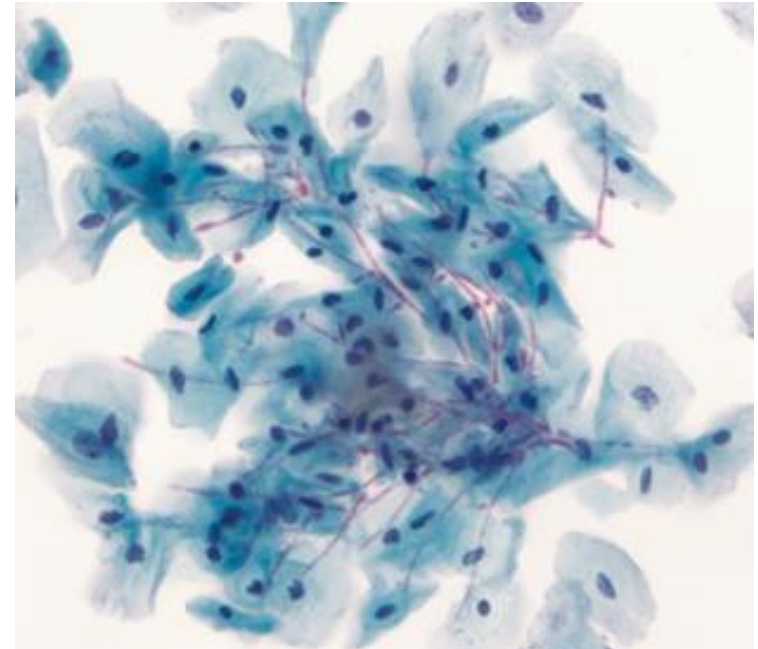
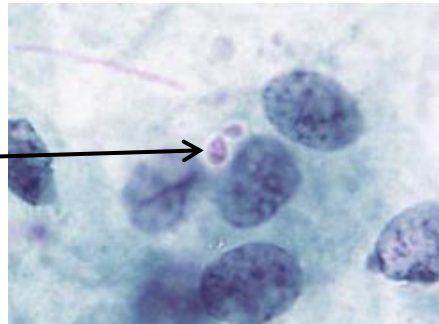
HOSPITAL DE
CLÍNICAS
PORTO ALEGRE RS



Candida sp.

- Candidíase é a segunda infecção vaginal mais comum no Brasil e nos EUA, e a mais comum na Europa, ocorrendo em pH vaginal ácido
- Leveduras ramificantes ou pseudo-hifas, por vezes bastante longas, sendo as últimas mais comuns em processos patológicos (candidíase)

Leveduras



Pseudo-hifas

Flora Patológica

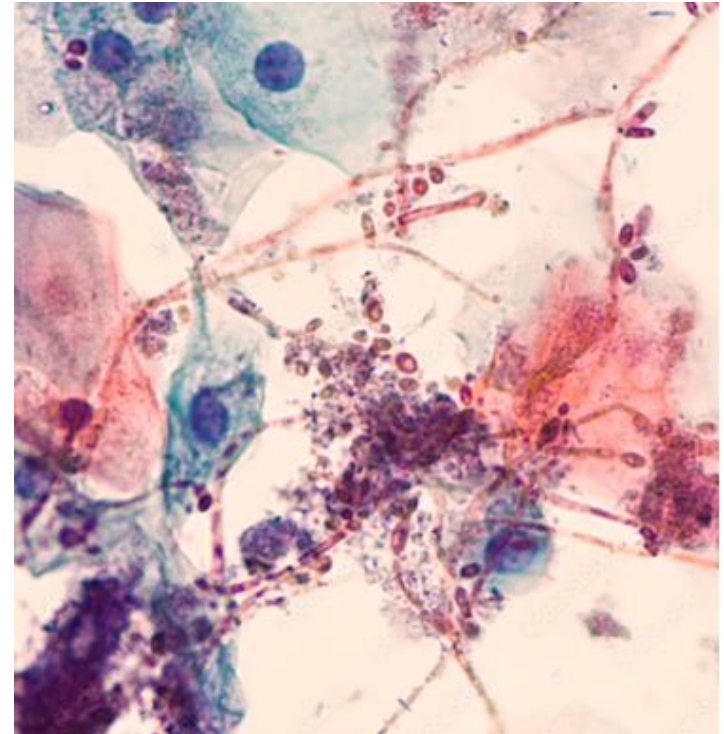


HOSPITAL DE
CLÍNICAS
PORTO ALEGRE RS



Candida sp.

- Candidíase associa-se muitas vezes a exuberantes alterações inflamatórias: aumento e degeneração nuclear, halos perinucleares, pseudoeosinofilia, vacúolos citoplasmáticos, apagamento de bordas citoplasmáticas e infiltrado neutrofílico
- As espécies de cândida são diversas, por vezes com características morfológicas próprias (ex: *C. glabrata* apresenta apenas leveduras), mas *C. albicans* é a mais comum (80-90%)



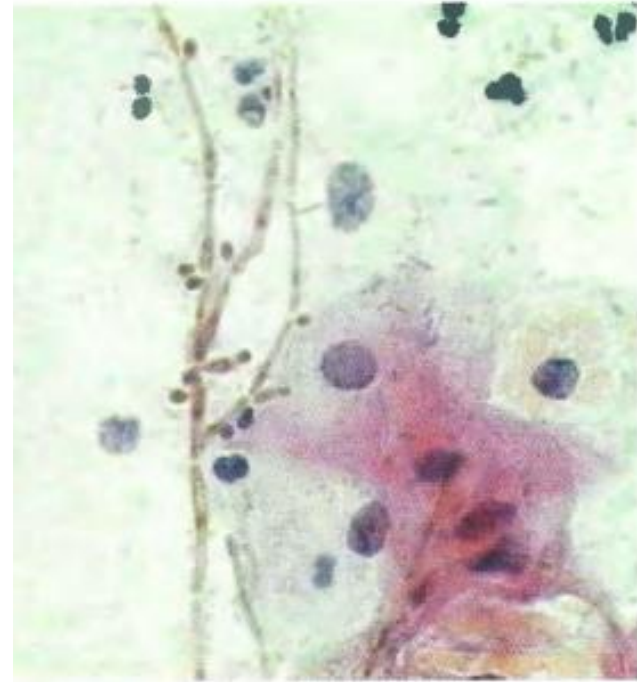
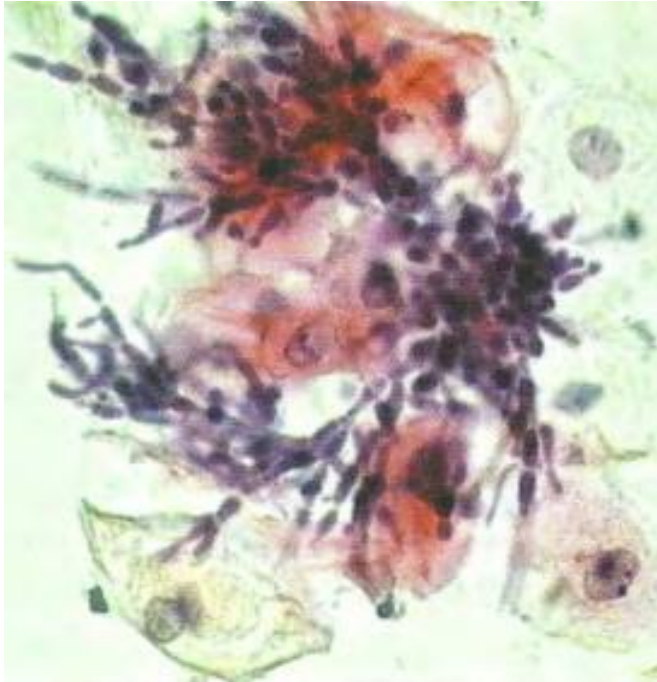
Flora Patológica



HOSPITAL DE
CLÍNICAS
PORTO ALEGRE RS



Candida sp.



Flora Patológica

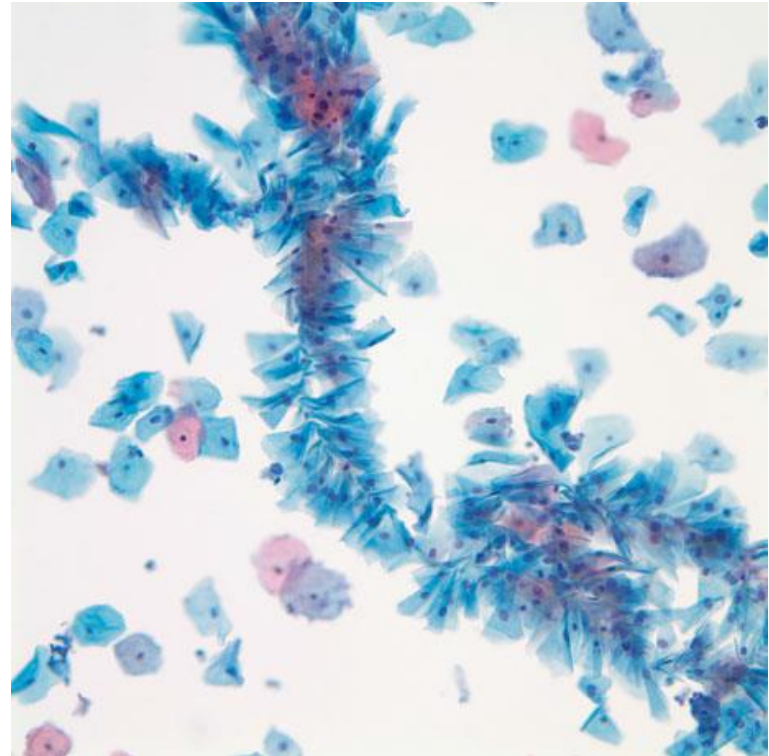


HOSPITAL DE
CLÍNICAS
PORTO ALEGRE RS



Candida sp.

- Pode aparecer com grupos de células escamosas e leucócitos “atravessados” e mantidos empilhados por uma pseudo-hifa, que atua como um eixo, em uma formação em “kebab”. Tais estruturas tendem a aparecer mais em preparações em meio líquido



Flora Patológica




HOSPITAL DE
CLÍNICAS
PORTO ALEGRE RS



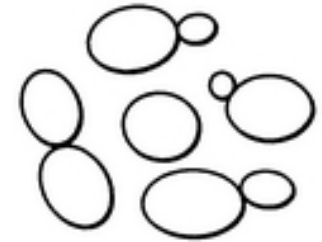
Candida sp.



hifa verdadeira



pseudo-hifa



levedura

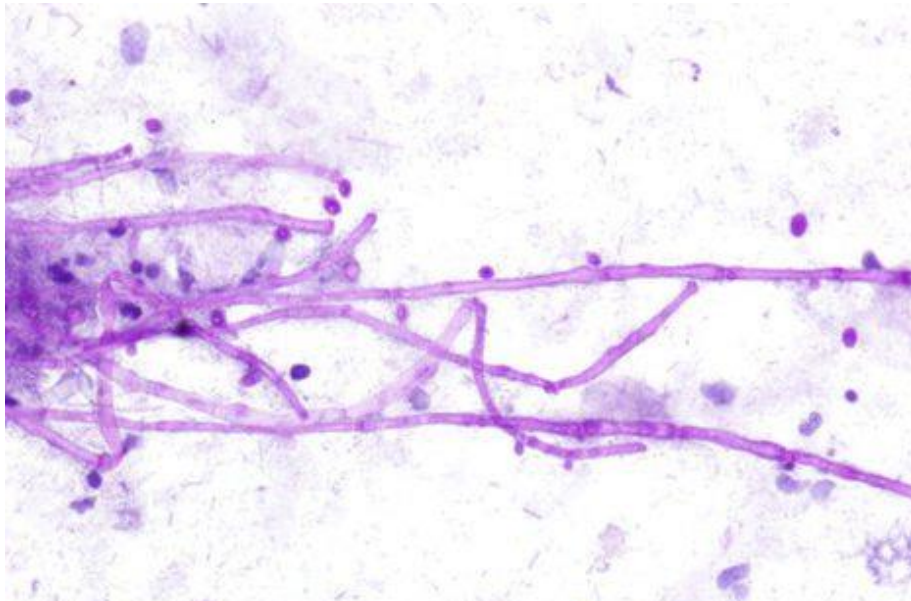
Flora Patológica



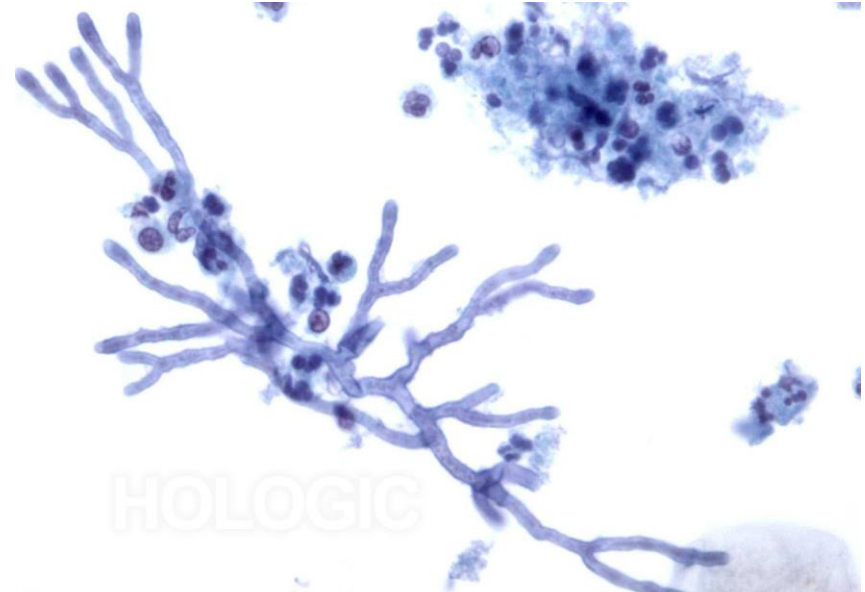
HOSPITAL DE
CLÍNICAS
PORTO ALEGRE RS



Candida sp.



Candida sp. – Pseudo-hifas (e leveduras)



Aspergillus sp. – Hifas Verdadeiras

Flora Patológica

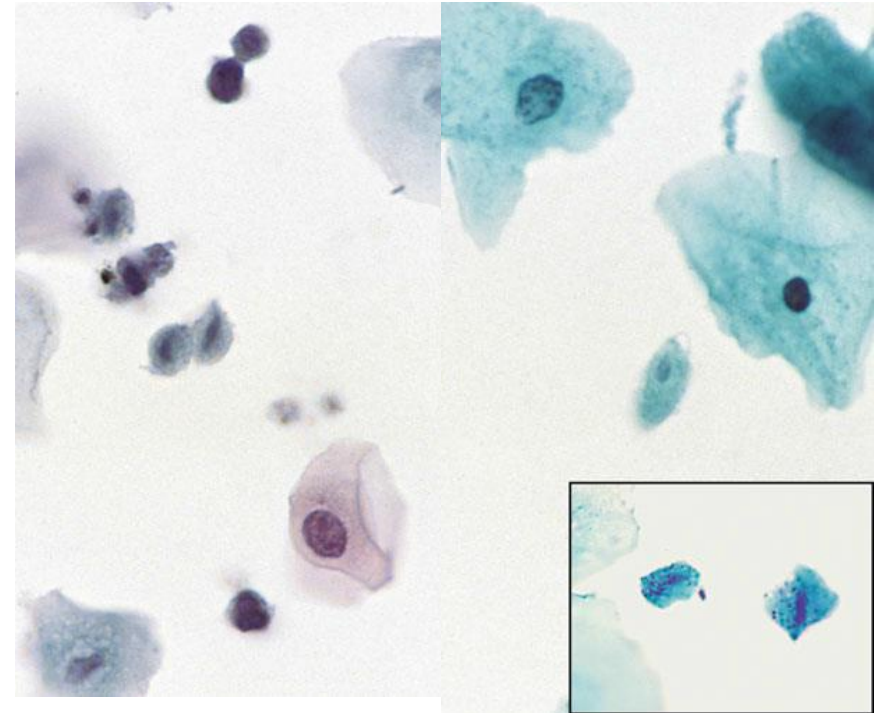


HOSPITAL DE
CLÍNICAS
PORTO ALEGRE RS



Trichomonas vaginalis

- Infecção é assintomática em metade dos casos e, diferente da maioria das outras infecções vaginais, acomete mais mulheres acima de 30 anos, principalmente após a menopausa
- Aparece como organismos ovais, redondos ou em forma de pera com tamanho variável (15 a 30 μ m), apresentando núcleos alongados pálidos e excêntricos e, por vezes, grânulos citoplasmáticos eosinofílicos



*Podem ter formato de “pipa” em preparações líquidas

Flora Patológica

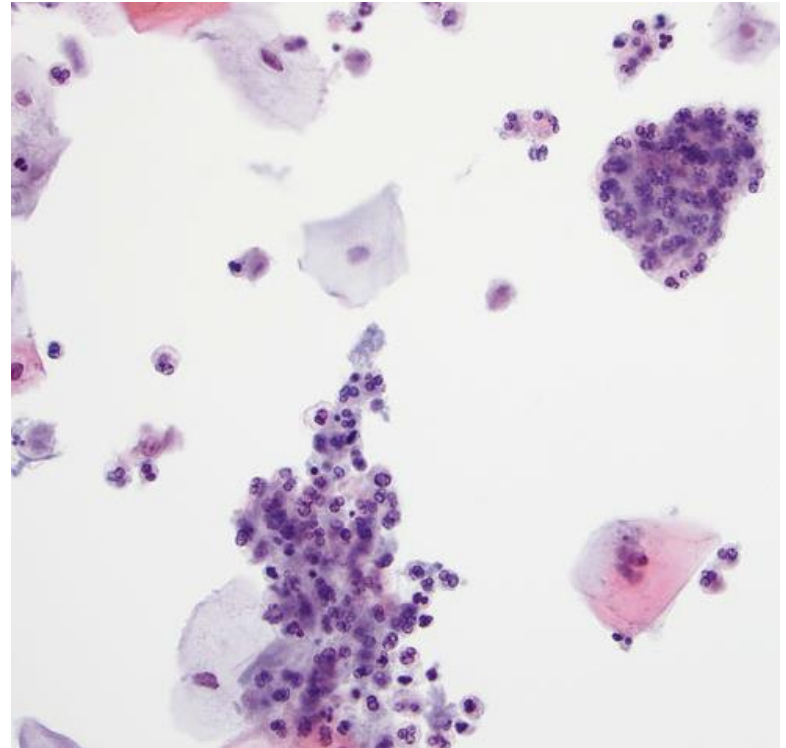


HOSPITAL DE
CLÍNICAS
PORTO ALEGRE RS



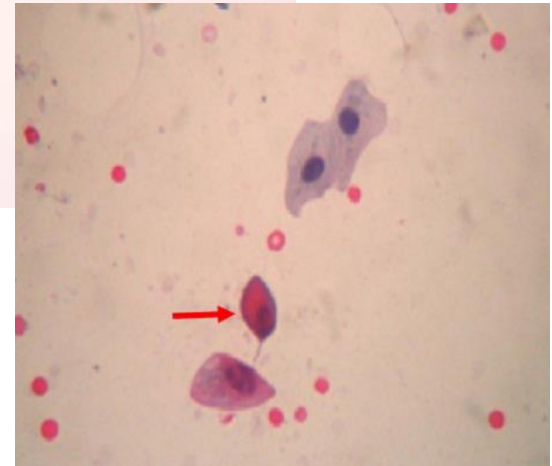
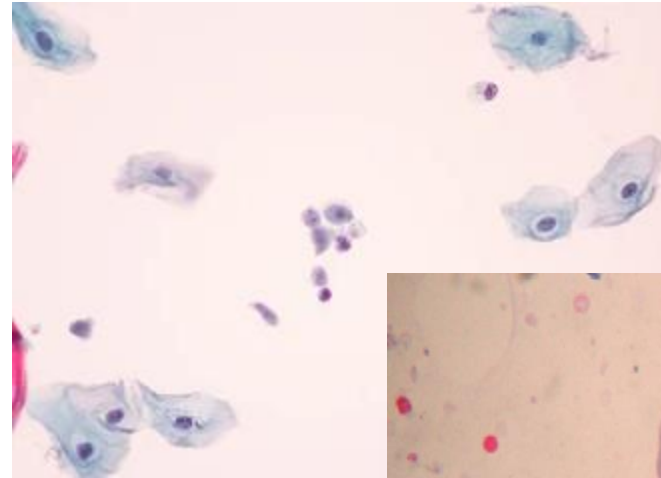
Trichomonas vaginalis

- Sendo um protozoário flagelado anaeróbico facultativo, flagelos podem ser observados às vezes, mais comumente em preparações líquidas
- Fundo costuma ser “sujo” com alterações inflamatórias, principalmente células maduras com halos perinucleares e grupamentos tridimensionais de neutrófilos aderidos às células escamosas (“polyballs”, “cannon balls”)



Trichomonas vaginalis

- Pode ser confundida com células inflamatórias ou fragmentos de citoplasma degenerado, então, para uma interpretação correta de *T. vaginalis*, ao menos um dos seguintes deve estar presente:
 - Bom detalhamento nuclear
 - Grânulos citoplasmáticos eosinofílicos
 - Flagelo
- Quando presentes, geralmente são abundantes



Flora Patológica

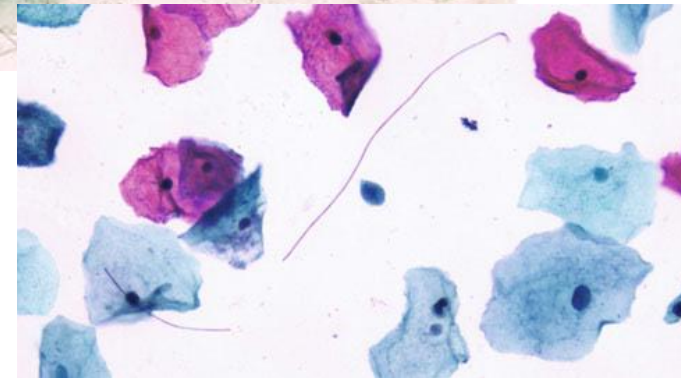
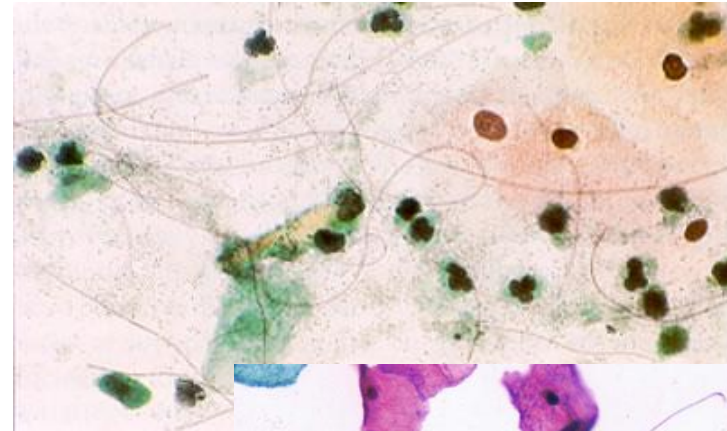


HOSPITAL DE
CLÍNICAS
PORTO ALEGRE RS



Leptothrix

- Gênero de bactérias bacilares gram-negativas pouco estudado
- Apresenta-se como abundantes filamentos longos e estreitos que se enovelam na preparação convencional e se aglutinam nas preparações líquidas
- Quando presentes, 75-80% dos casos têm *Trichomonas vaginalis* associado



Flora Patológica

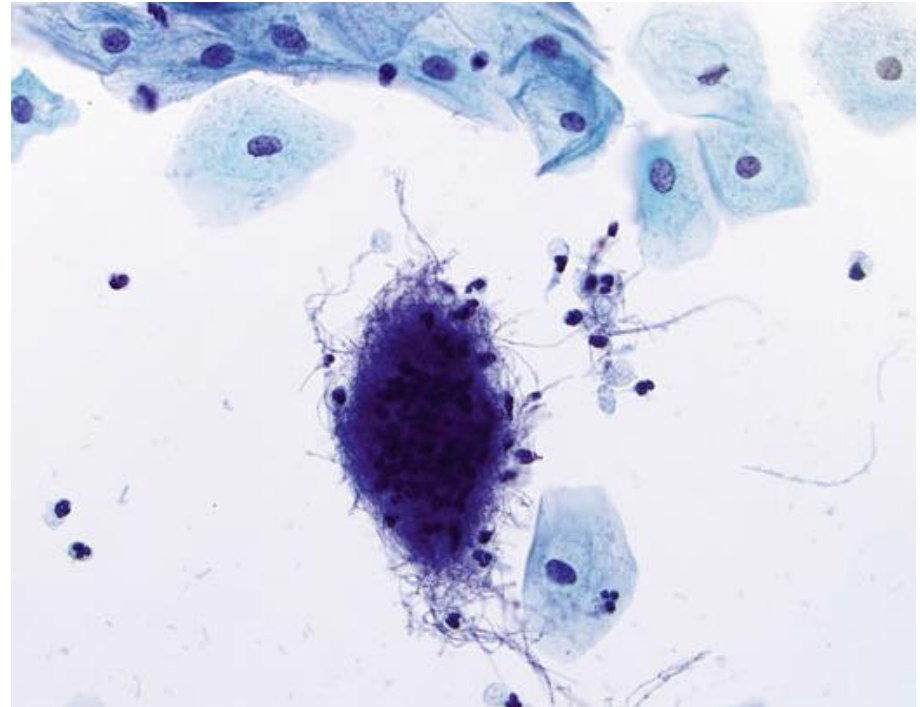


HOSPITAL DE
CLÍNICAS
PORTO ALEGRE RS



Actinomyces sp.

- Bactérias bacilares anaeróbias gram-positivas
- Apresentam-se como organismos filamentosos, por vezes com brotamentos em ângulos agudos, em grupamentos densos e sobrepostos (“cotton balls”)
- Filamentos geralmente têm distribuição radial, sendo bem visualizados nas bordas dos grupamentos



Flora Patológica

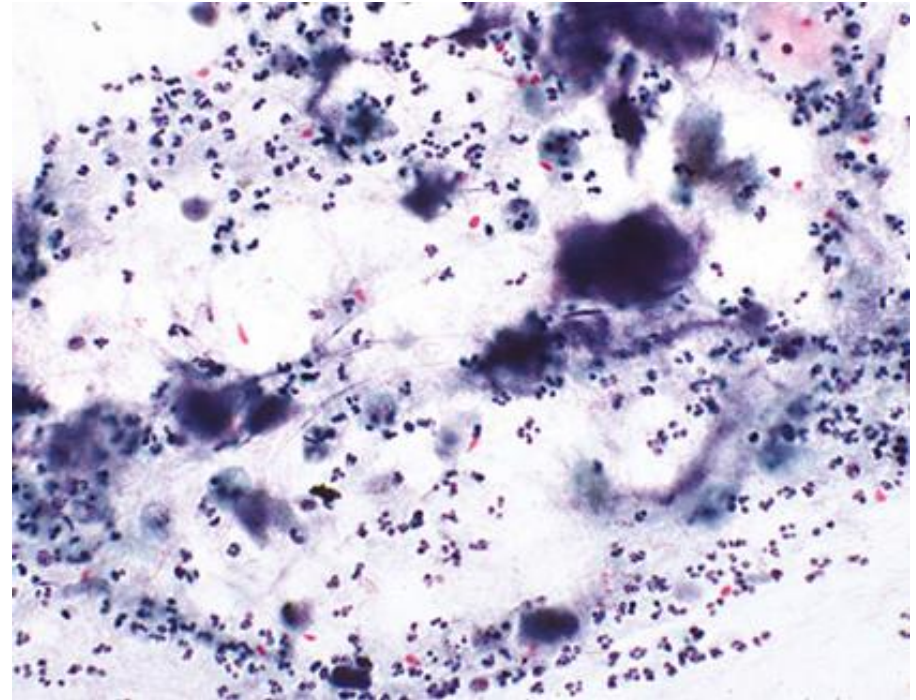


HOSPITAL DE
CLÍNICAS
PORTO ALEGRE RS



Actinomyces sp.

- Geralmente há infiltrado inflamatório neutrofílico associado, por vezes aderido às “cotton balls”
- Muito mais comum em usuárias de DIU, estando presente em até 25% dessas pacientes



Flora Patológica

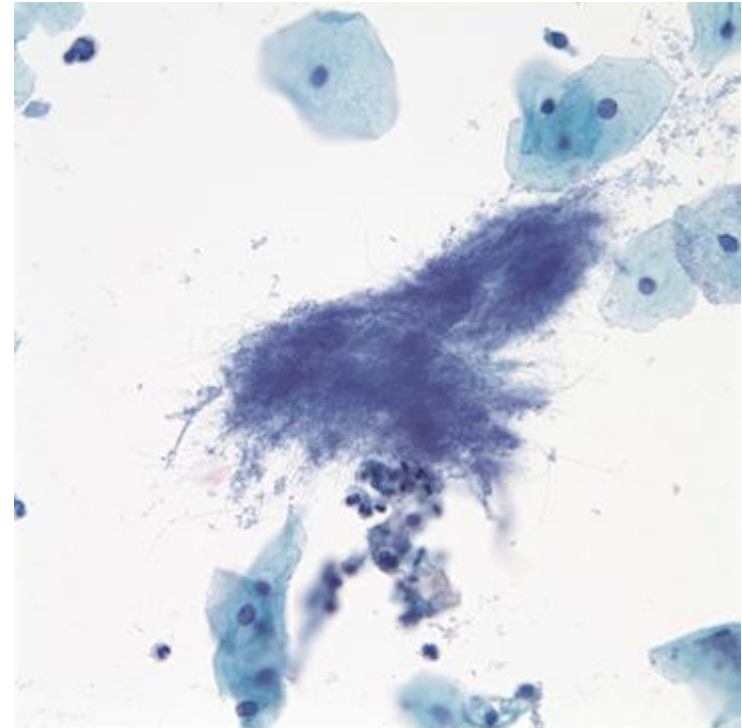


HOSPITAL DE
CLÍNICAS
PORTO ALEGRE RS



Actinomyces sp.

- Sua simples presença não indica a retirada do DIU, apenas se associada a sintomas compatíveis, já que actinomicose pode ascender e resultar em DIP, estando então indicada a retirada



Flora Patológica

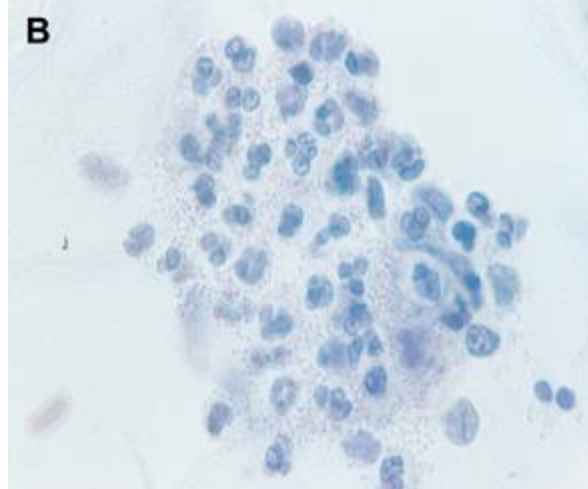
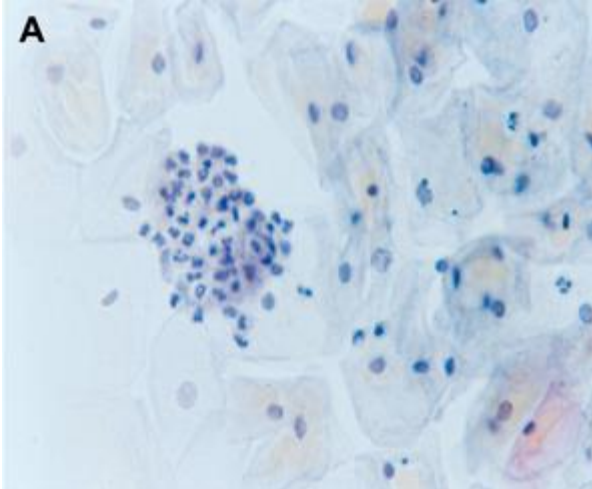


HOSPITAL DE
CLÍNICAS
PORTO ALEGRE RS



Outros organismos de interesse, porém sem alterações específicas confiáveis ao exame citopatológico:

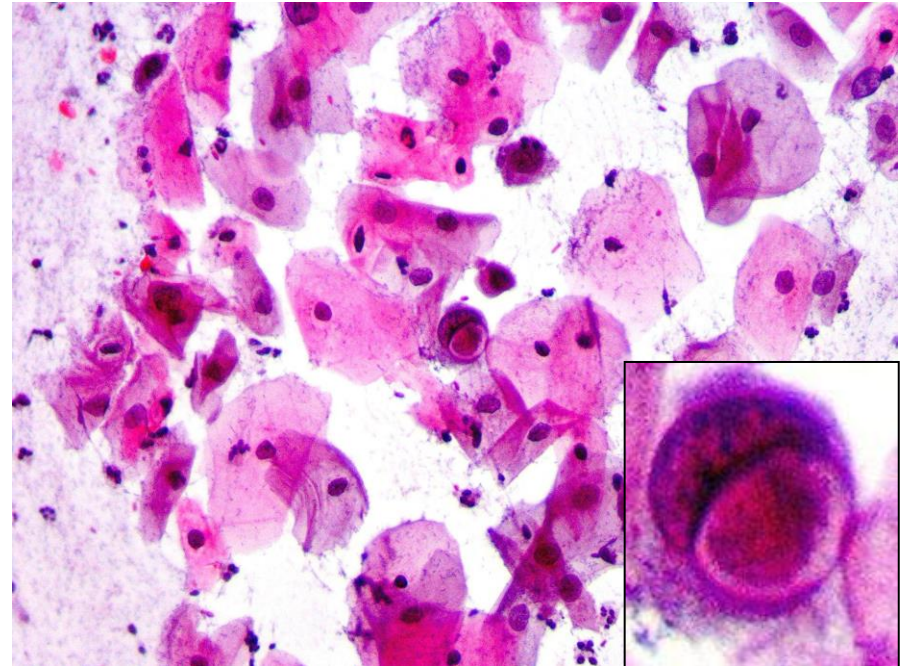
- *Neisseria gonorrhoeae* – causadora da gonorreia, aparece como diplococos intracelulares, principalmente dentro de neutrófilos



- Morfologia pouco específica, pode confundir com outros cocobacilos
- Mesmo em casos com outros testes positivos, muitas vezes os cocos não são intracelulares

Outros organismos de interesse, porém sem alterações específicas confiáveis ao exame citopatológico:

- *Chlamydia trachomatis* –
infecção bacteriana
sexualmente transmissível mais
prevalente, aparece como
inclusões eosinofílicas em
vacúolos intracitoplasmáticos
únicos ou múltiplos em células
endocervicais e/ou
metaplásicas



Flora Patológica



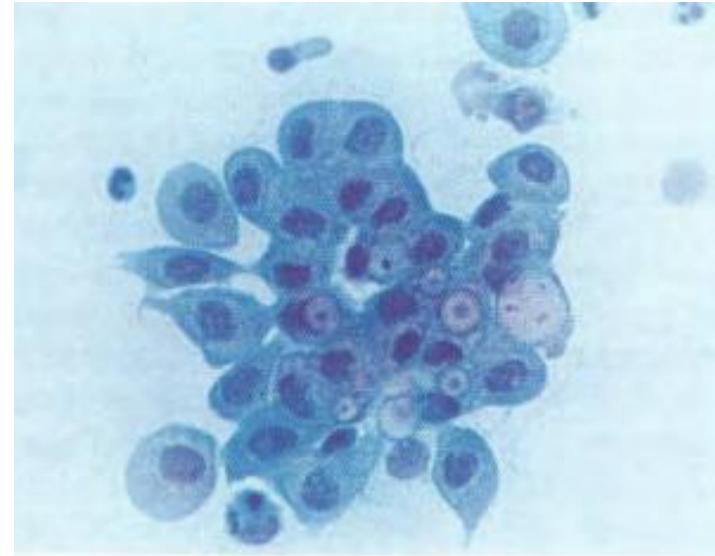
HOSPITAL DE
CLÍNICAS
PORTO ALEGRE RS



Outros organismos de interesse, porém sem alterações específicas confiáveis ao exame citopatológico:

- *Chlamydia trachomatis*

- Vacúolos citoplasmáticos são achados pouco específicos, podem aparecer em diversas outras situações
- Tais alterações podem não estar presentes mesmo em casos com outros testes positivos



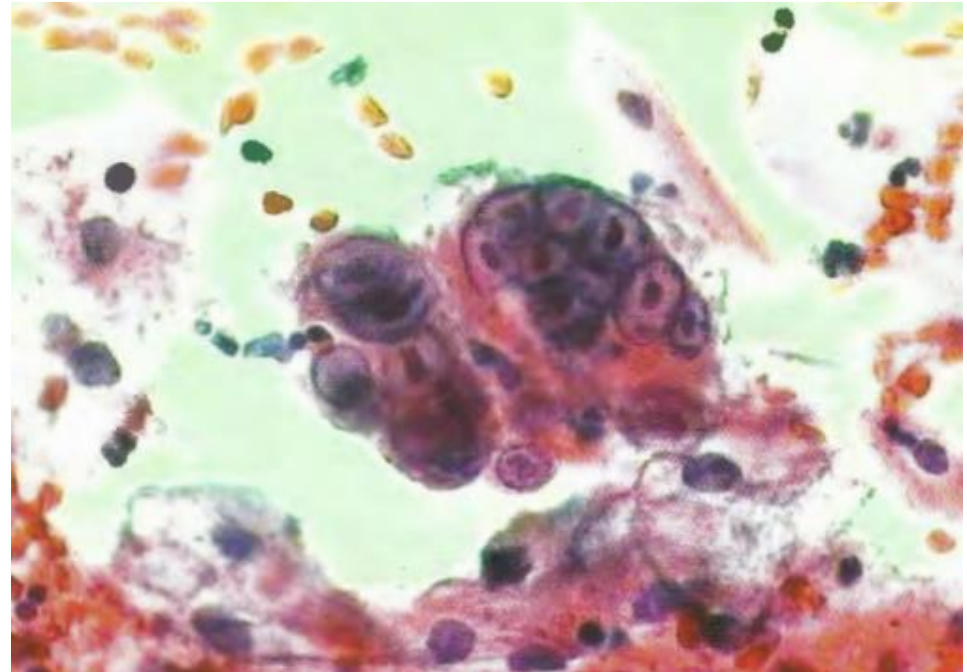


Vírus

Não são parte da flora, porém é importantíssimo reconhecê-los!

Alterações Celulares Compatíveis com Vírus da Herpes Simples (HSV)

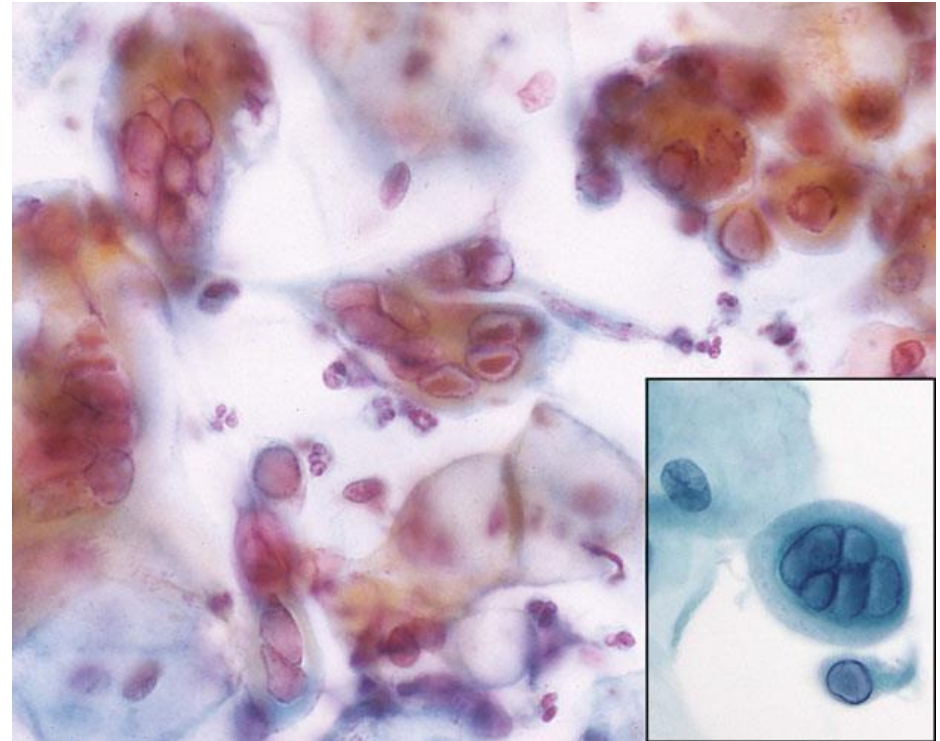
- Células grandes multinucleadas com núcleos aumentados e amoldados com cromatina em “vidro fosco” (devido a marginalização da cromatina devido a acúmulo intranuclear de partículas virais)
- Por vezes com inclusões nucleares eosinofílicas densas (corpúsculos de Cowdry)



Alterações Celulares Compatíveis com Vírus da Herpes Simples

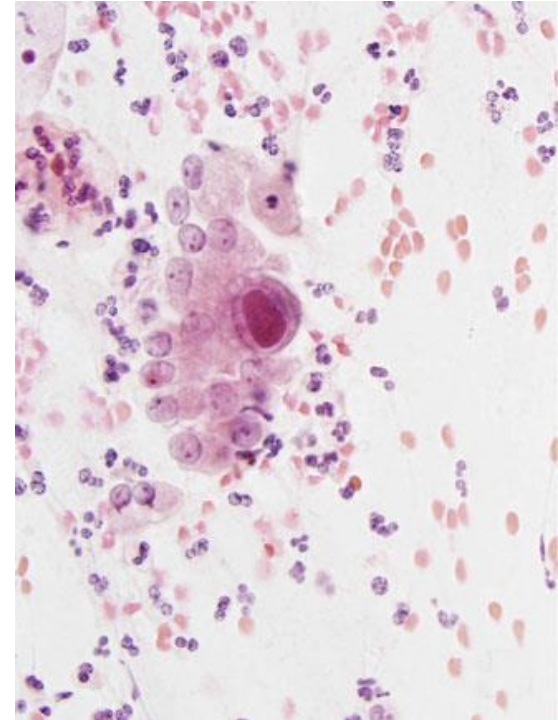
Alterações podem ser resumidas nos
3 Ms:

- Multinucleação
- Moldagem/amoldamento
- Marginalização da cromatina



Alterações Celulares Compatíveis com Citomegalovírus (CMV)

- Aumento celular e nuclear importante, grandes inclusões eosinofílicas intranucleares com halo proeminente, por vezes com pequenas inclusões citoplasmáticas basofílicas associadas
- Geralmente afeta células glandulares endocervicais, mas podem afetar células estromais também
- Raro, quase sempre ocorre em pacientes imunocomprometidas





HOSPITAL DE
CLÍNICAS
PORTO ALEGRE RS



OBRIGADO!

Referências



HOSPITAL DE
CLÍNICAS
PORTO ALEGRE RS



- Nayar R, Wilbur DC (editors). “The Bethesda System for Reporting Cervical Cytology: Definitions, Criteria, and Explanatory Notes” 3rd ed. Springer International Publishing, Switzerland 2015. ISBN 978-3-319-11073-8. ISBN 978-3-319-11074-5 (eBook). DOI 10.1007/978-3-319-11074-5.
- Consolaro MEL, Maria-Engler SS (organizadoras). “Citologia Clínica Cérvico-Vaginal: Texto e Atlas” 1ª ed. Editora Roca Ltda, São Paulo 2012. ISBN: 8541200248. ISBN13: 9788541200240.
- Martínez-Giron R, Martínez-Torre S, Mosquera-Martínez J. (2014, February 18) An old dilemma: Is the pap smear a valid test to detect Neisseria gonorrhoeae in asymptomatic women? [Letter to the editor] *Diagnostic Cytopathology*.
<https://doi.org/10.1002/dc.23138>
- <https://www.biomedicinapadrao.com.br/2016/06/como-diferenciar-uma-hifa-de-uma-pseudo.html>, acesso em 16/07/21
- <https://www.pathologyoutlines.com/topic/cervix.html>, acesso em 16/07/21

ANEXO 4

Aula 4 – Lesão Intraepitelial de Baixo Grau



HOSPITAL DE
CLÍNICAS
PORTO ALEGRE RS



Citopatologia Cérvico-Vaginal

Lesão Intraepitelial de Baixo Grau (LIEBG/LSIL)

Pietro Lentz Martins Cantú
R4 de Citopatologia – HCPA
2021

Definição



HOSPITAL DE
CLÍNICAS
PORTO ALEGRE RS



Alterações compatíveis com infecção por HPV em células escamosas maduras (superficiais e intermediárias)

Sinônimos: NIC I, displasia discreta, colocitose

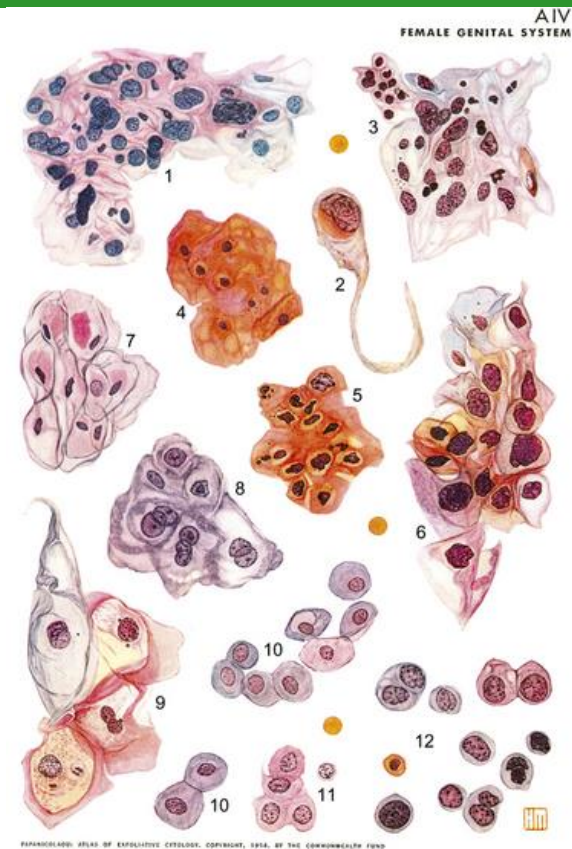Histórico da Classificação



HOSPITAL DE
CLÍNICAS
PORTO ALEGRE RS



- O primeiro atlas de citologia cérvico-vaginal foi publicado em 1954, por Papanicolaou e Traut, usando a classificação de Papanicolaou, que era aplicada para todos os tipos de citologia esfoliativa: I (negativo), II (atipias indefinidas, provavelmente benignas), III (sugestivo, porém não conclusivo, para malignidade), IV (fortemente sugestivo de malignidade) e V (conclusivo como maligno)



Histórico da Classificação



HOSPITAL DE
CLÍNICAS
PORTO ALEGRE RS



- A primeira classificação específica de lesões cérvico-vaginais pré-malignas (Classificação de Reagan e Patten, 1962) era dividida em 4 graus: displasia leve, displasia moderada, displasia grave e carcinoma *in situ*
- Logo, com a percepção de que estas displasias tendiam a evoluir para câncer invasivo, geralmente em progressão definida, surgiu a divisão de neoplasias intraepiteliais cervicais em 3 graus numerados e ordenados (Classificação de Richart, 1969): NIC I, NIC II e NIC III

Histórico da Classificação



HOSPITAL DE
CLÍNICAS
PORTO ALEGRE RS



- A divisão das lesões escamosas intraepiteliais (pré-malignas) relacionadas ao HPV em 2 graus (LSIL e HSIL) em vez de 3 (NIC I, II e III) vem desde o primeiro sistema Bethesda (1988) para simplificar a avaliação, reduzindo a subjetividade e a discordância entre citopatologistas

O Bethesda também foi o primeiro sistema a definir os critérios mínimos de satisfatoriedade e a avaliação em separado das células escamosas e glandulares
- À época, acreditava-se que a evolução dos casos NIC II fosse mais parecida com a de NIC III (progressão para câncer invasivo) do que com a de NIC I (geralmente infecção por HPV autolimitada)

Histórico da Classificação



HOSPITAL DE
CLÍNICAS
PORTO ALEGRE RS



- Hoje em dia sabe-se que muitos NIC II evoluem como NIC I, porém NIC II é, ao exame citopatológico, mais semelhante ao NIC III. Além disso, como um teste de rastreio, a citologia cérvico-vaginal deve priorizar a sensibilidade, e não é possível saber se o comportamento de um “NIC II citológico” será mais benigno ou maligno, portanto ainda é apropriado que divisão entre baixo e alto graus seja entre NIC I e NIC II

Histórico da Classificação



HOSPITAL DE
CLÍNICAS
PORTO ALEGRE RS



TABELA 22-1 Sistemas de Classificação para Lesões Cervicais Escamosas Pré-malignas

Displasia/Carcinoma <i>in Situ</i>	Neoplasia Intraepitelial Cervical (CIN)	Lesão Intraepitelial Escamosa (SIL), Classificação Atual
Displasia leve	CIN I	SIL de baixo grau (LSIL)
Displasia moderada	CIN II	SIL de alto grau (HSIL)
Displasia grave	CIN III	SIL de alto grau (HSIL)
Carcinoma <i>in situ</i>	CIN III	SIL de alto grau (HSIL)

Dados da Classificação



HOSPITAL DE
CLÍNICAS
PORTO ALEGRE RS



- Taxas de discrepância diagnóstica no sistema de 2 categorias de SIL:
 - Discordância entre citopatologistas (LSIL x HSIL): 10-15%
 - Discordância entre citologia e histologia (LSIL na cito e HSIL na histo): 15-25%

- Taxa de diagnósticos de LSIL (CAP, 2006 e 2013): 2,5% das amostras em geral

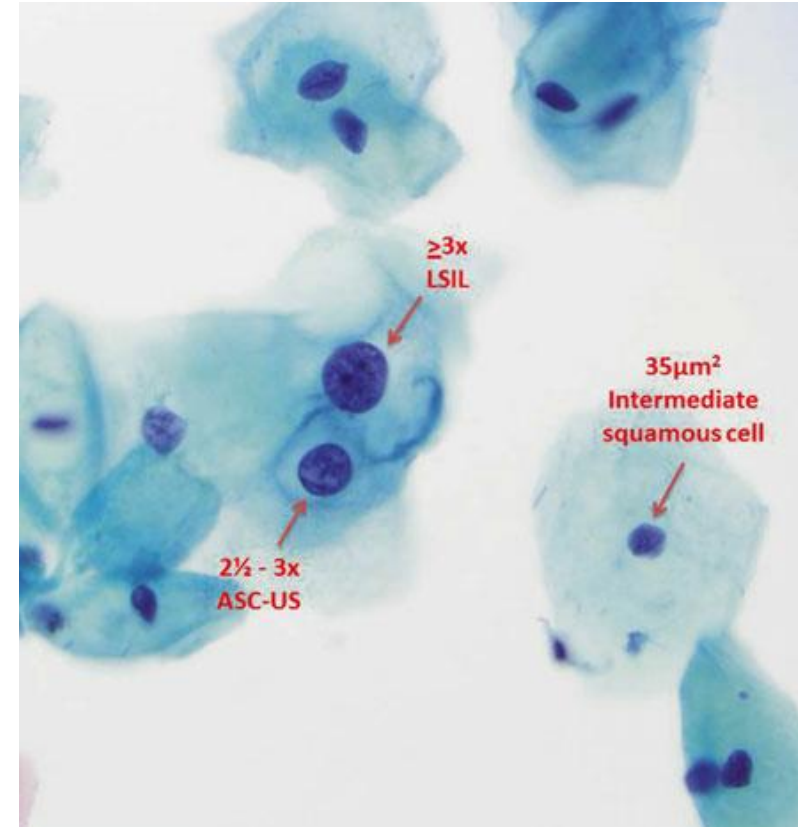
Critérios



HOSPITAL DE
CLÍNICAS
PORTO ALEGRE RS



- **Células de tamanho grande, com citoplasma maduro e bem definido**
- **Núcleos aumentados, maiores do que 3x o tamanho do núcleo de uma célula intermediária normal, resultando em uma relação N/C um pouco aumentada**
- Núcleos geralmente hiper Cromáticos, mas podem ser normocromáticos
- Tamanho nuclear variável entre as células (anisonucleose)
- Contornos nucleares podem ser lisos ou irregulares



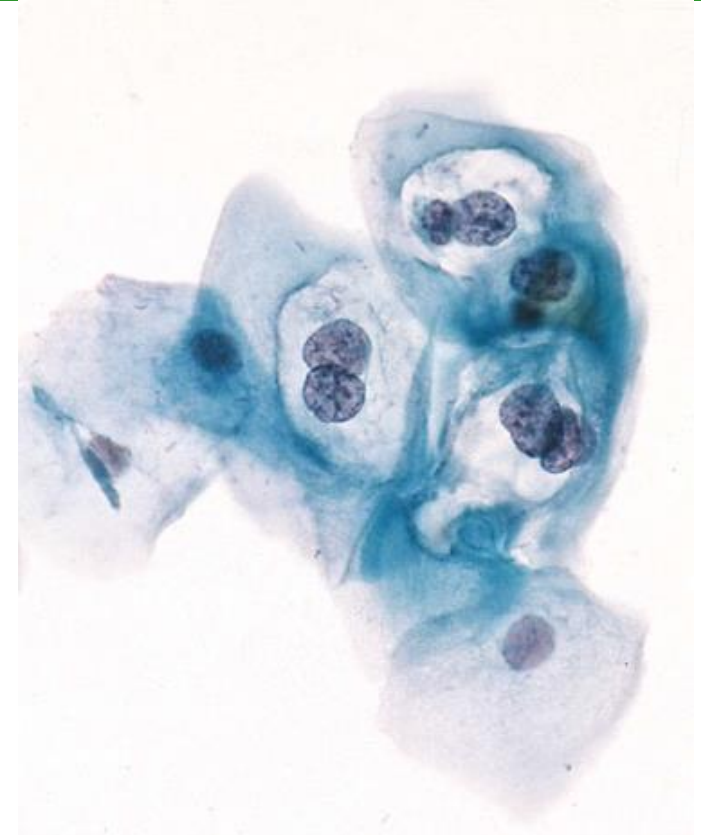
Critérios



HOSPITAL DE
CLÍNICAS
PORTO ALEGRE RS



- **Binucleação e multinucleação são comuns**
- Nucléolos são geralmente ausentes e, quando presentes, inconspícuos
- **Presença de coilocitose ou cavitação perinuclear (halo), consistindo em uma zona perinuclear clara ampla e bem delineada com uma borda de citoplasma denso, é uma alteração citopática viral característica, mas não obrigatória**
- Células também podem apresentar queratinização aumentada, com citoplasma denso e eosinofílico, com pouca ou nenhuma evidência de coilocitose



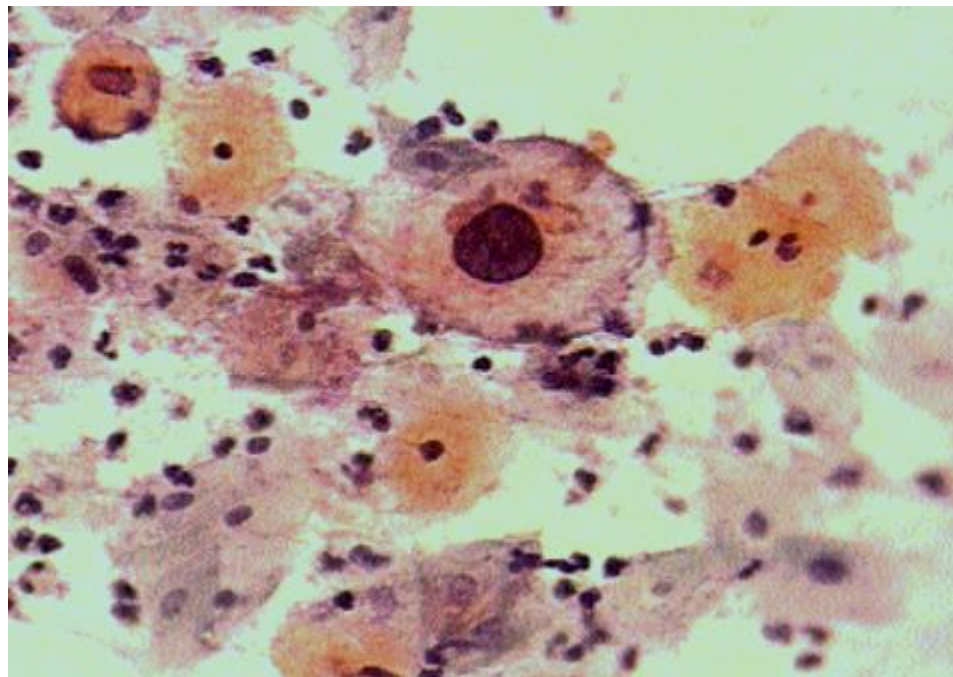
Critérios



HOSPITAL DE
CLÍNICAS
PORTO ALEGRE RS



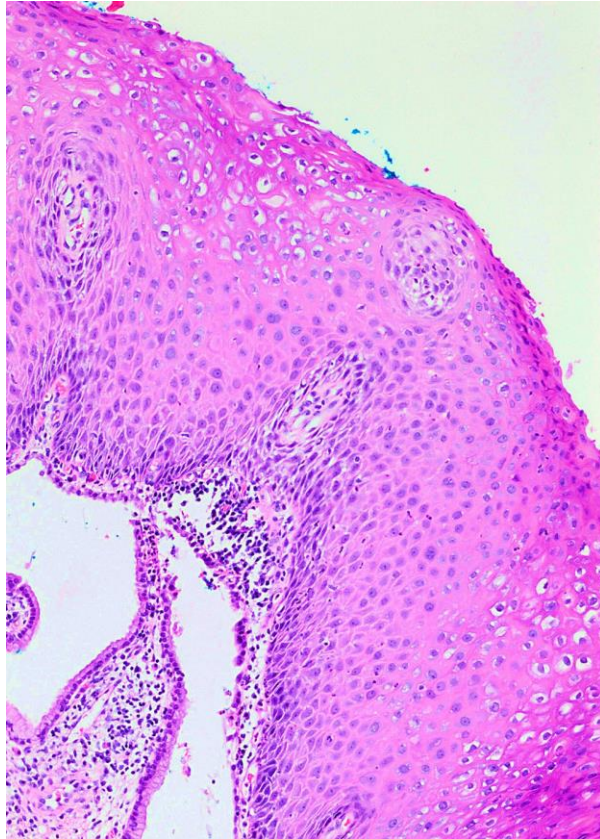
- **Células com coilocitose ou orangeofilia intensa devem também apresentar anormalidades nucleares para serem classificadas como lesão de baixo grau** – halos perinucleares na ausência de anormalidades nucleares não qualificam a interpretação de LSIL



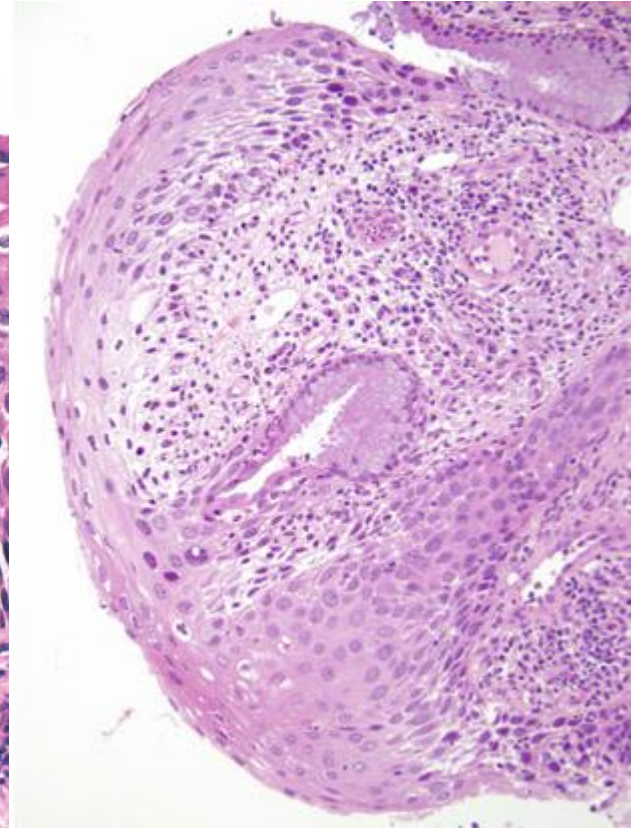
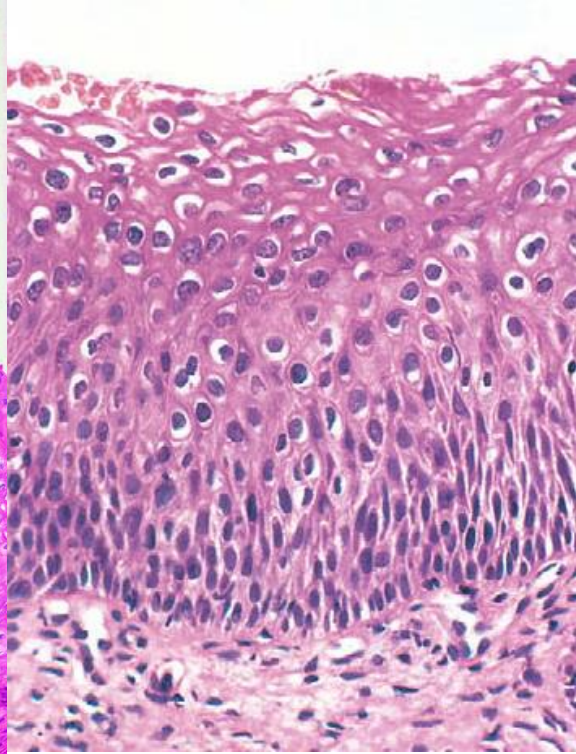
LSIL



HOSPITAL DE
CLÍNICAS
PORTO ALEGRE RS



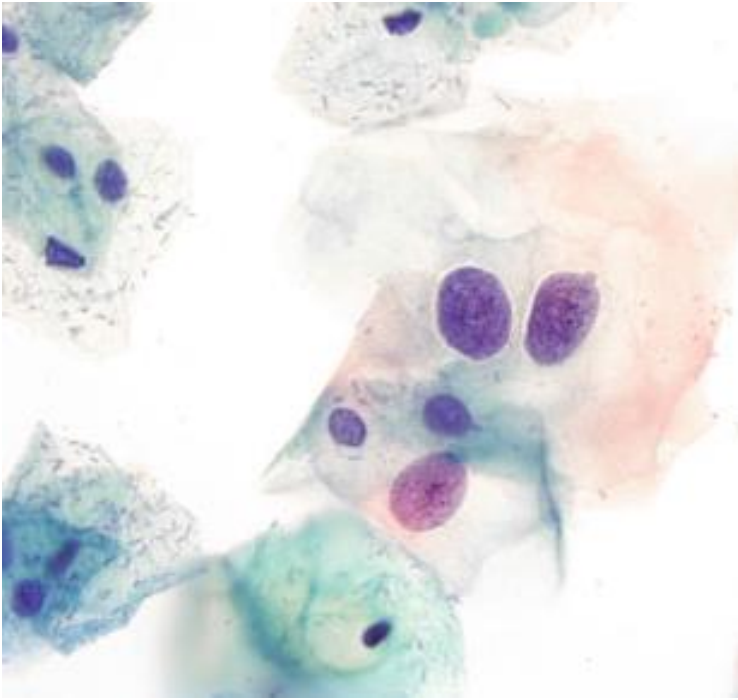
LSIL na histologia



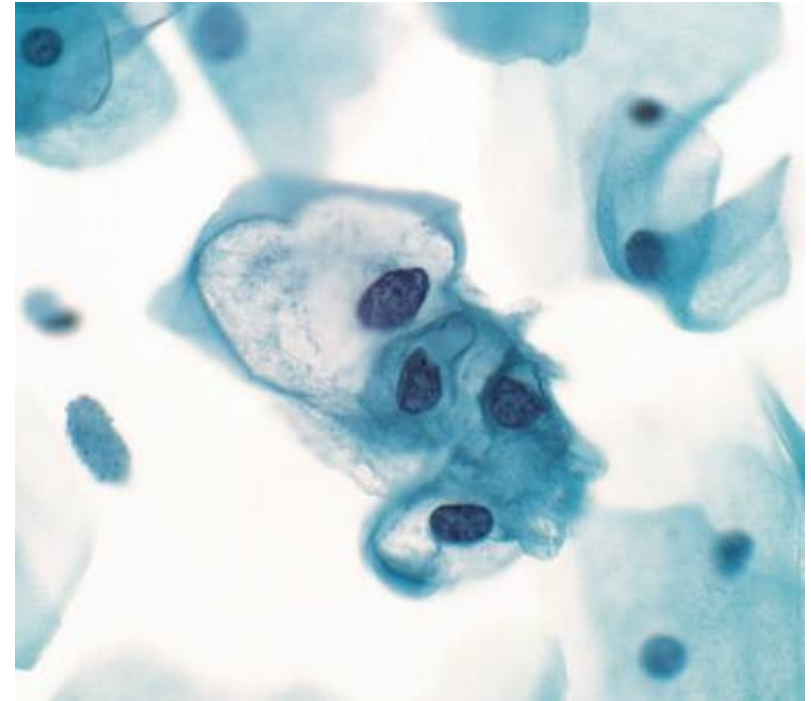
LSIL



HOSPITAL DE
CLÍNICAS
PORTO ALEGRE RS



Aumento nuclear e hiper Cromasia
(configuram LSIL, mesmo sem coilocitose ou irregularidade de membrana)

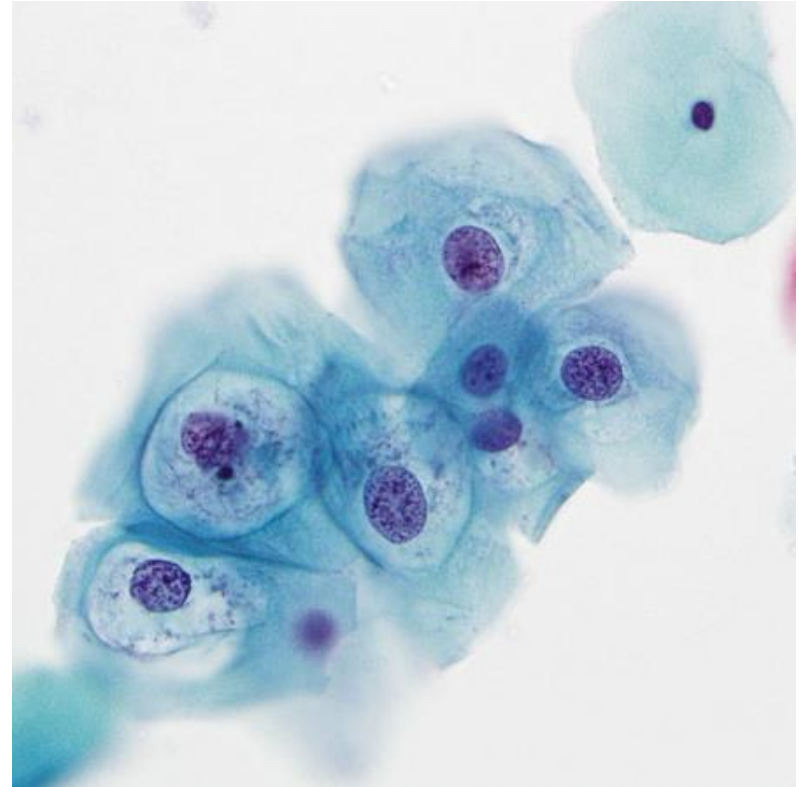
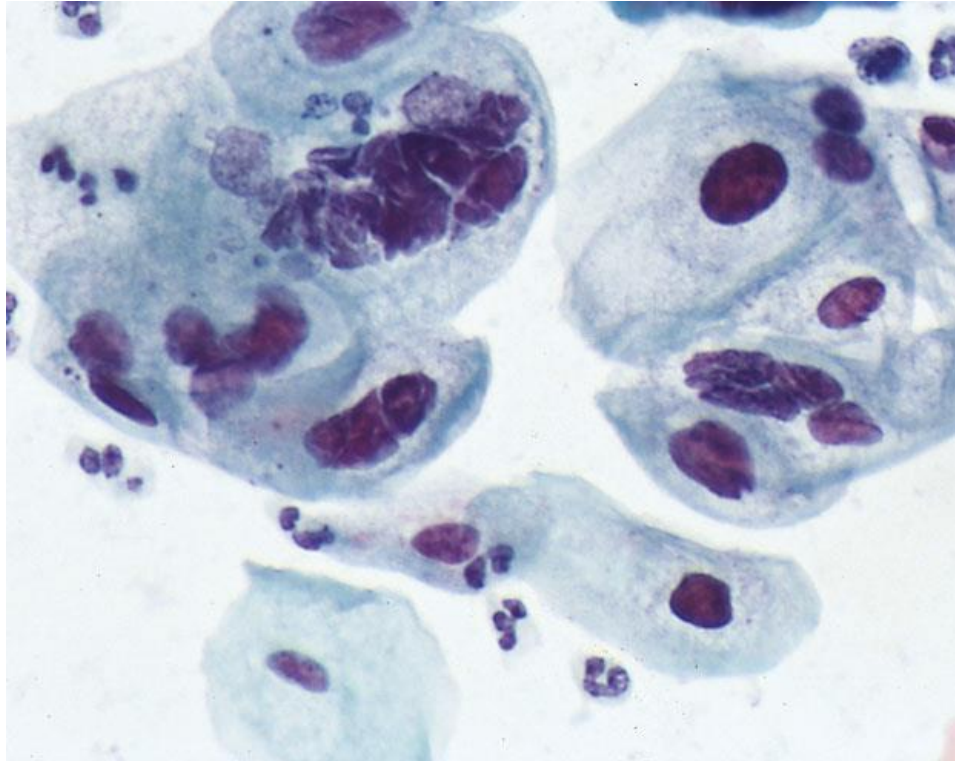


Em preparações líquidas, a hiper Cromasia é mais discreta

LSIL



HOSPITAL DE
CLÍNICAS
PORTO ALEGRE RS



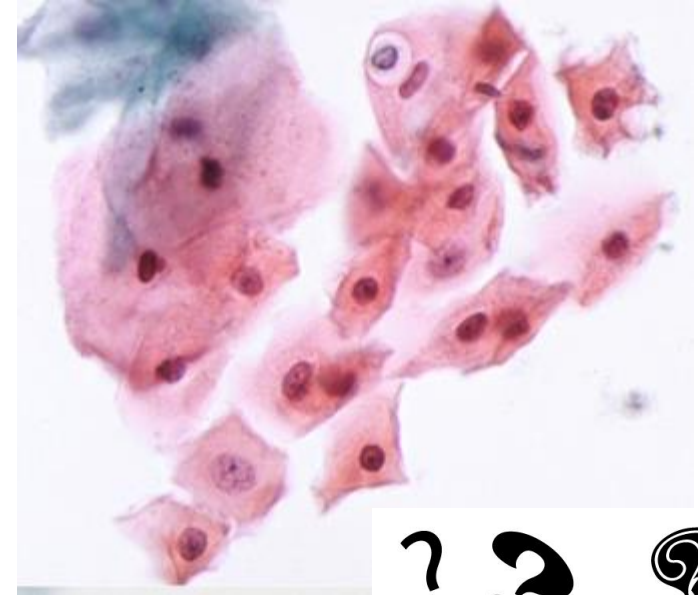
Padrões Problemáticos



HOSPITAL DE
CLÍNICAS
PORTO ALEGRE RS

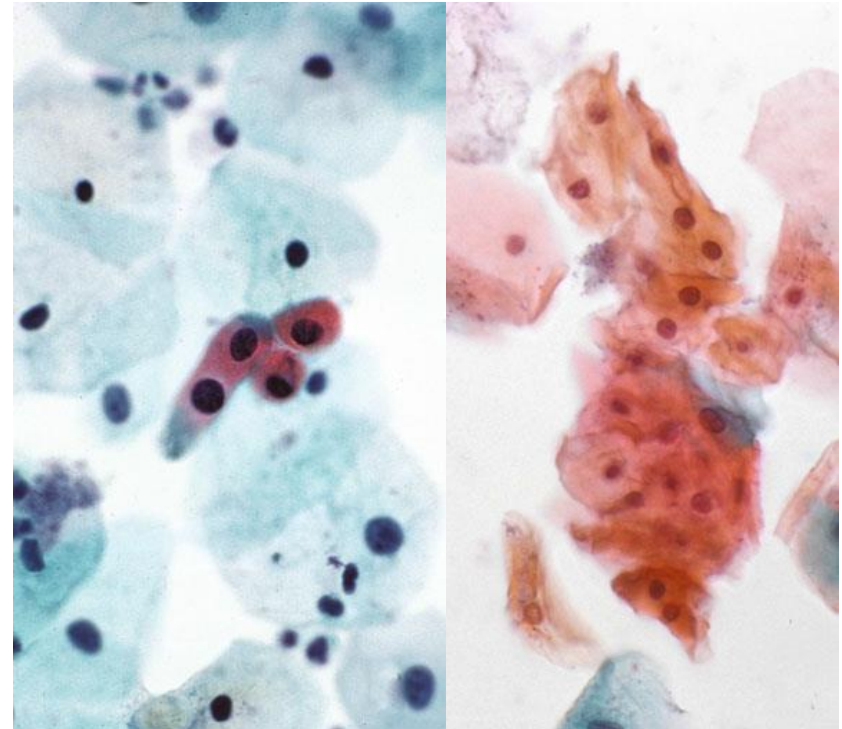


- A interpretação de LSIL deve ser baseada em critérios rígidos para evitar seguimento desnecessário em pacientes com alterações morfológicas não específicas
- A reprodutibilidade interobservador de LSIL na citologia costuma ser bem maior do que na histologia, mas ainda assim deve-se ter atenção para algumas armadilhas e “zonas cinzentas”

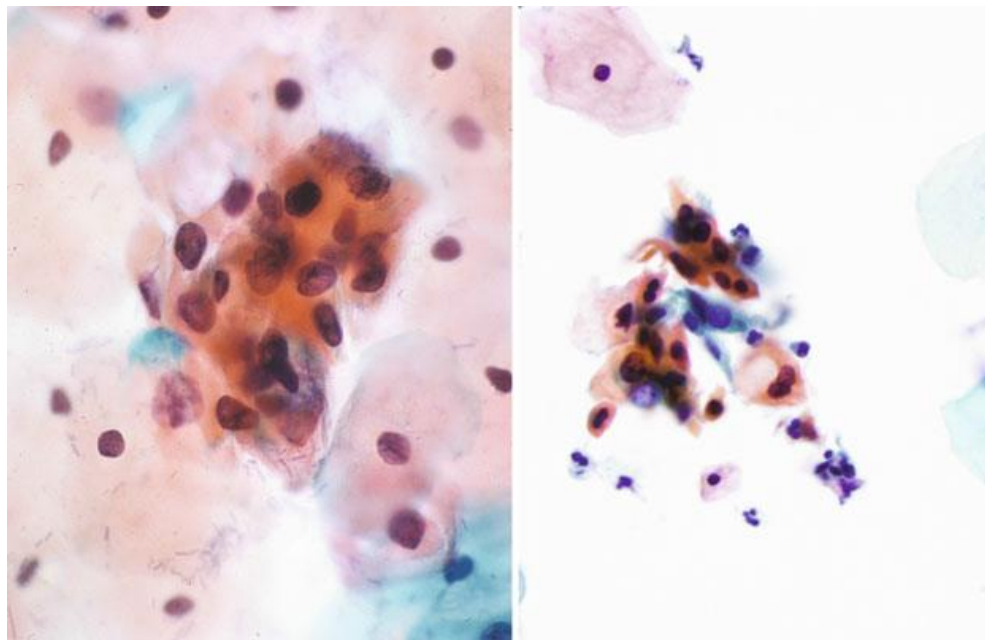


Células Escamosas Queratinizadas

- Paraqueratose (células escamosas queratinizadas em miniatura com núcleos pequenos e picnóticos e baixa relação N/C) não é uma entidade relacionada ao HPV em si, porém pode aparecer no fundo de lesões associadas ao HPV, exigindo uma análise cuidadosa quando presentes
- Células queratinizadas com alta relação N/C devem ser classificadas de acordo com o grau de anormalidade nuclear (ASC-US, LSIL, etc.)



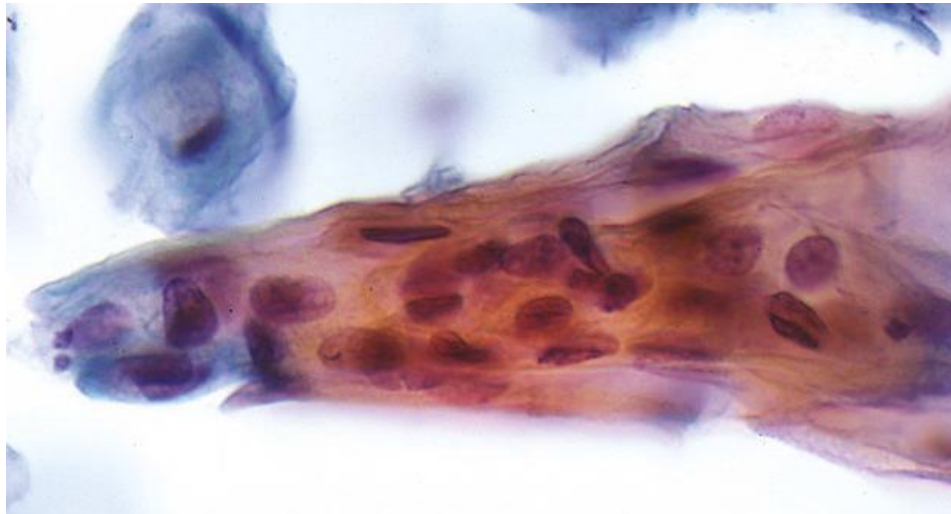
Células Escamosas Queratinizadas



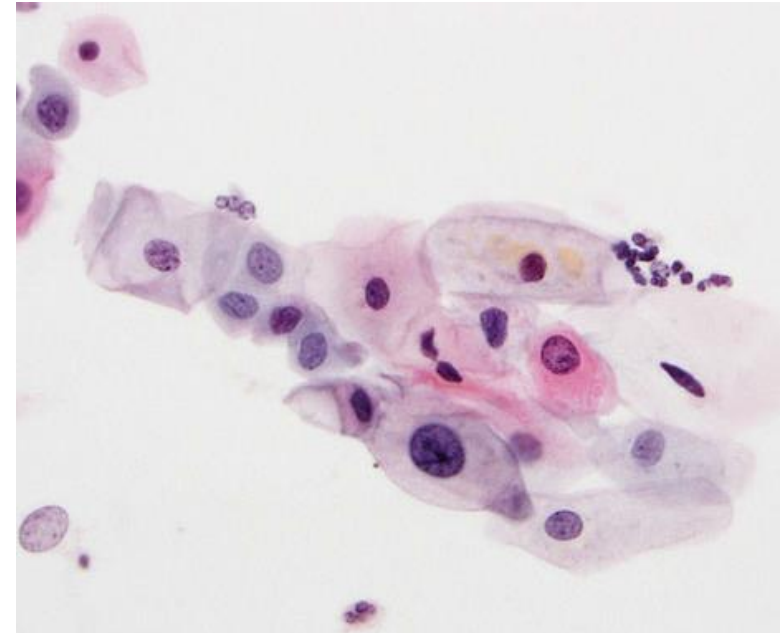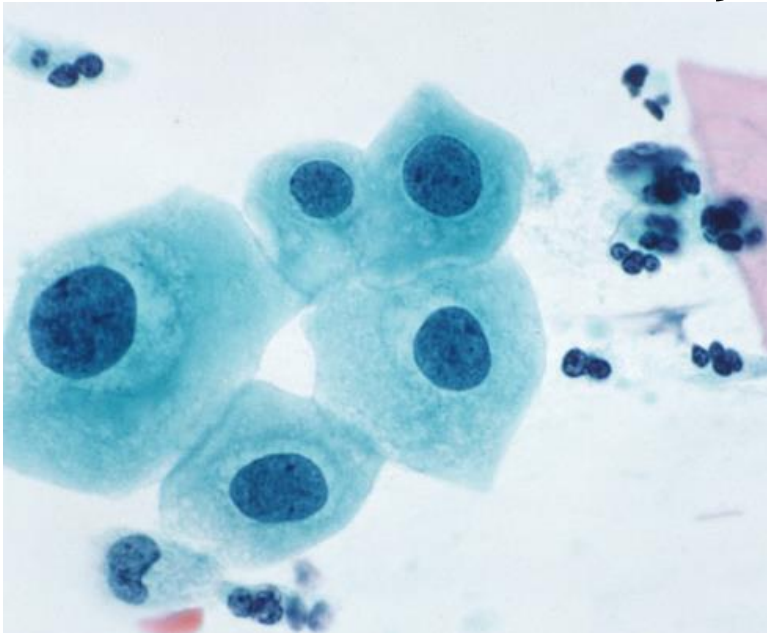
Atipias em células escamosas queratinizadas: ASC-US x LSIL

Alterações Limítrofes

- Casos em que há alterações nucleares limítrofes, porém insuficientes para uma interpretação definitiva de LSIL podem ser classificados como “alterações de células escamosas de significado indeterminado” (ASC-US)



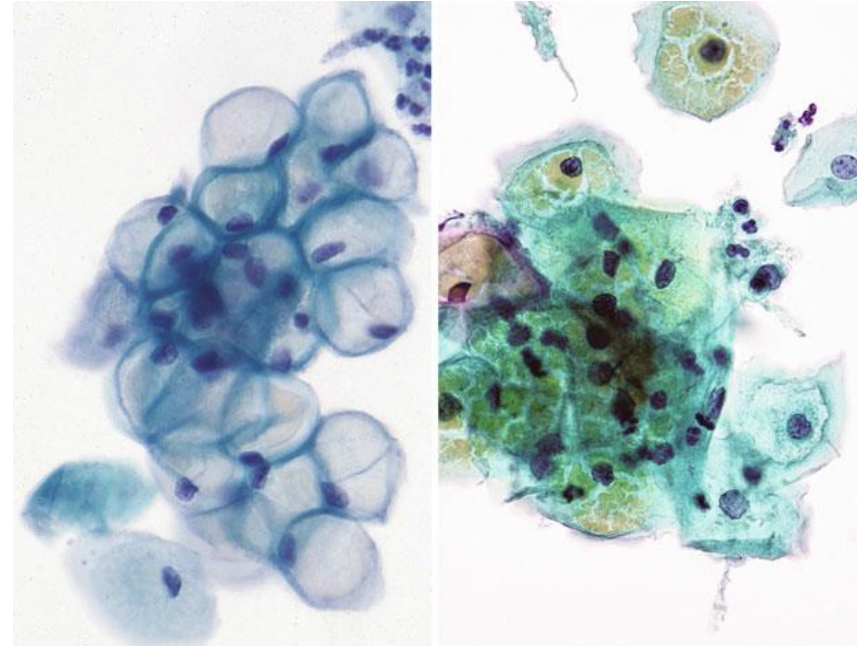
Alterações Limítrofes



ASC-US x LSIL: núcleos com aumento limítrofe e sem outras alterações inequívocas de infecção por HPV

Pseudocoilocitose

- Clareamento citoplasmático perinuclear sem atipias nucleares concomitantes não devem ser consideradas LSIL
- Pequenos halos perinucleares aparecem muitas vezes em processos inflamatórios e reativos
- Pode ocorrer também vacuolização citoplasmática devido ao glicogênio, que muitas vezes apresenta refringência amarelada com “rachaduras”



Vacuolização citoplasmática por glicogênio

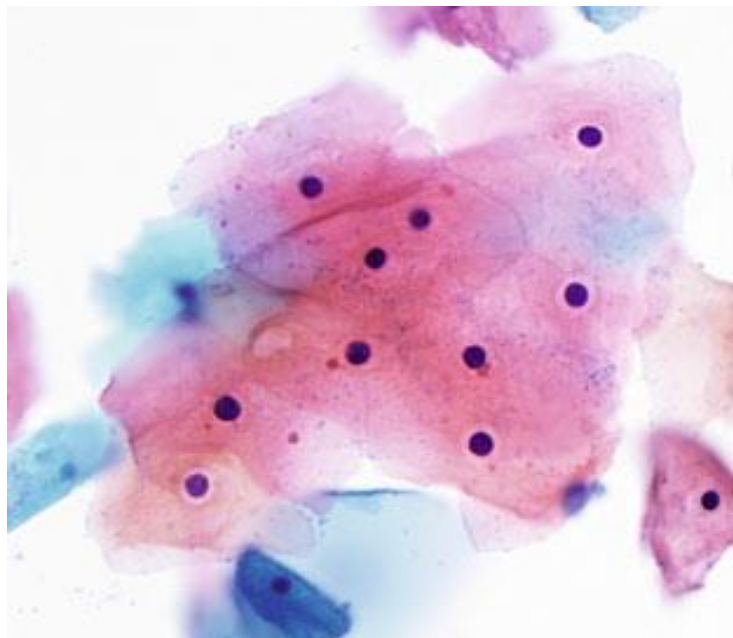
Mimetizadores



HOSPITAL DE
CLÍNICAS
PORTO ALEGRE RS

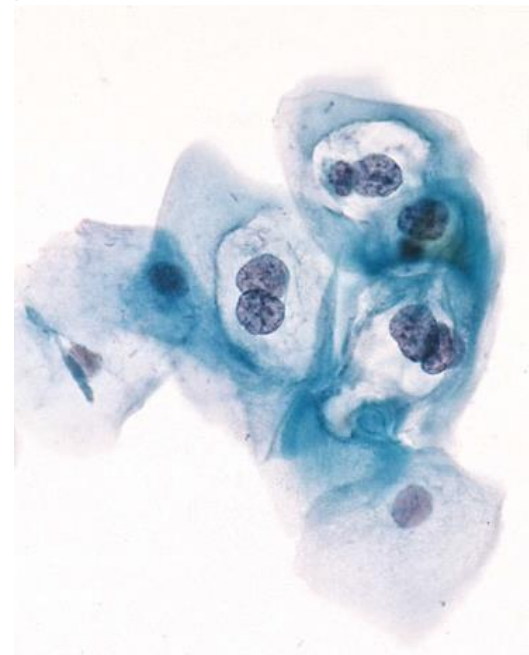


Pseudocoilocitose



Halo inflamatório

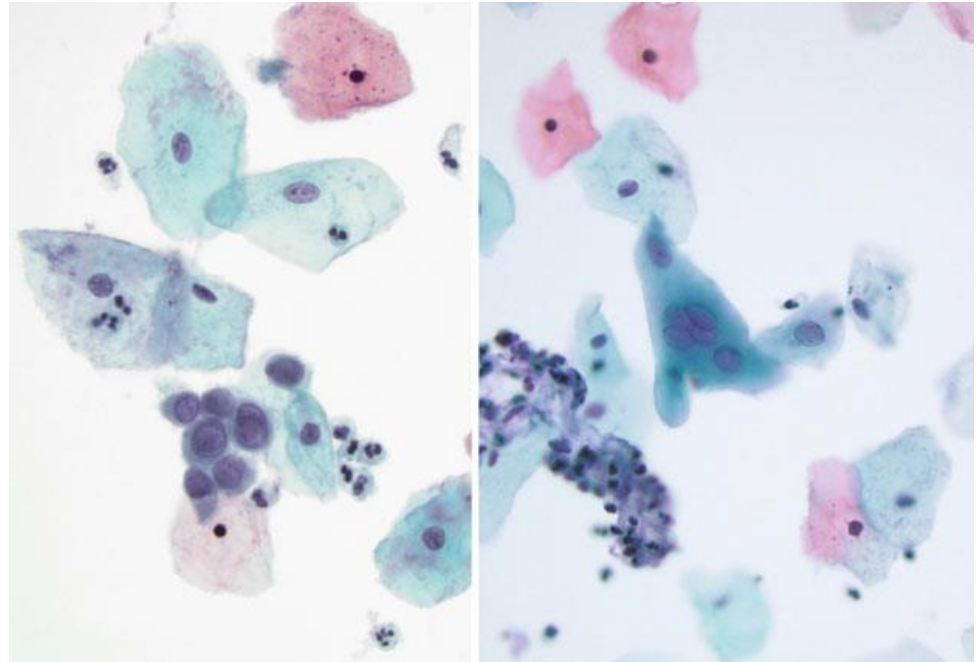
X



Halo coilocítico

Efeito Citopático do Vírus da Herpes Simples

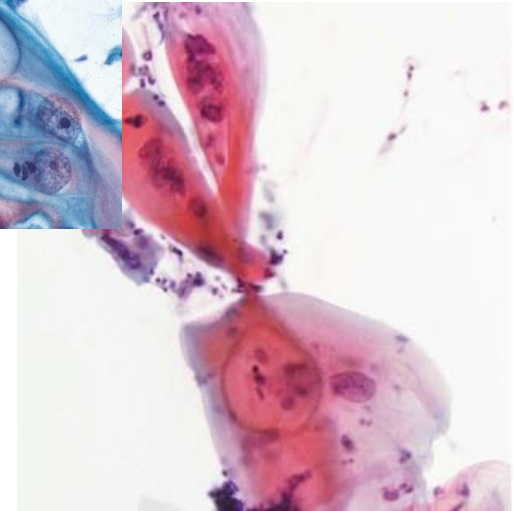
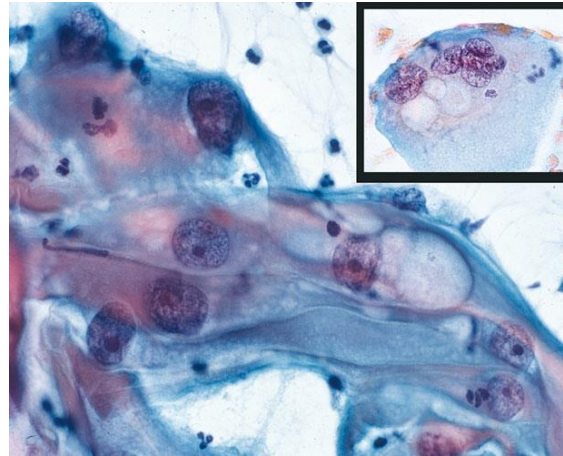
- O efeito citopático da herpes bem estabelecido tipicamente não é confundido com LSIL, porém uma infecção por HSV inicial pode não apresentar alterações nucleares clássicas
- Tais casos podem apresentar apenas aumento nuclear com cromatina degenerada, por vezes hipercromática



* Tais células não apresentam outras alterações relacionadas ao HPV, como coilocitose, e geralmente outras células na lâmina apresentarão alterações diagnósticas clássicas de HSV

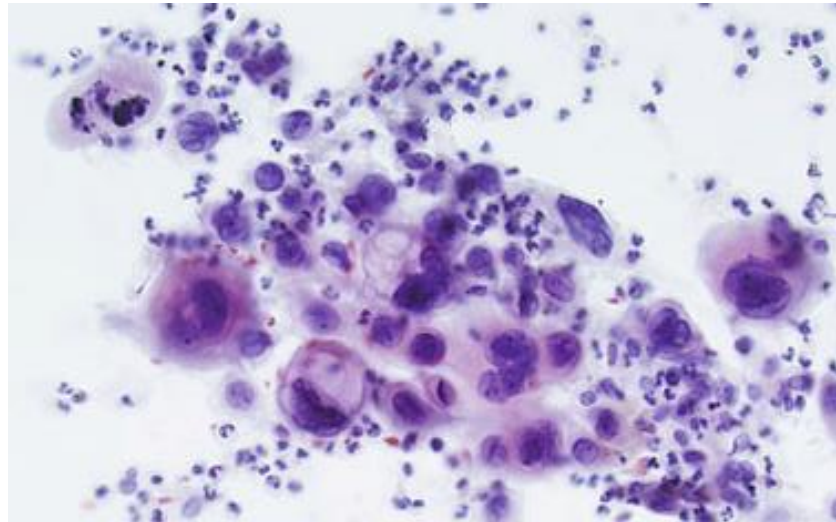
Alterações Relacionadas a Radioterapia

- Células alteradas por efeitos de radiação apresentam núcleos aumentados, semelhantes aos da LSIL, porém com baixa relação N/C, já que o citoplasma encontra-se aumentado também
- O citoplasma costuma ser anfófilo e vacuolizado, sem halo colocítico.



Alterações Relacionadas a Radioterapia

- Pacientes irradiadas por carcinoma podem apresentar também células tumorais com efeito radioterápico, que devem ser distinguidas das alterações por radioterapia em células benignas



Conduta em LSIL



HOSPITAL DE
CLÍNICAS
PORTO ALEGRE RS



- Se < 25 anos → Repetir exame em 12 meses
- Se >25 anos → Teste molecular de HPV
 - HPV- → Repetir em 3 anos
 - HPV+ → Colposcopia
 - HPV desconhecido → Repetir exame em 12 meses

TABELA 22-2 História Natural das Lesões Intraepiteliais Escamosas (SILs) com um Acompanhamento Aproximado de 2 Anos

Lesão	Regridem	Persistem	Progridem
LSIL	60%	30%	10% para HSIL
HSIL	30%	60%	10% para carcinoma *

HSIL, SIL de alto grau; LSIL, SIL de baixo grau.

*Progressão dentro de 2-10 anos.



HOSPITAL DE
CLÍNICAS
PORTO ALEGRE RS



OBRIGADO!

Referências



HOSPITAL DE
CLÍNICAS
PORTO ALEGRE RS



- Nayar R, Wilbur DC (editors). “The Bethesda System for Reporting Cervical Cytology: Definitions, Criteria, and Explanatory Notes” 3rd ed. Springer International Publishing, Switzerland, 2015. ISBN 978-3-319-11073-8. ISBN 978-3-319-11074-5 (eBook). DOI 10.1007/978-3-319-11074-5.
- Consolaro MEL, Maria-Engler SS (organizadoras). “Citologia Clínica Cérvico-Vaginal: Texto e Atlas” 1ª ed. Editora Roca Ltda, São Paulo 2012. ISBN: 8541200248. ISBN13: 9788541200240.
- Abbas AK, Fausto N, Kumar V. “Robbins & Cotran - Patologia – Bases Patológicas das Doenças” 8ª ed. Elsevier, Rio de Janeiro, 2010.

ANEXO 5

Aula 5 – ASC-US



HOSPITAL DE
CLÍNICAS
PORTO ALEGRE RS



Citopatologia Cérvico-Vaginal

Células Escamosas Atípicas de Significado Indeterminado, Possivelmente Não Neoplásicas (ASC-US)

Pietro Lentz Martins Cantú
R4 de Citopatologia – HCPA
2021

Definição



HOSPITAL DE
CLÍNICAS
PORTO ALEGRE RS



Presença de alterações citológicas sugestivas de lesão intraepitelial escamosa de baixo grau, porém qualitativa ou quantitativamente insuficientes para uma interpretação definitiva

* Achados que sejam mais consistentes com alterações reativas benignas devem ser cuidadosamente avaliadas e classificadas como negativas sempre que possível

Definição



HOSPITAL DE
CLÍNICAS
PORTO ALEGRE RS



- Não caracteriza uma entidade única, mas engloba uma série de alterações tanto não relacionadas à infecção por HPV (inflamação, dessecamento, atrofia com degeneração, efeitos hormonais e outros artefatos) quanto sugestivas (mas não conclusivas) da presença de uma lesão intraepitelial
- Apesar de sua natureza inerentemente equívoca, o diagnóstico de ASC em geral é muito importante pois, devido a sua alta prevalência, é a interpretação que mais precede o diagnóstico de HSIL, contribuindo para a alta sensibilidade que a citologia cérvico vaginal deve ter como exame de rastreio

Definição



HOSPITAL DE
CLÍNICAS
PORTO ALEGRE RS



- ASC (tanto ASC-US quanto ASC-H) é a anormalidade mais comumente relatada em laudos de citologia cérvico-vaginal, sendo ASC-US a variante mais comum (>90% dos ASCs)
- Cerca de 40-50% dos casos de ASC-US costuma apresentar teste molecular positivo para HPV
- A média da razão de casos ASC/SIL nos EUA é de 1,5, sendo aceitável até 3,0 para populações de alto risco
- No total, é aceitável que a proporção total de ASC-US entre os exames cérvico-vaginais de um laboratório seja de até 5% (até 10% em populações de alto risco)

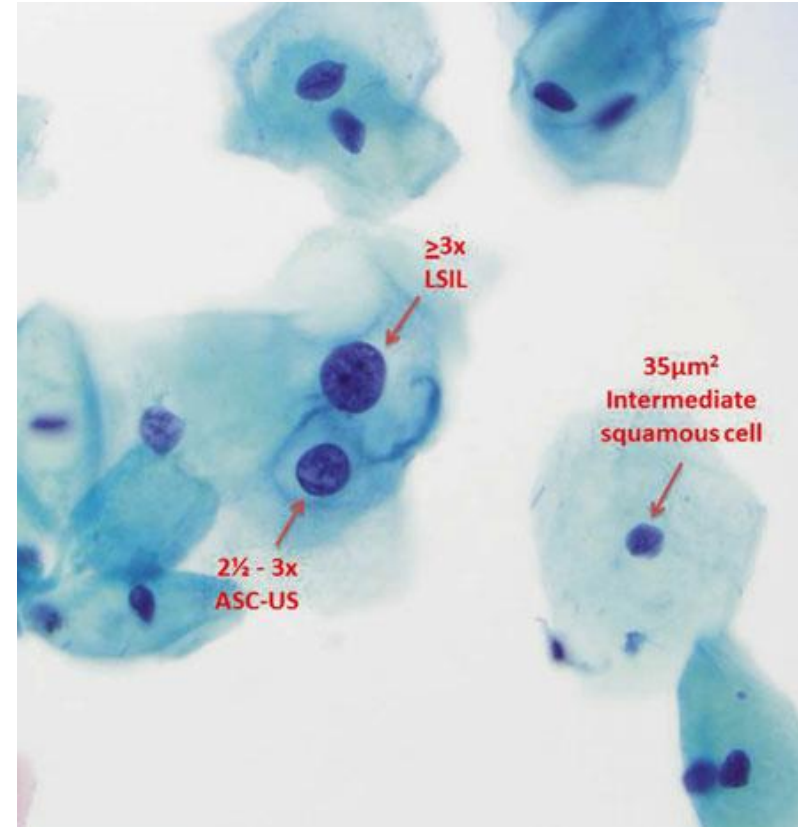
Critérios



HOSPITAL DE
CLÍNICAS
PORTO ALEGRE RS



- **Em suma, deve apresentar três aspectos essenciais:**
 - **Diferenciação escamosa**
 - **Aumento discreto da relação N/C**
 - **Alterações nucleares mínimas (hipercromasia, cromatina heterogênea, irregularidade da carioteca, borramento da cromatina, multinucleação, etc.)**
- **Tamanho nuclear entre 2,5-3x o do núcleo de uma célula intermediária (ou 2x o de uma célula metaplásica)**



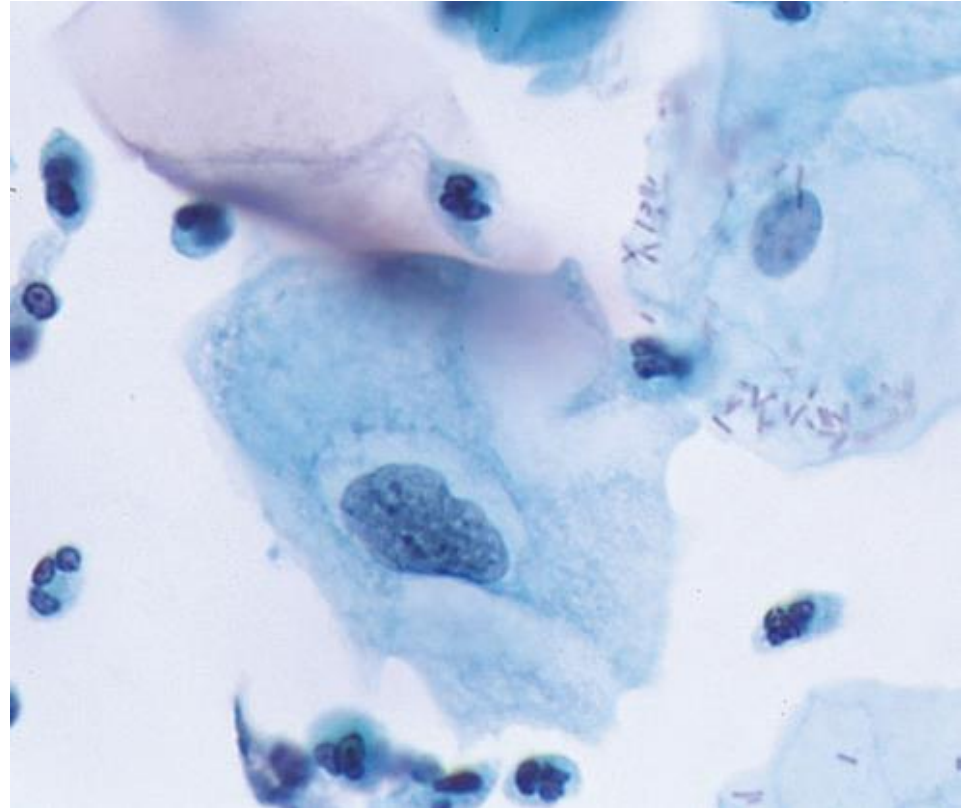
Critérios



HOSPITAL DE
CLÍNICAS
PORTO ALEGRE RS



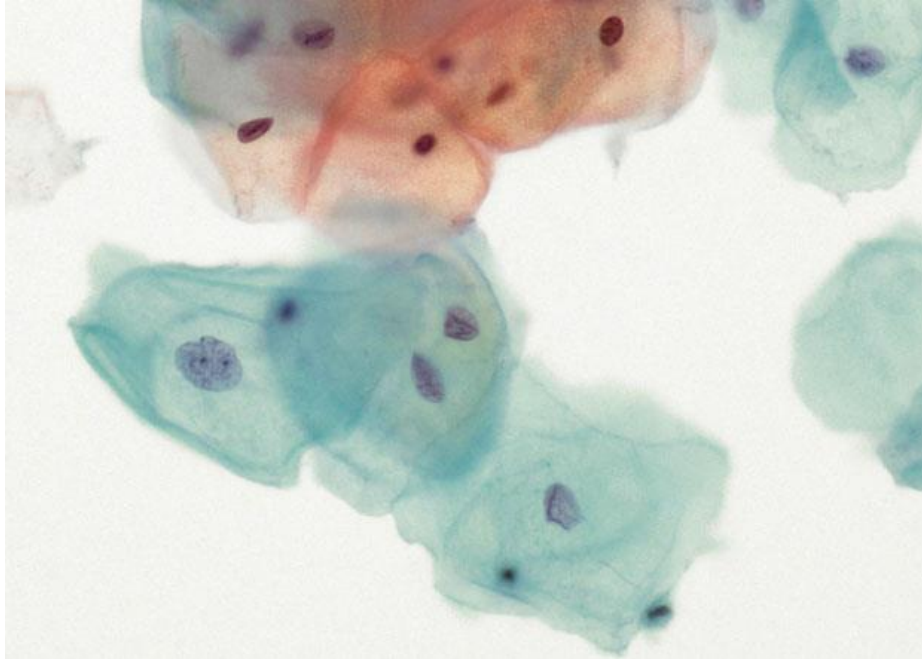
- Inclui também anormalidades nucleares associadas a citoplasma denso e orangeofílico (paraqueratose atípica) e alterações citoplasmáticas que sugiram efeito citopático do HPV (“coilocitose incompleta”) – halos citoplasmáticos mal definidos ou vacúolos citoplasmáticos lembrando coilócitos, porém com alterações nucleares ausentes ou mínimas



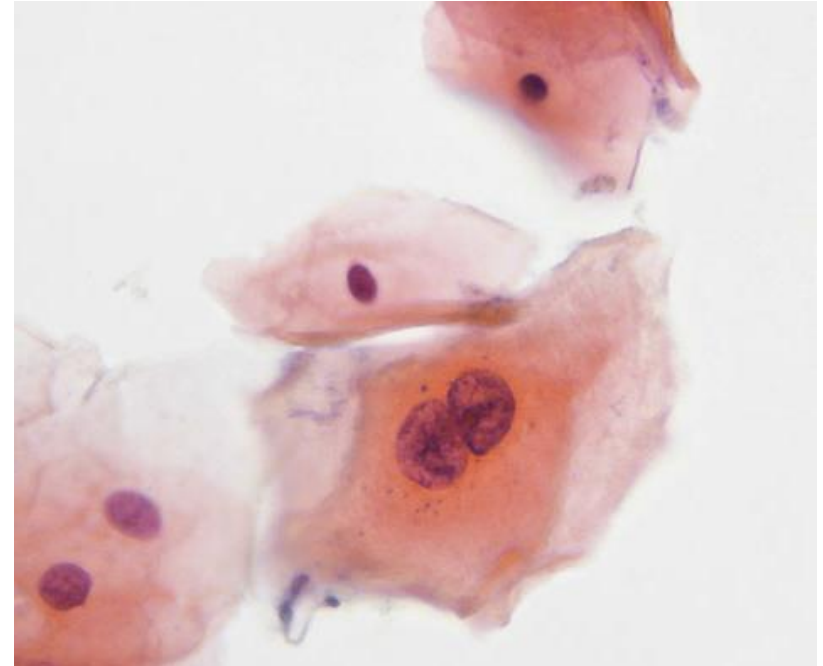
ASC-US



HOSPITAL DE
CLÍNICAS
PORTO ALEGRE RS



Aumento e irregularidade nuclear

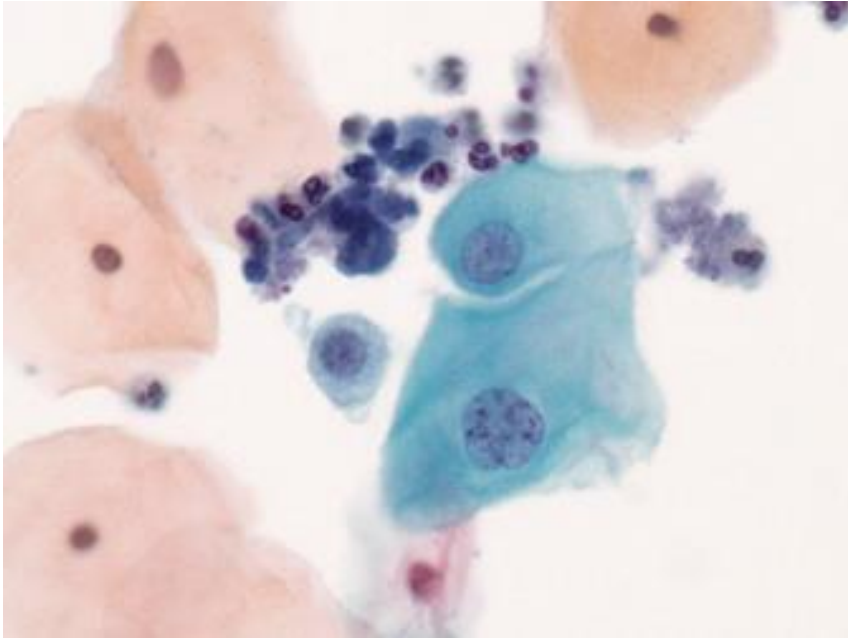


Binucleação e aumento nuclear com amoldamento e citoplasma orageofílico

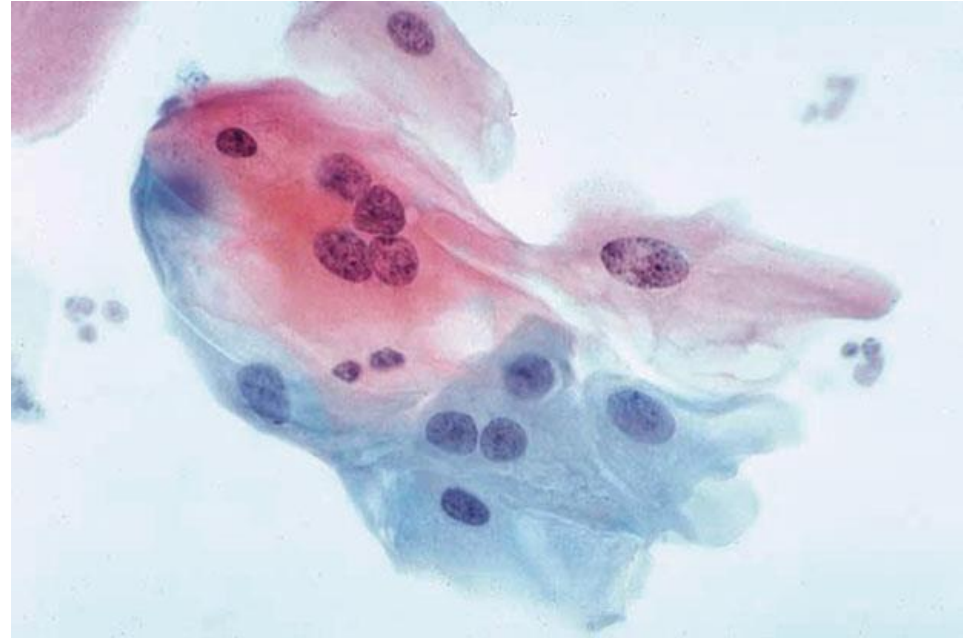ASC-US



HOSPITAL DE
CLÍNICAS
PORTO ALEGRE RS



Aumento e discreta irregularidade nuclear

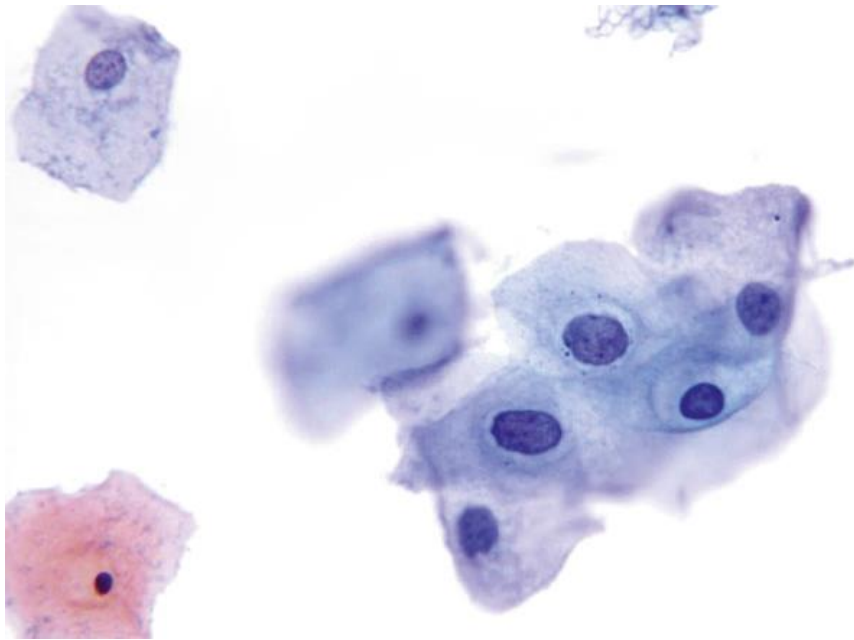


Multinucleação e aumento nuclear com artefatos de dessecação

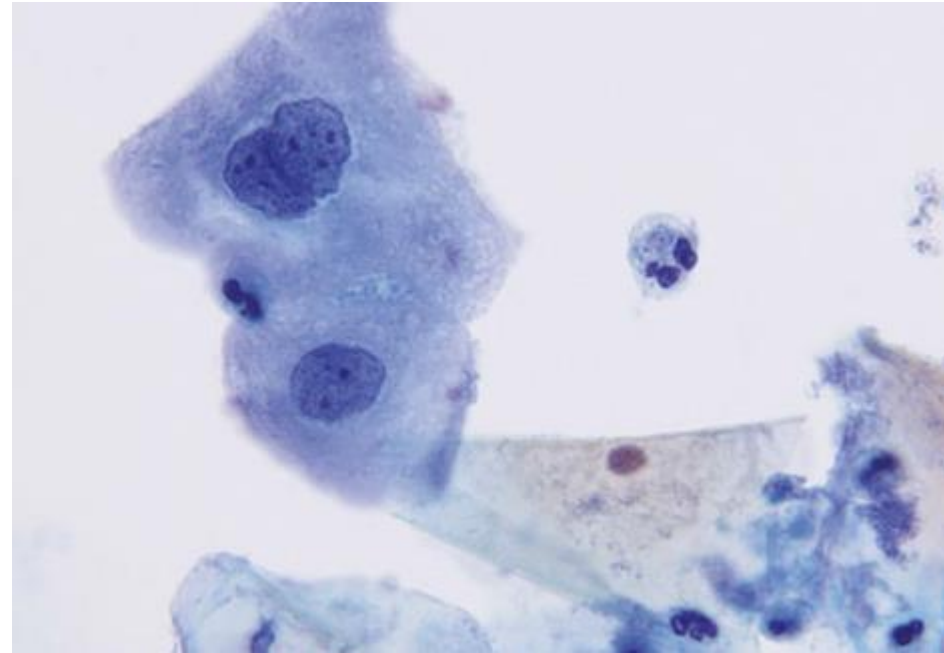
ASC-US



HOSPITAL DE
CLÍNICAS
PORTO ALEGRE RS



Aumento e discreta irregularidade nuclear, com discreta hiperchromasia



Binucleação com aumento e irregularidade nuclear

Considerações



HOSPITAL DE
CLÍNICAS
PORTO ALEGRE RS



- Sempre usar as células intermediárias normais da própria lâmina como parâmetro na avaliação de células atípicas
- Os critérios para ASC-US costumam ter certa variação entre laboratórios, principalmente devido a diferenças na coloração e técnicas de preparo da lâmina
- A prevalência de ASC-US tende a diminuir com a idade, assim como a prevalência de HPV

Considerações



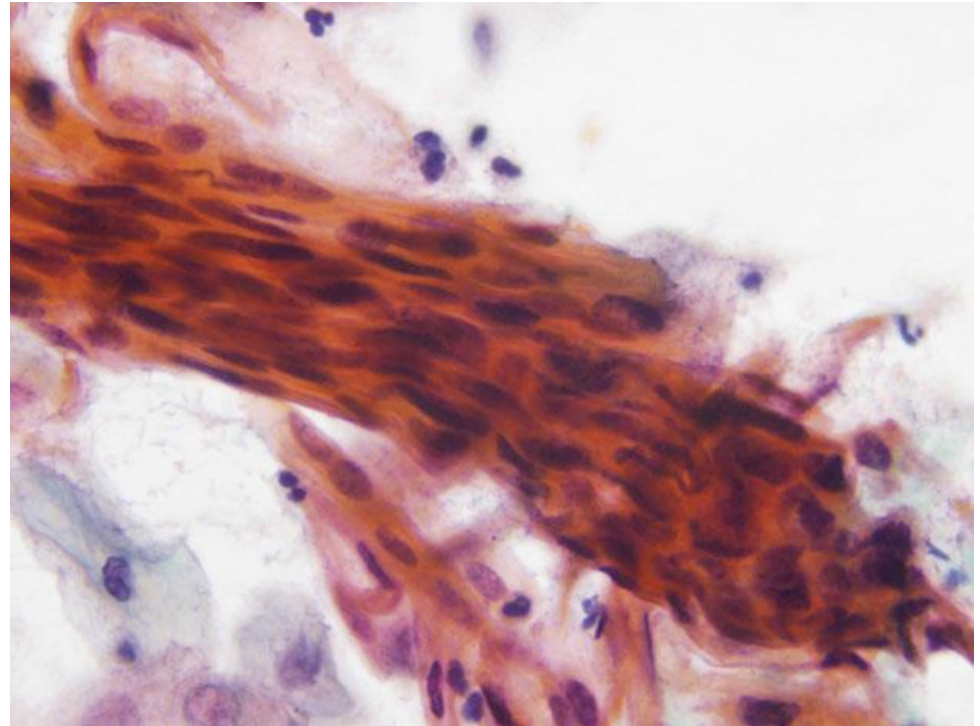
HOSPITAL DE
CLÍNICAS
PORTO ALEGRE RS



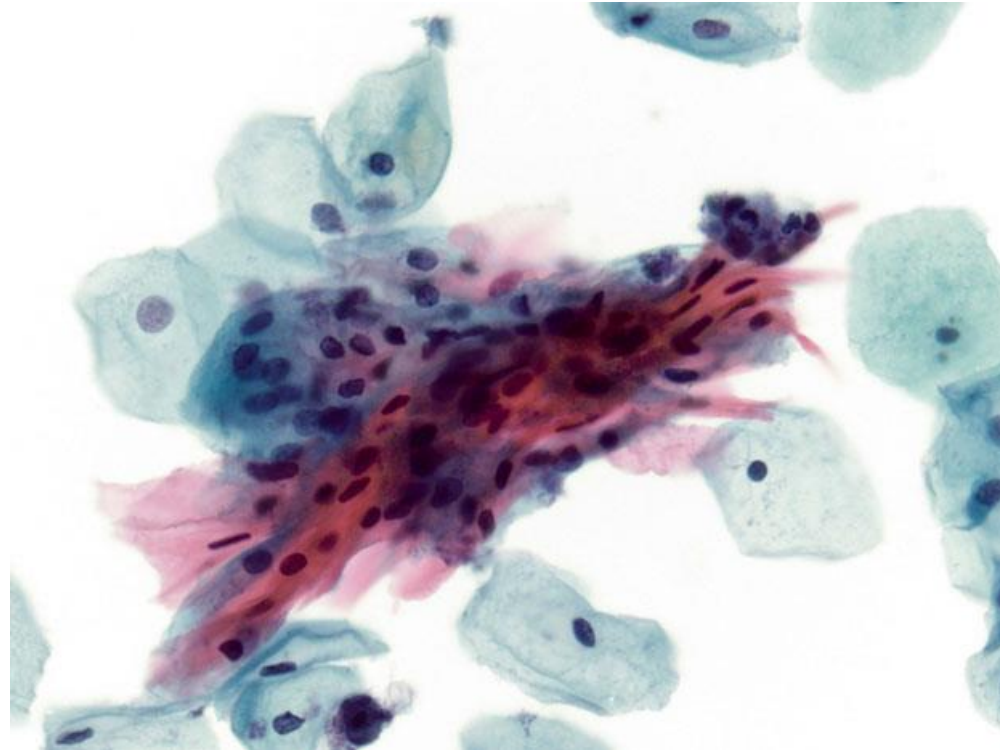
- Decidir entre o diagnóstico “negativo para malignidade” ou “ASC-US” pode ser difícil em casos com aumento nuclear discreto e difuso, alterações reativas ou degenerativas, infecções, dessecamento, atrofia e/ou outros artefatos. Nesses casos, a idade e história da paciente devem ser consideradas, por vezes até revisando exames anteriores.
- Negatividade prévia em testes para HPV recentes favorece resultado “negativo para malignidade”

Paraqueratose Atípica (Disceratose)

- Células escamosas queratinizadas em miniatura com núcleos pequenos e picnóticos e baixa relação N/C (paraqueratose) devem ser classificadas de acordo com o grau de anormalidade nuclear (em ASC-US, ASC-H, LSIL ou HSIL) quando apresentarem atipias

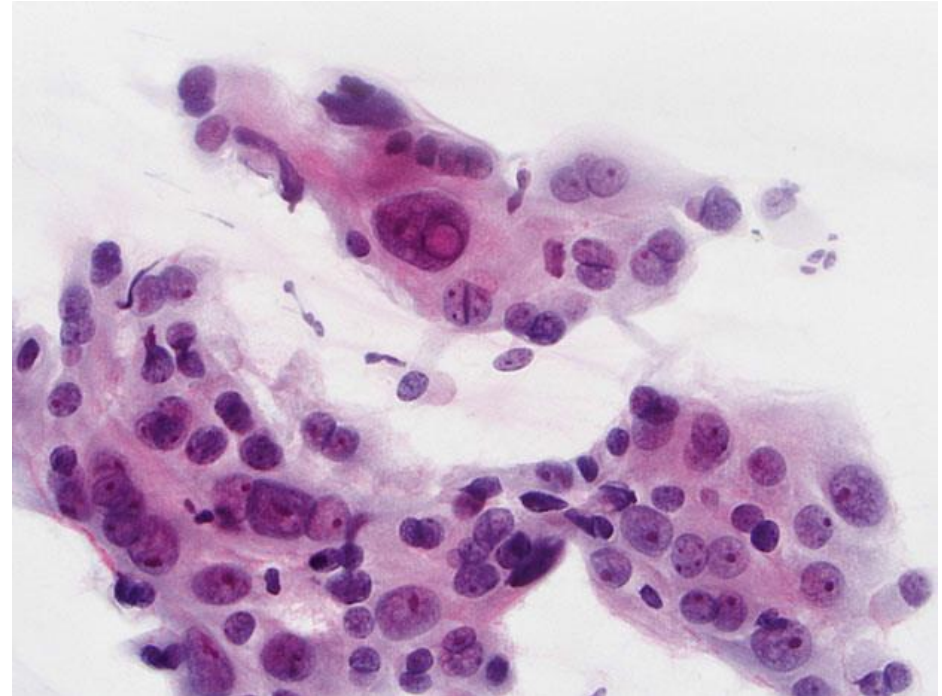


Paraqueratose Atípica (Disceratose)



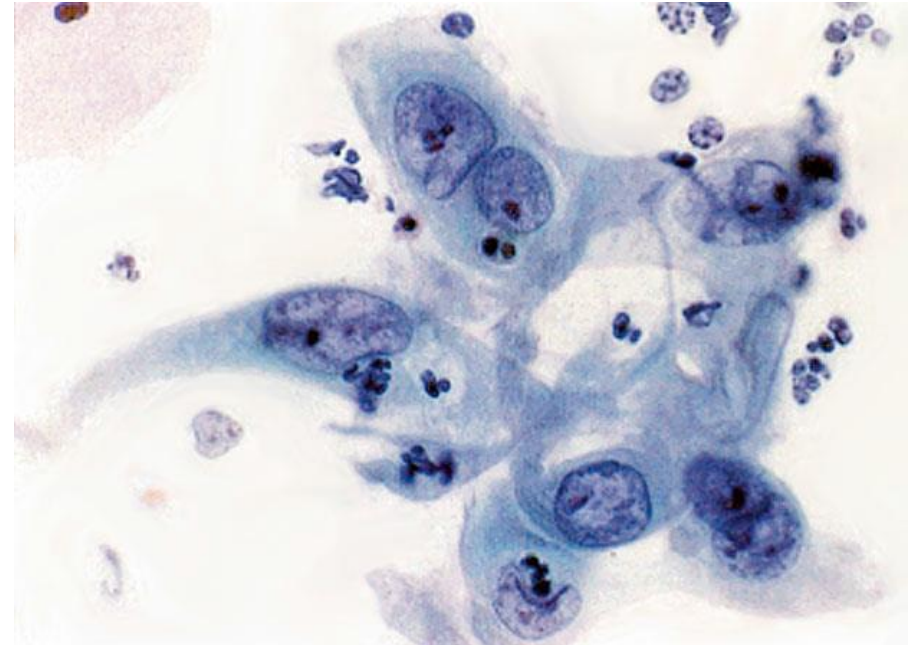
Reparo Atípico

- Alterações reparativas com certo grau de sobreposição, discoesão, anisonucleose e/ou alterações da cromatina
- Se as alterações forem muito proeminentes, suspeitas para carcinoma, principalmente em pacientes de alto risco, o diagnóstico deve ser de ASC-H



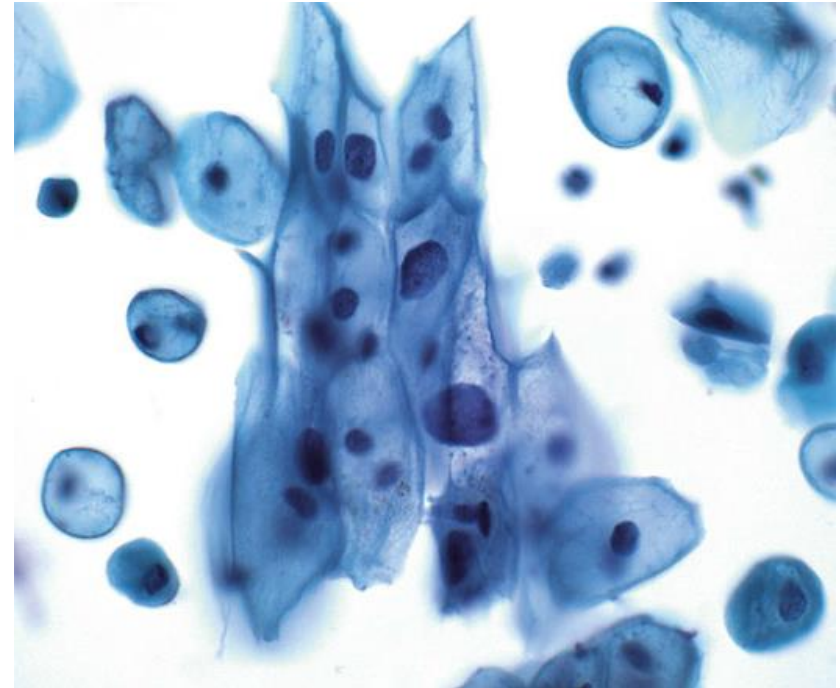
Reparo Atípico

- A incidência de lesão intraepitelial em pacientes com reparo atípico é de apenas 5,2% no grupo de baixo risco, mas chega a 25-43% em pacientes de alto risco



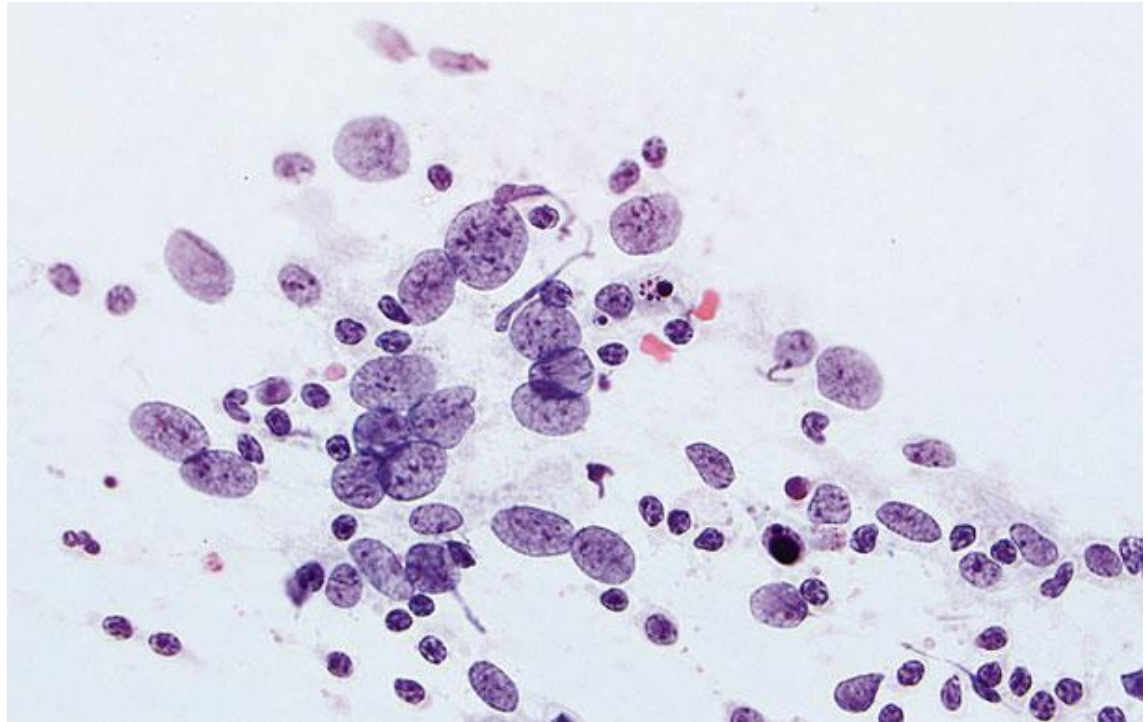
Atipia em Atrofia e no Pós-Menopausa

- Atrofia com aumento nuclear e hiper Cromasia que ainda não são suficientes para caracterizar lesão intraepitelial
- Em pacientes de alto risco, considerar ASC-H
- Cuidado também com o sobrediagnóstico, já que a atrofia por si só já causa significativo aumento nuclear
- Pode haver dificuldade de encontrar células intermediárias normais para comparação



Núcleos Nus Atípicos

- Núcleos nus com alterações sugestivas de lesão intraepitelial, porém sem o citoplasma para avaliar graduação (LSIL ou HSIL)
- Geralmente estão associados a alguma SIL – buscar com atenção!



Conduta em ASC-US



HOSPITAL DE
CLÍNICAS
PORTO ALEGRE RS



- Se teste molecular de HPV negativo → Nova coleta em 3 anos

- Se teste molecular de HPV positivo → Colposcopia
 - Se colposcopia negativa → Nova coleta em 1 ano
 - Se colposcopia positiva → Conduta de acordo com o achado (LSIL, HSIL, etc.)

- Se teste molecular de HPV indisponível → Nova coleta em 1 ano
 - Se nova coleta for ASC-US ou pior → Colposcopia
 - Se nova coleta negativa → Nova coleta em 3 anos



HOSPITAL DE
CLÍNICAS
PORTO ALEGRE RS



OBRIGADO!

Referências



HOSPITAL DE
CLÍNICAS
PORTO ALEGRE RS



- Nayar R, Wilbur DC (editors). “The Bethesda System for Reporting Cervical Cytology: Definitions, Criteria, and Explanatory Notes” 3rd ed. Springer International Publishing, Switzerland, 2015. ISBN 978-3-319-11073-8. ISBN 978-3-319-11074-5 (eBook). DOI 10.1007/978-3-319-11074-5.

ANEXO 6

Aula 6 – Lesão Intraepitelial de Alto Grau



HOSPITAL DE
CLÍNICAS
PORTO ALEGRE RS



Citopatologia Cérvico-Vaginal

Lesão Intraepitelial de Alto Grau (LIEAG/HSIL)

Pietro Lentz Martins Cantú
R4 de Citopatologia – HCPA
2021

Definição



HOSPITAL DE
CLÍNICAS
PORTO ALEGRE RS



Alterações compatíveis com infecção por HPV em células escamosas imaturas (basais e parabasais)

Sinônimos: NIC II, NIC III, displasia moderada, displasia grave

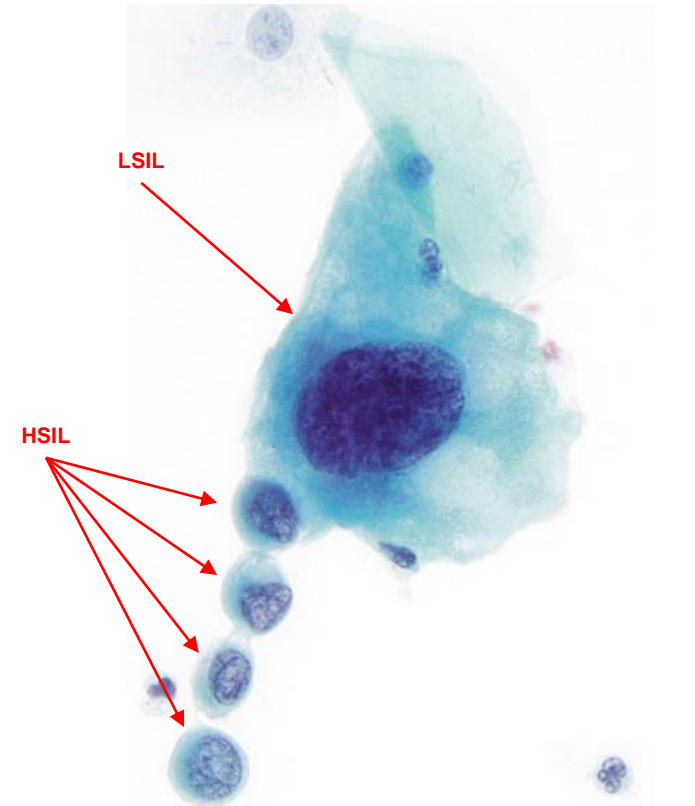
Critérios



HOSPITAL DE
CLÍNICAS
PORTO ALEGRE RS



- **Células pequenas e com citoplasma mais imaturo em relação às células de LSIL**
- Quanto maior o grau da lesão, mais basais e imaturas as células afetadas
- **Relação N/C maior do que na LSIL**
- Núcleos irregulares (muitas vezes com indentações e/ou sulcos), geralmente hiper Cromáticos (mas podem ser normo ou hipo), com cromatina fina ou grosseiramente granular uniformemente distribuída
- Nucléolos geralmente ausentes, mas podem ser vistos em amostras com extensão glandular ou alterações reativas



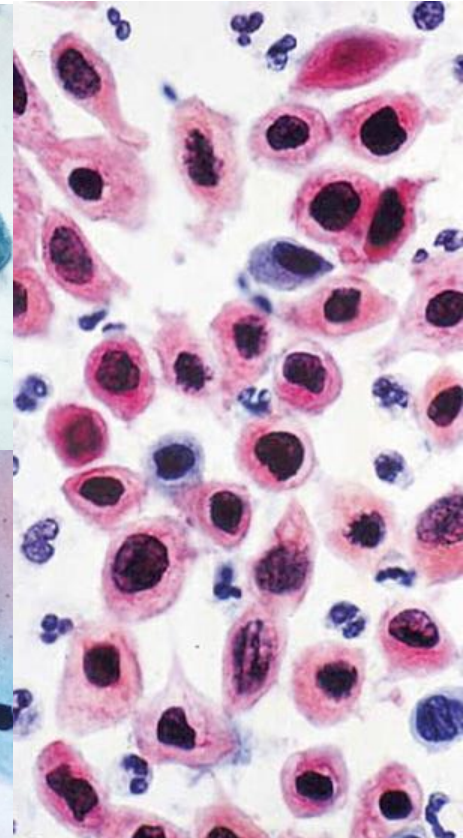
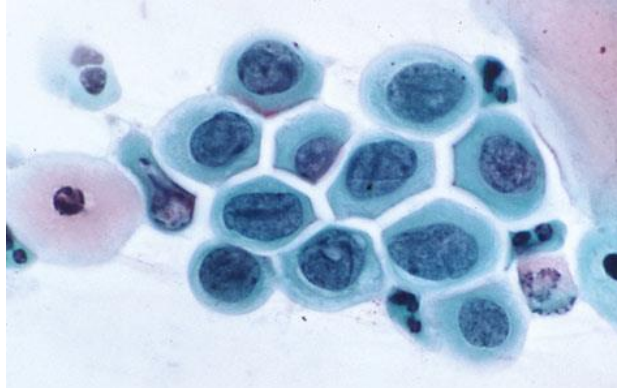
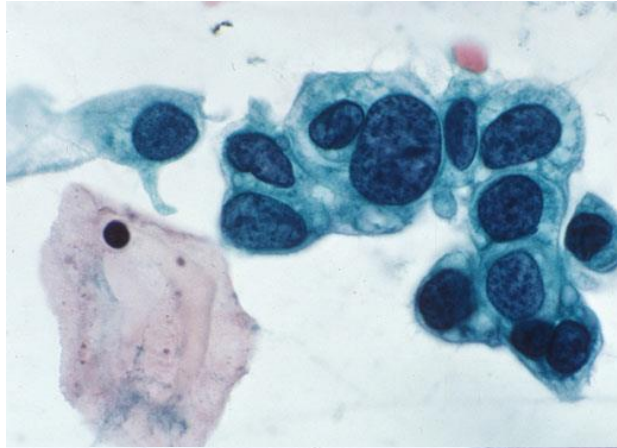
Critérios



HOSPITAL DE
CLÍNICAS
PORTO ALEGRE RS



- A aparência do citoplasma varia desde delicado e “imaturo” até densamente metaplásico e azulado, apenas ocasionalmente “maduro” e densamente queratinizado (HSIL queratinizante)
- As células podem ocorrer tanto isoladamente quanto em camadas ou em agregados semelhantes a sincício



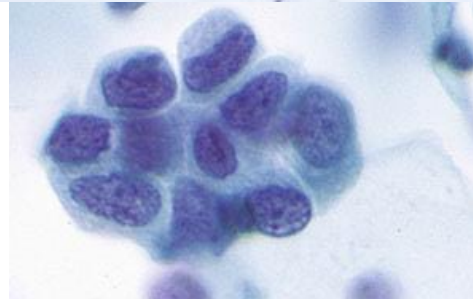
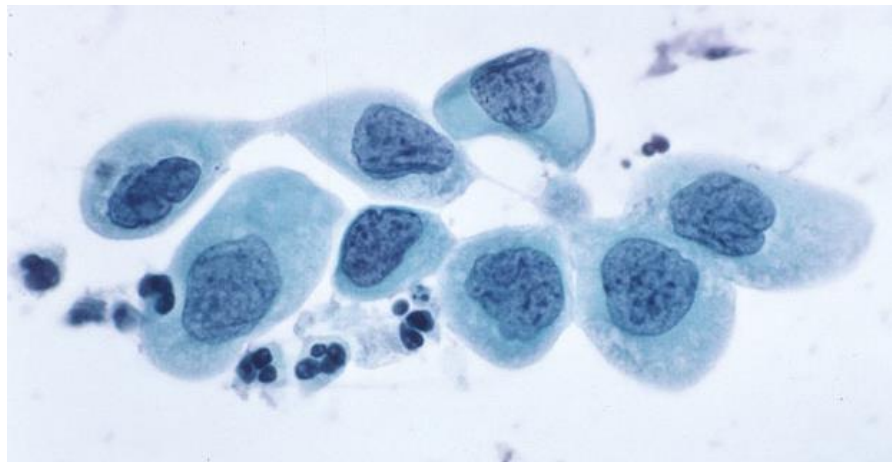
Critérios



HOSPITAL DE
CLÍNICAS
PORTO ALEGRE RS



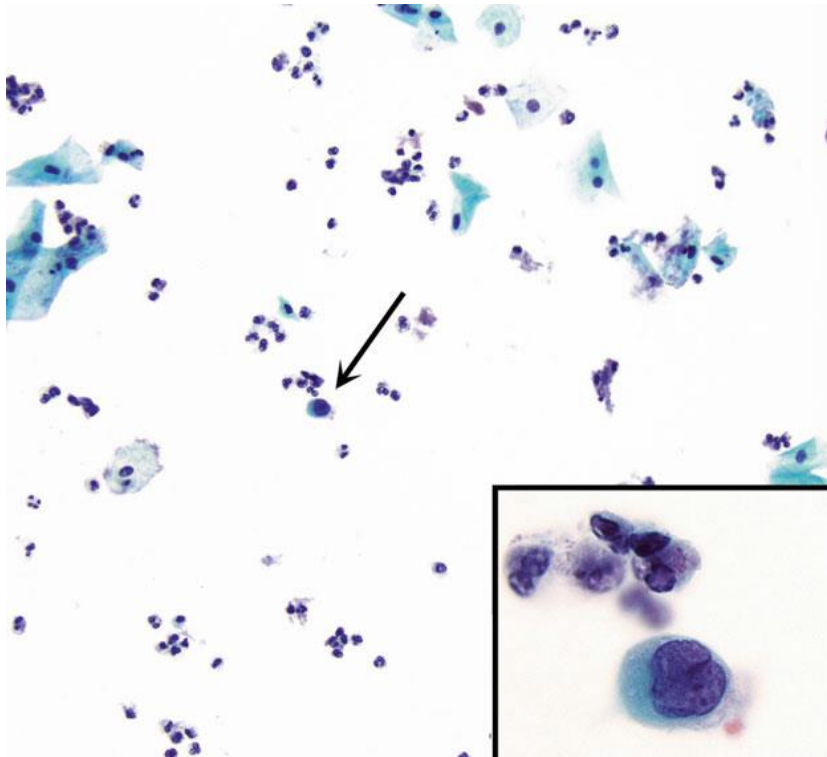
- O grau de aumento nuclear é mais variável do que no LSIL, podendo haver tanto núcleos do mesmo tamanho dos de LSIL ($\geq 3x$ o tamanho do núcleo de uma célula intermediária normal), porém com menos citoplasma e, portanto, maior relação N/C; quanto núcleos menores porém atípicos e com citoplasma menor, também resultando em maior relação N/C



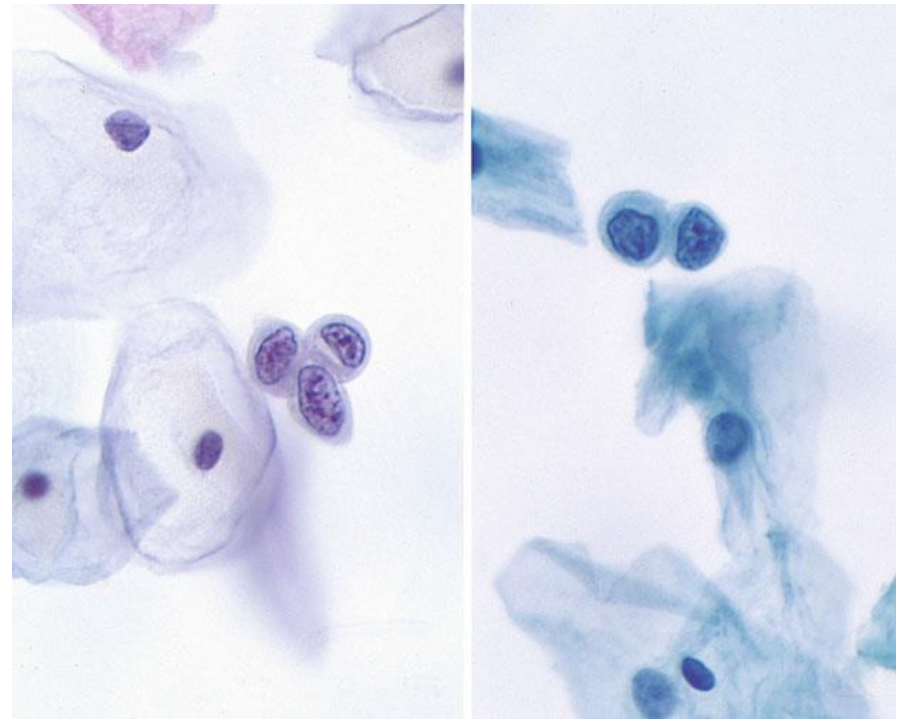
HSIL



HOSPITAL DE
CLÍNICAS
PORTO ALEGRE RS



Célula atípica isolada



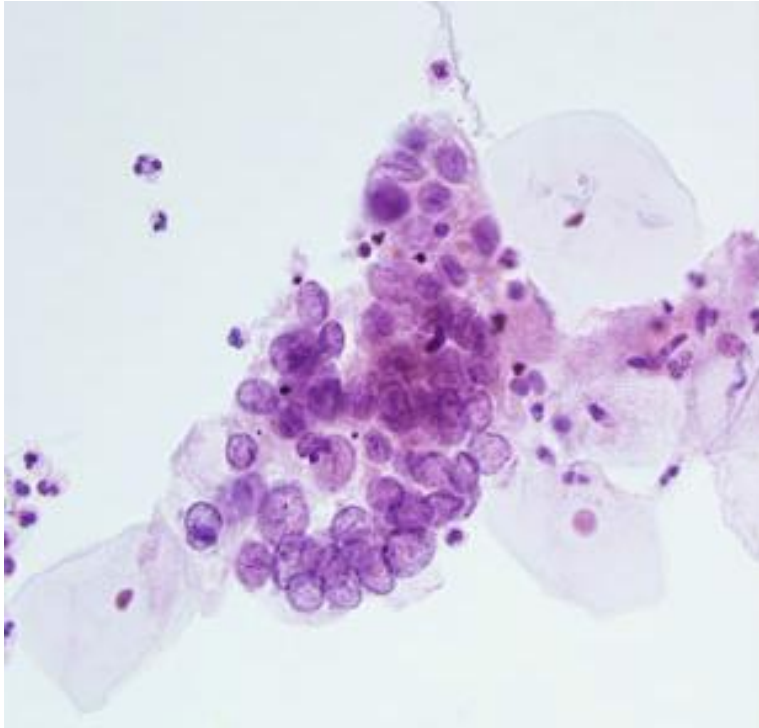
Células atípicas isoladas

Padrão mais comum em preparações líquidas, onde também costuma haver mais hipo e normocromasia

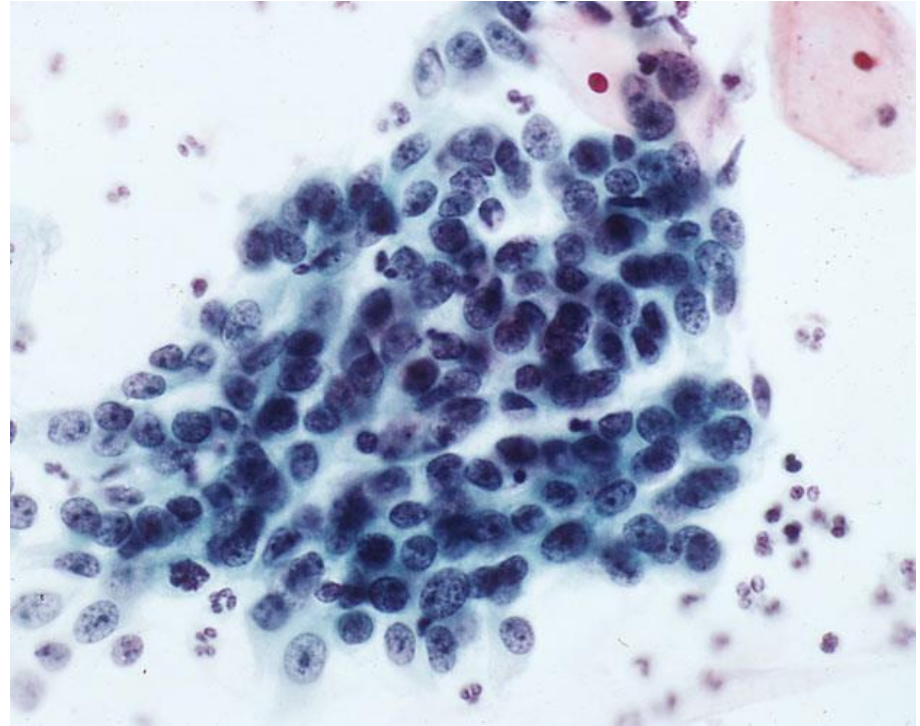
HSIL



HOSPITAL DE
CLÍNICAS
PORTO ALEGRE RS



Células atípicas hipocromáticas

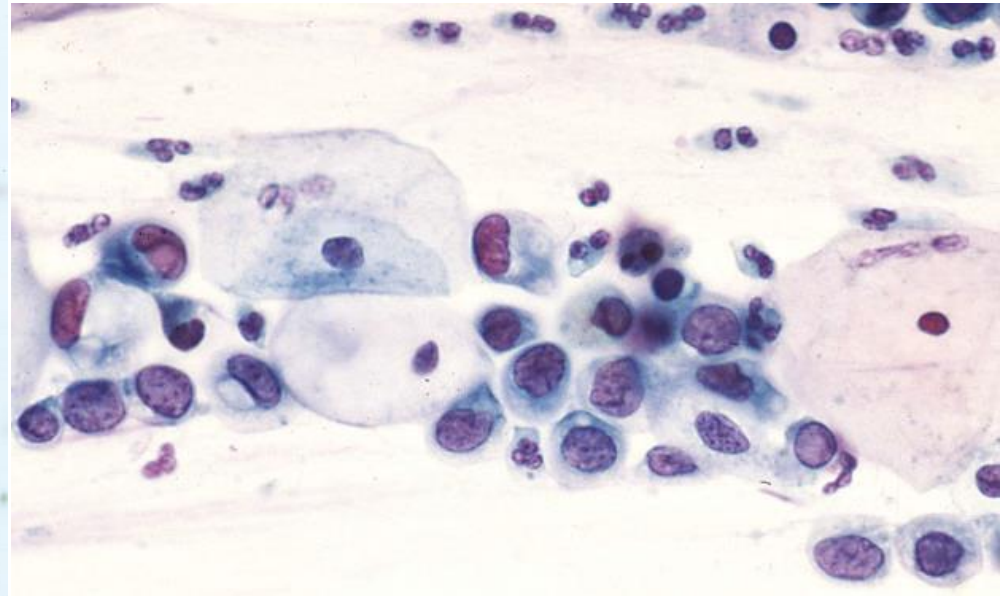
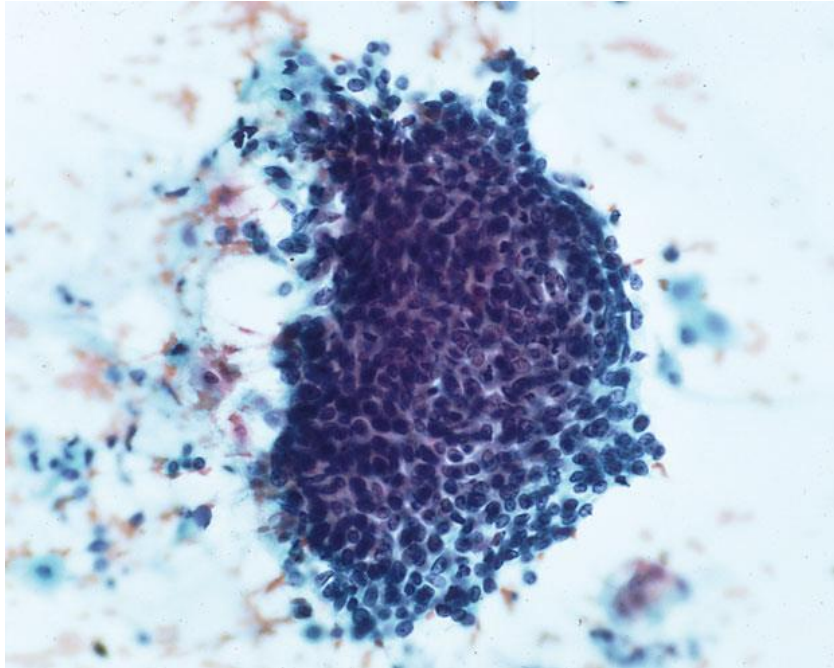


Células atípicas com nucléolos evidentes

HSIL



HOSPITAL DE
CLÍNICAS
PORTO ALEGRE RS



Grupamentos hipercromáticos e
“amontoados”

Padrão mais comum se há extensão endocervical

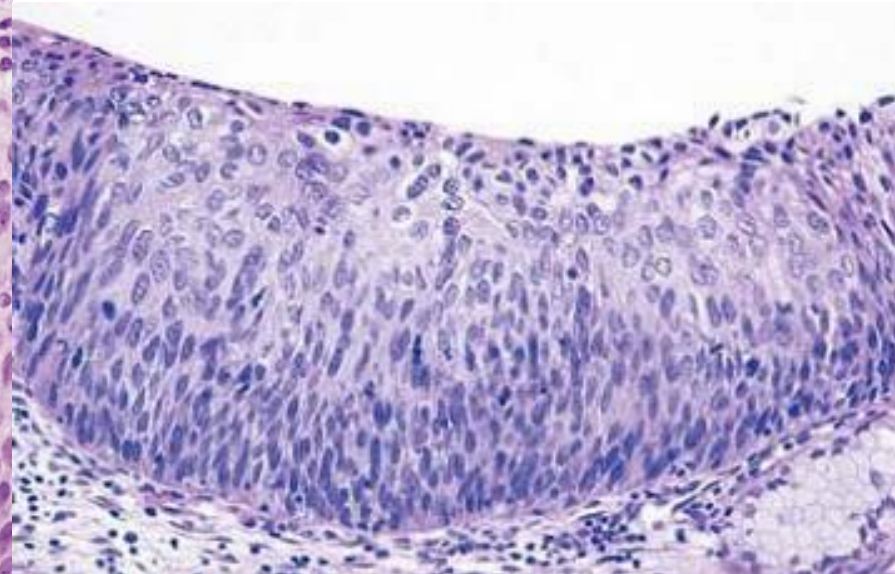
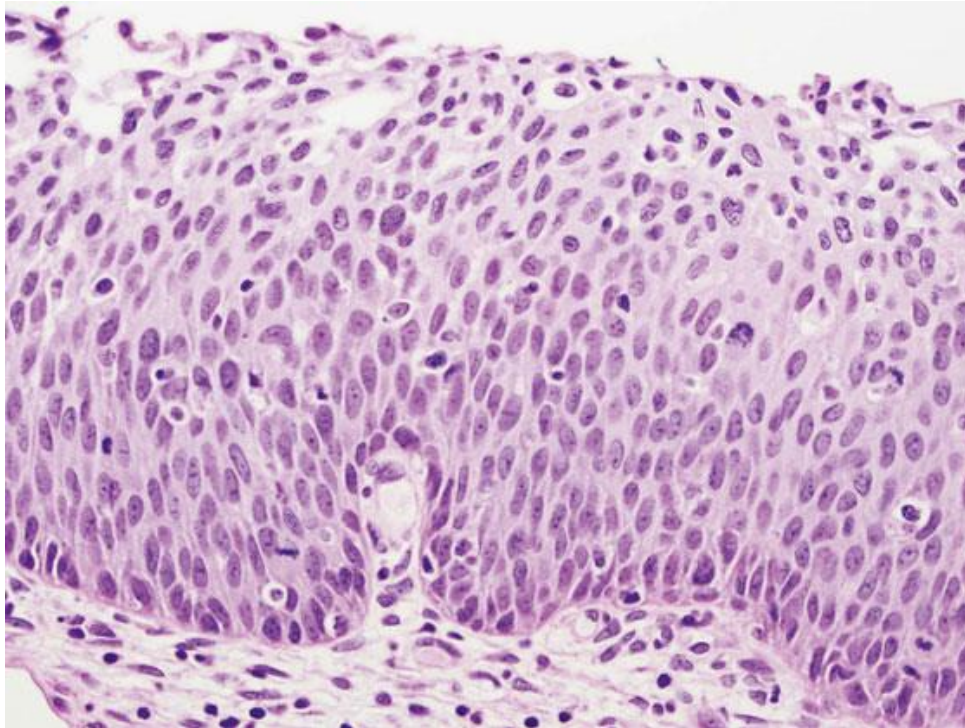
HSIL



HOSPITAL DE
CLÍNICAS
PORTO ALEGRE RS



HSIL na histologia



Agregados Sinciciais/Grupamentos Hiper Cromáticos “Amontoados” (Apinhados)

- Grupamentos sem bordas citoplasmáticas evidentes e com despolarização (sobreposição nuclear)
- Em meio líquido apresentam-se como grupamentos tridimensionais
- Centro dos grupamentos costuma ser denso e difícil de avaliar, mas a periferia geralmente evidencia alterações de HSIL (anisonucleose, cromatina grosseiramente granular, irregularidade da carioteca, maior relação N/C)
- Diagnósticos diferenciais incluem metaplasia escamosa imatura, atrofia e células glandulares benignas
- Achatamento das bordas do conglomerado, padrão espiralado no centro e ausência de características arquitetônicas glandulares sugerem o diagnóstico

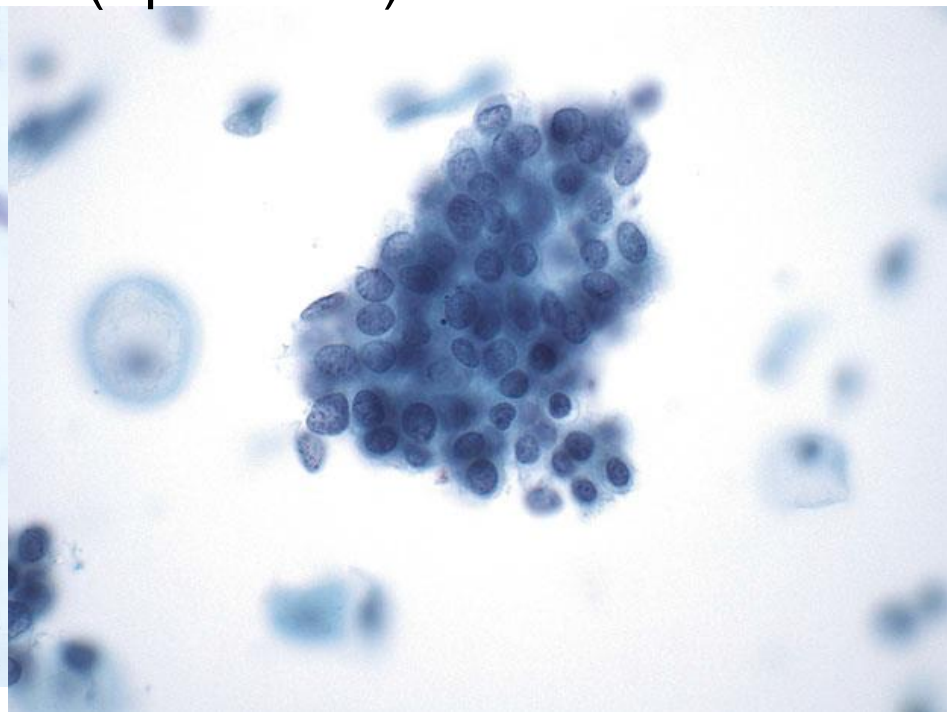
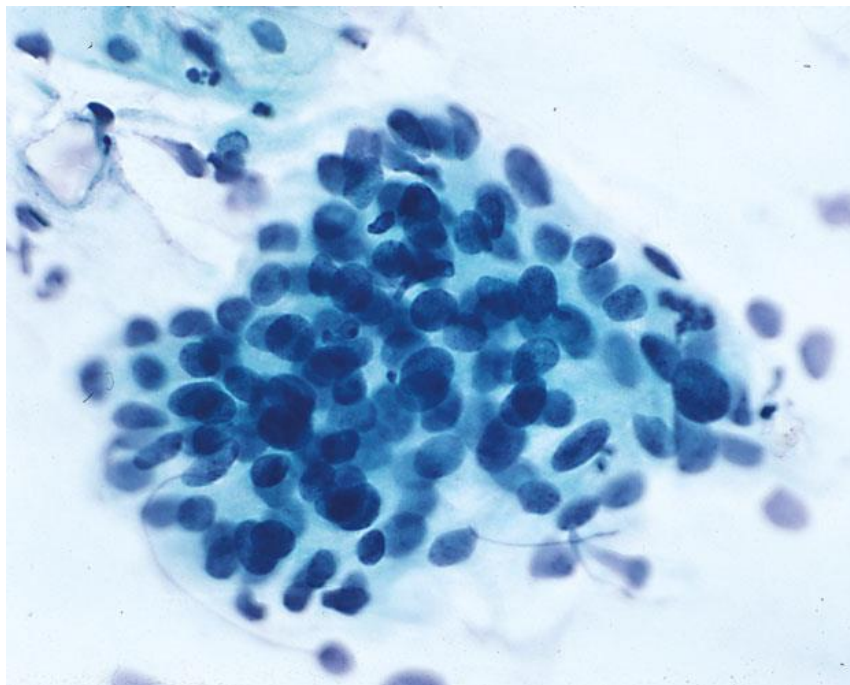
Padrões Problemáticos



HOSPITAL DE
CLÍNICAS
PORTO ALEGRE RS

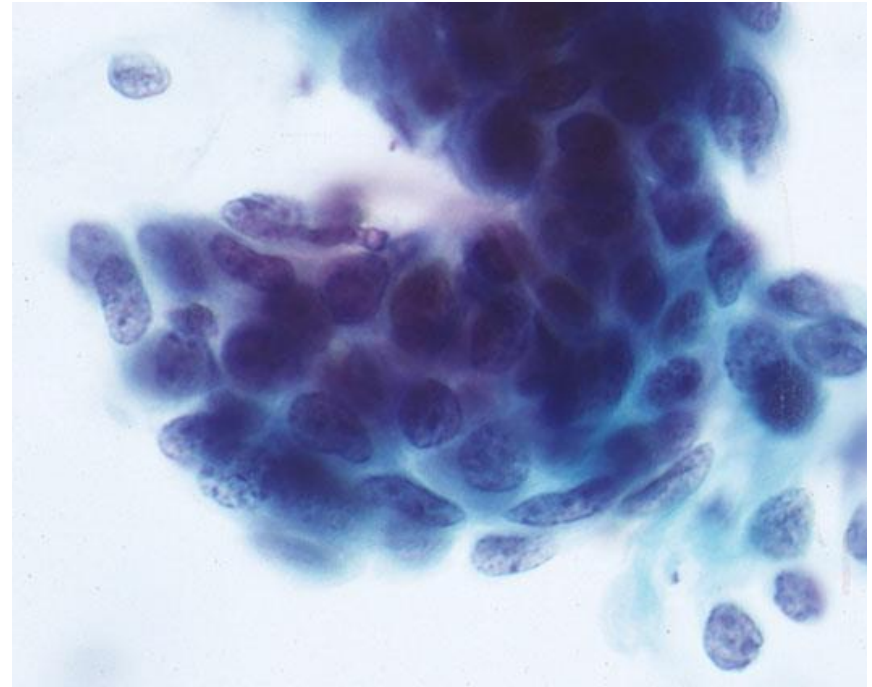


Agregados Sinciciais/Grupamentos Hiper Cromáticos
“Amontoados” (Apinhados)



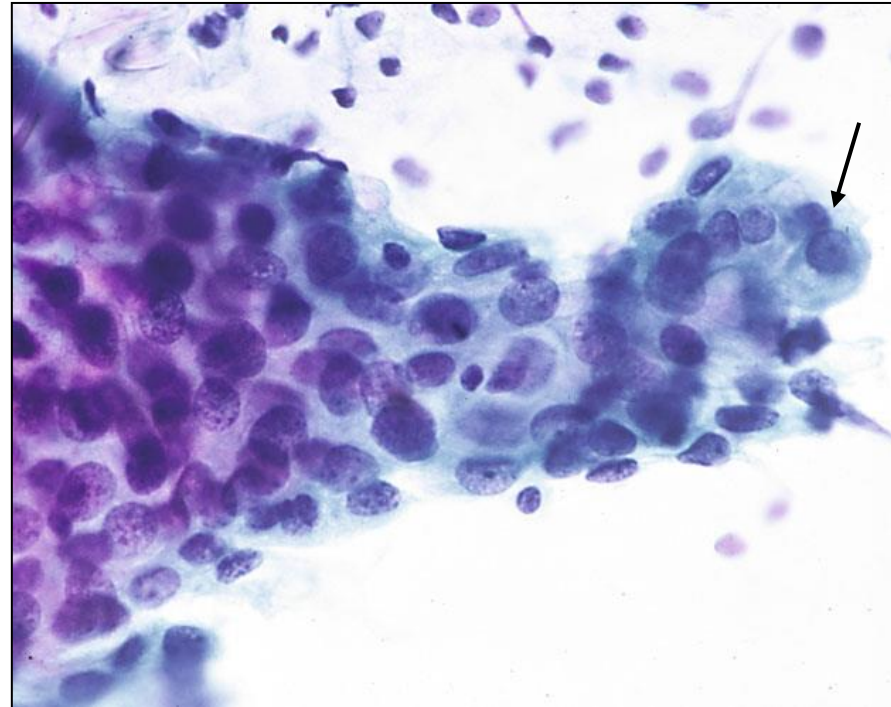
HSIL com Envolvimento de Glândula Endocervical (Extensão Glandular)

- Assemelha-se a células glandulares, porém apresentam características que sugerem linhagem escamosa, como células centrais fusiformes ou concêntricas com achatamento dos núcleos na periferia, formando bordas lisas e arredondadas

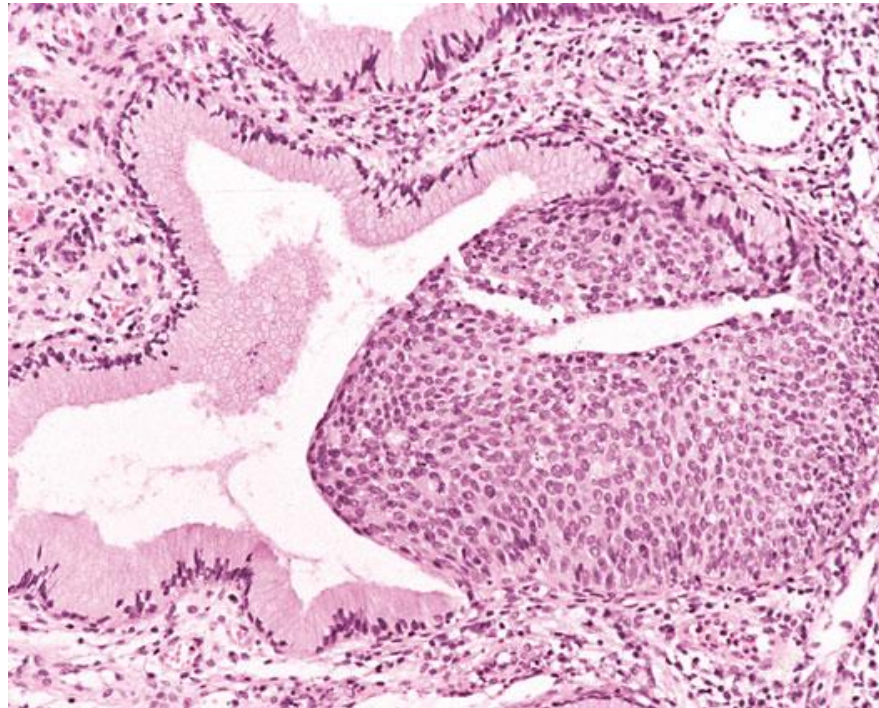


HSIL com Envolvimento de Glândula Endocervical

- Em raros casos, pode haver esboços de paliçadas e pseudoestratificação nuclear
- Em preparações líquidas, pode haver nucléolos visíveis em HSIL, mas nunca tão proeminentes quanto no adenocarcinoma. No HSIL haverá também sobreposição e perda de polaridade



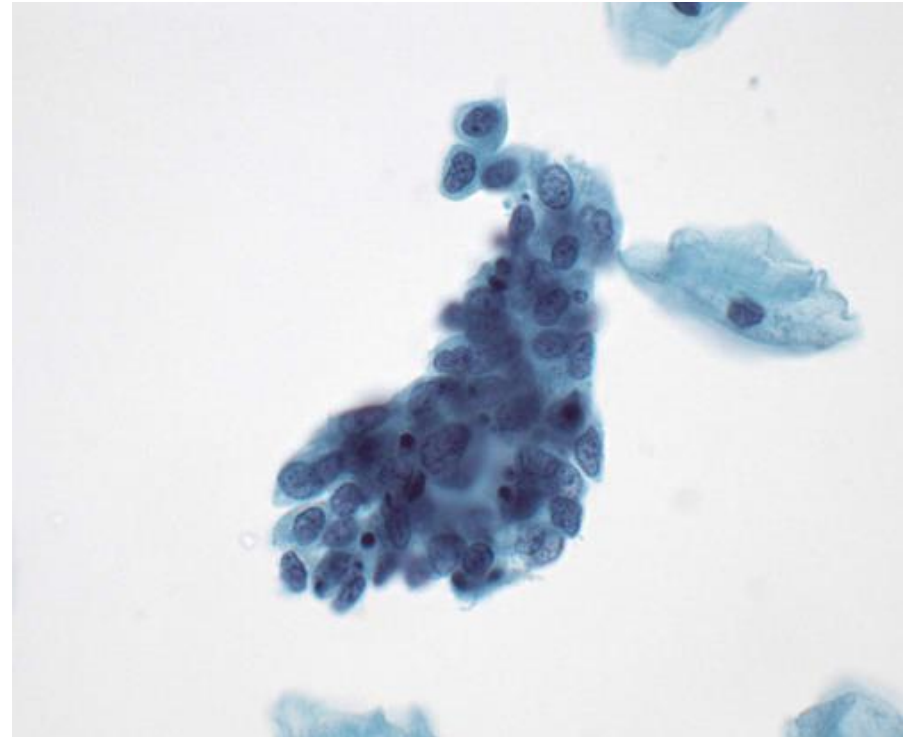
HSIL com Envolvimento de Glândula Endocervical



Histologia

Padrão Semelhante a Células Endometriais e Reparo

- Padrão raro, mas difícil de diferenciar de células endometriais principalmente quando há sangue no fundo
- Células pequenas, por vezes com núcleos degenerados e citoplasma escasso, que pode apresentar extremidades afuniladas (com prolongamentos em “bala de caramelo” – “taffy pull”)



Padrões Problemáticos

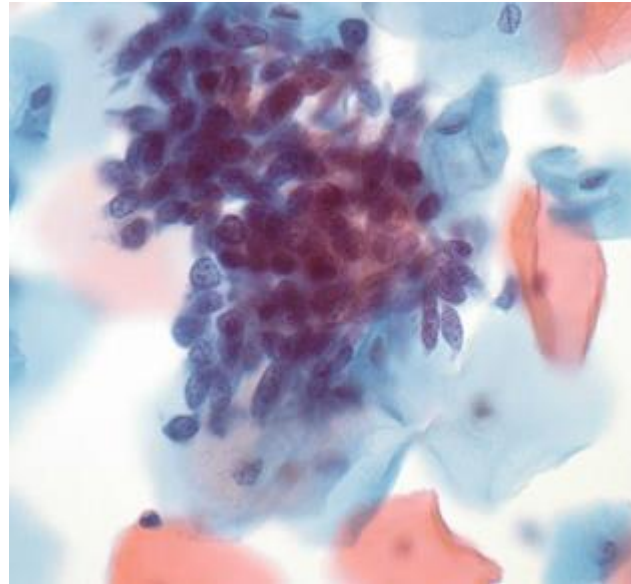


HOSPITAL DE
CLÍNICAS
PORTO ALEGRE RS



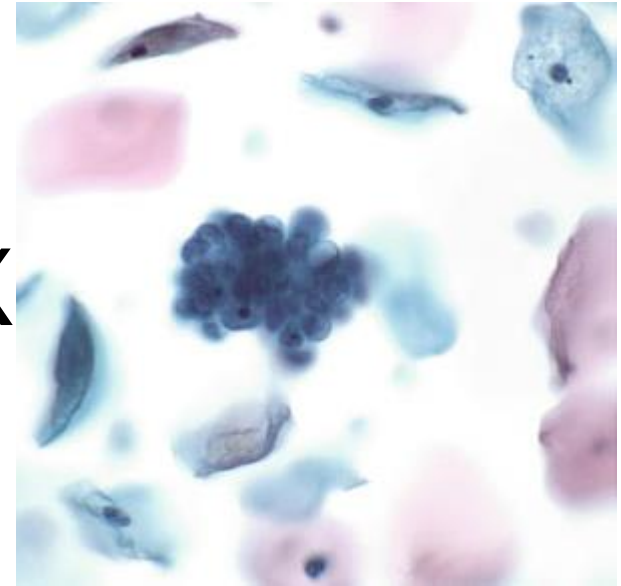
Padrão Semelhante a Células Endometriais e Reparo

- Diferenciação pode ser difícil, mas a maioria dos casos apresentará alterações nucleares clássicas de HSIL em outras áreas do esfregaço



HSIL

X



Células Endometriais Benignas

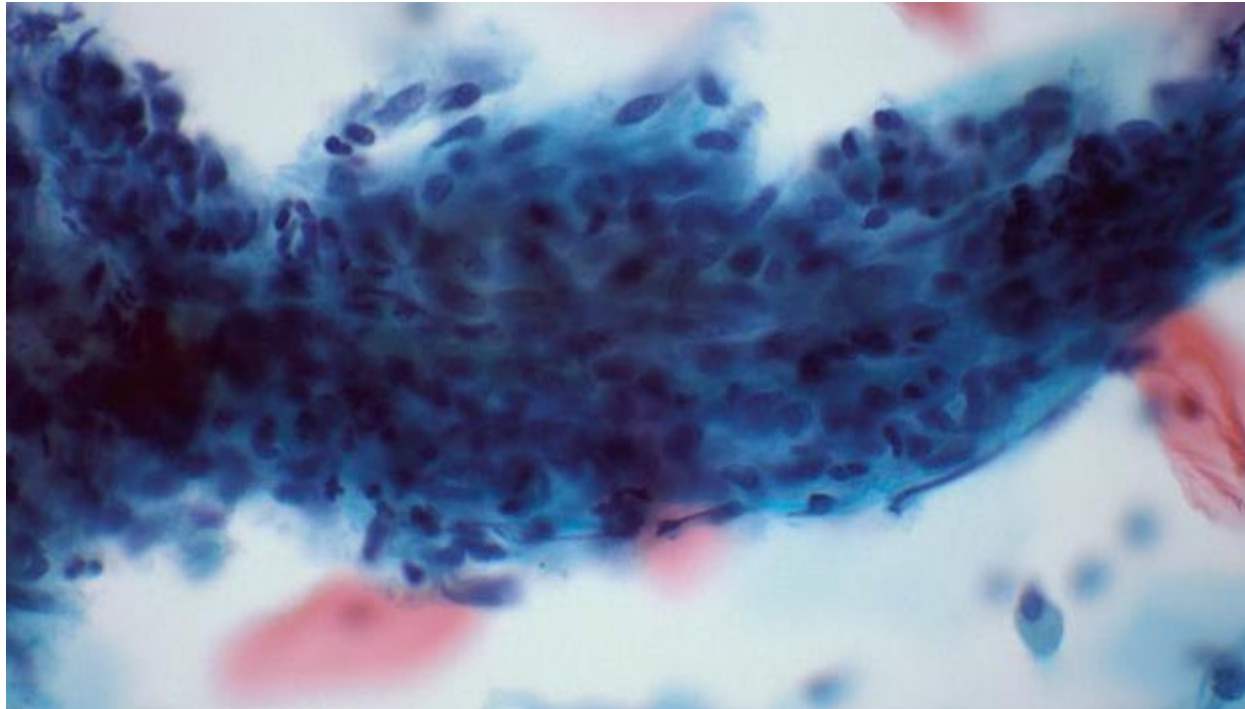
Padrões Problemáticos



HOSPITAL DE
CLÍNICAS
PORTO ALEGRE RS



Padrão Semelhante a Células Endometriais e Reparo

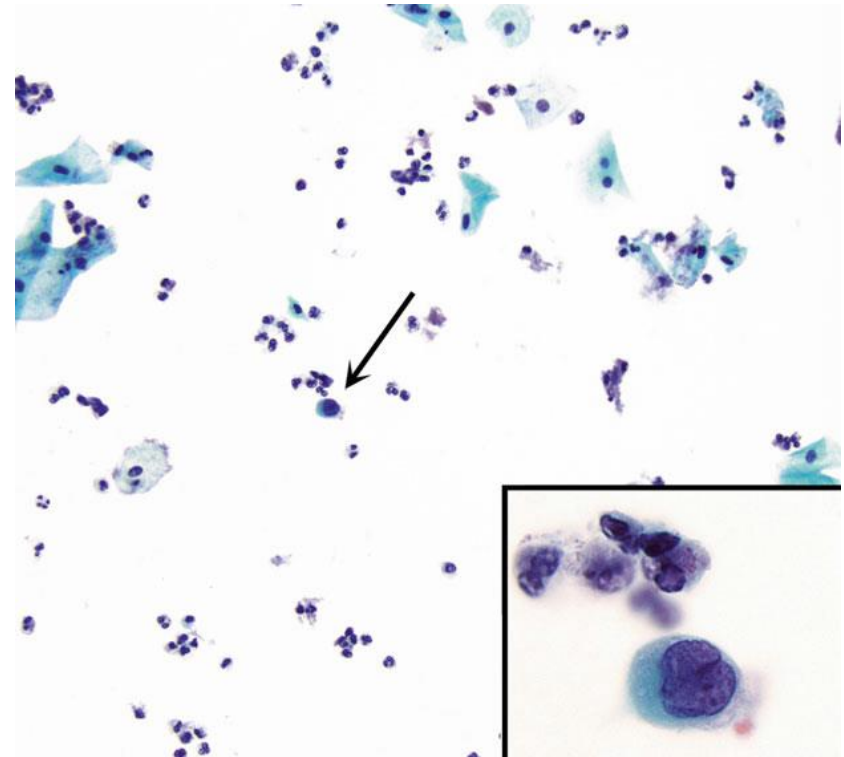


HSIL semelhante a reparo

* Nesses casos, recomenda-se busca cuidadosa por padrões de HSIL mais típicos na lâmina

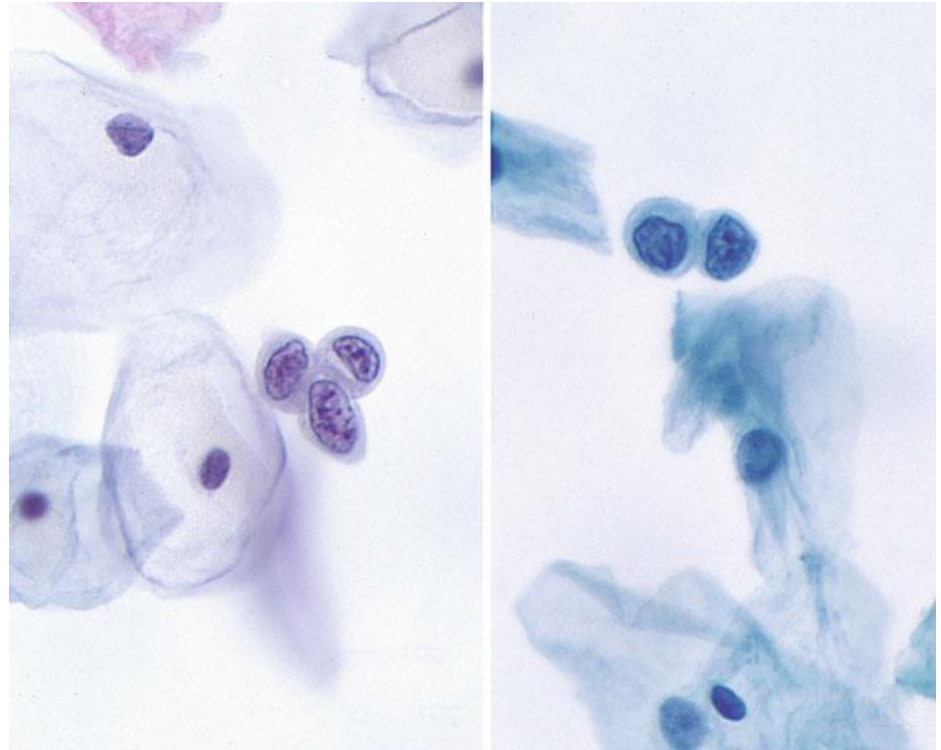
Células de HSIL Isoladas (Individuais e Raras)

- Padrão que ocorre mais comumente na HSIL do que na LSIL – assim, nesses casos, a taxa de falso-negativo costuma ser mais alta, principalmente nas preparações líquidas
- Se células atípicas isoladas, porém escassas e/ou com alterações discretas → ASC-H



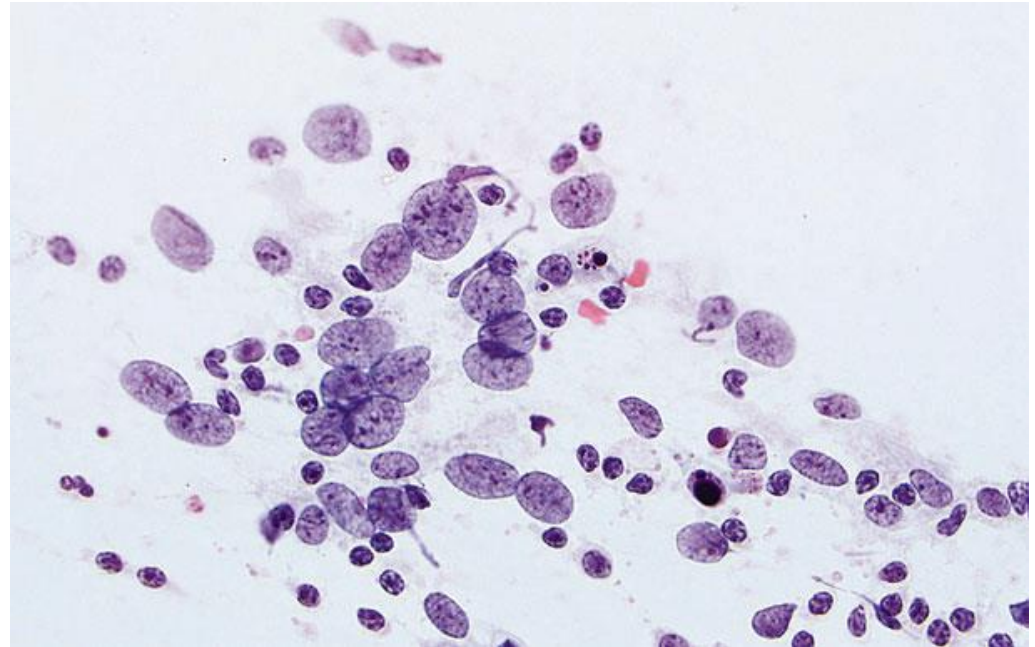
Células de HSIL Isoladas (Individuais e Raras)

- Diagnósticos diferenciais:
metaplasia escamosa imatura,
alterações relacionadas ao uso
de DIU e células endometriais
e endocervicais isoladas



Núcleos Nus Atípicos

- Podem ser sugestivos, porém não são diagnósticos (geralmente são definidos como ASC-US), mas devem levar a uma avaliação mais cuidadosa do resto do esfregaço
- Diagnósticos diferenciais: células endometriais e atrofia (atipia reacional)



Padrões Problemáticos

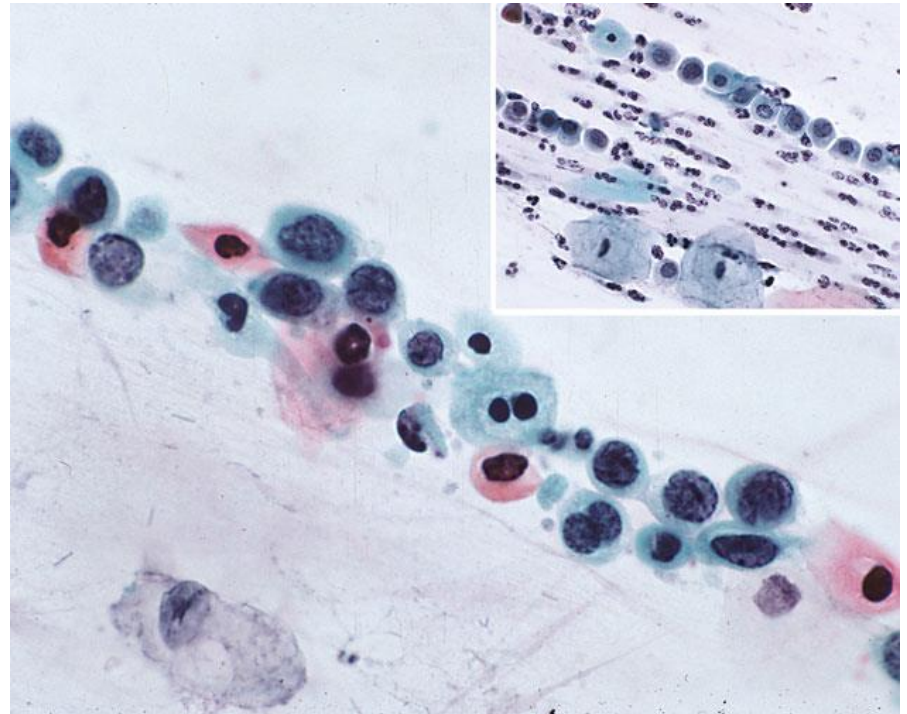


HOSPITAL DE
CLÍNICAS
PORTO ALEGRE RS



Imersão (ou “Cordões”) de Células de HSIL (junto a muco)

- Nas preparações convencionais, HSIL em meio a muco pode assemelhar-se a histiócitos ou células glandulares/metaplásicas – Cuidado!



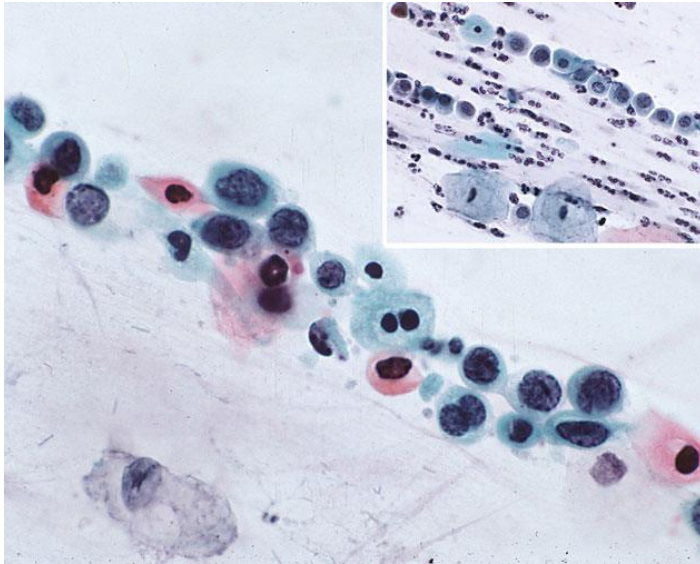
Padrões Problemáticos



HOSPITAL DE
CLÍNICAS
PORTO ALEGRE RS

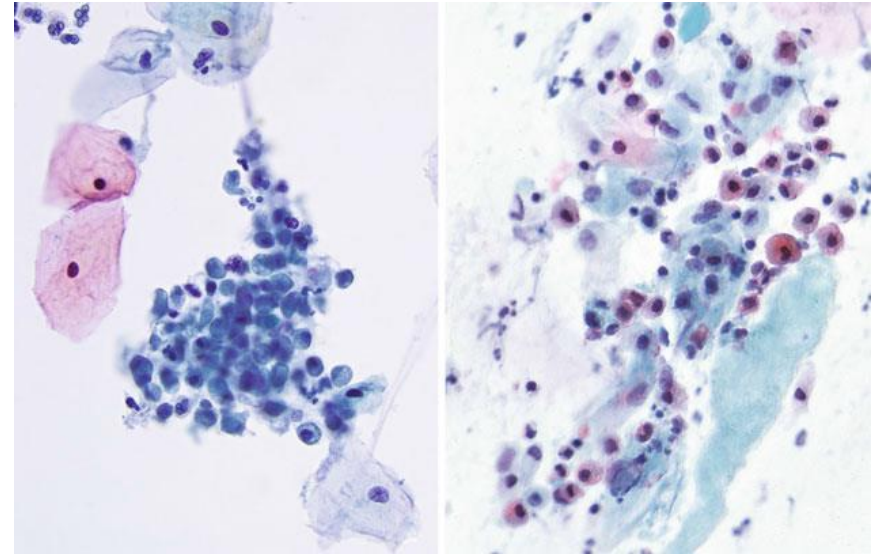


Imersão (ou “Cordões”) de Células de HSIL (junto a muco)



HSIL imerso em muco

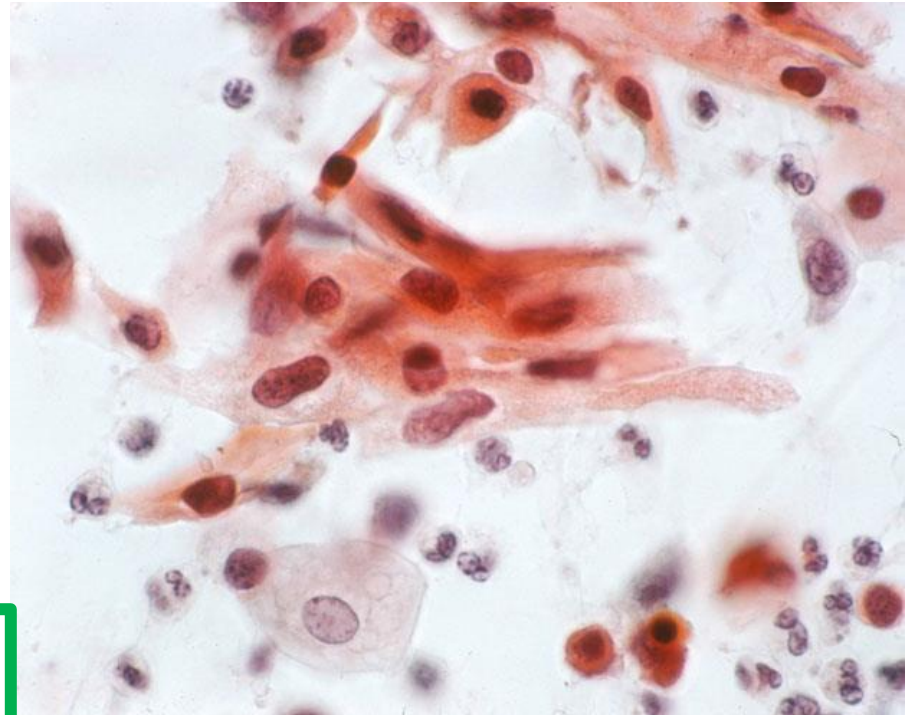
X



Células endocervicais degeneradas em meio a muco
(hiperplasia microglandular)

Lesões Queratinizantes de Alto Grau

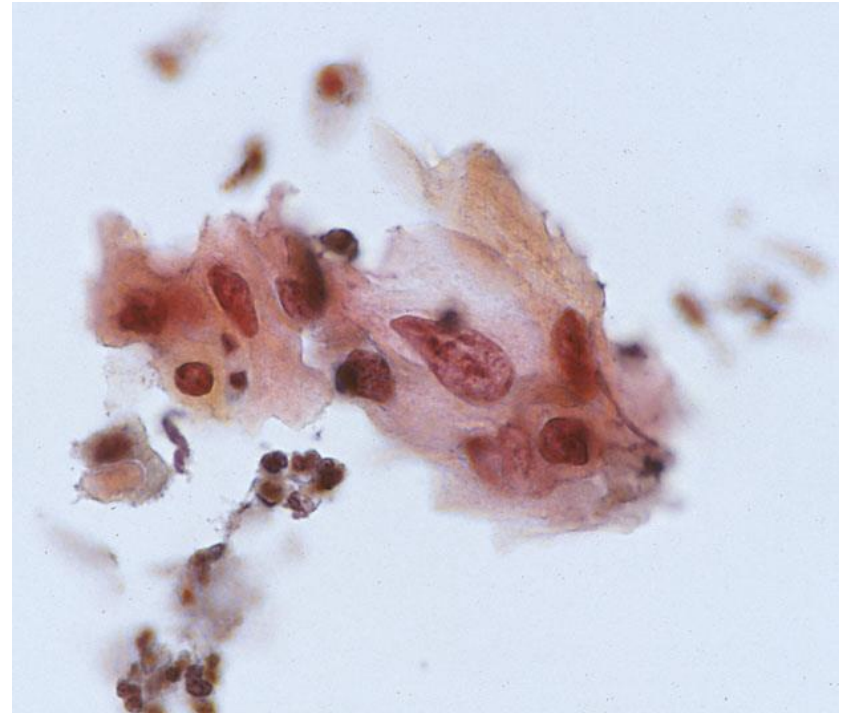
- Lesões com núcleos atípicos (hipercromáticos e aumentados, cromatina bem densa) e citoplasma mais amplo, porém queratinizado
- Pleomorfismo acentuado – várias formas celulares: alongadas, fusiformes, caudadas, “larvariformes”, etc.



Outros nomes (não recomendados): condiloma atípico, displasia queratinizante, displasia pleomórfica

Lesões Queratinizantes de Alto Grau

- Diferenciam-se de CEC invasivo por não apresentarem nucléolos nem diátese tumoral
- Se não for possível excluir CEC com invasão, deve-se acrescentar uma nota explicando que o diagnóstico diferencial inclui CEC invasivo ou a interpretação de HSIL com características suspeitas de invasão



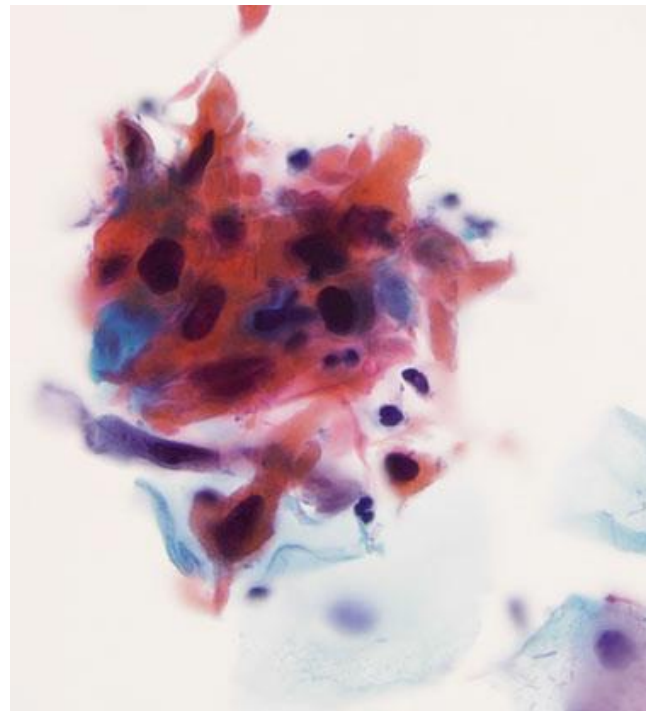
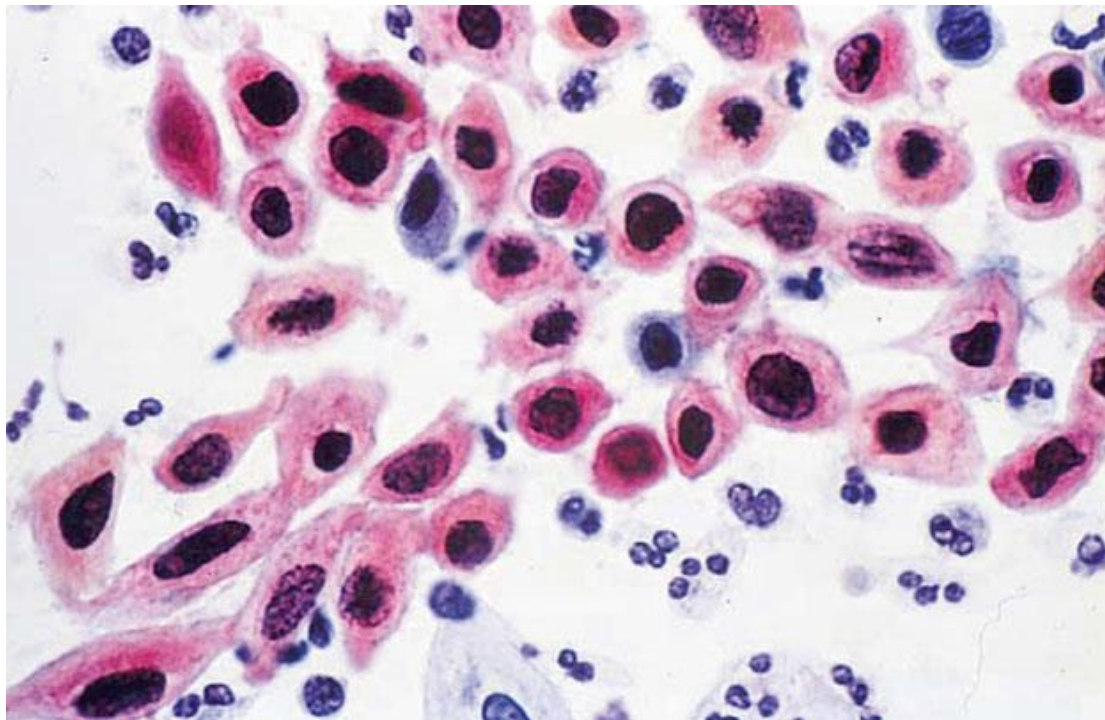
Padrões Problemáticos



HOSPITAL DE
CLÍNICAS
PORTO ALEGRE RS



Lesões Queratinizantes de Alto Grau



Lesões de Alto Grau em Atrofia

- Atrofia é sempre um fator de confusão na identificação de HSIL devido à falta de maturação das células escamosas e à semelhança entre pequenas células atróficas e células displásicas
- Geralmente as células atróficas terão relação N/C menor e não apresentarão irregularidades de membrana nuclear
- Núcleos podem ser hipercromáticos na atrofia, mas a cromatina será mais borrada, menos grosseira (aspecto mais homogêneo)
- Atrofia, diferentemente da HSIL, não costuma apresentar sobreposição

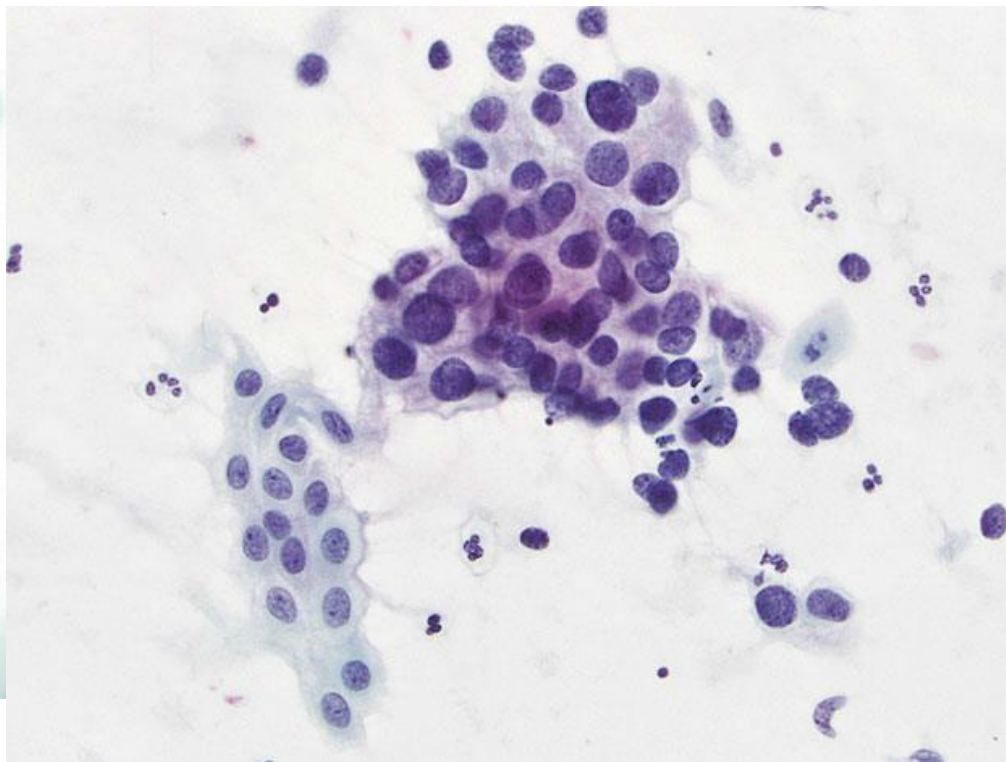
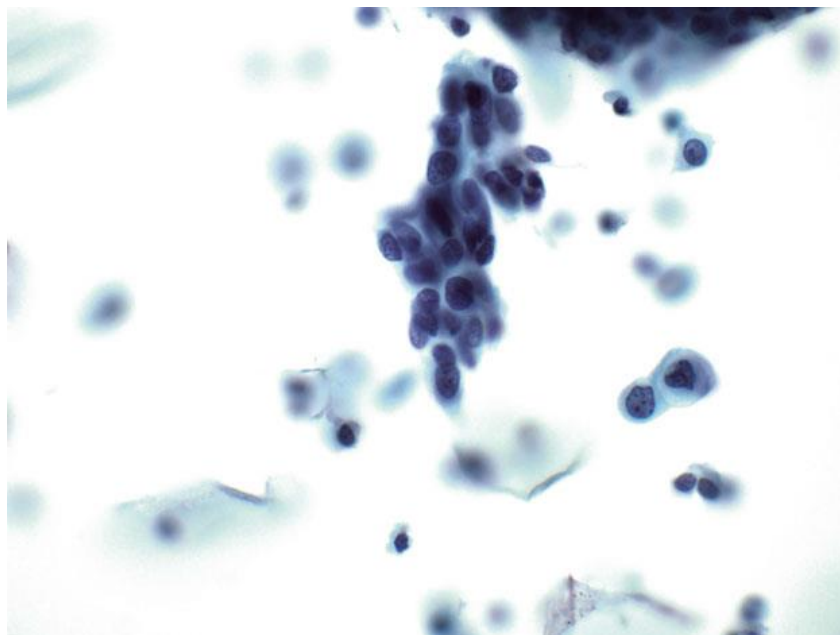
Padrões Problemáticos



HOSPITAL DE
CLÍNICAS
PORTO ALEGRE RS

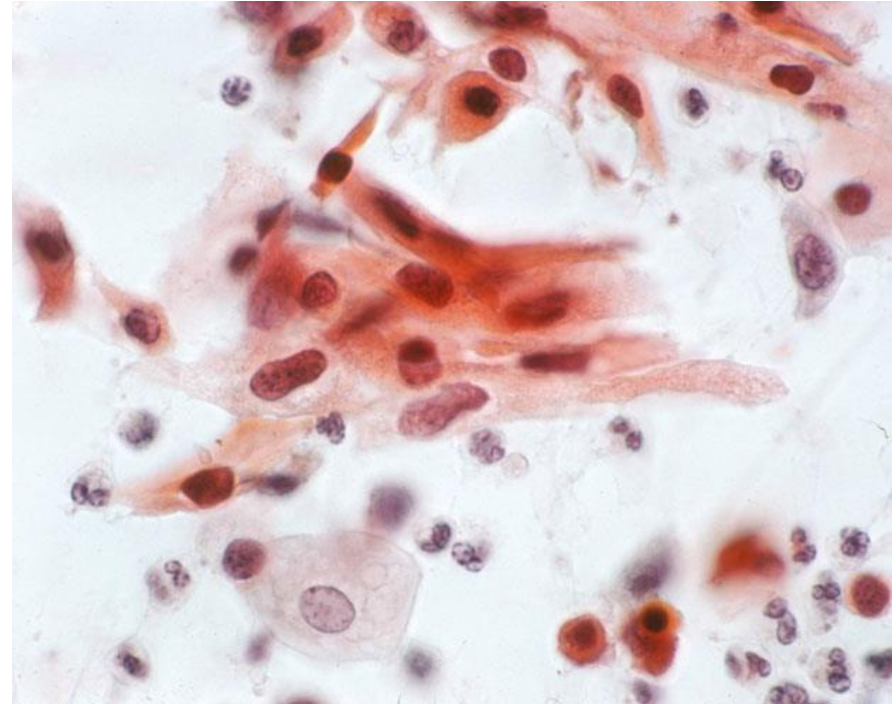


Lesões de Alto Grau em Atrofia



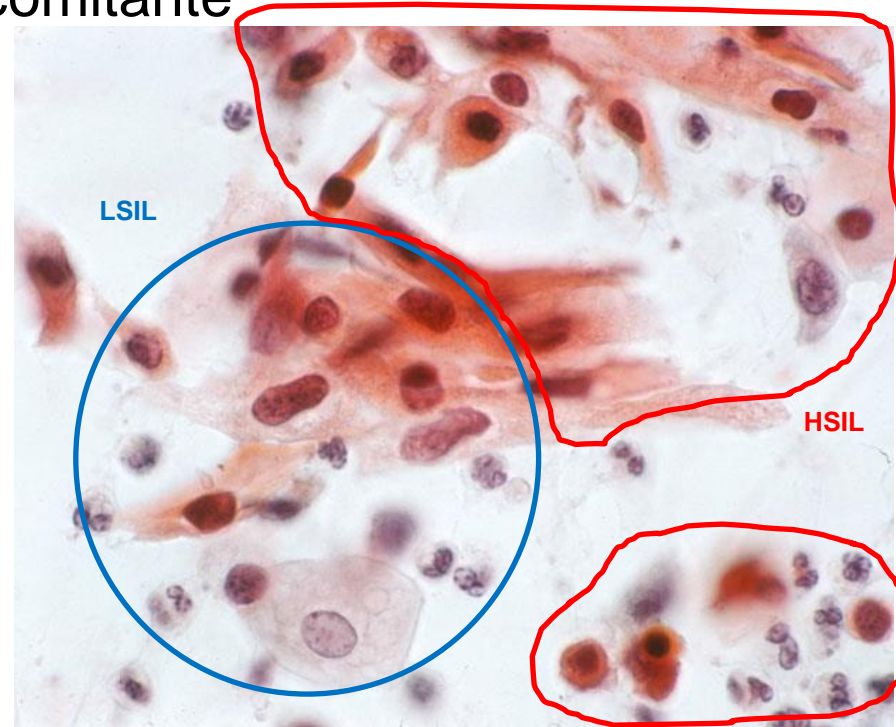
LSIL com Algumas Características Sugestivas de HSIL Concomitante

- Amostras com alterações citológicas que ficam entre lesão intraepitelial escamosa de baixo e de alto grau
- Geralmente apresentam-se como células queratinizadas com citoplasma eosinofílico denso e relação N/C maior do que de um LSIL clássico, porém sem características específicas de HSIL clássico



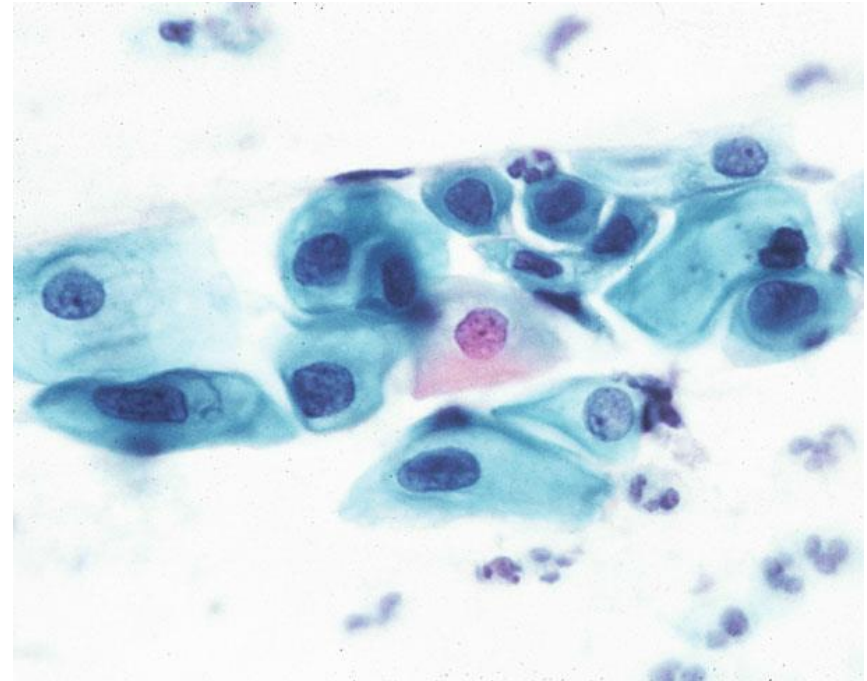
LSIL com Algumas Características Sugestivas de HSIL Concomitante

- Amostras com alterações citológicas que ficam entre lesão intraepitelial escamosa de baixo e de alto grau
- Geralmente apresentam-se como células queratinizadas com citoplasma eosinofílico denso e relação N/C maior do que de um LSIL clássico, porém sem características específicas de HSIL clássico



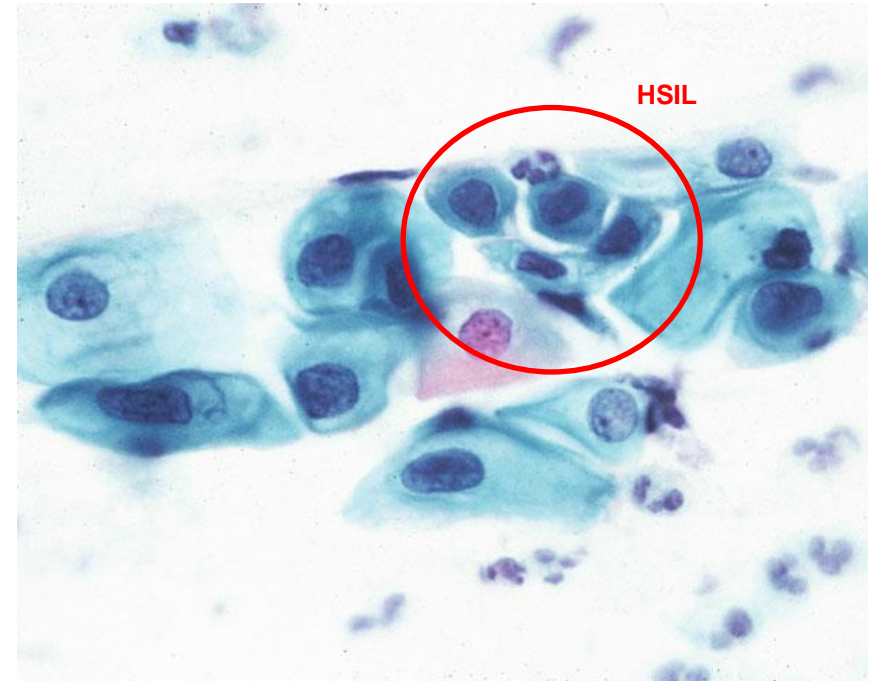
LSIL com Algumas Características Sugestivas de HSIL Concomitante

- Outro padrão é quando o tipo celular predominante favorece LSIL, porém algumas células mostram citoplasma com características imaturas e uma relação N/C maior do que o esperado em LSIL – nesses casos, atenção aos detalhes morfológicos geralmente permite a classificação em LSIL ou HSIL



LSIL com Algumas Características Sugestivas de HSIL Concomitante

- Outro padrão é quando o tipo celular predominante favorece LSIL, porém algumas células mostram citoplasma com características imaturas e uma relação N/C maior do que o esperado em LSIL – nesses casos, atenção aos detalhes morfológicos geralmente permite a classificação em LSIL ou HSIL



LSIL com Algumas Características Sugestivas de HSIL Concomitante


- Outro padrão é quando o tipo celular predominante favorece



ATENÇÃO!

Por definição, a presença de uma pequena população de células de HSIL bem definidas, em um plano de fundo com predomínio de células de LSIL, deve definir o diagnóstico como HSIL

permite a classificação em
LSIL ou HSIL



LSIL com Algumas Características Sugestivas de HSIL Concomitante

- Casos com esse resultado geralmente resultam em diagnósticos de HSIL/NIC II à biópsia. Isso levou à proposição, por alguns, de uma nomenclatura intermediária entre LSIL e HSIL, porém tal classificação apresentaria os mesmos problemas da classificação em três categorias (baixa reprodutibilidade intra e interobservador, confusão na conduta clínica, etc.)

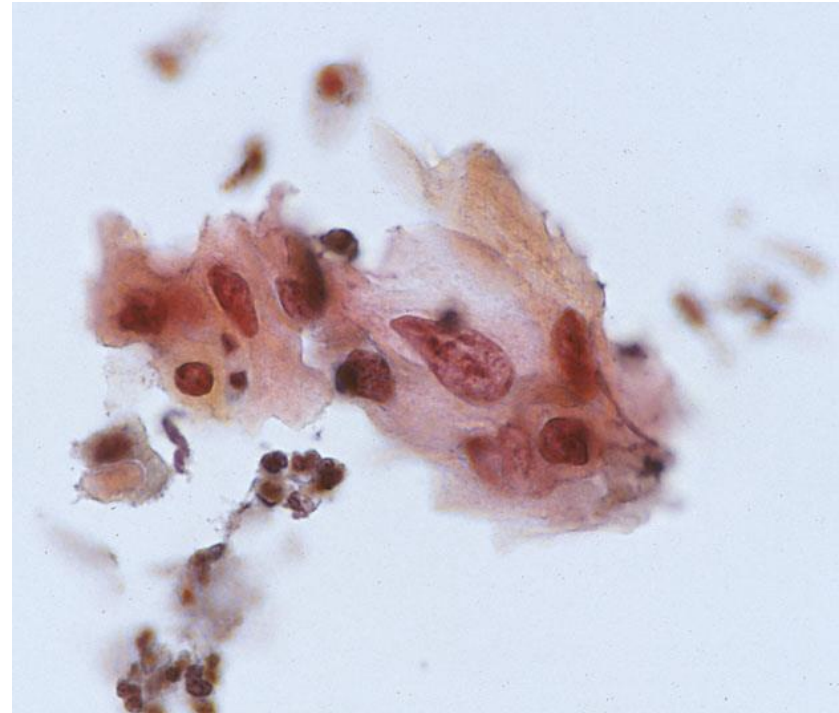


LSIL com Algumas Características Sugestivas de HSIL Concomitante

- Em casos realmente duvidosos, nos quais uma definição exata não é possível, pode ser apropriado o diagnóstico de LSIL com ASC-H concomitante – presença de LSIL com células suspeitas de HSIL – lembrar que tal interpretação deve ser dada a apenas uma pequena minoria dos casos!

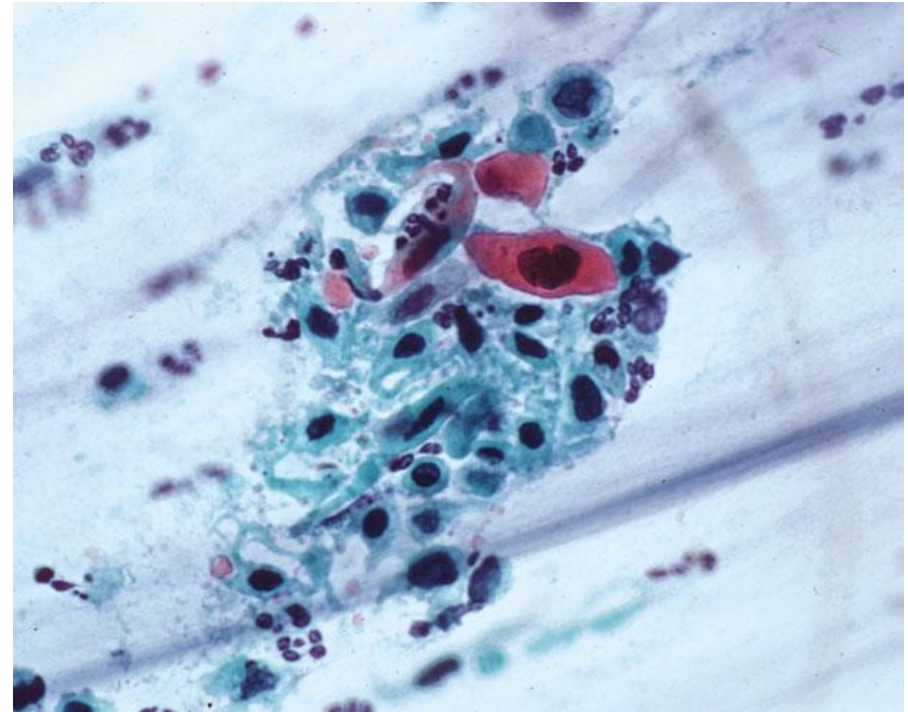
HSIL com Características Suspeitas para Invasão

- Casos raros em que é difícil excluir CEC invasivo, em certos padrões específicos
- Células de HSIL com pleomorfismo intenso e citoplasma queratinizado, porém sem características típicas de invasão (necrose e/ou diátese tumoral)
- O oposto também pode ocorrer: presença de sinais sugestivos diátese tumoral no fundo sem identificação de células francamente malignas



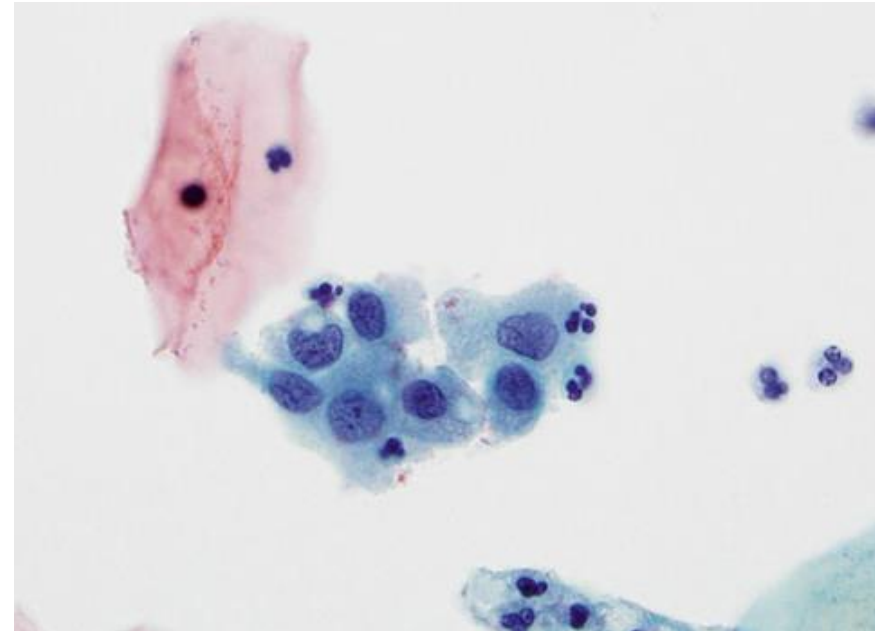
HSIL com Características Suspeitas para Invasão

- Um terceiro padrão possível é quando há HSIL sem invasão, mas com extensão glandular e apresentando necrose focal de células escamosas e micronucléolos
 - Nesses casos, a necrose está associada com o grupo celular em um fundo que, de resto, é limpo e sem sangue citolisado e inflamação, como se veria na diátese tumoral



Células Epiteliais Isoladas

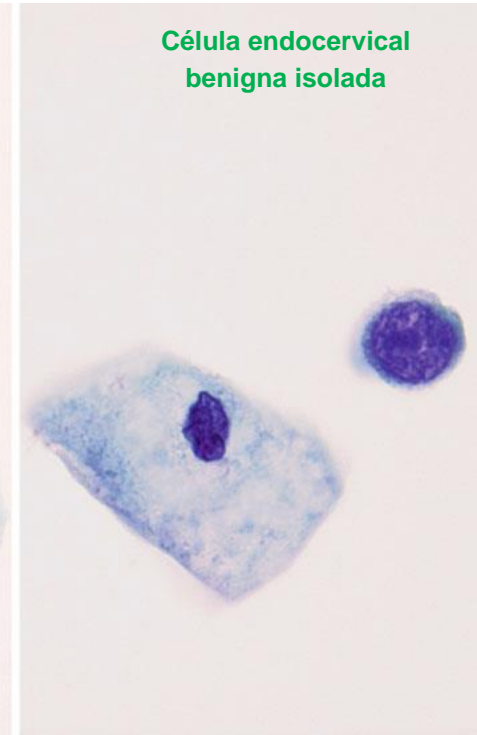
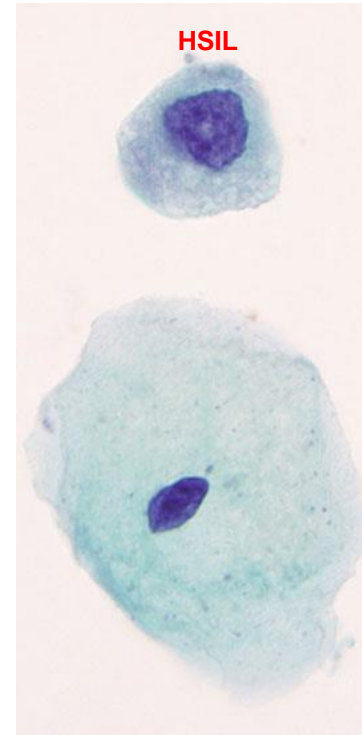
- Muitos tipos celulares, quando isolados, podem mimetizar HSIL
- Células basais, parabasais e escamosas metaplásicas imaturas são bastante semelhantes entre si, e podem ser diferenciadas de HSIL por apresentarem menor relação N/C, ausência de irregularidades na membrana nuclear e/ou ausência de hiperchromasia



Metaplasia escamosa imatura

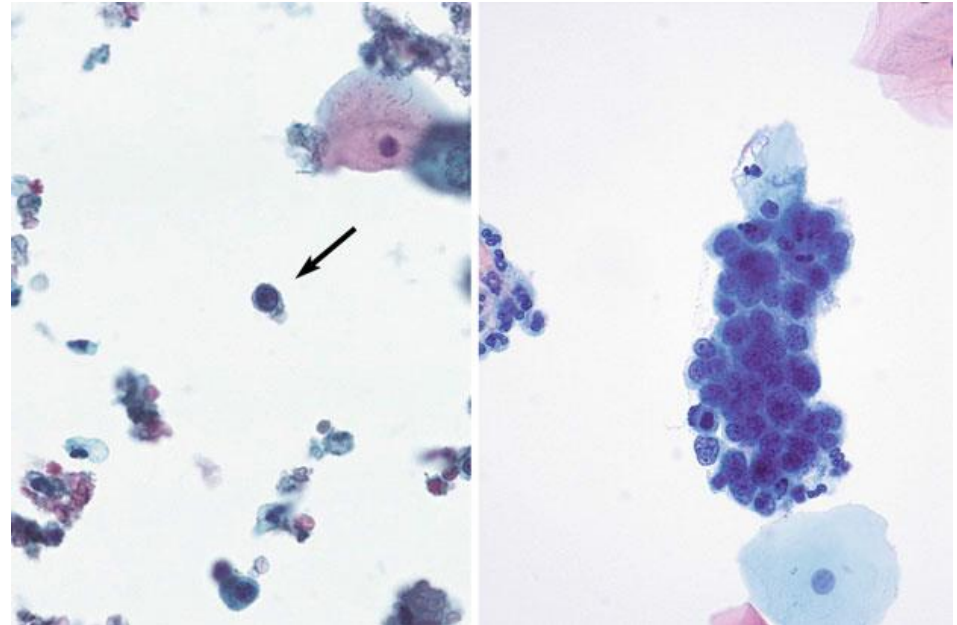
Células Epiteliais Isoladas

- Células glandulares endocervicais isoladas podem ficar parecidas com HSIL, principalmente por perderem a polaridade e apresentarem alta relação N/C, mas distinguem-se por apresentarem pequenos nucléolos, cromatina finamente granular e regularmente distribuída, membrana nuclear lisa e citoplasma granular, geralmente ainda com algum “alongamento”



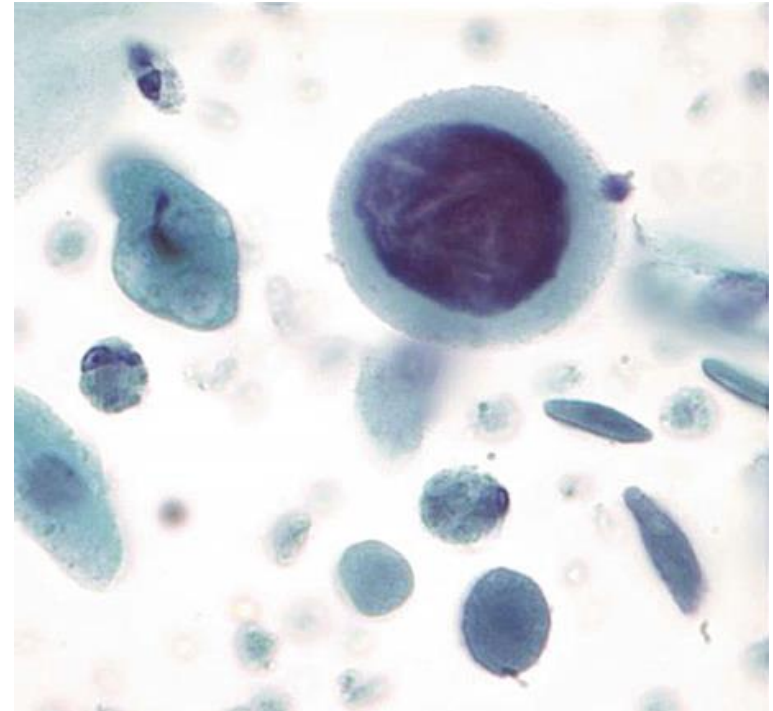
Células Epiteliais Isoladas

- Células glandulares endometriais esfoliadas isoladas podem mimetizar HSIL, porém são diferenciáveis por serem menores, apresentarem núcleos degenerados e ainda, geralmente, pela presença de grupamentos tridimensionais de células endometriais em outros locais da lâmina



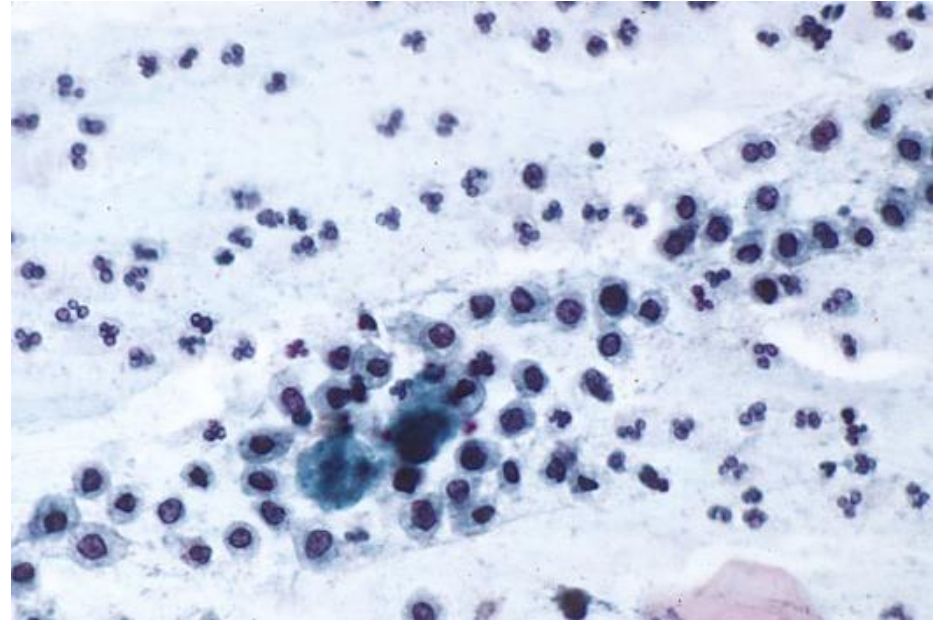
Células Epiteliais Isoladas

- Células isoladas e altamente atípicas podem ocasionalmente ser vistas em espécimes altamente atróficos, apresentando núcleos bastante grandes com cromatina grumosa ou degenerada e relação N/C bastante alta. No contexto de atrofia e sem (ou com poucos) fatores de risco ou outros sinais de HSIL, tais casos podem ser classificados como ASC-US.



Células Inflamatórias

- Por vezes, células inflamatórias como histiócitos, linfócitos pequenos e maduros, linfócitos reativos e macrófagos de corpo tingível podem simular a aparência de HSIL (cervicite folicular)
- Nenhum desses tipos celulares, porém, apresentará irregularidade de membrana nuclear como a do HSIL



Numerosos histiócitos e neutrófilos

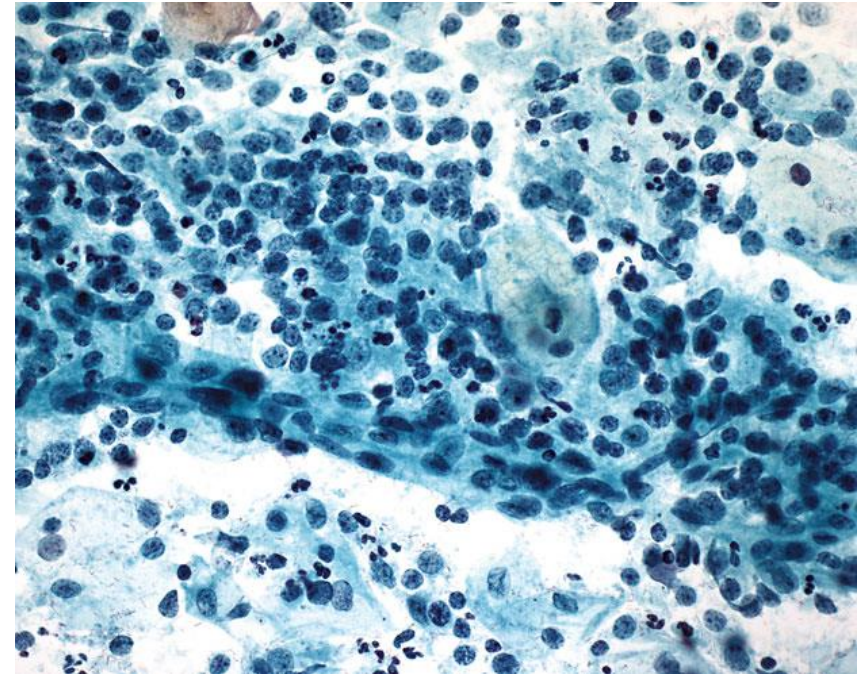
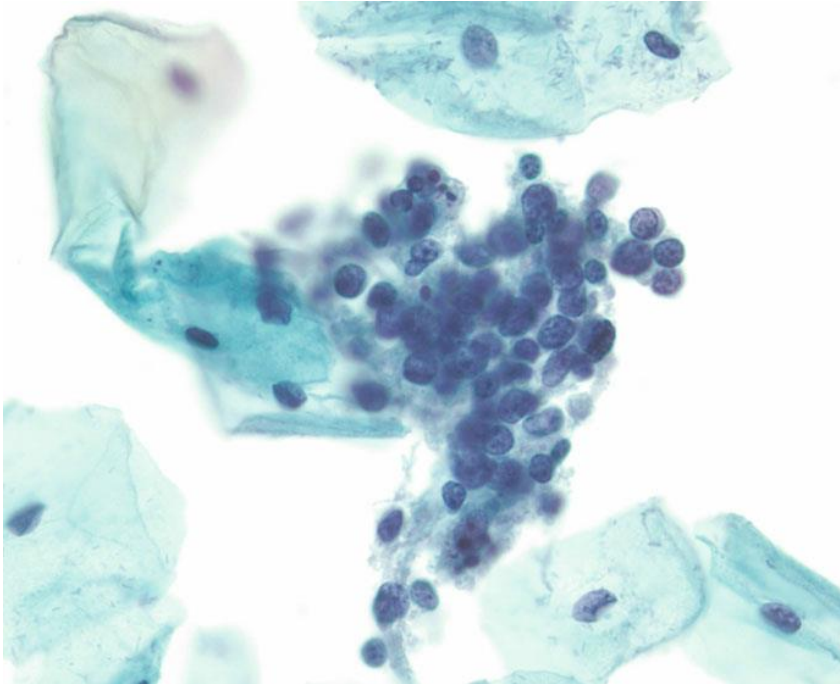
Mimetizadores



HOSPITAL DE
CLÍNICAS
PORTO ALEGRE RS



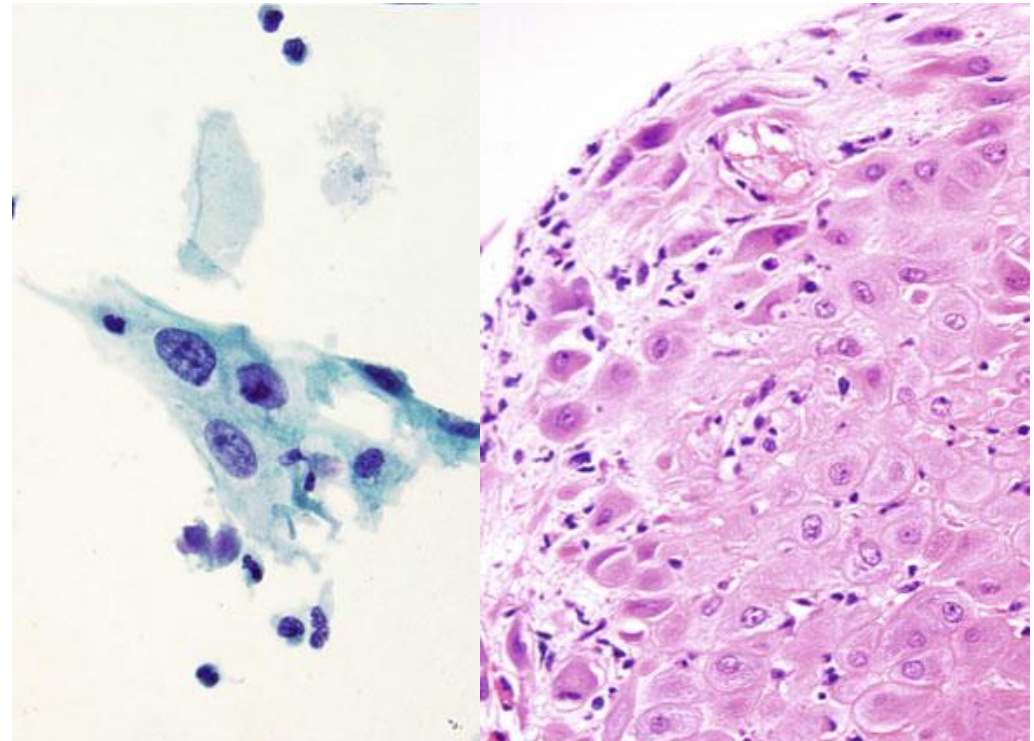
Células Inflamatórias



Linfócitos reacionais entremeados com macrófagos de corpo-tingível

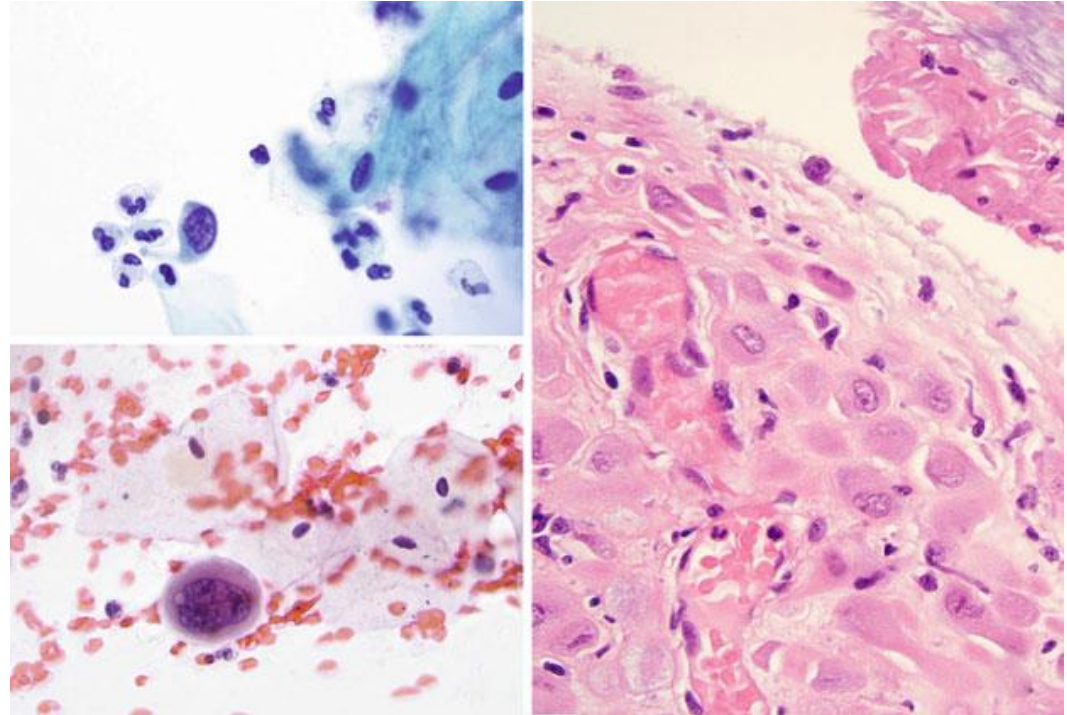
Células Estromais Decidualizadas

- Células deciduais podem mimetizar tanto HSIL quanto LSIL
- Na maioria das vezes apresentam-se como células isoladas e grandes mas com baixa relação N/C, semelhantes a LSIL, porém com citoplasma granular, nucléolos basofílicos proeminentes e sem evidência de efeito citopático do HPV



Células Estromais Decidualizadas

- Ocasionalmente podem apresentar-se menores e com maior relação N/C, mimetizando HSIL
- A história de gravidez e a ausência de alterações nucleares de HSIL permitem a diferenciação e o diagnóstico adequado



Grupamentos Hiper Cromáticos Amontoados

- Apesar de serem um padrão comum de HSIL, podem ser também compostos por diversas outras entidades epiteliais de ambas origens (escamosas ou glandulares), tanto benignas quanto malignas
- Dentre essas, as que mais comumente se apresentam assim são as células escamosas metaplásicas e atróficas
- Porém, mais uma vez, tais casos não apresentarão relação N/C tão alta, terão membranas nucleares lisas e regulares e pleomorfismo apenas mínimo, se presente

Mesmo quando formados por células benignas, o centro dos grupamentos pode ser de difícil visualização – sempre avaliar as margens, onde as características nucleares são mais visíveis!

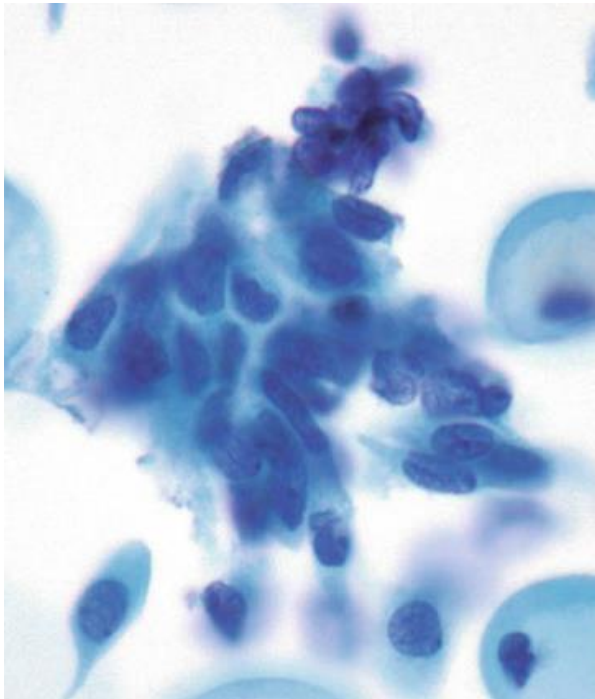
Mimetizadores



HOSPITAL DE
CLÍNICAS
PORTO ALEGRE RS

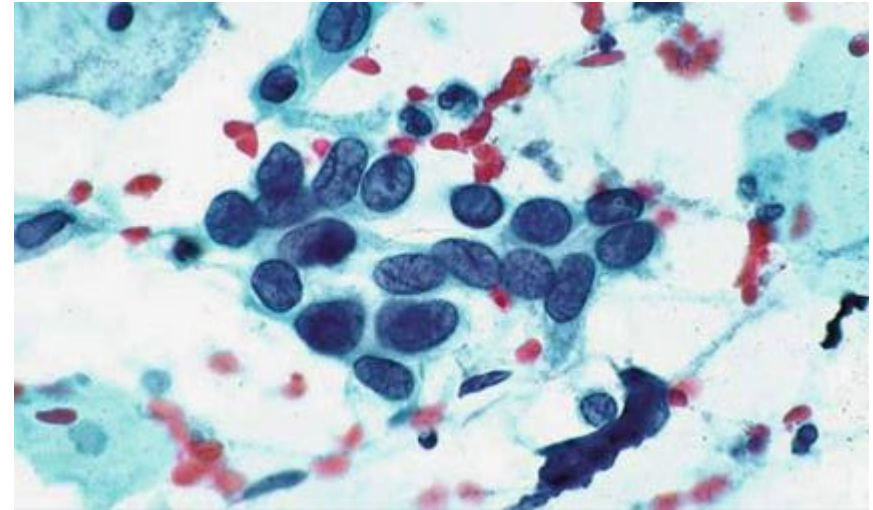


Grupamentos Hiper Cromáticos Amontoados



Células Escamosas Metaplásicas

X

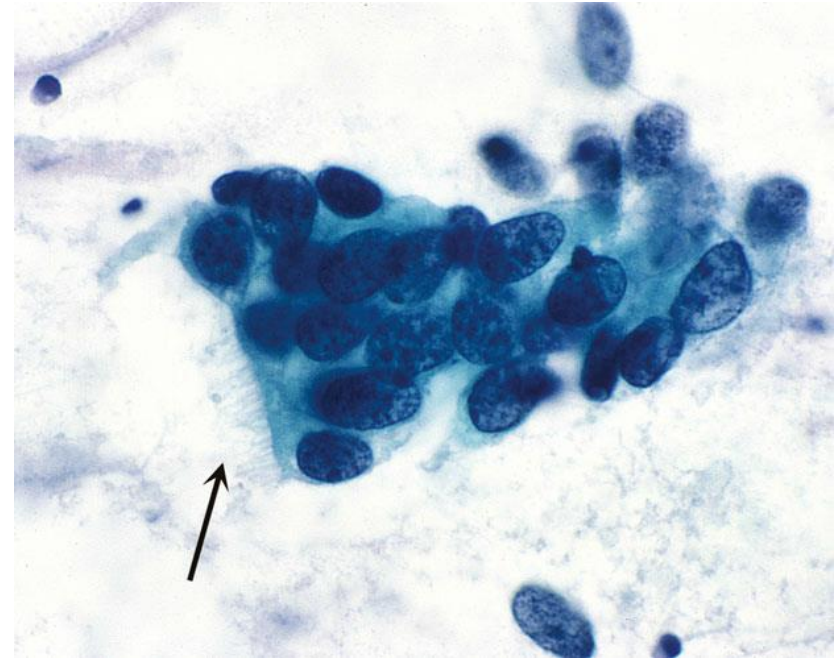


HSIL

Pleomorfismo mais evidente, dobras na membrana nuclear

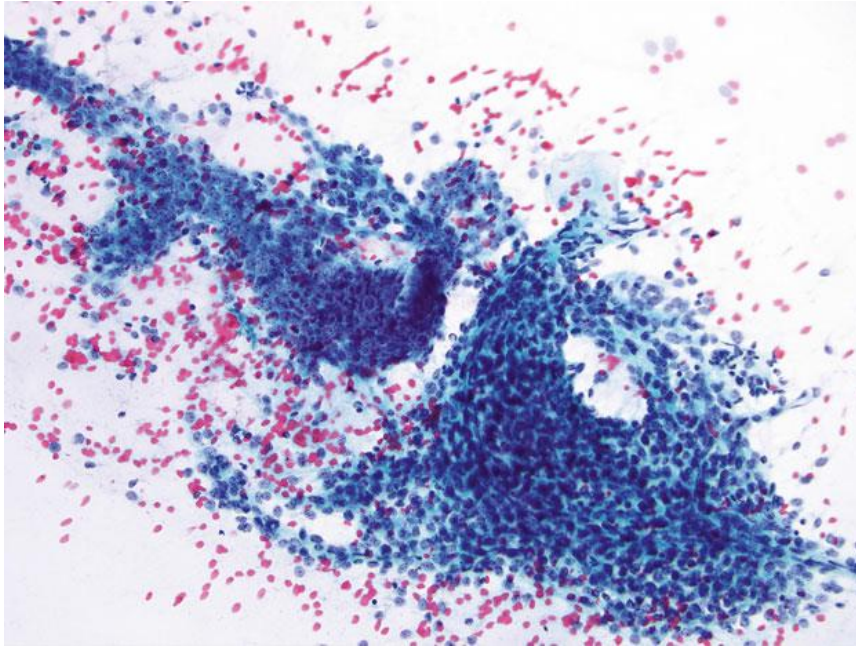
Grupamentos Hiper Cromáticos Amontoados

- Outras células que podem apresentar-se nesse padrão:
 - Células endocervicais (sem alterações e/ou reativas)
 - Células endometriais (destacadas ou esfoliadas)
 - Células glandulares atípicas

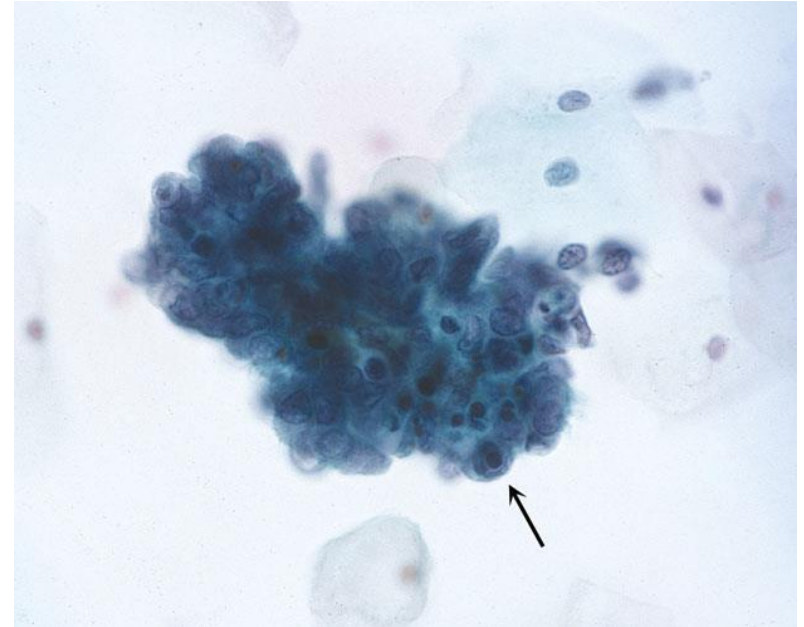


Células Endocervicais com Metaplasia Tubária

Grupamentos Hiper Cromáticos Amontoados



Células do Segmento Uterino Inferior



Células Endometriais Esfoliadas
(com corpos apoptóticos)



Colposcopia

- Se > 25 anos com lesão visível → Exérese
- Se sem lesão visível e/ou <25 anos → Biópsia
 - Confirmação da lesão → Exérese
 - Ausência de lesão → Revisão dos materiais



HOSPITAL DE
CLÍNICAS
PORTO ALEGRE RS



OBRIGADO!

Referências



HOSPITAL DE
CLÍNICAS
PORTO ALEGRE RS



- Nayar R, Wilbur DC (editors). “The Bethesda System for Reporting Cervical Cytology: Definitions, Criteria, and Explanatory Notes” 3rd ed. Springer International Publishing, Switzerland, 2015. ISBN 978-3-319-11073-8. ISBN 978-3-319-11074-5 (eBook). DOI 10.1007/978-3-319-11074-5.

* Ver tabela 5.1 do Bethesda – diferenciais de HSIL e ASC-H e seus mimetizadores

ANEXO 7

Aula 7 – ASC-H



HOSPITAL DE
CLÍNICAS
PORTO ALEGRE RS



Citopatologia Cérvico-Vaginal

Células Escamosas Atípicas de Significado Indeterminado, Não se Pode Afastar Lesão de Alto Grau (ASC-H)

Pietro Lentz Martins Cantú
R4 de Citopatologia – HCPA
2021

Definição



HOSPITAL DE
CLÍNICAS
PORTO ALEGRE RS



Presença de alterações citológicas sugestivas de lesão intraepitelial escamosa de alto grau, porém qualitativa ou quantitativamente insuficientes para uma interpretação definitiva

- Diagnóstico limitado a uma minoria dos casos de ASC – menos de 10%
- Células são geralmente esparsas e/ou com núcleos degenerados, e os padrões são variados

Padrões Mais Comuns



HOSPITAL DE
CLÍNICAS
PORTO ALEGRE RS



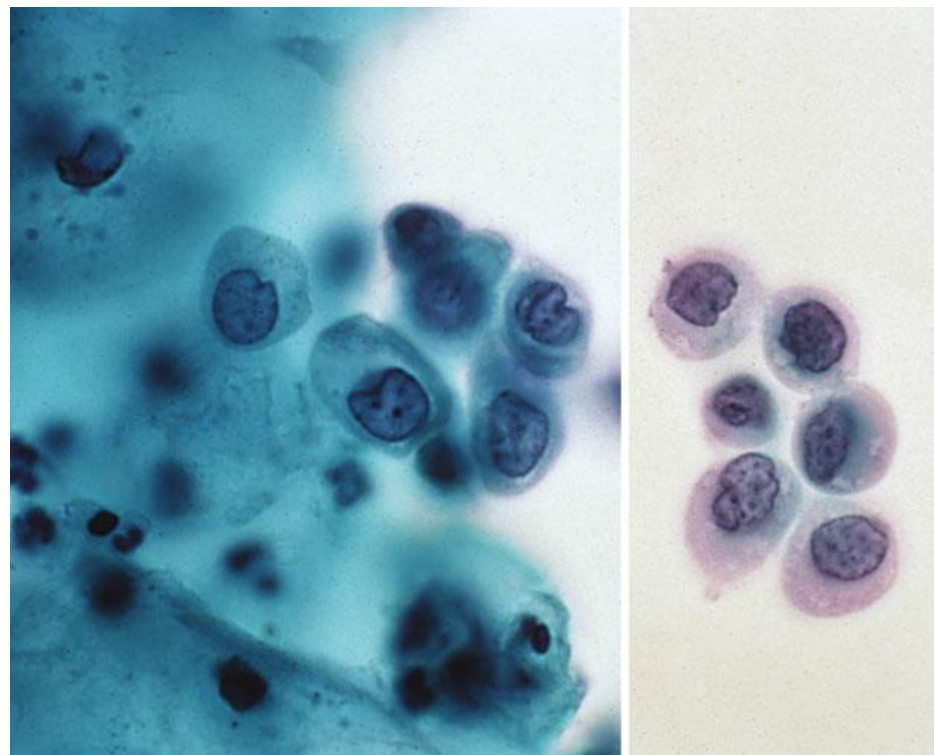
- Metaplasia Imatura Atípica
- Padrão em Camada Amontoadada/Apinhada
- Outros – Reparo Atípico, Alterações Pós-RT Atípicas, Atrofia Severa



- **Metaplasia Imatura Atípica**
- Padrão em Camada Amontoadada/Apinhada
- Outros — Reparo Atípico, Alterações Pós-RT Atípicas, Atrofia Severa

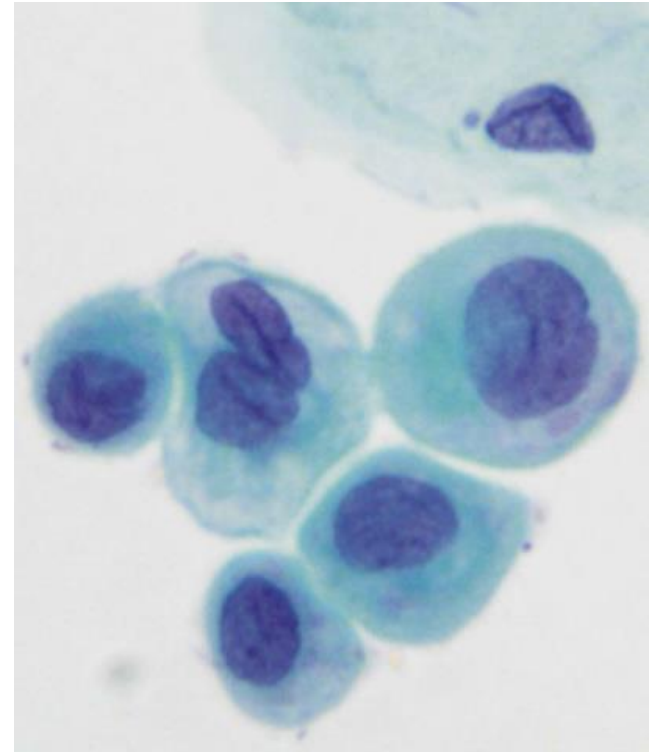
Metaplasia Imatura Atípica

- Padrão de células com alta relação N/C, é o padrão mais comum em preparações líquidas
- Células geralmente isoladas ou em pequenos grupos de 10 ou menos, muitas vezes dispostas ao longo de faixas de muco em preparações convencionais



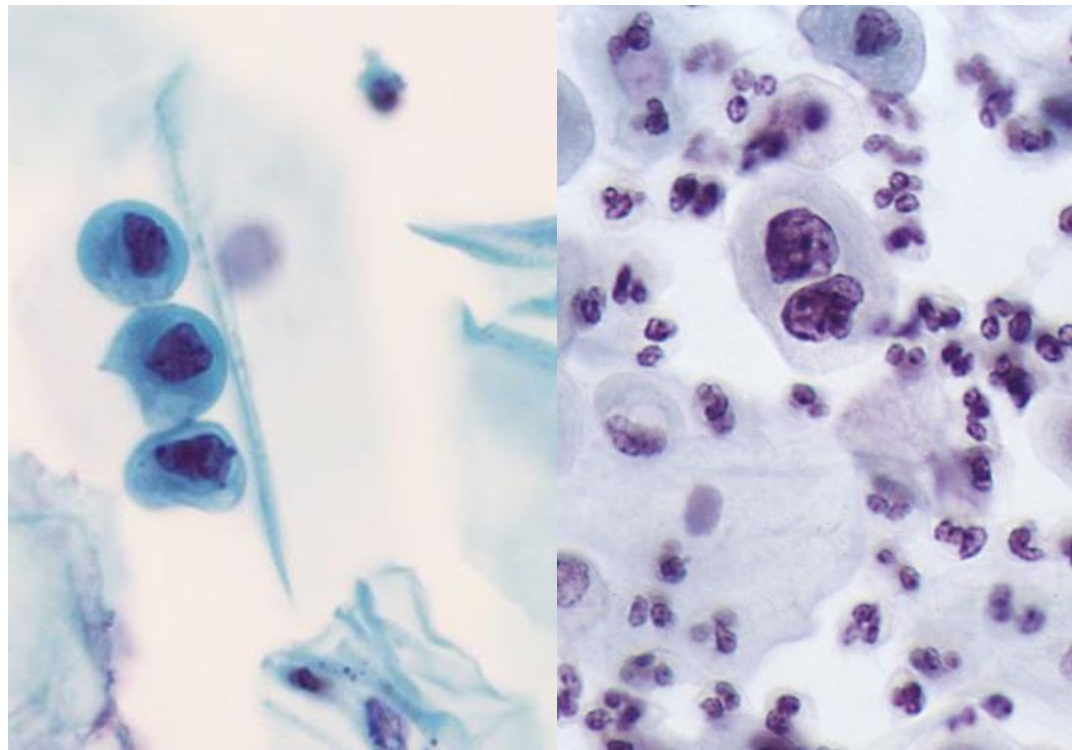
Metaplasia Imatura Atípica

- Tamanho semelhante ao das células metaplásicas, mas com núcleos 1,5-2,5x maiores, resultando em relação N/C próxima à da HSIL
- Anormalidades nucleares como hiper Cromasia, cromatina irregular e formatos nucleares anormais com irregularidade focal favorecem a interpretação de HSIL



Metaplasia Imatura Atípica

- Em preparações líquidas, a cromatina geralmente é mais clara e as células podem ser menores, com núcleos apenas 2-3x o tamanho dos núcleos dos neutrófilos



Padrões Mais Comuns



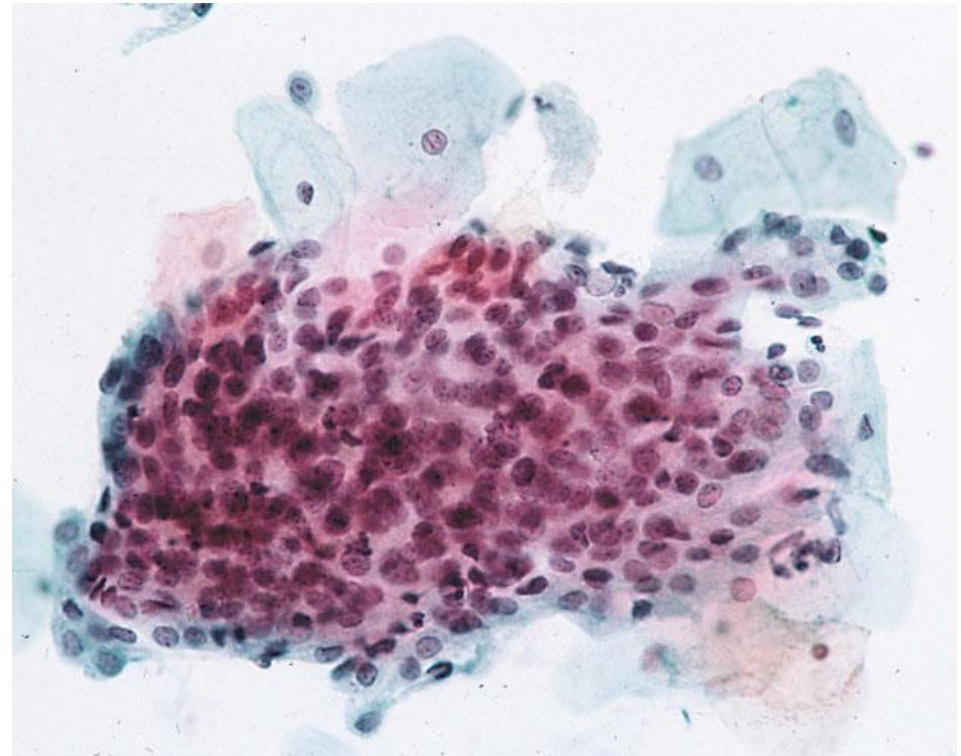
HOSPITAL DE
CLÍNICAS
PORTO ALEGRE RS



- Metaplasia Imatura Atípica
- **Padrão em Camada Amontoada/Apinhada**
- Outros — Reparo Atípico, Alterações Pós-RT Atípicas, Atrofia Severa

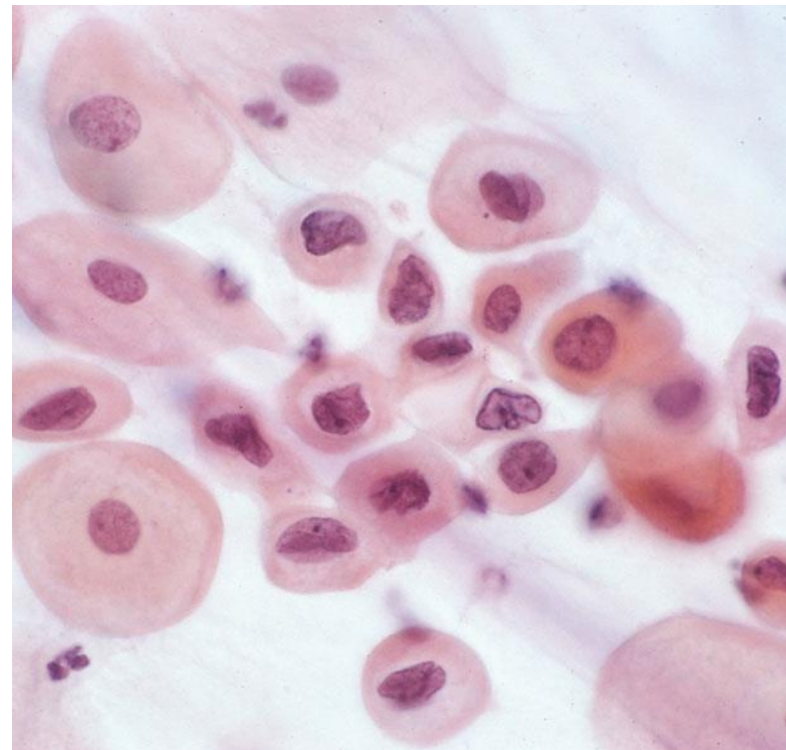
Padrão em Camada Amontoadada/Apinhada

- Aparece como uma microbiópsia (grupamento em 3D) de células escamosas amontoadas com núcleos pouco visualizáveis com características atípicas e/ou perda de polaridade
- Citoplasma denso, formato celular poligonal e bordas lineares e em ângulo agudo (“afiadas”) permitem a interpretação como células escamosas e não glandulares



Padrão em Camada Amontoada/Apinhada

- Nas preparações líquidas, as células são menores
- Diagnóstico diferencial com HSIL (principalmente com extensão glandular), atrofia com artefatos de compressão e sobreposição, células endocervicais reativas ou neoplásicas.
 - Nucléolos proeminentes favorecem reparo (reacional)
- Difícil interpretação em atrofia – atrofia geralmente não apresenta sobreposição e lesões displásicas são mais sinciciais



Padrões Mais Comuns



HOSPITAL DE
CLÍNICAS
PORTO ALEGRE RS



- Metaplasia Imatura Atípica
- Camada Amontoada/Apinhada
- **Outros**
 - **Reparo Altamente Atípico**
 - **Alterações Pós-RT Atípicas**
 - **Incluindo espécimes pós-radioterapia que apresentem anormalidades com difícil diferenciação entre HSIL e carcinoma**
 - **Atrofia Severa**

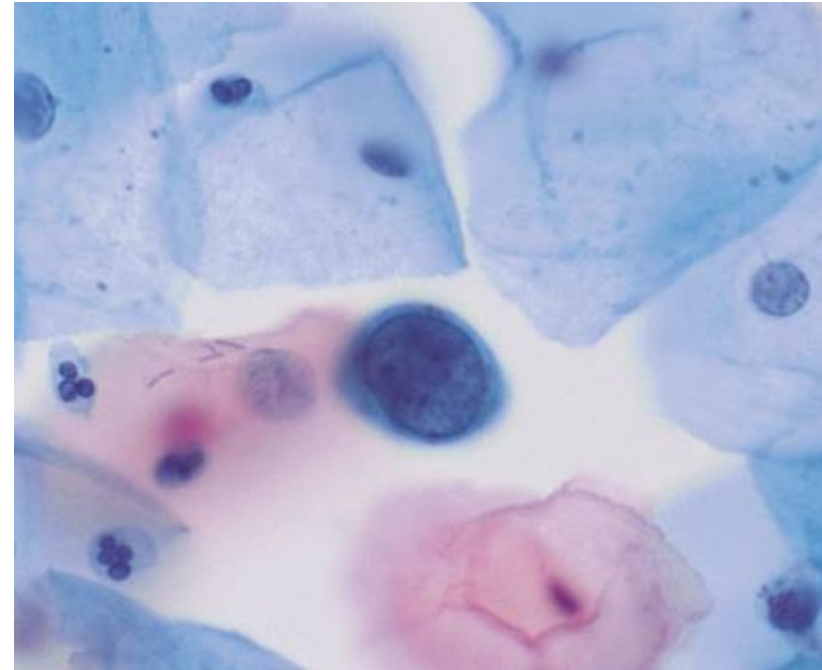
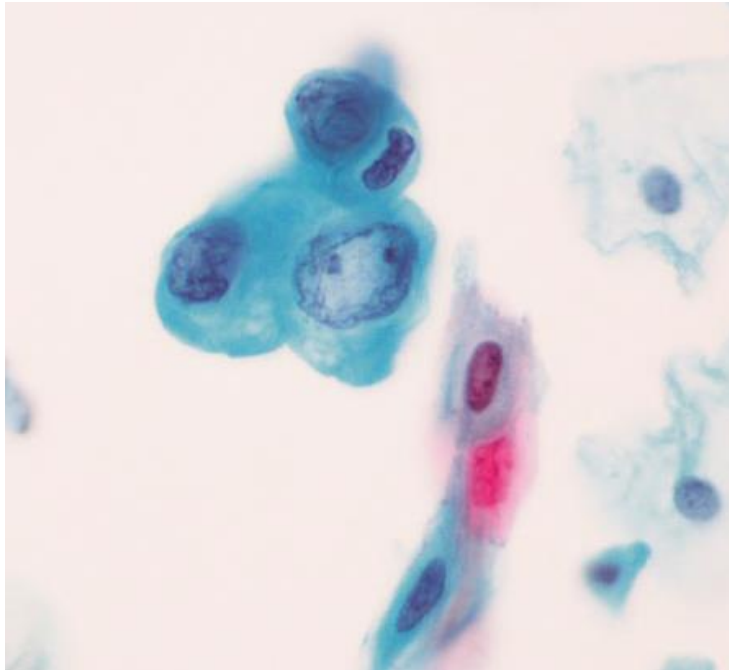
Mimetizadores



HOSPITAL DE
CLÍNICAS
PORTO ALEGRE RS



Células Não Escamosas



Células endocervicais degeneradas

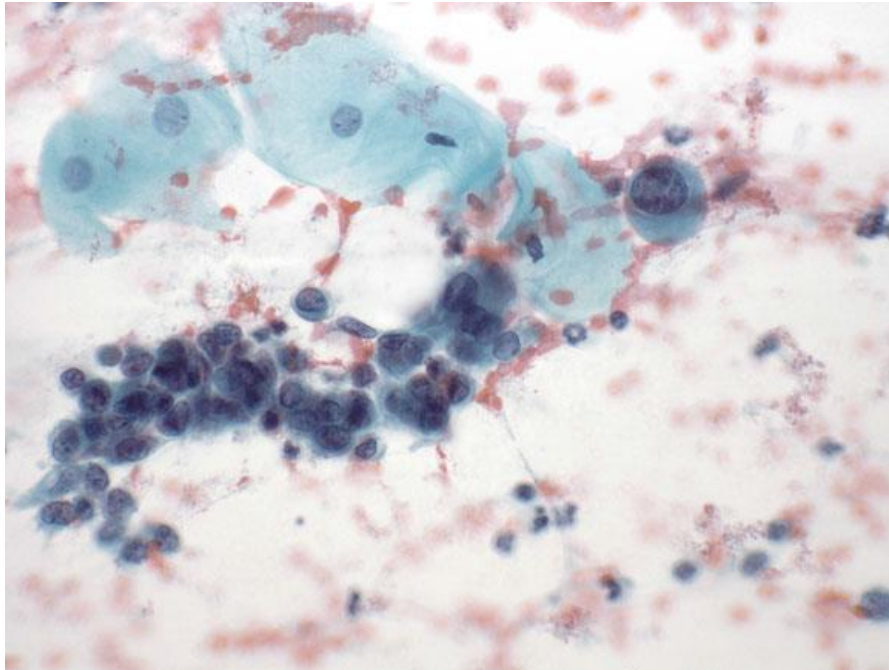
Mimetizadores



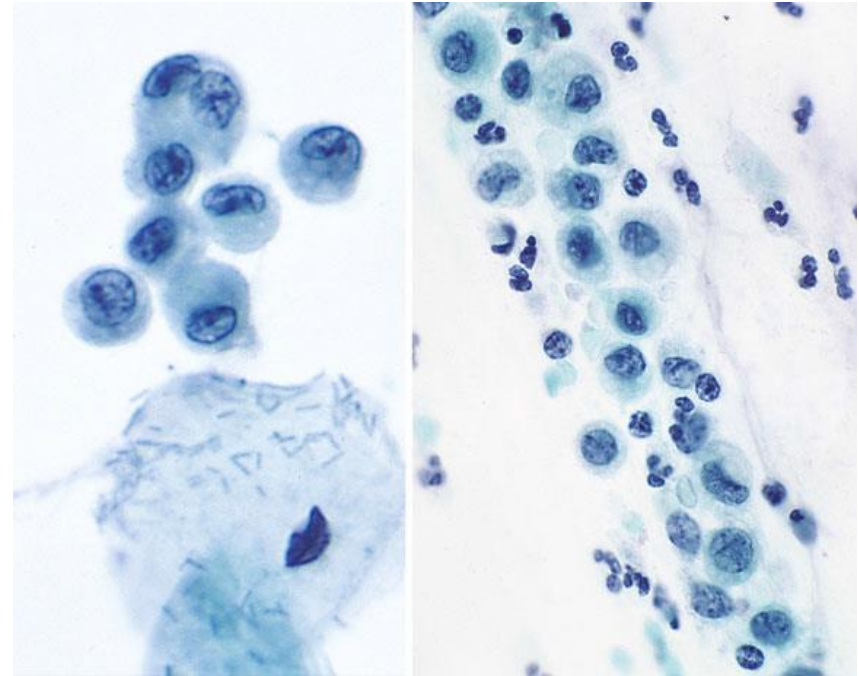
HOSPITAL DE
CLÍNICAS
PORTO ALEGRE RS



Células Não Escamosas



Células endometriais degeneradas



Macrófagos

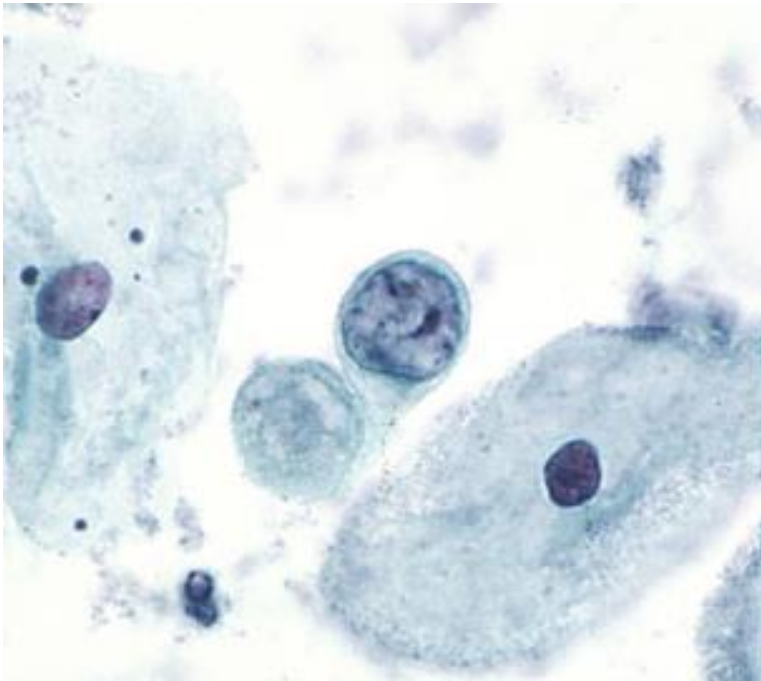
Mimetizadores



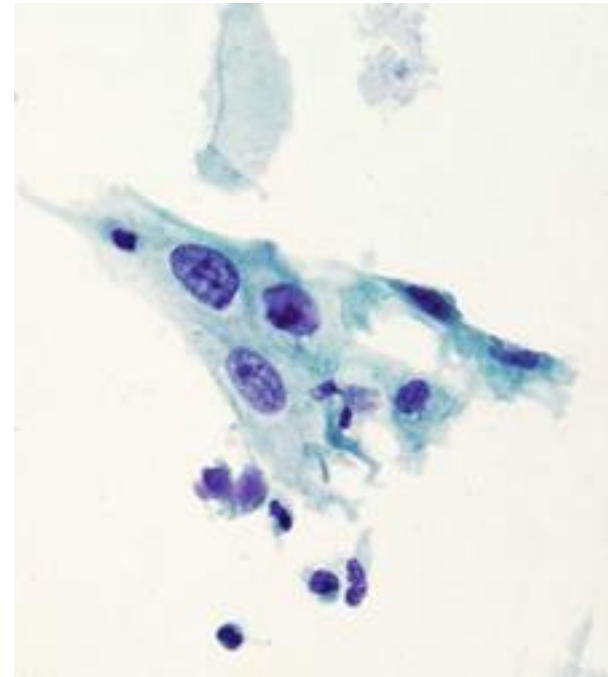
HOSPITAL DE
CLÍNICAS
PORTO ALEGRE RS



Células Não Escamosas

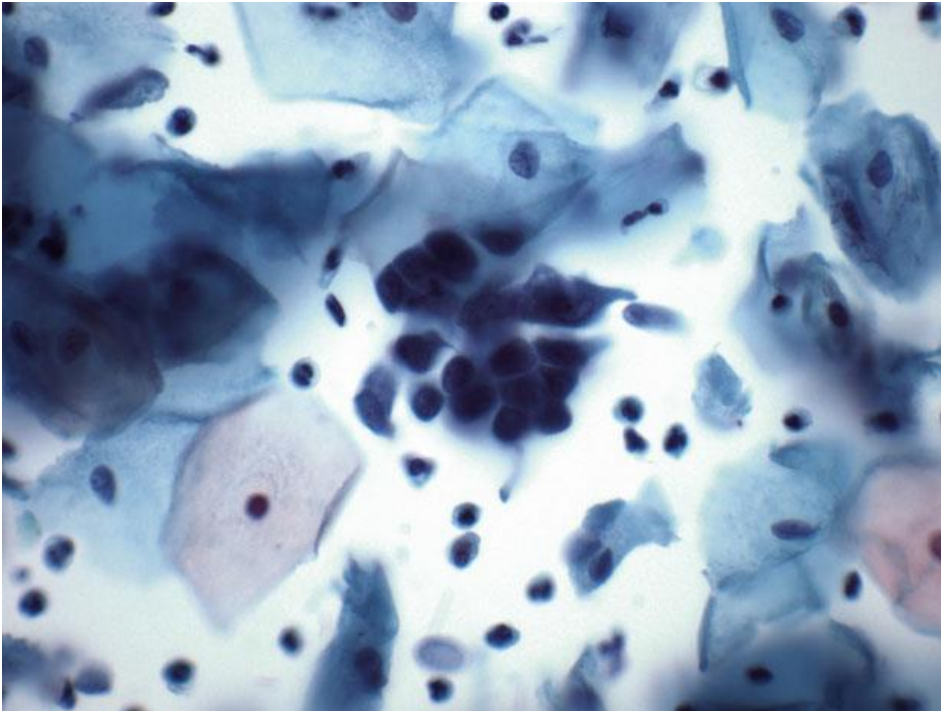


Artefatos Relacionados a DIU



Células Deciduais

Artefatos



Células Endocervicais com
Artefatos de Sobreposição e
Posicionamento

Conduta em ASC-H



HOSPITAL DE
CLÍNICAS
PORTO ALEGRE RS



Colposcopia com biópsia

Independentemente da idade ou resultado do teste para HPV



HOSPITAL DE
CLÍNICAS
PORTO ALEGRE RS



OBRIGADO!

Referências



HOSPITAL DE
CLÍNICAS
PORTO ALEGRE RS



- Nayar R, Wilbur DC (editors). “The Bethesda System for Reporting Cervical Cytology: Definitions, Criteria, and Explanatory Notes” 3rd ed. Springer International Publishing, Switzerland, 2015. ISBN 978-3-319-11073-8. ISBN 978-3-319-11074-5 (eBook). DOI 10.1007/978-3-319-11074-5.
- WHO Classification of Tumours Editorial Board. Female genital tumours [Internet]. Lyon (France): International Agency for Research on Cancer; 2020 [access in September 8th 2021]. (WHO classification of tumours series, 5th ed.; vol. 4). Available from: <https://tumourclassification.iarc.who.int/chapters/34>.
- Rastreio, diagnóstico e tratamento do câncer de colo de útero. São Paulo: Federação Brasileira das Associações de Ginecologia e Obstetrícia (FEBRASGO), 2017. ISSN 2525-6416 NLM WP480. Série Orientações e Recomendações FEBRASGO. v. 1, n. 2, jan. 2016

ANEXO 8

Aula 8 – Carcinoma de Células Escamosas



HOSPITAL DE
CLÍNICAS
PORTO ALEGRE RS



Citopatologia Cérvico-Vaginal

Carcinoma de Células Escamosas (CEC)

Pietro Lentz Martins Cantú
R4 de Citopatologia – HCPA
2021

Definição



HOSPITAL DE
CLÍNICAS
PORTO ALEGRE RS



Tumor epitelial invasivo composto por células escamosas em diversos graus de diferenciação

- Não há diferença de classificação entre as variações queratinizantes e não queratinizantes, sendo descritos separadamente por critérios diferentes na descrição morfológica

Definição



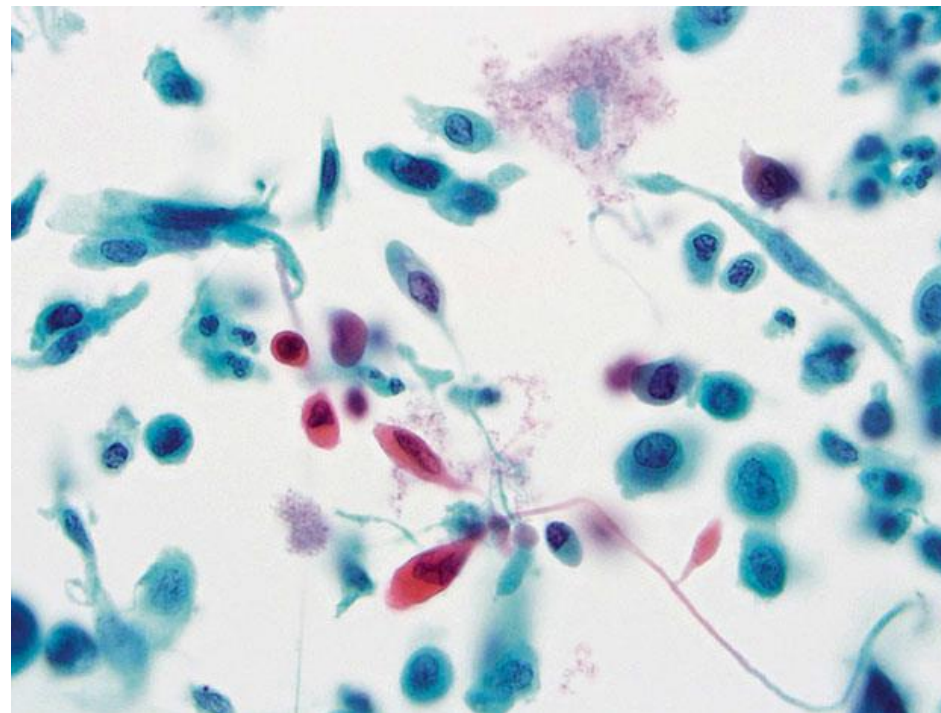
HOSPITAL DE
CLÍNICAS
PORTO ALEGRE RS



- Carcinoma mais comum do colo uterino (80-90% dos casos)
- Os subtipos histológicos da OMS (WHO) – queratinizante, não-queratinizante, basaloide, papilar, verrucoso, “warty” (condilomatoso) e linfoepitelioma-like – na maioria das vezes não são bem distinguíveis pela citologia, porém não há variação prognóstica entre elas (o que importa é o estadiamento) e, portanto, essa distinção não é necessária no laudo citopatológico
- A variação “carcinoma escamotransicional” está em desuso e o termo “carcinoma de pequenas células” é reservado aos carcinomas neuroendócrinos

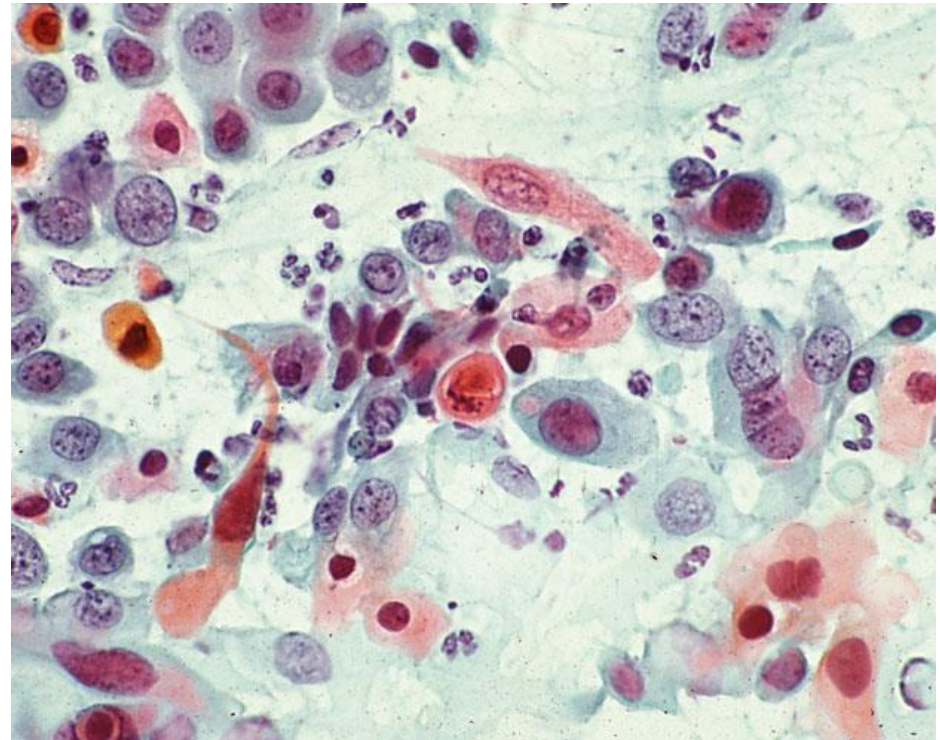
Carcinoma de Células Escamosas Queratinizante

- Células predominantemente isoladas, mais raramente em grupamentos
- Acentuada variação no tamanho e formato celulares, com células caudadas e fusiformes e citoplasma orangeofílico
- Pleomorfismo nuclear, membranas nucleares irregulares e numerosos núcleos opacos e densos



Carcinoma de Células Escamosas Queratinizante

- Cromatina geralmente grosseiramente granular, com distribuição irregular
- Podem haver macronucléolos e diátese tumoral, porém são características mais raras do que no CEC não queratinizante
- Hiper e/ou paraqueratose podem ocorrer, mas, no CEC, sempre na presença de anormalidades nucleares



Critérios



HOSPITAL D.
CLÍNICA
PO

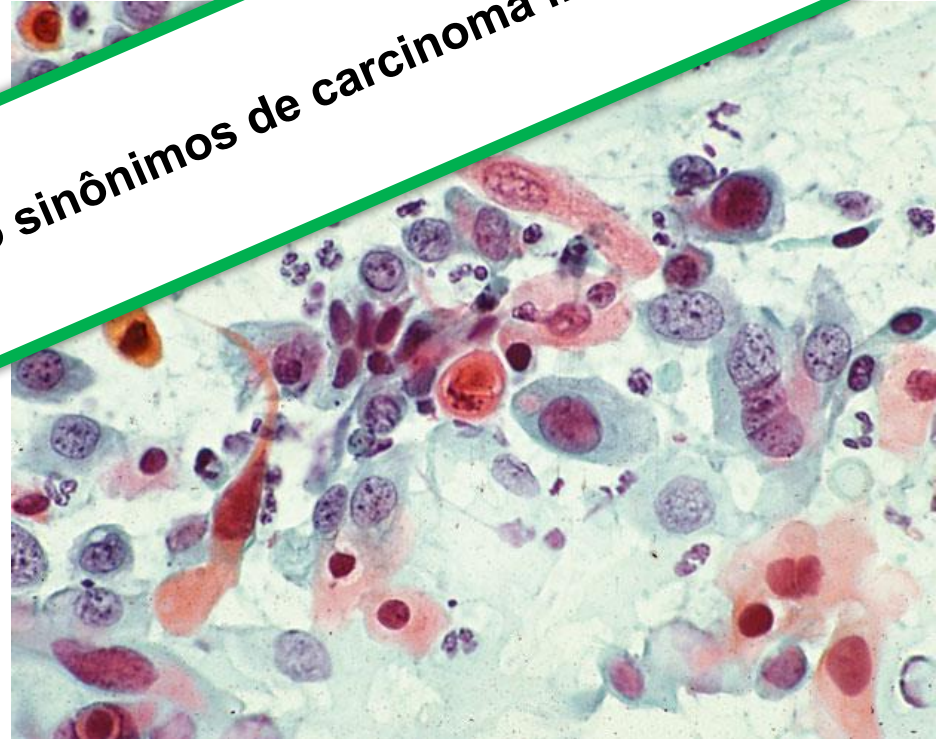

Carcinoma de Células Escamosas

- Cromatina geralmente grosseiramente granular, com distribuição irregular
- Podem haver macrodiátese tumoral caracterizada por

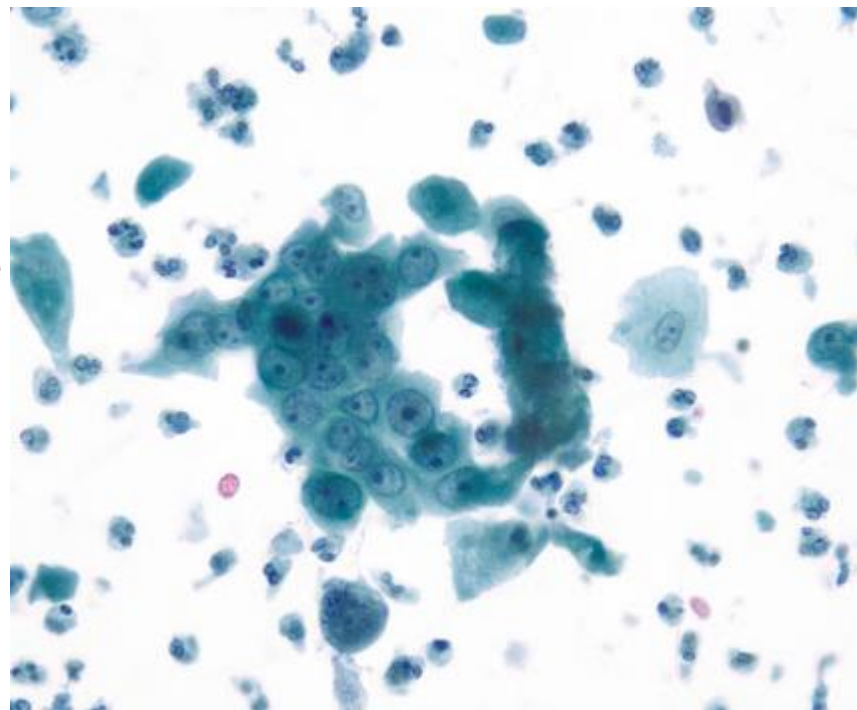
Hiper e paraqueratose não são sinônimos de carcinoma invasivo!

...ratose podem
...o, no CEC, sempre na
ênfase de anormalidades
nucleares



Carcinoma de Células Escamosas Não Queratinizante

- Células ocorrem isoladas ou em agregados sinciciais com bordas pouco definidas
- As células são quase sempre pequenas e com características semelhantes às de HSIL
- Núcleos com cromatina grosseiramente irregular e nucléolos por vezes proeminentes
- Diátese tumoral (detritos necróticos e elementos do sangue lisados) frequentemente presente



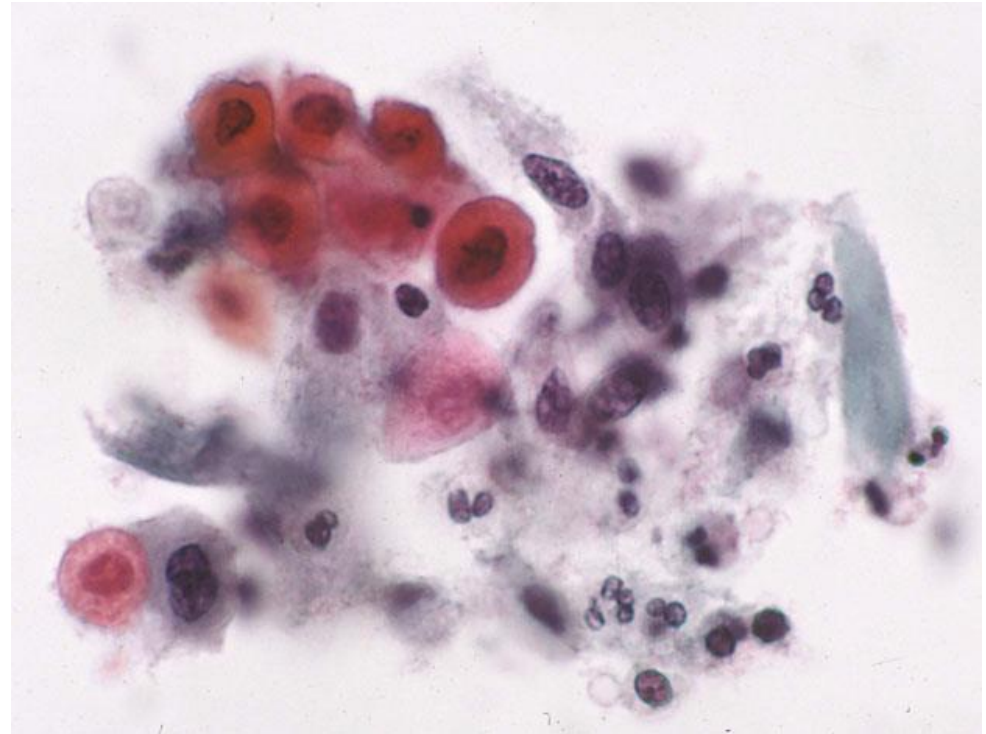
Critérios



HOSPITAL DE
CLÍNICAS
PORTO ALEGRE RS

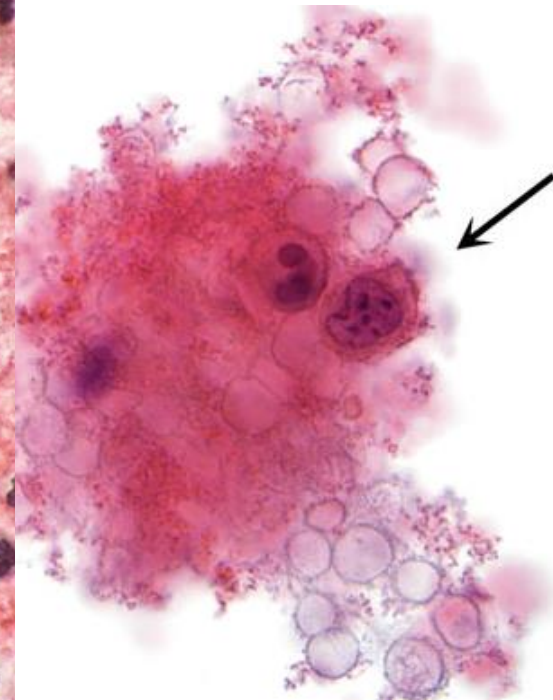
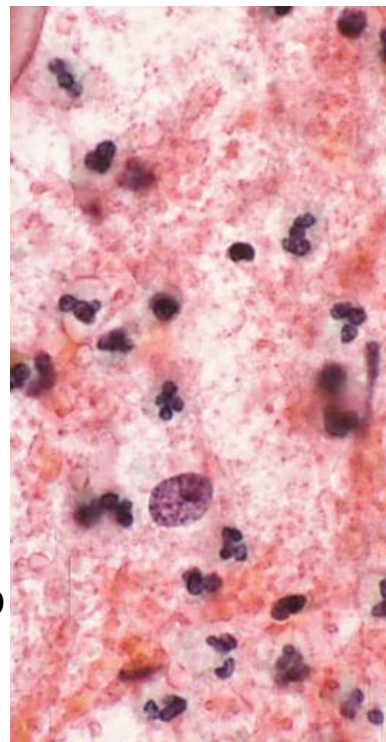


- Em meio líquido, a diátese geralmente é mais sutil, com o material necrótico se acumulando mais na periferia dos grupamentos celulares – “diátese pegajosa/adesiva”
- No meio líquido, a celularidade tumoral também é menor e as células malignas são mais arredondadas, podendo conferir aparência glandular a elas



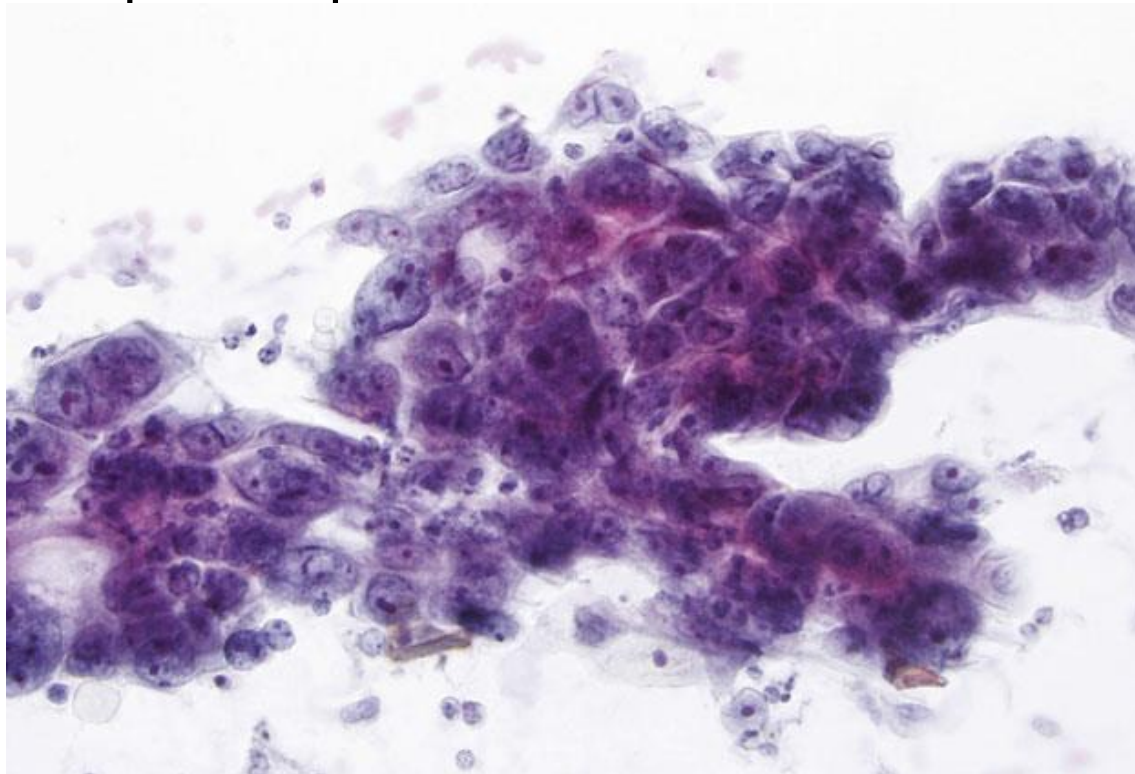
Baixa Celularidade e Excesso de Sangue

- Amostras de CEC geralmente são sanguinolentas e podem apresentar celularidade bastante escassa, portanto todo espécime insatisfatório deve ser examinado com cuidado!
- Na preparação ThinPrep, o excesso de sangue pode obstruir o filtro e resultar em amostras aparentemente acelulares, o que pode ser corrigido tratando a amostra com ácido acético glacial



Reparo Atípico

- Núcleolos evidentes (um importante sinal de alta atividade celular) geralmente ocorrem tanto em CEC não queratinizante quanto em alterações epiteliais reativas e/ou reparativas benignas



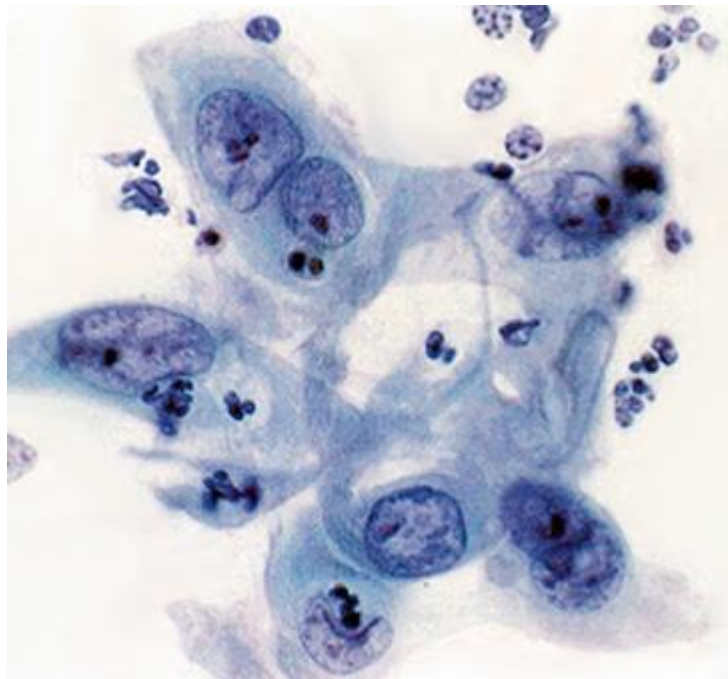
Reparo Atípico

- O CEC diferencia-se do reparo atípico pelas seguintes características:
 - Menor coesão celular
 - Mais células isoladas
 - Anormalidades nucleares mais acentuadas
 - Distribuição irregular da cromatina, com áreas de clareamento
 - Mitoses atípicas
 - Diátese tumoral
- Em casos extremos, a semelhança do reparo atípico com CEC pode ser impressionante, exigindo um exame bastante atento, com correlação com dados clínicos e exames prévios para definir o diagnóstico (ao menos ASC-H)

Armadilhas

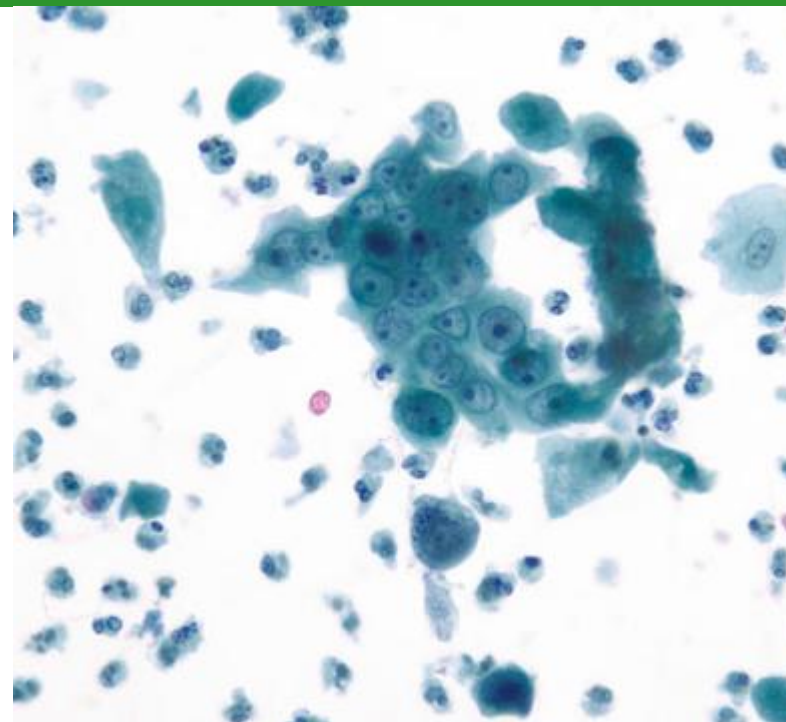


HOSPITAL DE
CLÍNICAS
PORTO ALEGRE RS



Reparo Atípico

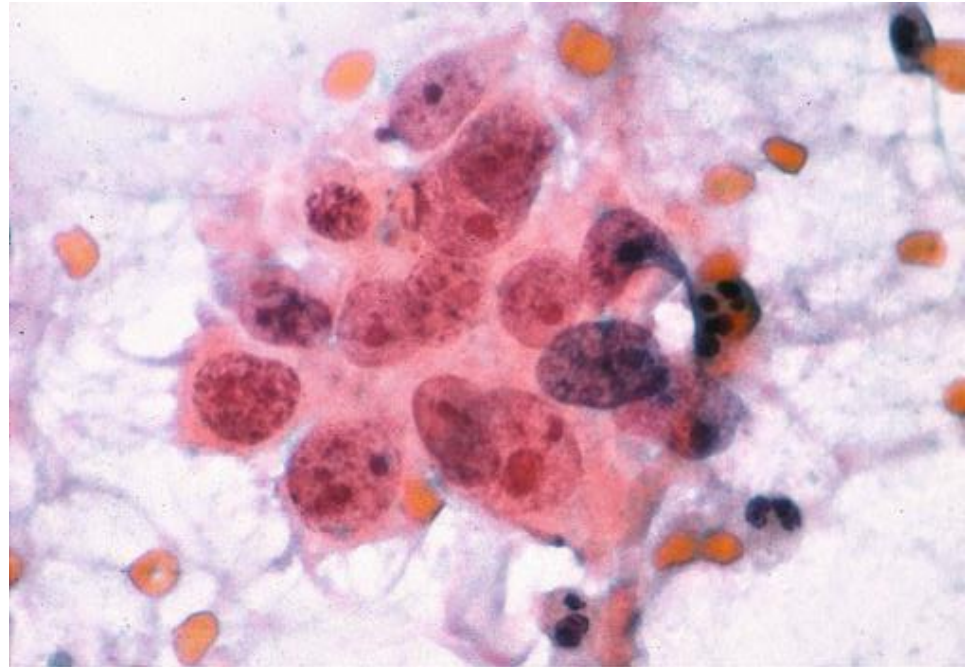
X



CEC não queratinizante

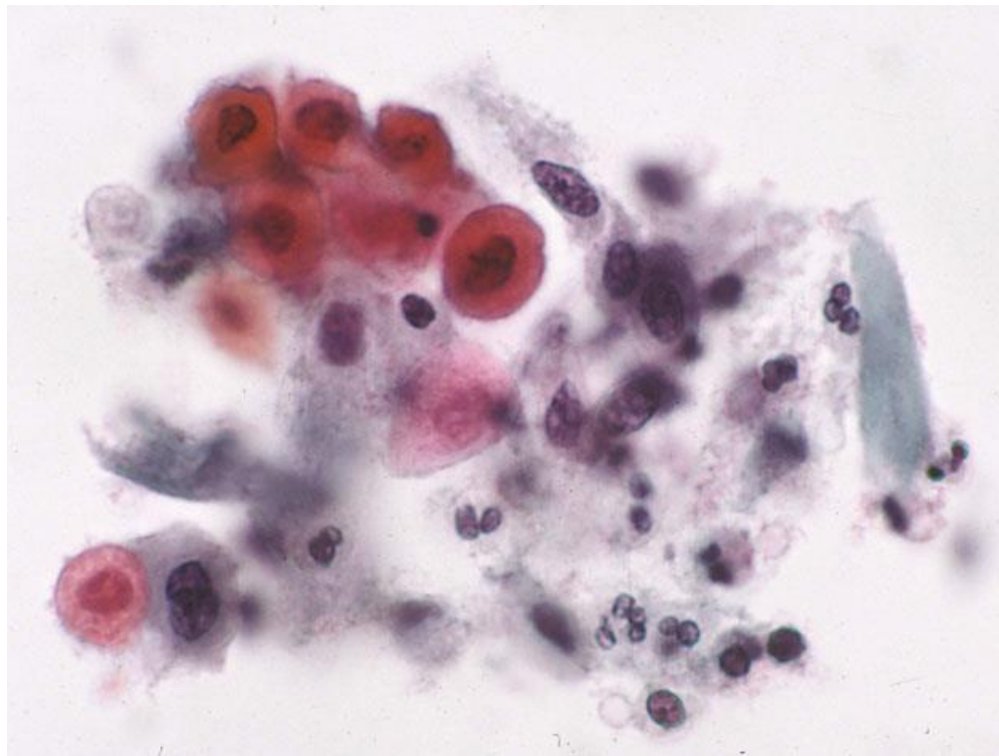
Diátese Tumoral

- Diátese tumoral é definida como detritos necróticos, células inflamatórias e sangue de fundo, causados por necrose tumoral e tecidual e reação inflamatória decorrentes do crescimento e infiltração tumoral
- Nas preparações convencionais, a diátese é distribuída de maneira uniforme

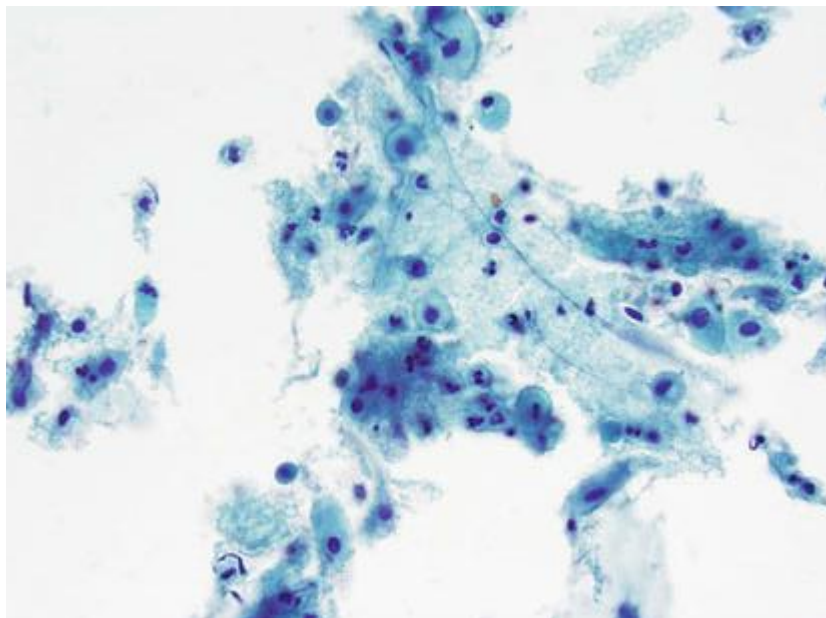


Diátese Tumoral

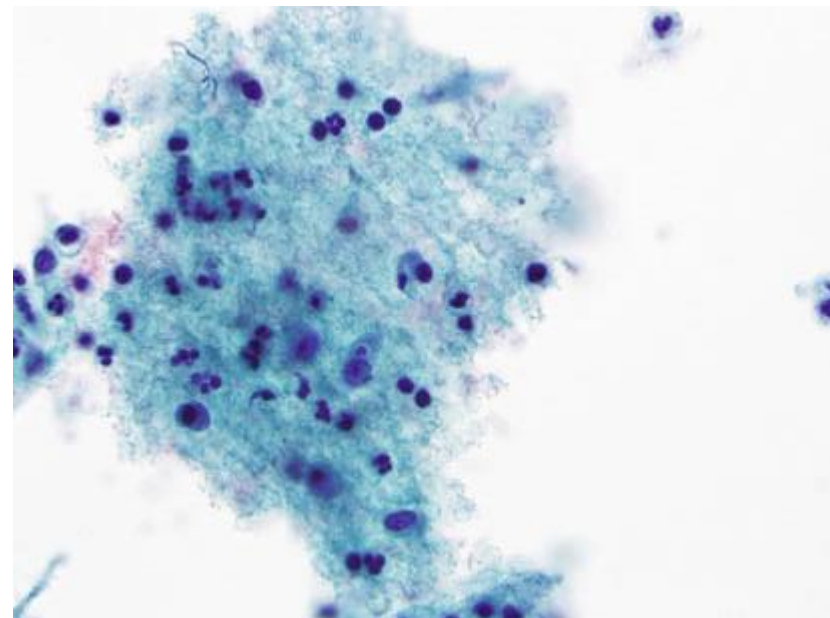
- Nas preparações líquidas, a diátese tende a agregar-se em bolas ou aderir-se ao material celular (diátese adesiva)



Mimetizadores de Diátese Tumoral

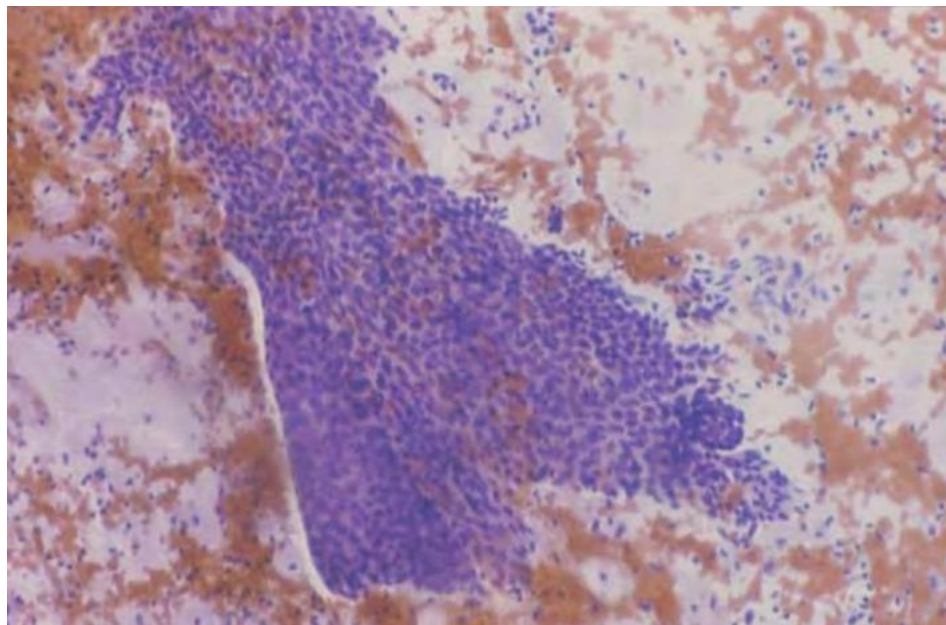


Fundo de atrofia com detritos
granulares amorfos

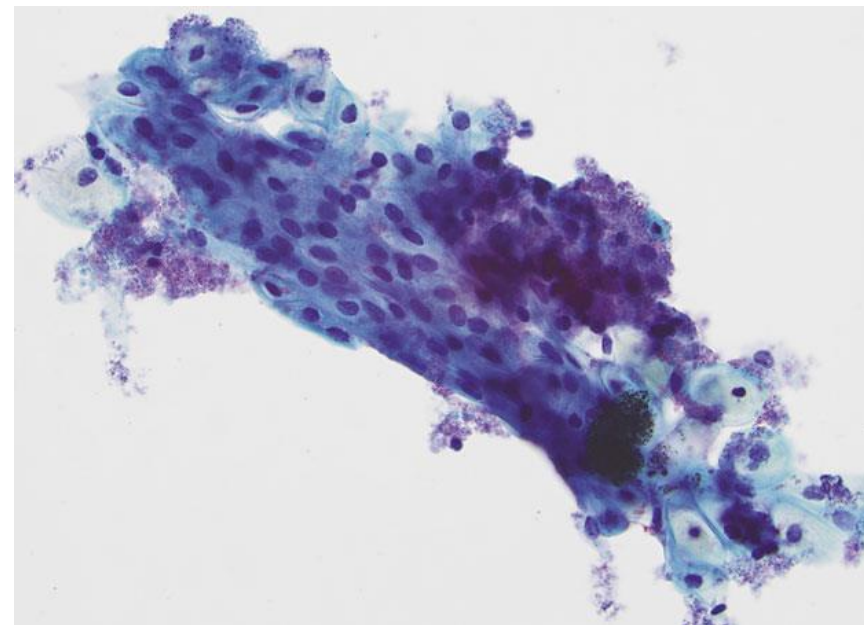


Fundo com debris inflamatórios

Mimetizadores de Diátese Tumoral



Pólipo endocervical irritado – por vezes apresentam detritos necróticos e inflamatórios muito difíceis de distinguir de diátese



Material lubrificante – pode muitas vezes aderir às células, simulando diátese adesiva em preparações líquidas

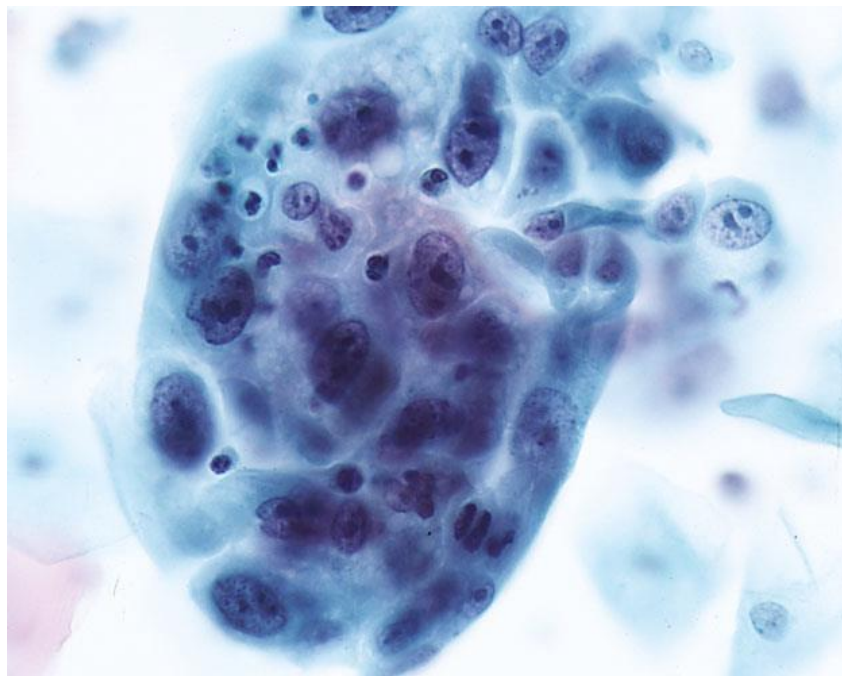
Carcinoma de Células Escamosas x Adenocarcinoma

- Confusão pode ocorrer no CEC não queratinizante
- Em tumores pouco diferenciados, que se apresentam como grupamentos hipercromáticos amontoados sem arquitetura organoide, citoplasma denso e abundante ou evidência de queratinização, o uso de “cell blocks” de material residual de preparações líquidas pode ajudar – muitas vezes cortes desses grupamentos densos permitem melhor visualização do citoplasma

Armadilhas

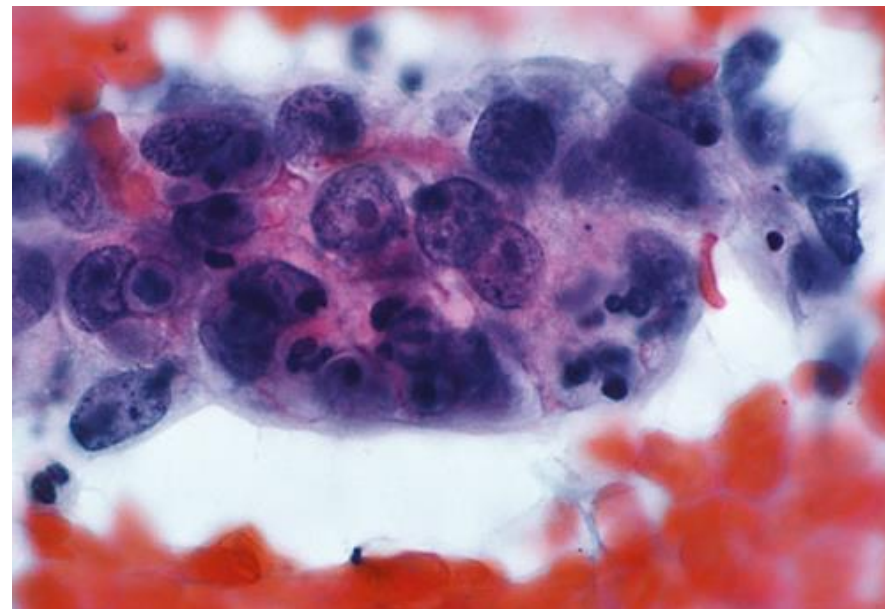


HOSPITAL DE
CLÍNICAS
PORTO ALEGRE RS



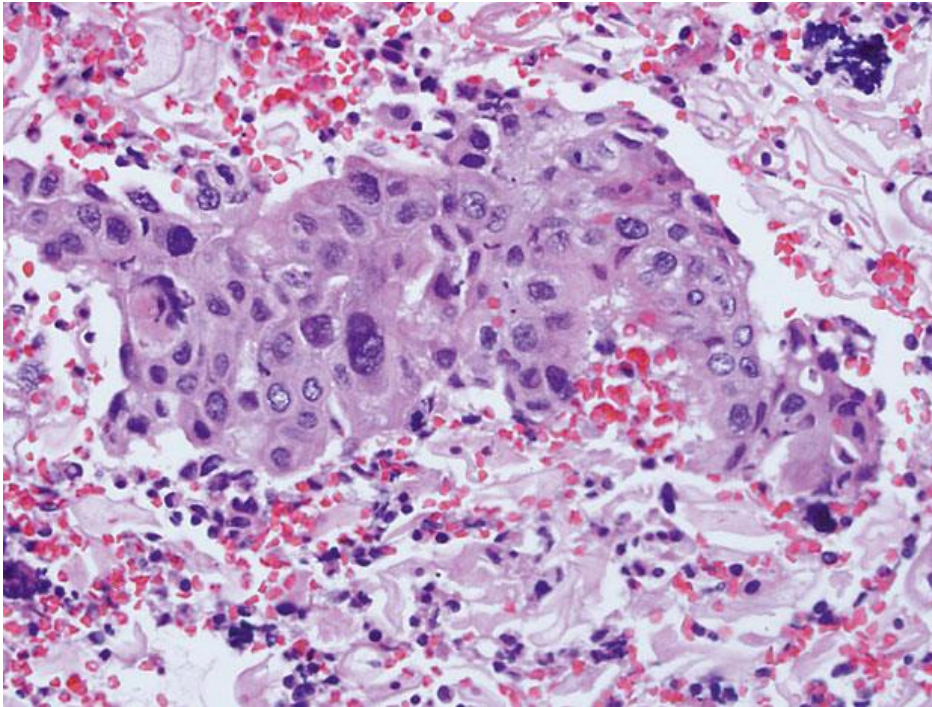
CEC não queratinizante

X



Adenocarcinoma

Carcinoma de Células Escamosas x Adenocarcinoma



Carcinoma de Células
Escamosas
“Cell Block”



Colposcopia com biópsia → Estadiamento

Independentemente da idade ou resultado do teste para HPV



HOSPITAL DE
CLÍNICAS
PORTO ALEGRE RS



OBRIGADO!

Referências



HOSPITAL DE
CLÍNICAS
PORTO ALEGRE RS



- Nayar R, Wilbur DC (editors). “The Bethesda System for Reporting Cervical Cytology: Definitions, Criteria, and Explanatory Notes” 3rd ed. Springer International Publishing, Switzerland, 2015. ISBN 978-3-319-11073-8. ISBN 978-3-319-11074-5 (eBook). DOI 10.1007/978-3-319-11074-5.
- WHO Classification of Tumours Editorial Board. Female genital tumours [Internet]. Lyon (France): International Agency for Research on Cancer; 2020 [access in September 8th 2021]. (WHO classification of tumours series, 5th ed.; vol. 4). Available from: <https://tumourclassification.iarc.who.int/chapters/34>.
- Rastreio, diagnóstico e tratamento do câncer de colo de útero. São Paulo: Federação Brasileira das Associações de Ginecologia e Obstetrícia (FEBRASGO), 2017. ISSN 2525-6416 NLM WP480. Série Orientações e Recomendações FEBRASGO. v. 1, n. 2, jan. 2016

ANEXO 9

Aula 9 – Anormalidades em Células Glandulares



HOSPITAL DE
CLÍNICAS
PORTO ALEGRE RS



Citopatologia Cérvico-Vaginal

Anormalidades em Células Glandulares

Pietro Lentz Martins Cantú
R4 de Citopatologia – HCPA
2021

Tipos de Anormalidades



HOSPITAL DE
CLÍNICAS
PORTO ALEGRE RS



- Células Endometriais Benignas em ≥ 45 anos
- Células Glandulares Atípicas
- Adenocarcinoma Endocervical “in situ”
- Adenocarcinoma Invasivo

Considerações



HOSPITAL DE
CLÍNICAS
PORTO ALEGRE RS



- Células endometriais benignas são achados normais em mulheres em idade reprodutiva e não há necessidade de descrevê-las nesses casos, mas devem sempre ser relatadas em pacientes ≥ 45 anos devido à possibilidade de tratar-se de carcinoma de endométrio
- Lembrar que a citologia cervical é um teste de rastreio para anormalidades escamosas, portanto a sensibilidade para detecção de lesões glandulares pode ser limitada tanto por problemas de coleta quanto de interpretação

Tipos de Anormalidades



HOSPITAL DE
CLÍNICAS
PORTO ALEGRE RS



- **Células Endometriais Benignas em ≥ 45 anos**
- Células Glandulares Atípicas
- Adenocarcinoma Endocervical “in situ”
- Adenocarcinoma Invasivo

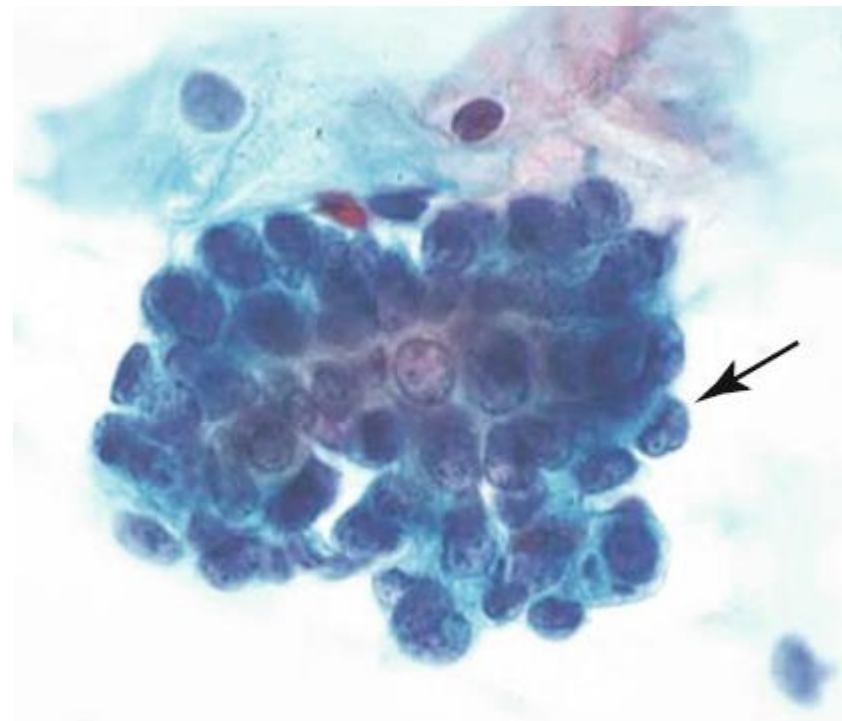
Células Endometriais Benignas Esfoliadas

Devem ser relatadas apenas em pacientes ≥ 45 anos - possibilidade de carcinoma endometrial

- Células pequenas e geralmente arranjadas em grupamentos arredondados (“exodus balls”), raramente isoladas
- Núcleos pequenos, de tamanho semelhante ao de células escamosas intermediárias normais, mas com citoplasma escasso (resultando em grande relação N/C) e muitas vezes vacuolizado
- Núcleos são escuros e os nucléolos são inconspícuos, com cromatina pouco discernível devido à sobreposição celular

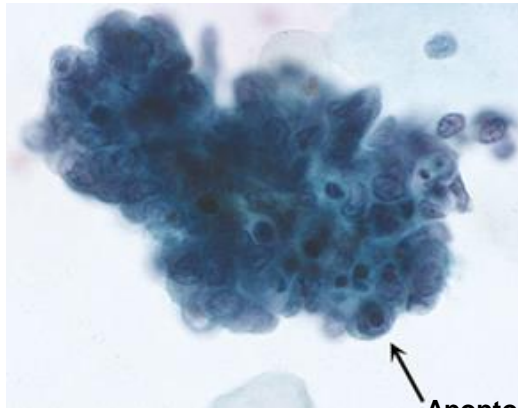
Células Endometriais Benignas Esfoliadas

- Alguns núcleos nas bordas dos grupamentos podem apresentar-se amoldados em “forma de copo”
- Bordas celulares mal definidas
- Cariorrexe frequentemente presente
- Ausência de mitoses
- Pode haver grupamentos com contornos duplos (células estromais sobrepostas envolvidas por células glandulares endometriais)

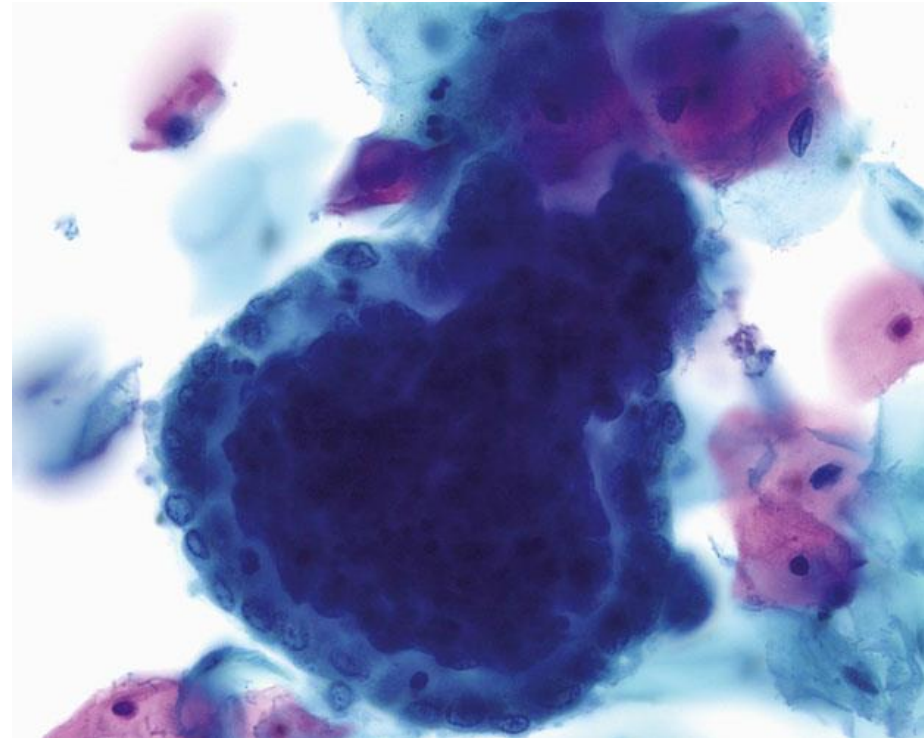


Células Endometriais Benignas Esfoliadas

- Em preparações líquidas: células isoladas são mais evidentes; nucléolos e cromatina são mais visíveis; cariorrexe e vacúolos intracitoplasmáticos são mais comuns



Apoptose



Importante!



HOSPITAL DE
CLÍNICAS
PORTO ALEGRE RS



Células Endometriais Benignas Esfoliadas

- As células endometriais benignas em mulheres com neoplasia endometrial provavelmente ocorrem devido à destruição glandular e estromal causada pela neoplasia
- Fragmentos de endométrio e segmento uterino inferior arrancados, ao contrário dos esfoliados, não estão associados a maior risco de câncer endometrial e, portanto, sua presença não deve necessariamente ser relatada
 - Ocorrem por amostragem inadvertida para além da endocérvice e geralmente são vistos em pacientes que sofreram excisões de lesões cervicais

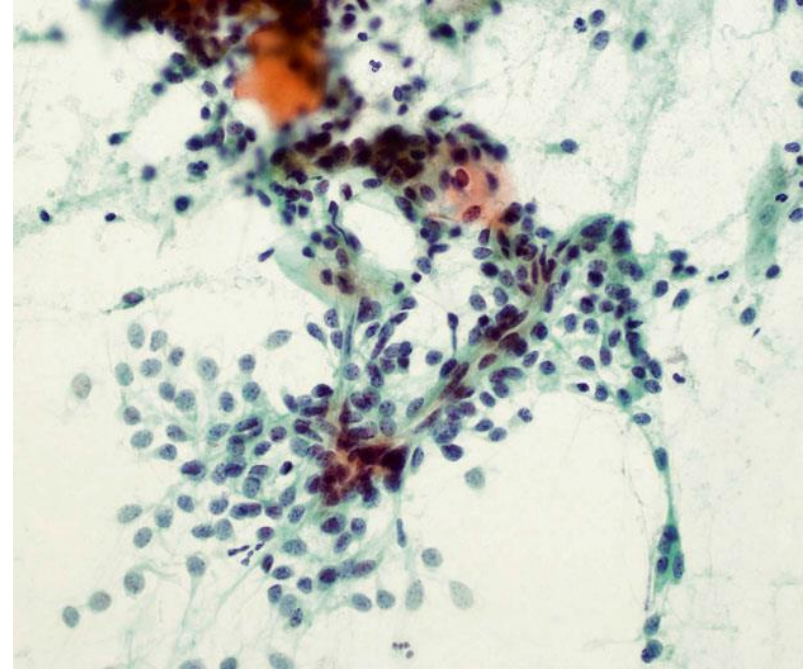
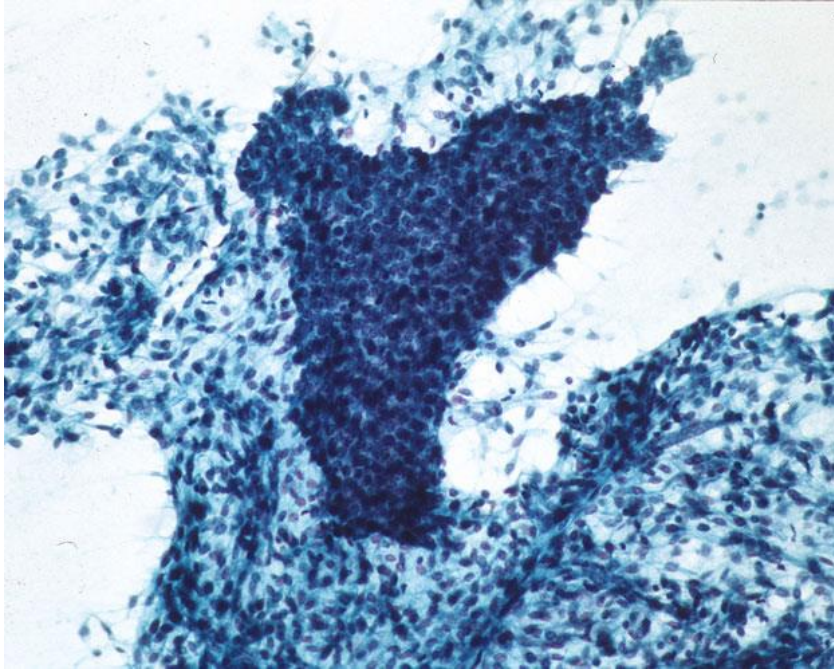
Importante!



HOSPITAL DE
CLÍNICAS
PORTO ALEGRE RS



Fragmentos arrancados do segmento uterino inferior



Presença de componente estromal fusocelular, por vezes com vasos visíveis, associado ao componente glandular, em lençóis, por vezes até apresentando mitoses

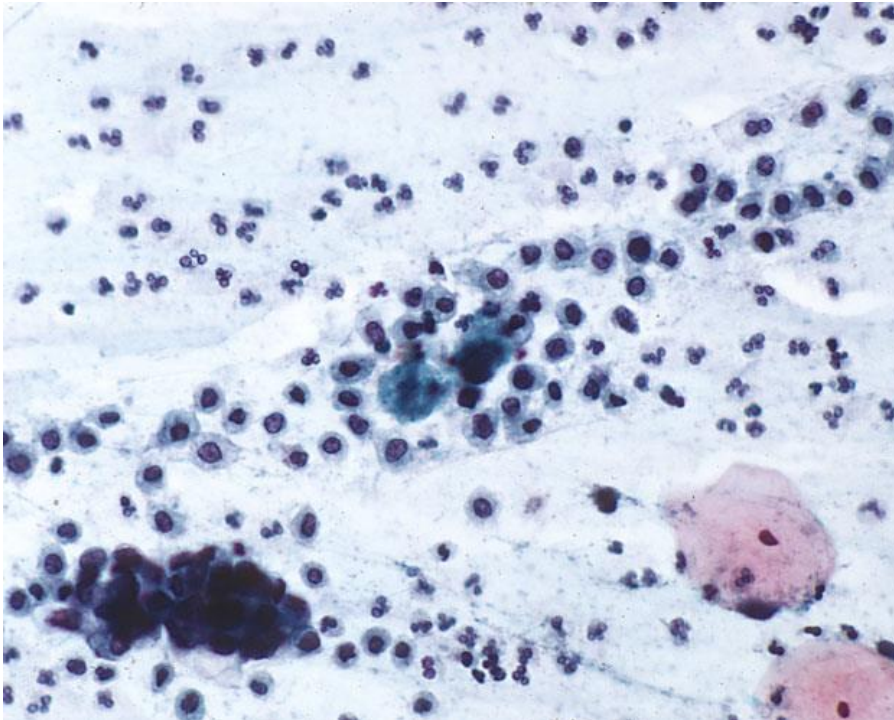
Importante!



HOSPITAL DE
CLÍNICAS
PORTO ALEGRE RS



Mimetizadores de Células Endometriais



Histiócitos

- Geralmente mais isolados
- Núcleos redondos a reniformes, muitas vezes dobrados
- Citoplasma espumoso
- Podem ocorrer junto a células endometriais esfoliadas, mas não têm significado patológico por si só
- Mais comuns próximo ao período menstrual

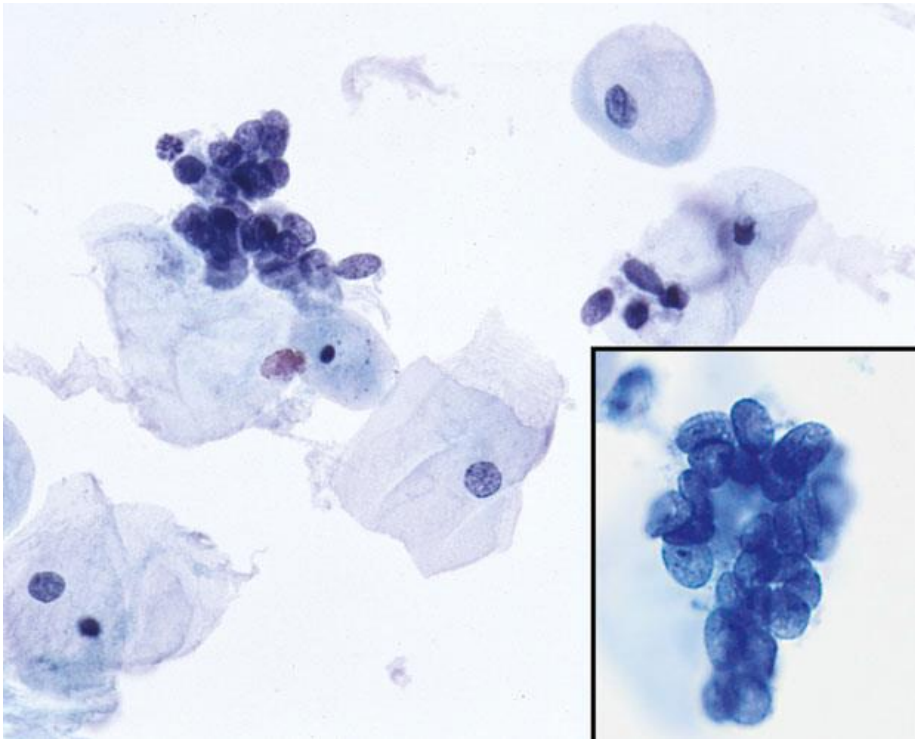
Importante!



HOSPITAL DE
CLÍNICAS
PORTO ALEGRE RS



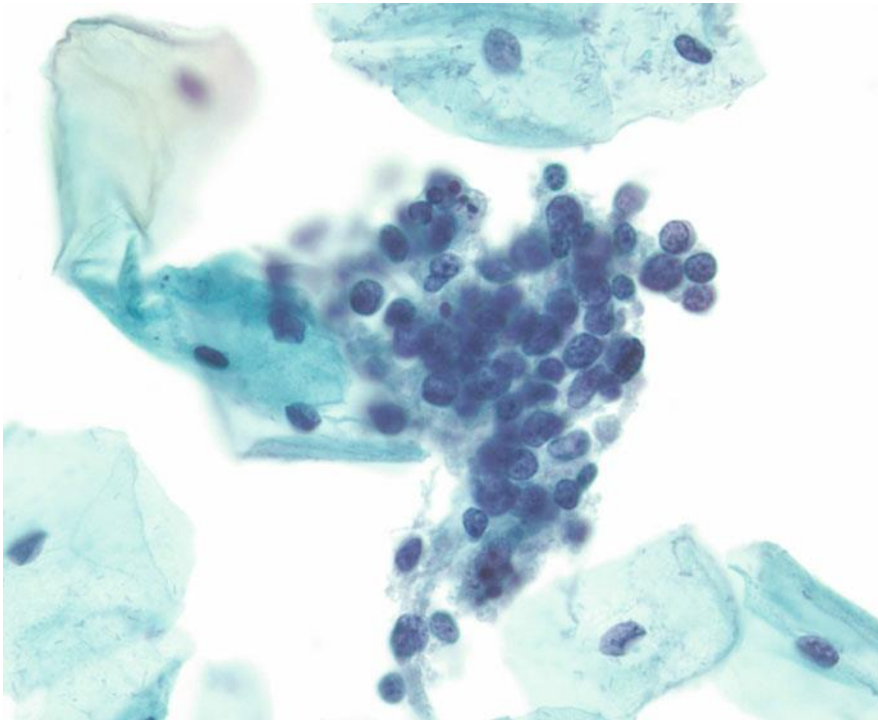
Mimetizadores de Células Endometriais



Grupamentos de Núcleos Nus (sem atipias)

- Ausência total de citoplasma
- Podem apresentar amoldamento
- Geralmente de origem parabasal
- Associação com atrofia

Mimetizadores de Células Endometriais



Cervicite Folicular

- Rara
- Apresenta-se como grupamentos de células linfoides pequenas e redondas de tamanho semelhante às células endometriais, por vezes com plasmócitos e macrófagos de corpo tingível associados
- Agregados são menos coesos e com formato mais irregular

Tipos de Anormalidades



HOSPITAL DE
CLÍNICAS
PORTO ALEGRE RS



- Células Endometriais Benignas em ≥ 45 anos
- **Células Glandulares Atípicas (AGC)**
 - **Células Endocervicais Atípicas**
 - **Sem Outras Especificações (SOE)**
 - **Favorecendo Neoplasia**
 - **Células Endometriais Atípicas**
 - **Células Glandulares Atípicas, Sem Outras Especificações (SOE)**
 - **Células Glandulares Atípicas, Favorecendo Neoplasia**
- Adenocarcinoma Endocervical “in situ”
- Adenocarcinoma Invasivo

O termo “células glandulares atípicas de significado indeterminado” (o antigo AG-US) não deve mais ser usado para evitar confusão com ASC-US



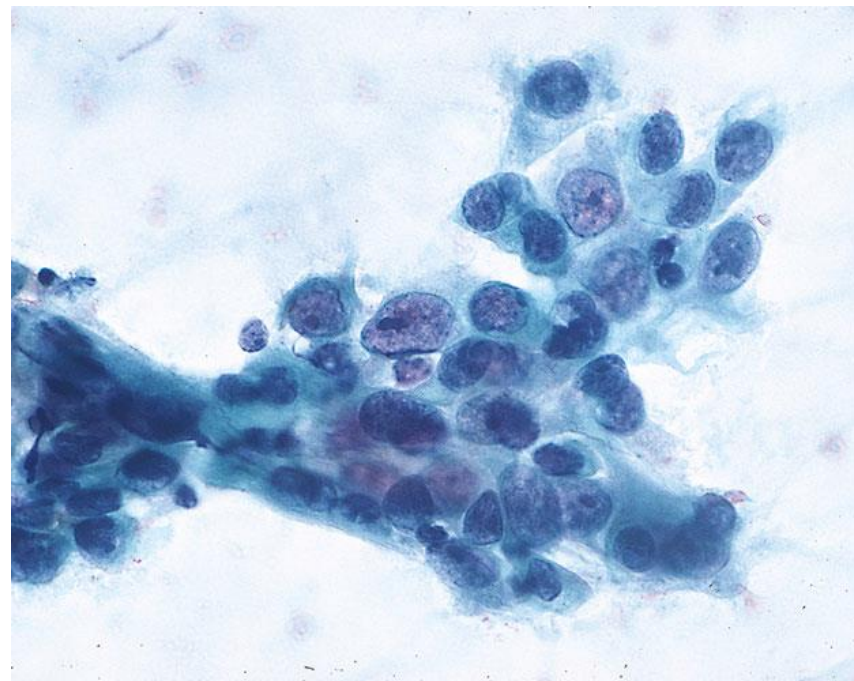
Células Endocervicais Atípicas

Células glandulares de fenótipo endocervical com atipia nuclear que excede alterações reativas ou reparativas mas não apresentam características inequívocas de adenocarcinoma “in situ” ou invasivo

- A distinção entre “SOE” e “favorecendo neoplasia” se dá pelo grau e/ou quantidade dessas alterações na amostra

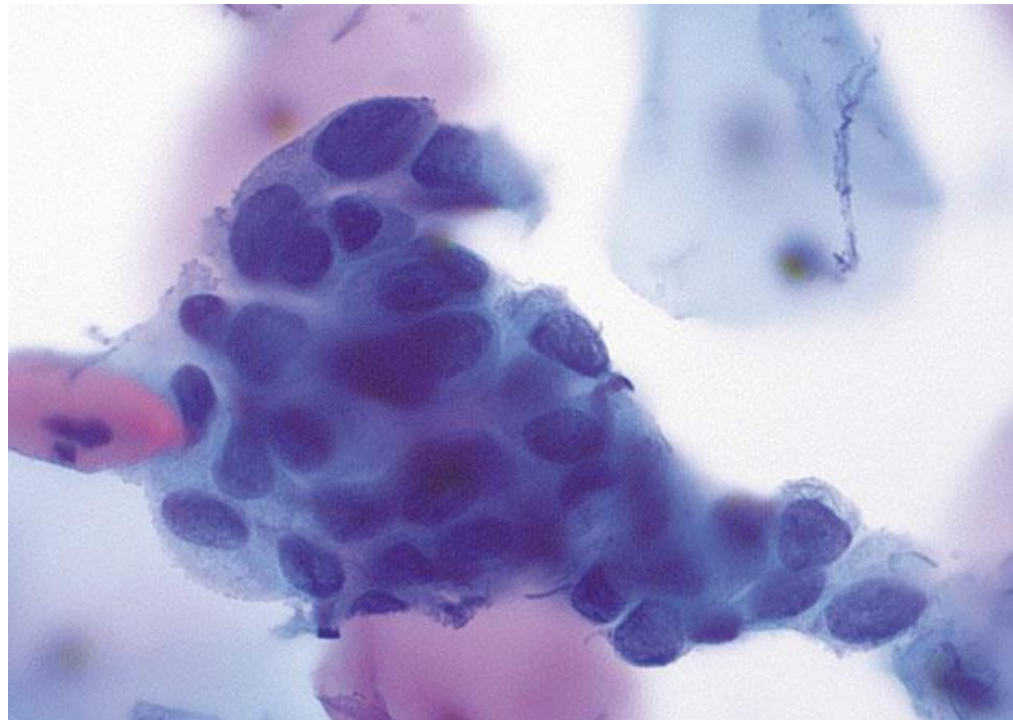
Células Endocervicais Atípicas, SOE

- Células ocorrem em lençóis, camadas ou faixas, com alguma sobreposição celular e/ou pseudoestratificação
- Núcleos aumentados em até 3-5x o tamanho dos núcleos de células endocervicais normais
- Certa variação de tamanho e formato nucleares
- Cromatina levemente irregular, ocasionalmente com nucléolos evidentes

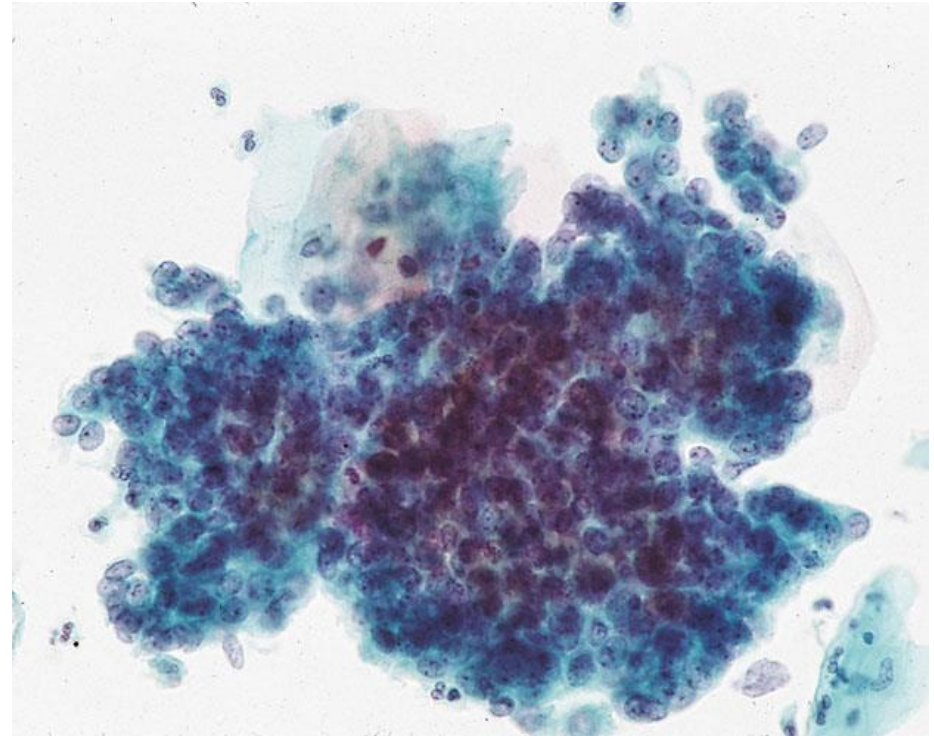
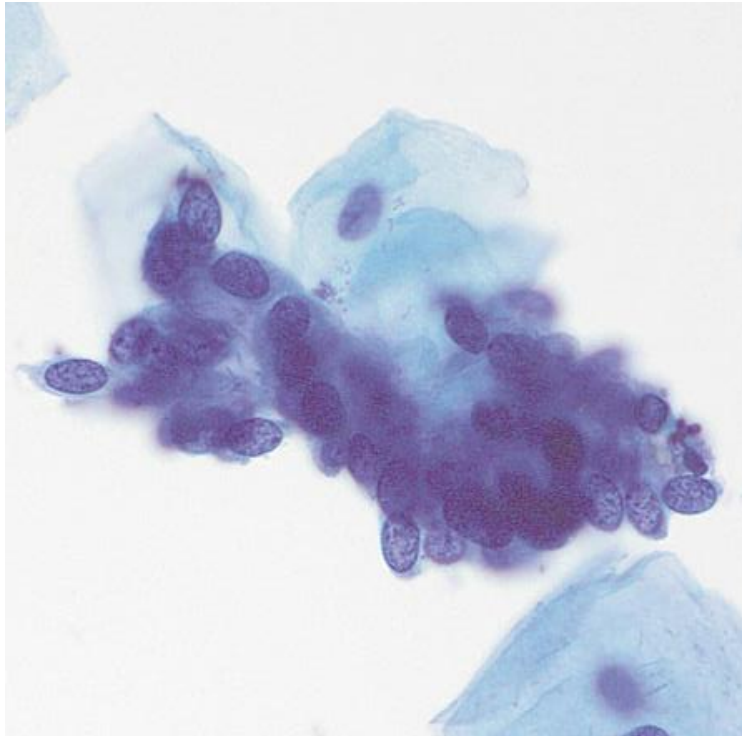


Células Endocervicais Atípicas, SOE

- Citoplasma pode ser abundante, mas relação N/C é alta
- Bordas celulares geralmente visíveis, bem demarcadas
- Mitoses são raras
- Em preparações líquidas, grupamentos mais arredondados, com mais sobreposição, prejudicando a visualização das células individuais

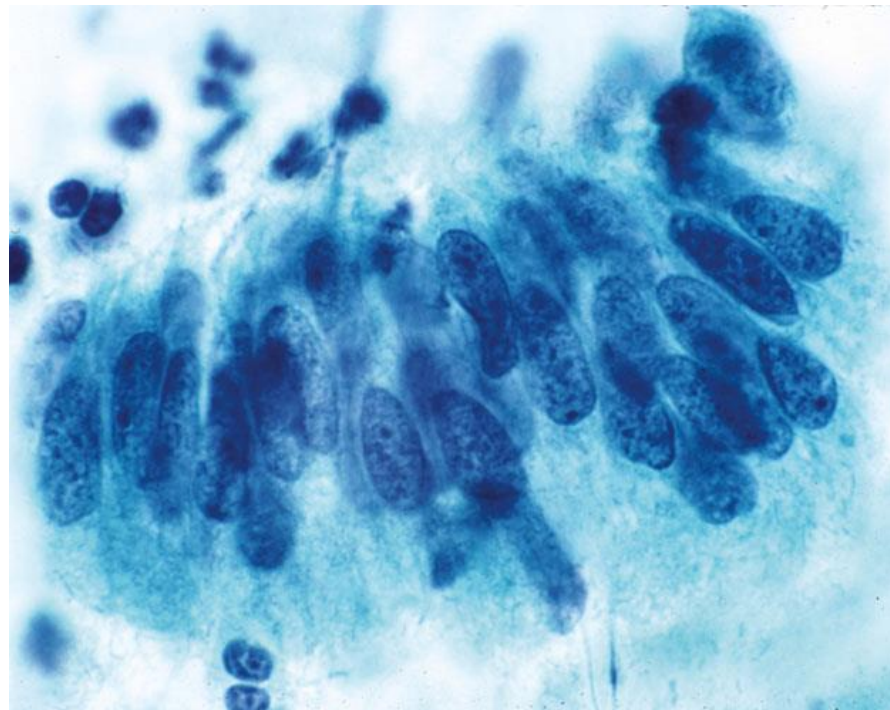


Células Endocervicais Atípicas, SOE



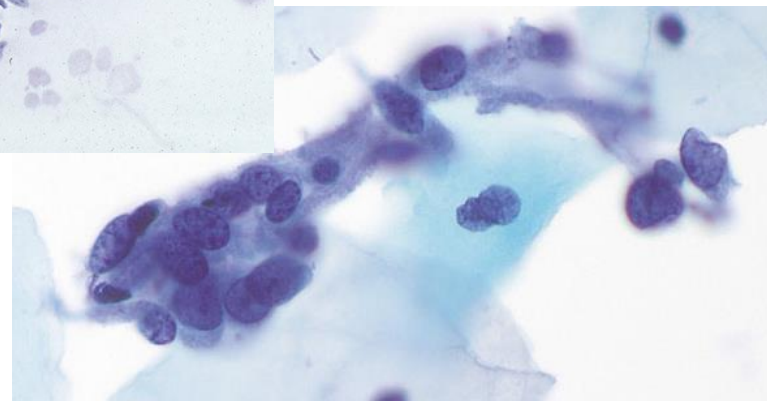
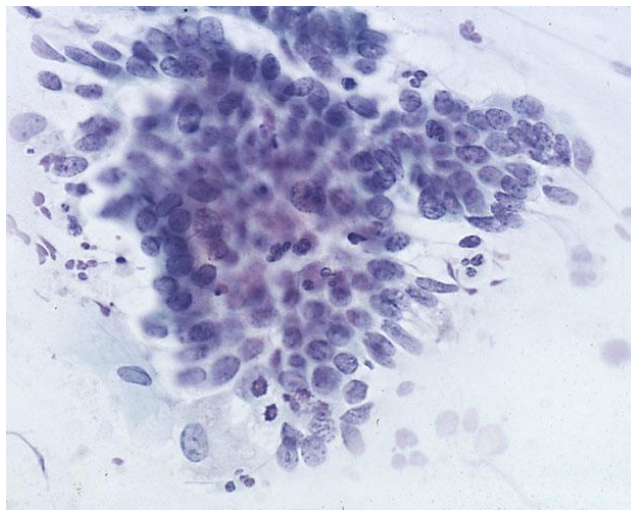
Células Endocervicais Atípicas, Favorecendo Neoplasia

- Células anormais em lençóis, camadas ou faixas, com amontoamento, sobreposição celular e/ou pseudoestratificação mais evidentes
- Raros grupamentos com rosetas e/ou "feathering" (bordas emplumadas)
- Núcleos aumentados e geralmente alongados, com alguma hipercromasia e alta relação N/C
- Cromatina grosseira e heterogênea



Células Endocervicais Atípicas, Favorecendo Neoplasia

- Bordos celulares podem ser mal definidos
- Mitoses e/ou debris apoptóticos ocasionais
- Em preparações líquidas, grupamentos com mais sobreposição, prejudicando a visualização das células individuais





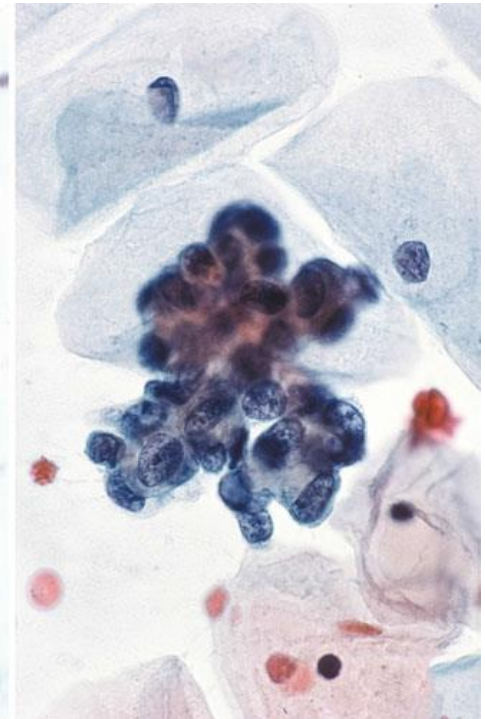
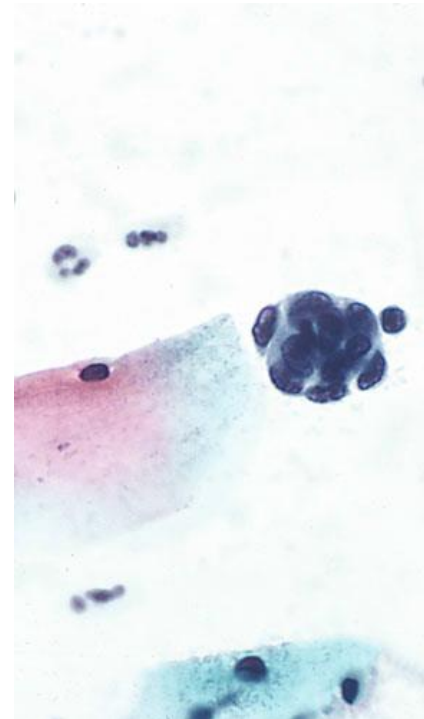
Células Endometriais Atípicas

Células glandulares de fenótipo endometrial com núcleos aumentados

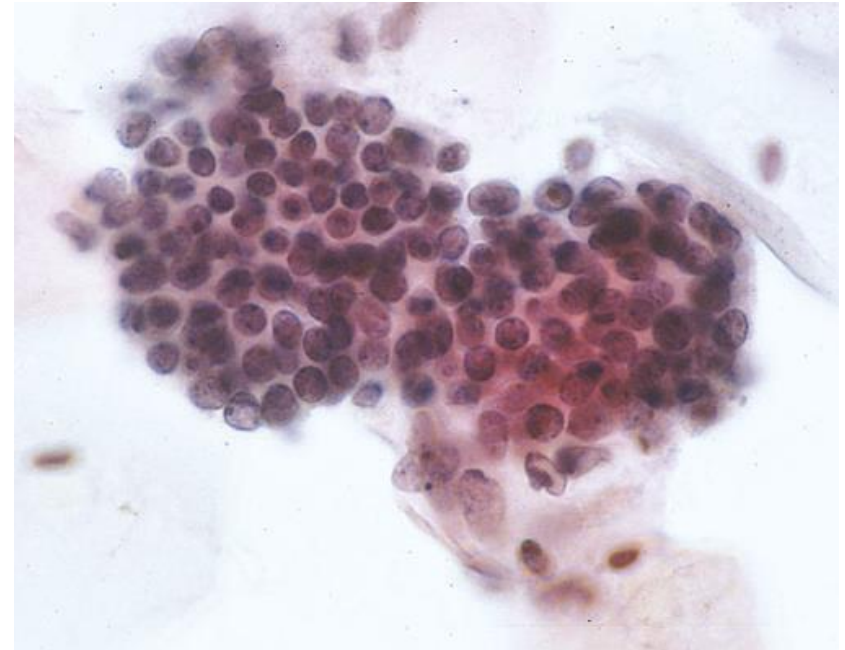
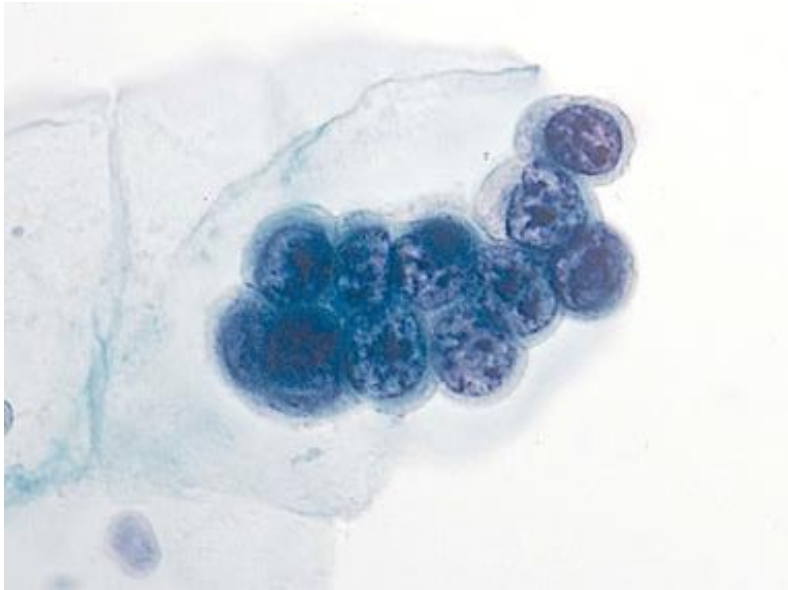
- Células endometriais atípicas não são subclassificadas (SOE ou favorecendo neoplasia) devido à dificuldade e baixa reprodutibilidade desta distinção, porém podem ser acrescentados comentários de acordo com os dados clínicos (uso de DIU, pólipos endometrial, etc.)
- Nem sempre significam neoplasia endometrial, podendo aparecer em uma série de outras condições (pólipos endometriais, endometrite crônica, DIU, hiperplasia endometrial)

Células Endometriais Atípicas

- Ocorrem em pequenos grupos, geralmente de 5-10 células
- Núcleos discretamente aumentados em relação às células endometriais normais
- Há ainda discreta hiper Cromasia, cromatina heterogênea e, ocasionalmente, nucléolos pequenos
- Citoplasma escasso e por vezes vacuolado, limites celulares mal definidos



Células Endometriais Atípicas



Em preparações líquidas, os nucléolos e a hiper cromasia nuclear podem ser mais proeminentes, além de poder haver mais pleomorfismo

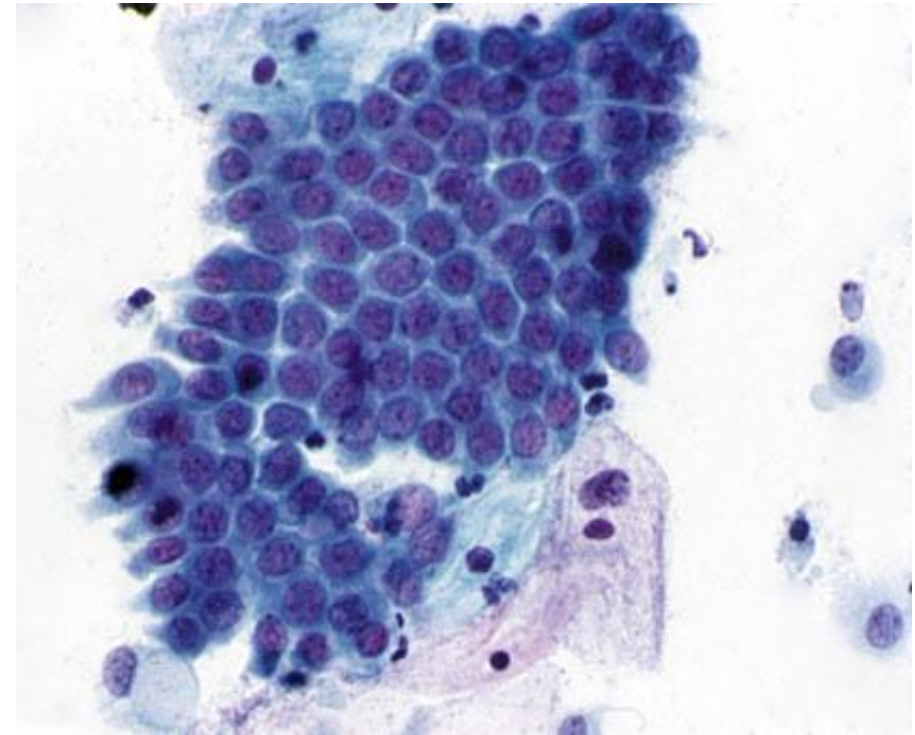
Células Glandulares Atípicas, SOE e Células Glandulares Atípicas, Favorecendo Neoplasia

Células glandulares com atipias, porém sem características que permitam classificá-las como endocervicais, endometriais ou outro tipo celular glandular específico.

- São divididas entre “SOE” e “favorecendo neoplasia” de acordo com o grau das atipias
- Usados como diagnósticos de exceção – deve-se definir o tipo celular sempre que possível!

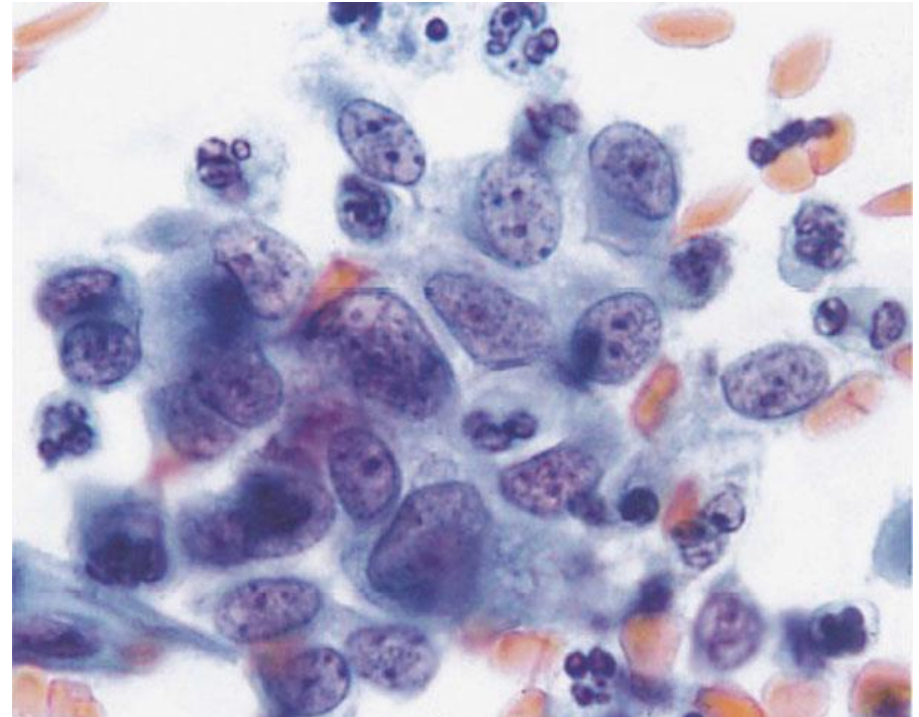
Células Endocervicais Reacionais

- Lembrar: células glandulares reacionais podem ter um fenótipo bastante variável e até mimetizar neoplasias malignas
- Caracterizam-se por arranjos em favo de mel ou lençóis com citoplasma mais abundante, bordas celulares bem definidas e sobreposição nuclear mínima



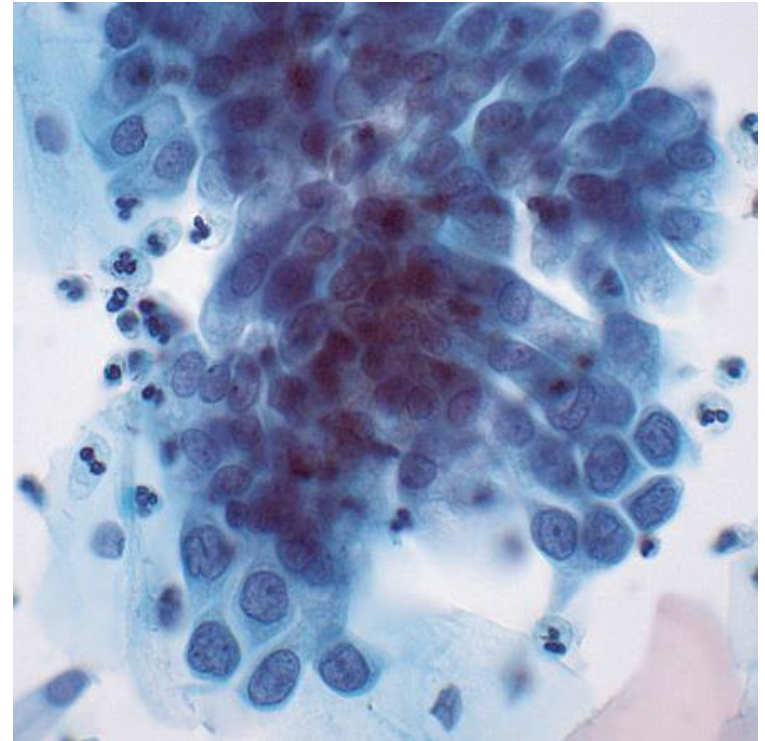
Células Endocervicais Reacionais

- Pode haver algum grau de pleomorfismo e aumento nuclear, mas com núcleos ainda redondos ou ovais com contornos suaves e com cromatina finamente granular e uniforme
- Nucléolos proeminentes e multinucleação também podem estar presentes
- Mucina pode estar diminuída, dando uma aparência mais hipercromática



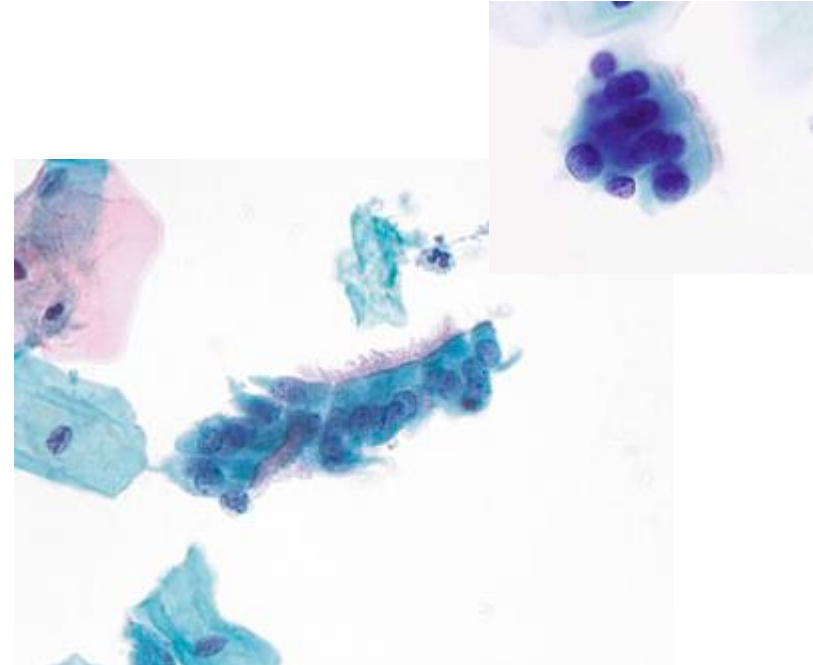
Artefatos de Escova

- Ocorrem por coleta vigorosa da amostra com a escova endocervical
- Grandes grupos hiper Cromáticos de células endocervicais normais sobrepostas, prejudicando a avaliação das células centrais



Metaplasia Tubária

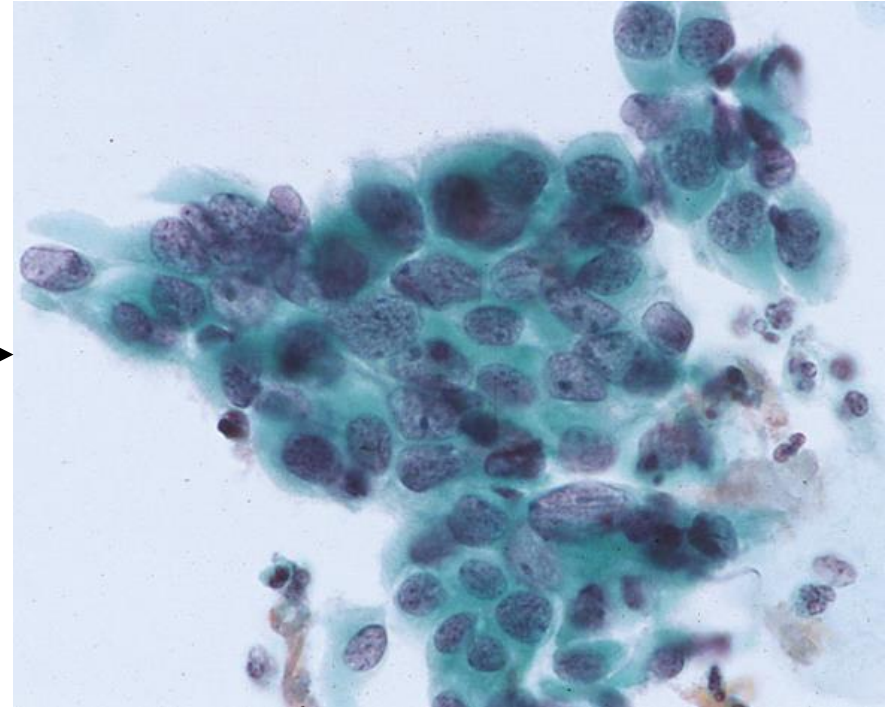
- Os núcleos são tipicamente aumentados e hipercromáticos em relação às células endocervicais normais, por vezes até com pseudoestratificação e mitoses
- Pode haver ainda, mais raramente, formações em roseta e bordas emplumadas (“feathering”)
- Porém, os núcleos serão quase sempre redondos ou ovais e com cromatina finamente granular uniformemente distribuída



Metaplasia Tubária

- O melhor critério para identificação de metaplasia tubária são os cílios terminais, que são praticamente patognomônicos
- Porém, se houver atipias associadas, também será denominada atipia glandular

Células Endocervicais Atípicas, Provavelmente
Associadas a Metaplasia Tubária



Mimetizadores

de Células Glandulares
Atípicas (em Geral)

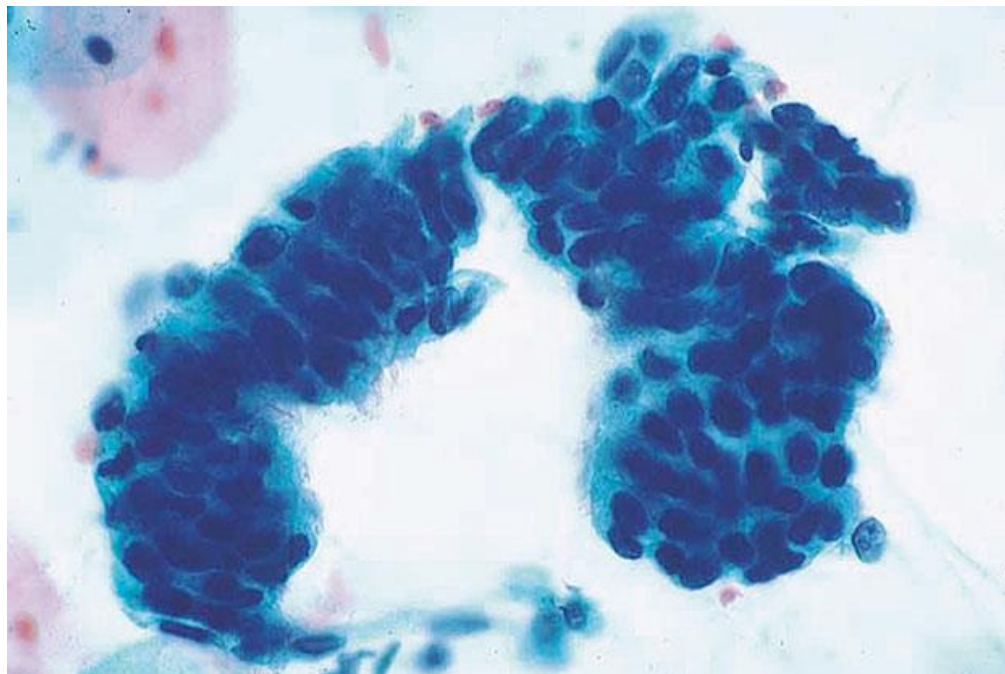


HOSPITAL DE
CLÍNICAS
PORTO ALEGRE RS



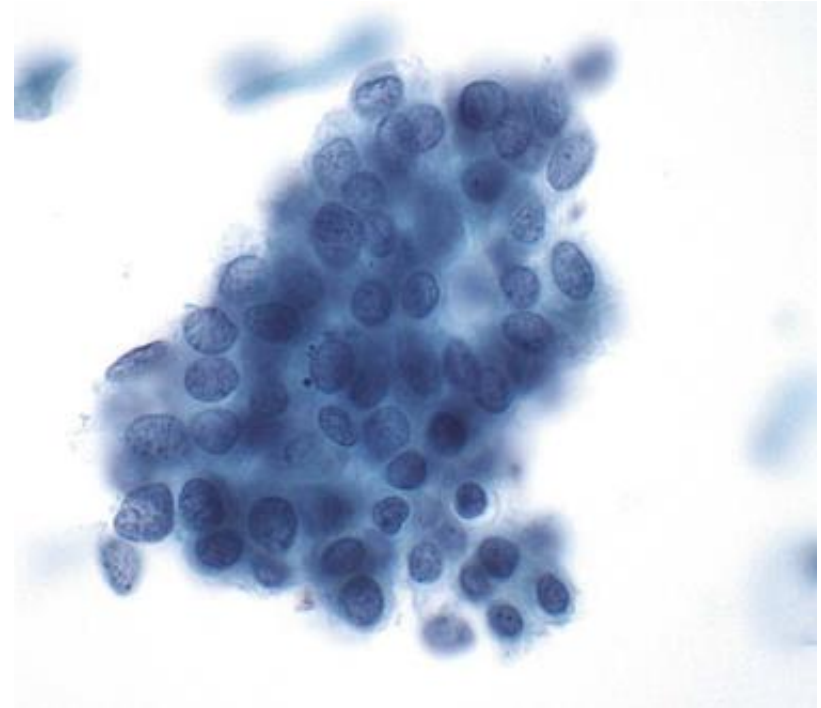
Metaplasia Tubária

Células Endocervicais Atípicas, Provavelmente
Associadas a Metaplasia Tubária



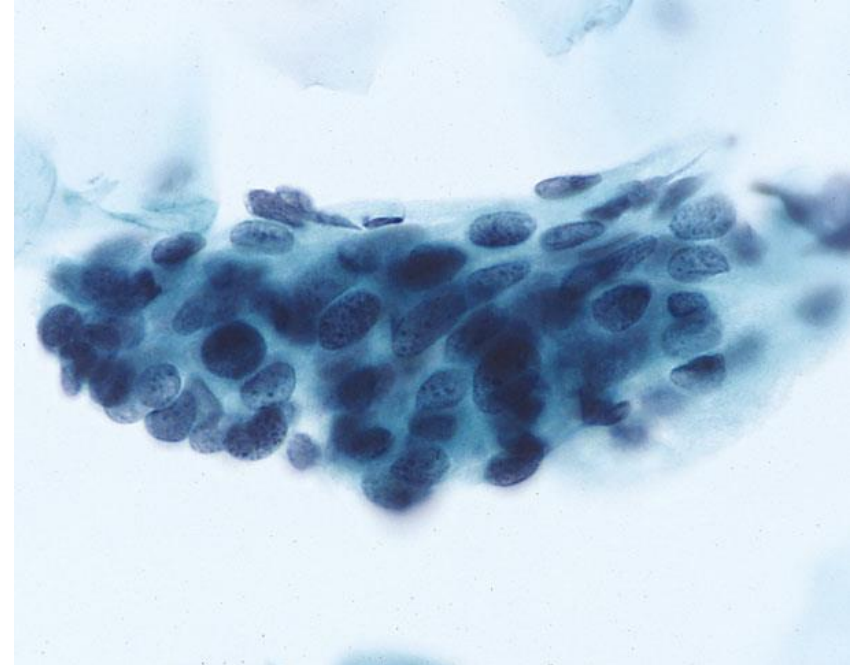
Lesão Escamosa Intraepitelial de Alto Grau (HSIL)

- HSIL com extensão glandular pode formar grupamentos amontoados muito semelhantes a uma lesão glandular – células compactadas com alta relação N/C e núcleos hipercromáticos com cromatina grosseiramente granular e citoplasma pouco específico (sem características necessariamente escamosas)
- Nesses casos pode haver inclusive nucléolos evidentes



Lesão Escamosa Intraepitelial de Alto Grau (HSIL)

- O que ajuda a diferenciar são o achatamento de células na periferia, ausência de polaridade no centro do aglomerado e presença de células escamosas displásicas isoladas ao fundo
- Também não haverá “feathering”, rosetas e fileiras de células colunares pseudoestratificadas





Outros:

- Células do segmento uterino inferior
- Reparo
- Pólipos endocervicais
- Pólipos endometriais
- Hiperplasia microglandular
- Reação de Arias-Stella
- Efeitos pós-radioterapia
- Alterações relacionadas ao uso de DIU



Atipias Endocervicais → Colposcopia com biópsia endocervical

- Se ≥ 35 anos ou risco de neoplasia endometrial → Biópsia de endométrio concomitante

Atipias Endometriais → Colposcopia com biópsia endocervical + biópsia de endométrio

* Não se recomenda seguimento por citologia devido ao alto risco de doenças já invasivas ou pré-invasivas de alto risco, tanto glandulares quanto escamosas

Tipos de Anormalidades



HOSPITAL DE
CLÍNICAS
PORTO ALEGRE RS



- Células Endometriais Benignas em ≥ 45 anos
- Células Glandulares Atípicas
- **Adenocarcinoma Endocervical “in situ” (AIS)**
- Adenocarcinoma Invasivo



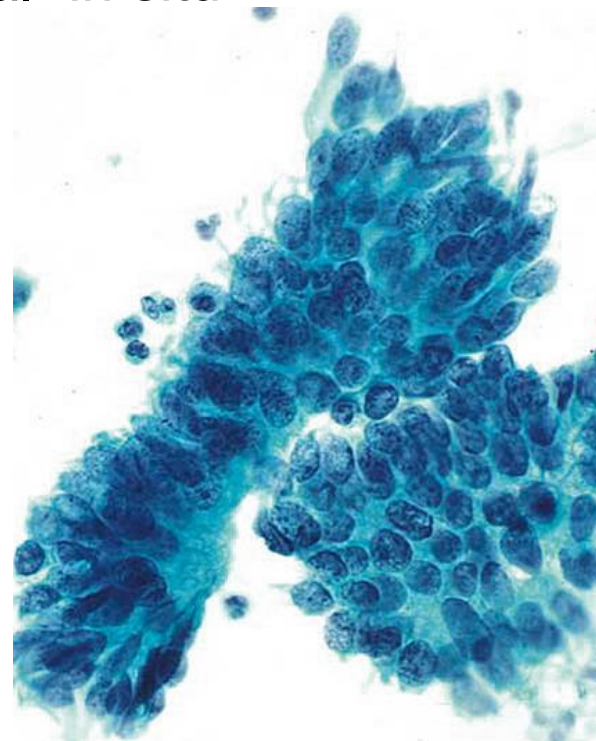
Adenocarcinoma Endocervical “in situ”

Lesão glandular endocervical de alto grau não invasiva

- Equivalente glandular da lesão intraepitelial escamosa de alto grau (HSIL)

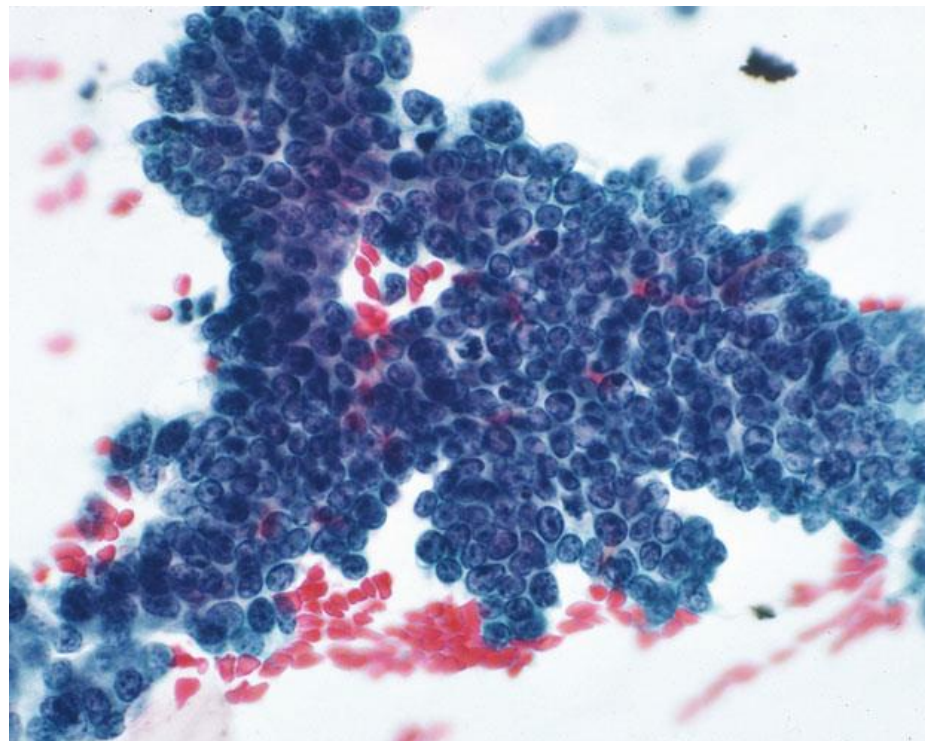
Adenocarcinoma Endocervical “in situ”

- Grupos aglomerados em lençóis com amontoamento, sobreposição nuclear e, por vezes, rosetas, resultando em perda do padrão em “favo de mel”
- Algumas células podem preservar alguma polarização colunar
- Na periferia, apresentam arranjo nuclear em paliçada com **pseudoestratificação** e **núcleos se sobressaindo** – “plumagem”/“feathering”



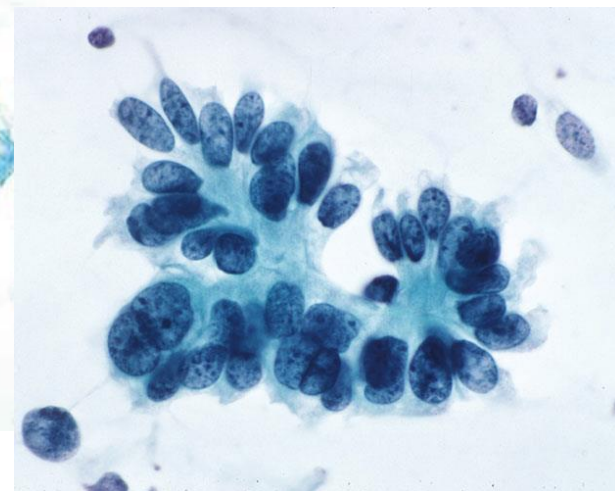
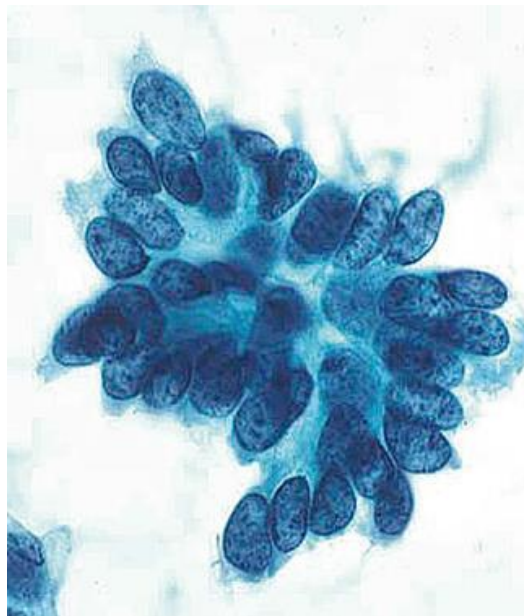
Adenocarcinoma Endocervical “in situ”

- Células isoladas são raras
- **Núcleos aumentados**, de tamanho variável, formato oval ou alongado, **hipercromasia**, **cromatina uniformemente granular e dispersa**, com nucléolos pequenos e/ou discretos
- Relação N/C aumentada, com citoplasma e mucina diminuídos
- **Mitoses e corpos apoptóticos são comuns**



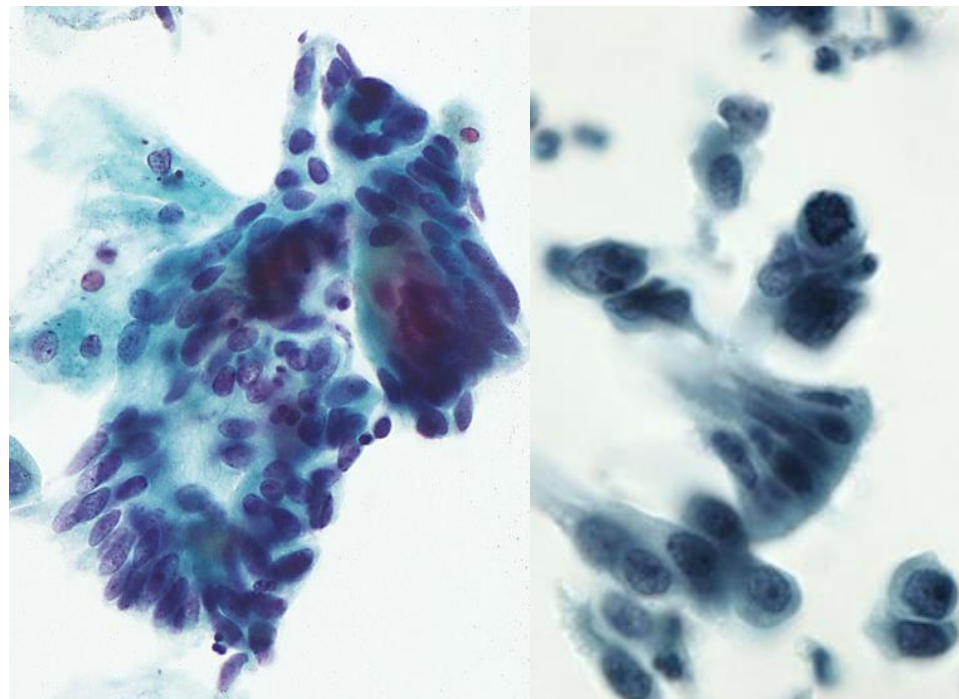
Adenocarcinoma Endocervical “in situ”

- O fundo é tipicamente limpo, sem diátese tumoral (pode haver debris inflamatórios)
- Células escamosas anormais podem ocorrer, indicando lesão escamosa concomitante



Adenocarcinoma Endocervical “in situ”

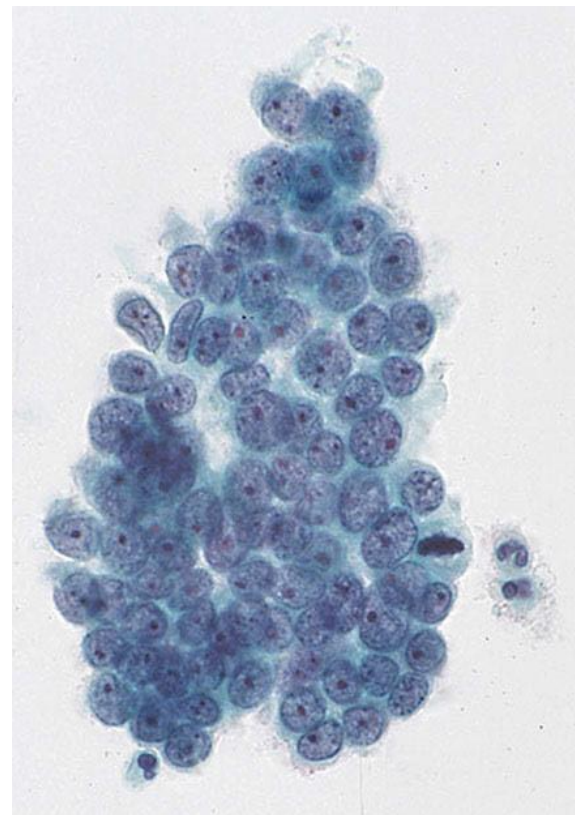
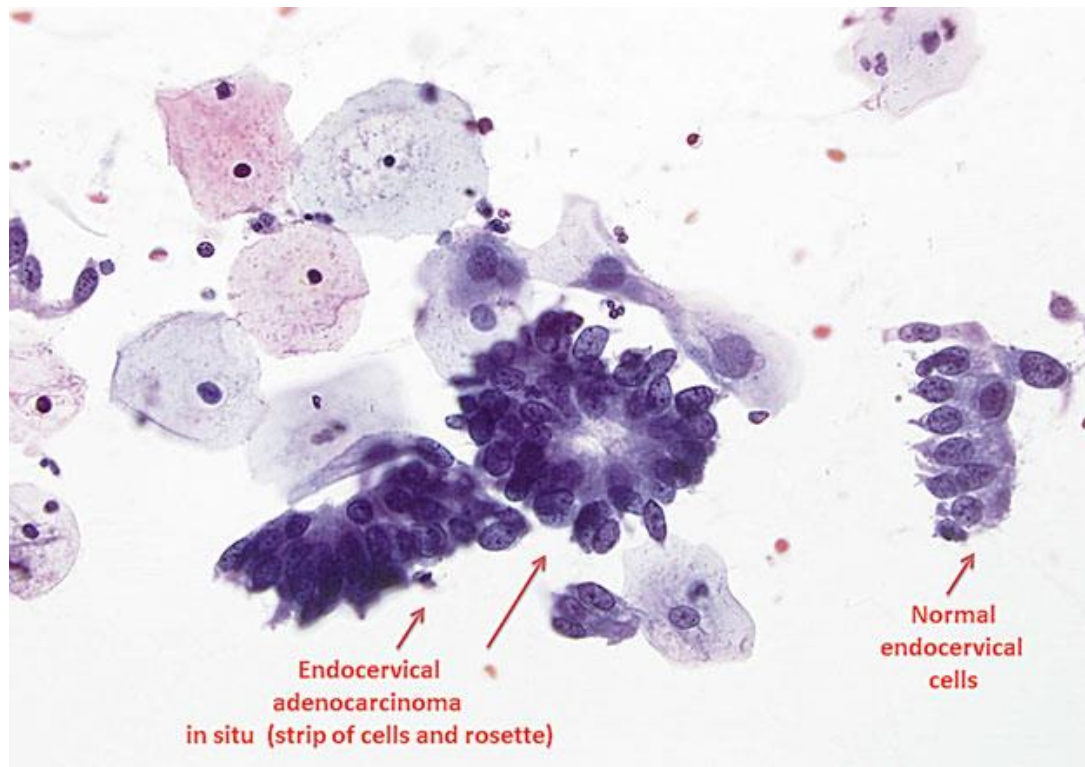
- Em preparações líquidas:
 - Células atípicas individuais são mais comuns
 - Grupamentos costumam ser menores, mais densos e tridimensionais, com margens mais suaves e nítidas
 - Fileiras de células pseudoestratificadas são mais curtas – padrão em “cauda de pássaro”
 - Plumagem (“feathering”) e rosetas são mais sutis
 - Cromatina pode ser finamente granular, com nucléolos mais visíveis



AIS



HOSPITAL DE
CLÍNICAS
PORTO ALEGRE RS



Considerações



HOSPITAL DE
CLÍNICAS
PORTO ALEGRE RS

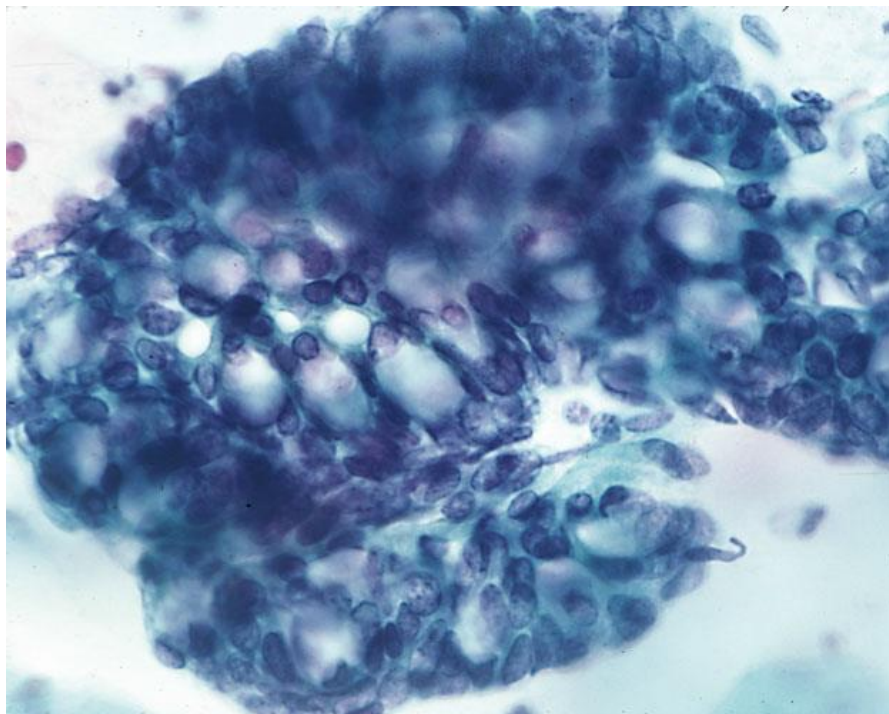


- A interpretação citológica do adenocarcinoma “in situ” pode ser difícil e só deve ser feita nos casos em que os critérios estejam bem claros – em casos problemáticos, deve ser feita a interpretação de “células endocervicais/glandulares atípicas, favorecendo neoplasia”
- Apesar do subtipo de adenocarcinoma “in situ” aqui descrito ser o mais comum, há outros mais raros com características próprias, como mucinoso, intestinal, de células claras e endometrióide

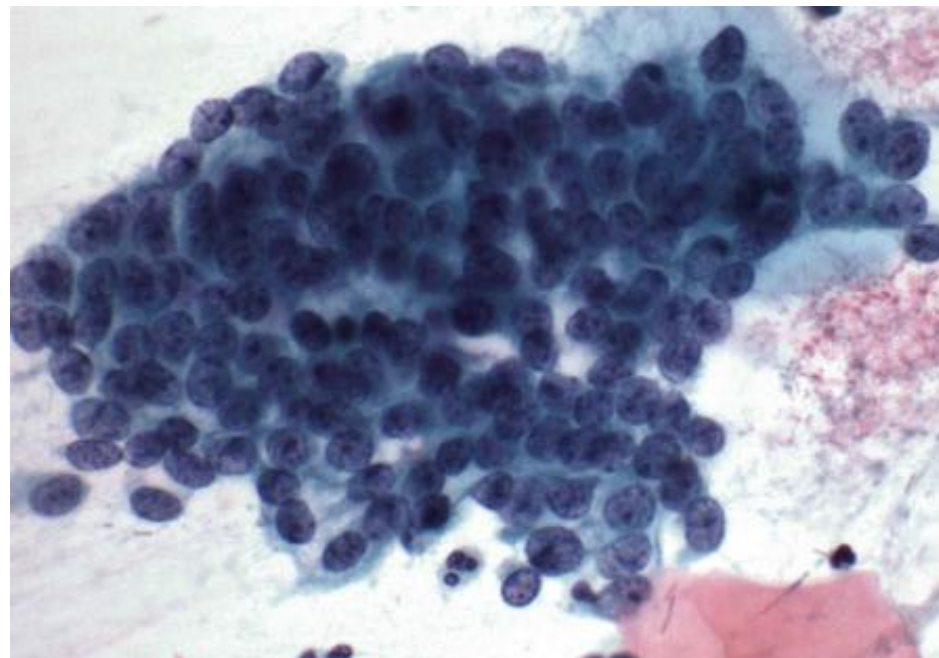
Considerações



HOSPITAL DE
CLÍNICAS
PORTO ALEGRE RS



Adenocarcinoma Endocervical “in situ”, tipo intestinal



Adenocarcinoma Endocervical “in situ”, tipo endometriode
Núcleos menores do que no tipo usual, pode confundir com amostra de
endométrio benigno

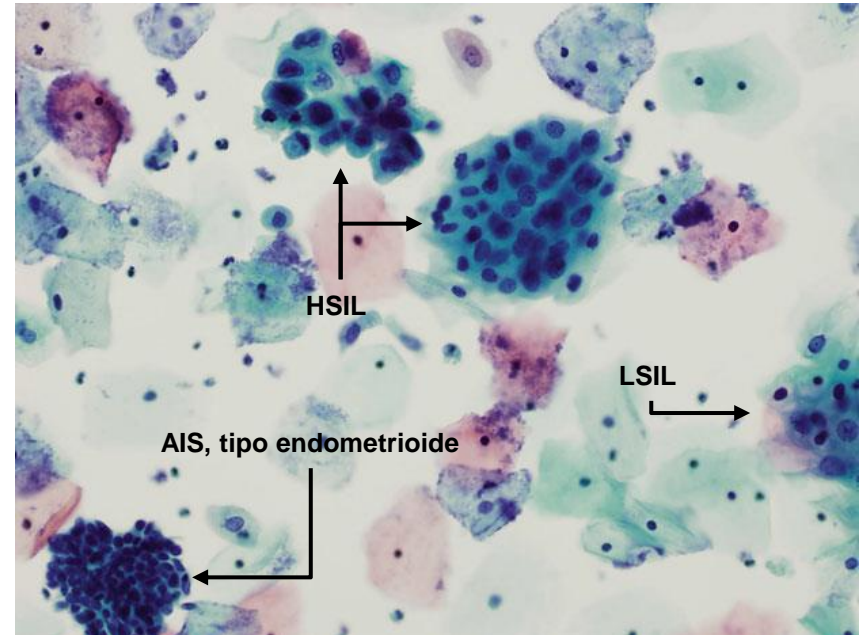
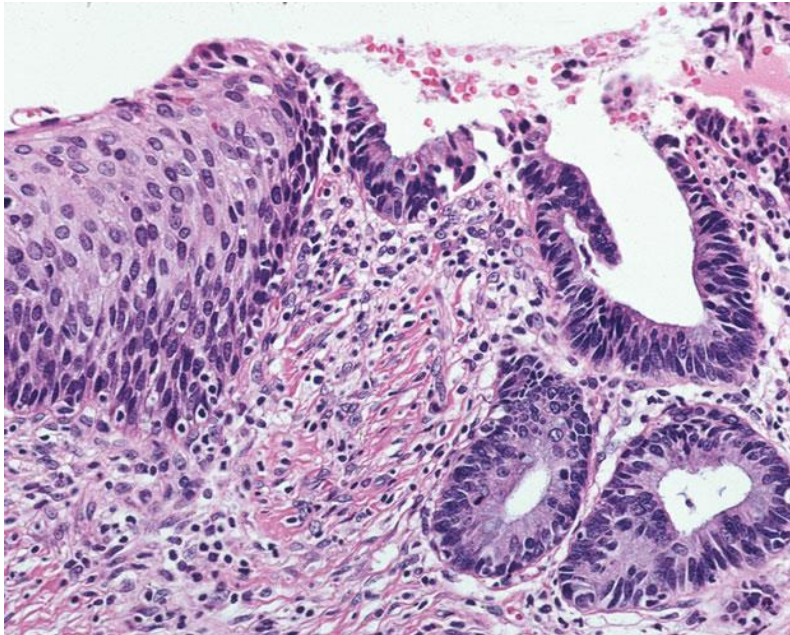
Considerações



HOSPITAL DE
CLÍNICAS
PORTO ALEGRE RS



- A possibilidade de lesões escamosas concomitantes sempre deve ser considerada em AIS, podendo ocorrer em até metade dos casos





Colposcopia com biópsia endocervical

- Se ≥ 35 anos ou risco de neoplasia endometrial \rightarrow Biópsia de endométrio concomitante
- Se biópsia confirmar o diagnóstico \rightarrow Histerectomia total
 - Caso haja desejo de gestar \rightarrow Procedimento excisional
 - Se margens comprometidas \rightarrow Reexcisão
 - Se margens livres \rightarrow Nova colposcopia com biópsia em 6 meses e acompanhamento prolongado

* Em raros casos, AIS pode ser multifocal, portanto margens livres não garantem excisão completa

Tipos de Anormalidades



HOSPITAL DE
CLÍNICAS
PORTO ALEGRE RS



- Células Endometriais Benignas em ≥ 45 anos
- Células Glandulares Atípicas
- Adenocarcinoma Endocervical “in situ”
- **Adenocarcinoma Invasivo**
 - **Adenocarcinoma Endocervical**
 - **Adenocarcinoma Endometrial**
 - **Adenocarcinoma Extrauterino**

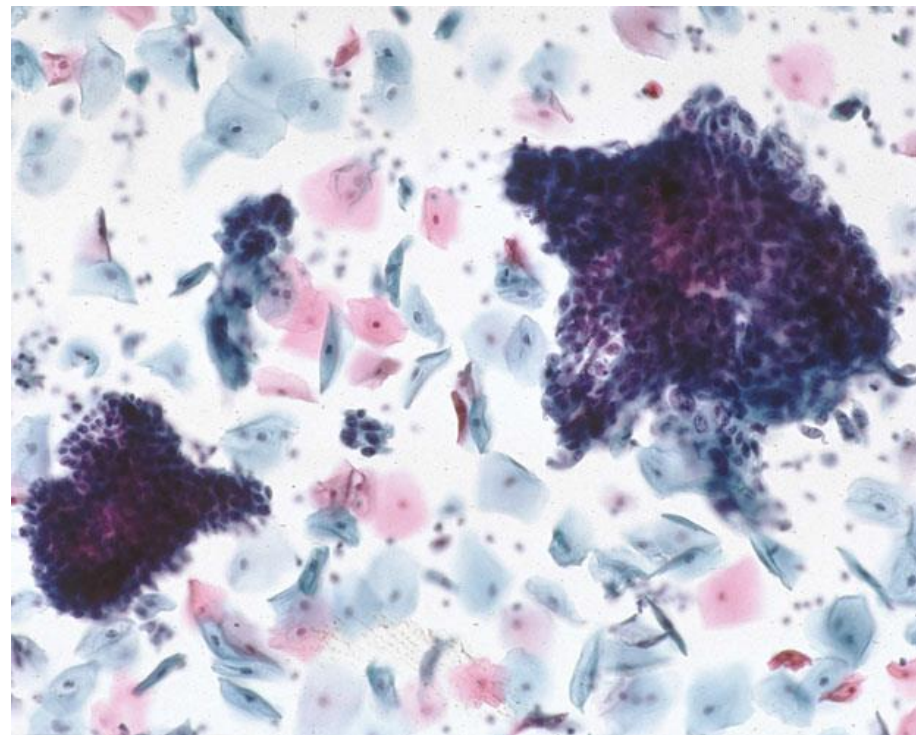


Adenocarcinoma Endocervical

Lesão glandular invasiva originária da endocérvice

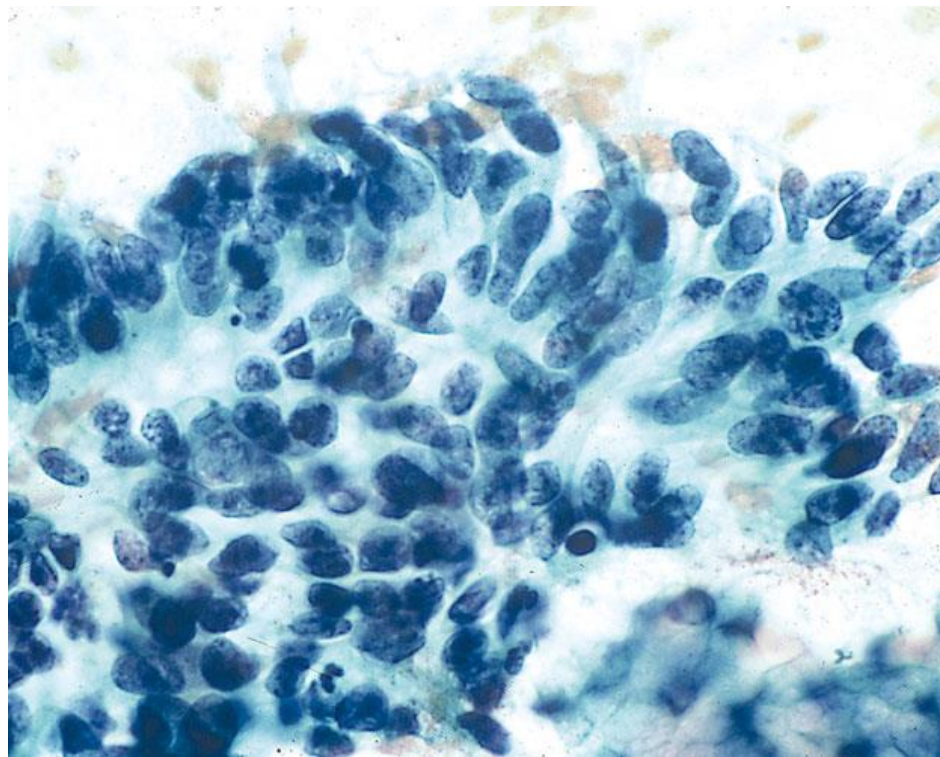
Adenocarcinoma Endocervical

- Características gerais semelhantes às do AIS, mas com alterações relacionadas a invasão tecidual associadas
- Células atípicas são abundantes, tipicamente com configuração colunar, organizadas em camadas, grupamentos tridimensionais, agregados sinciciais ou até células isoladas



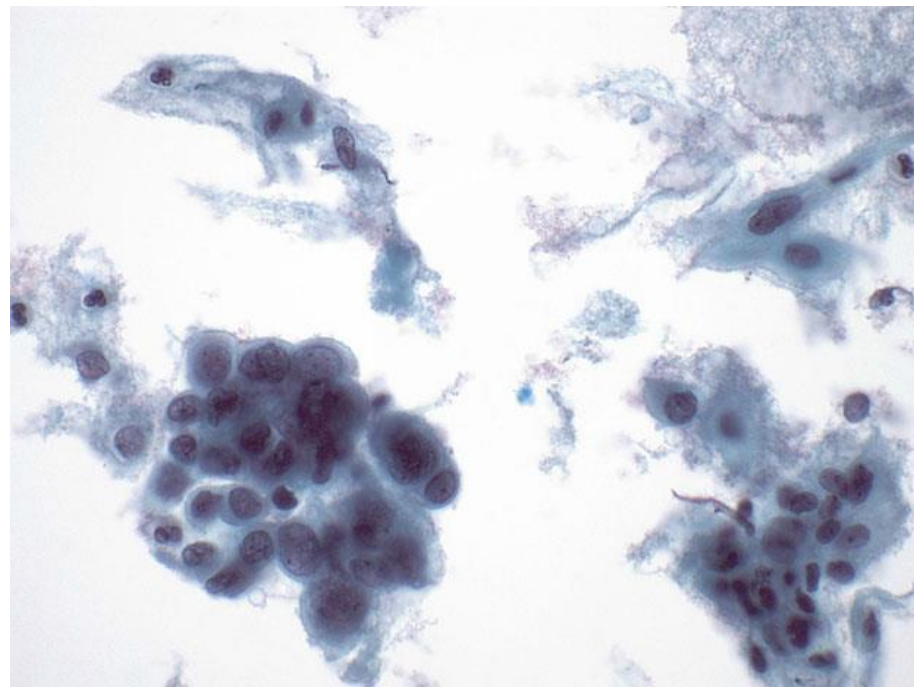
Adenocarcinoma Endocervical

- Núcleos aumentados, irregulares e pleomórficos, com **macronucléolos** e **cromatina clarificada e irregularmente distribuída**
- Citoplasma geralmente finamente vacuolado
- **Diátese tumoral** é comum
- Células escamosas atípicas podem estar presentes (lesão escamosa coexistente ou adenoca com diferenciação escamosa parcial)



Adenocarcinoma Endocervical

- Em preparações líquidas:
 - Células atípicas individuais são mais comuns
 - Grupamentos costumam ser mais densos, esféricos e tridimensionais, com maior obscurecimento das células centrais
 - Cromatina mais vesicular, clareada e irregularmente distribuída, com nucléolos mais proeminentes
 - Diátese tumoral em padrão de “diátese adesiva”



Subtipos Importantes

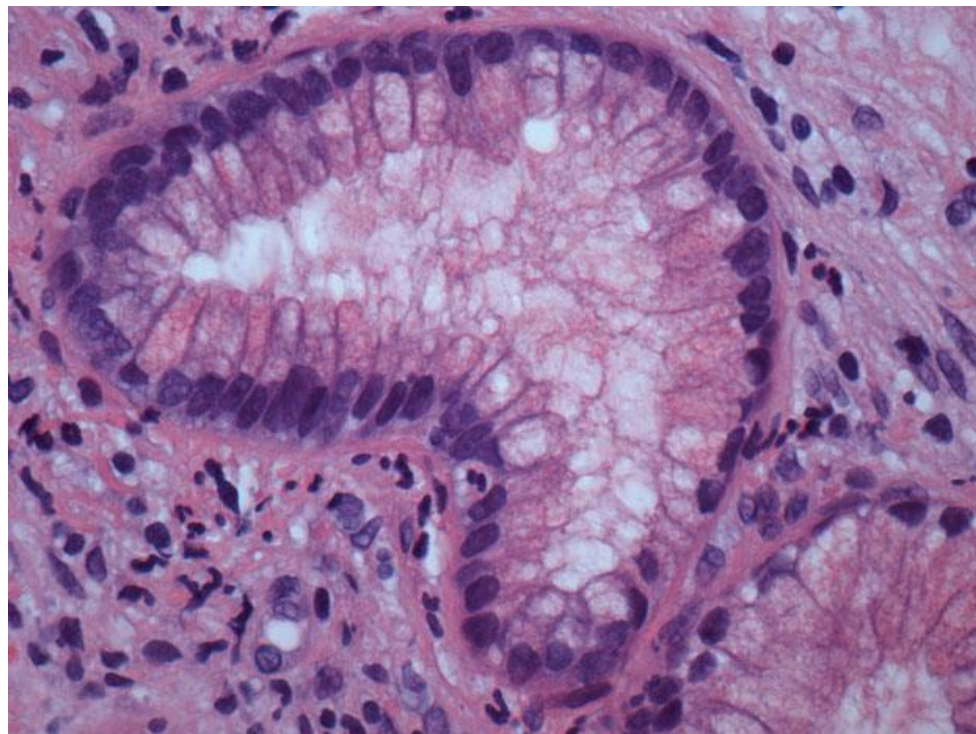


HOSPITAL DE
CLÍNICAS
PORTO ALEGRE RS



Adenocarcinoma Endocervical Mucinoso

- Também chamado de adenocarcinoma de desvio mínimo e adenoma maligno
- Difícil reconhecimento em citologia
- Fenótipo gástrico e geralmente não relacionado ao HPV (testes moleculares e p16 negativos)
- Características nucleares discretas e baixa relação N/C



Subtipos Importantes

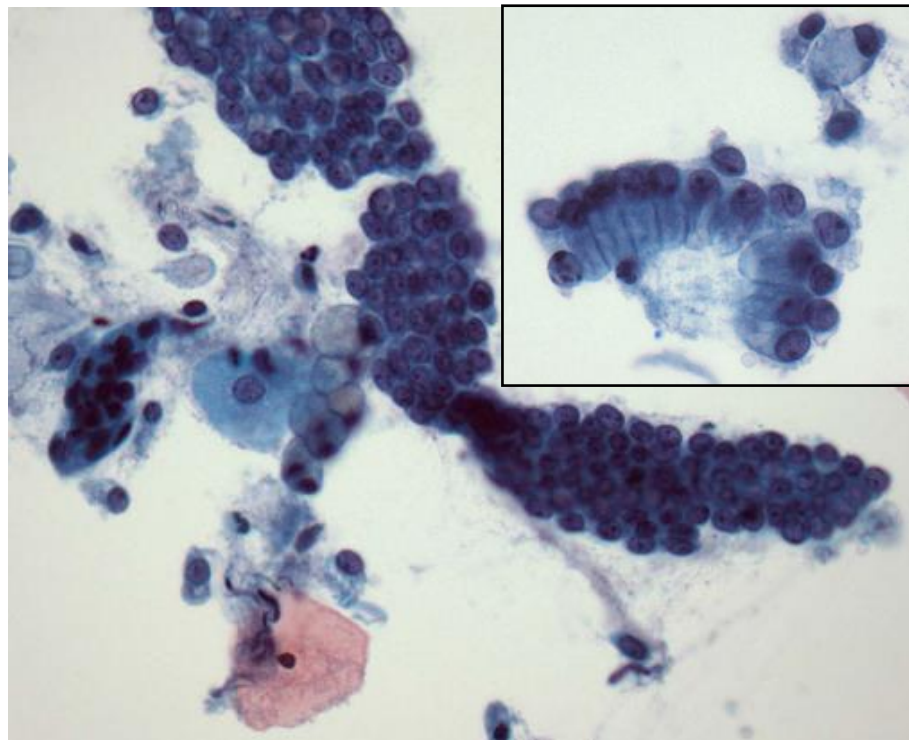


HOSPITAL DE
CLÍNICAS
PORTO ALEGRE RS



Adenocarcinoma Endocervical Mucinoso

- Citoplasma rico em mucina ou até diferenciação em células caliciformes
- Interpretação correta pode ser feita quando há grandes lençóis de células anormais com sobreposição nuclear, diátese, mucina de fundo e raros grupamentos altamente atípicos



Subtipos Importantes

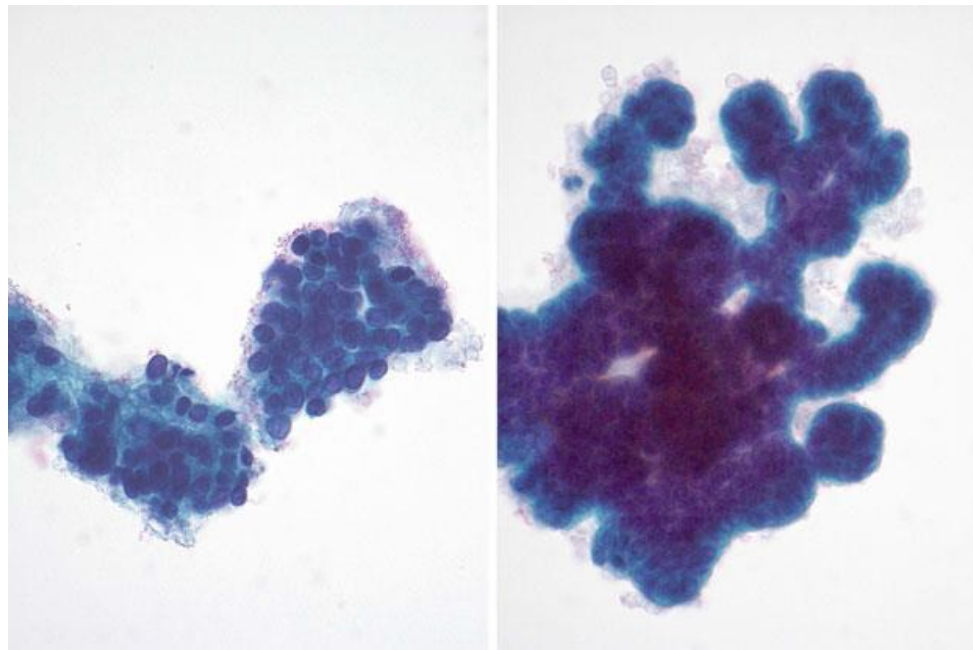


HOSPITAL DE
CLÍNICAS
PORTO ALEGRE RS



Adenocarcinoma Endocervical Viloglandular

- Subtipo raro que costuma aparecer em mulheres mais jovens e geralmente são apenas superficialmente invasivos, permitindo um tratamento mais conservador
- Apresenta-se como lesões bem diferenciadas com fileiras de células pseudoestratificadas, muitas vezes arranjadas em fragmentos papilares ramificados ou bulbosos



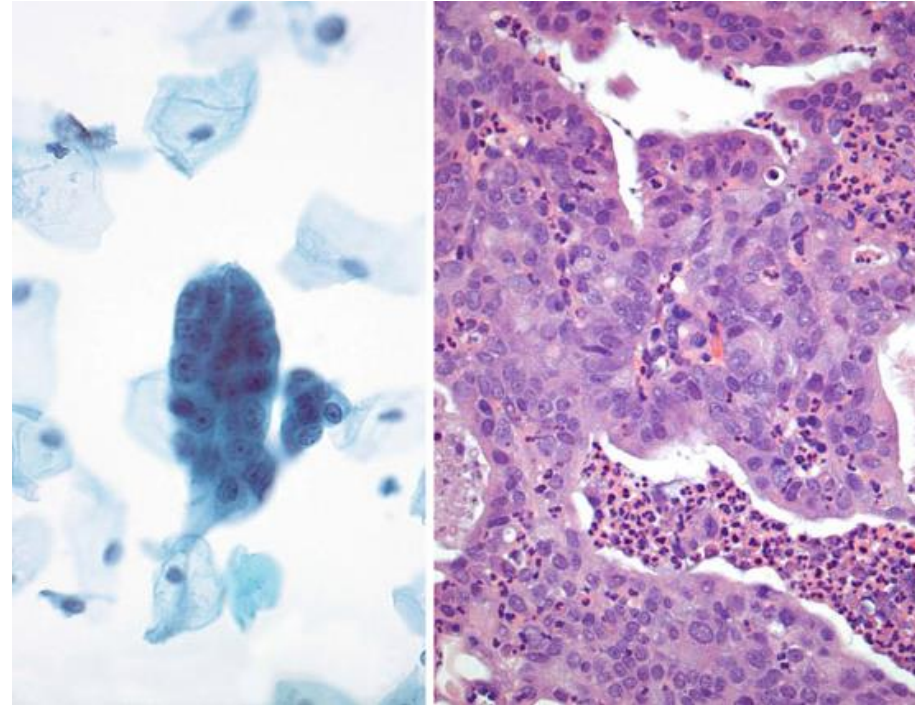


Adenocarcinoma Endometrial

Lesão glandular invasiva originária do endométrio

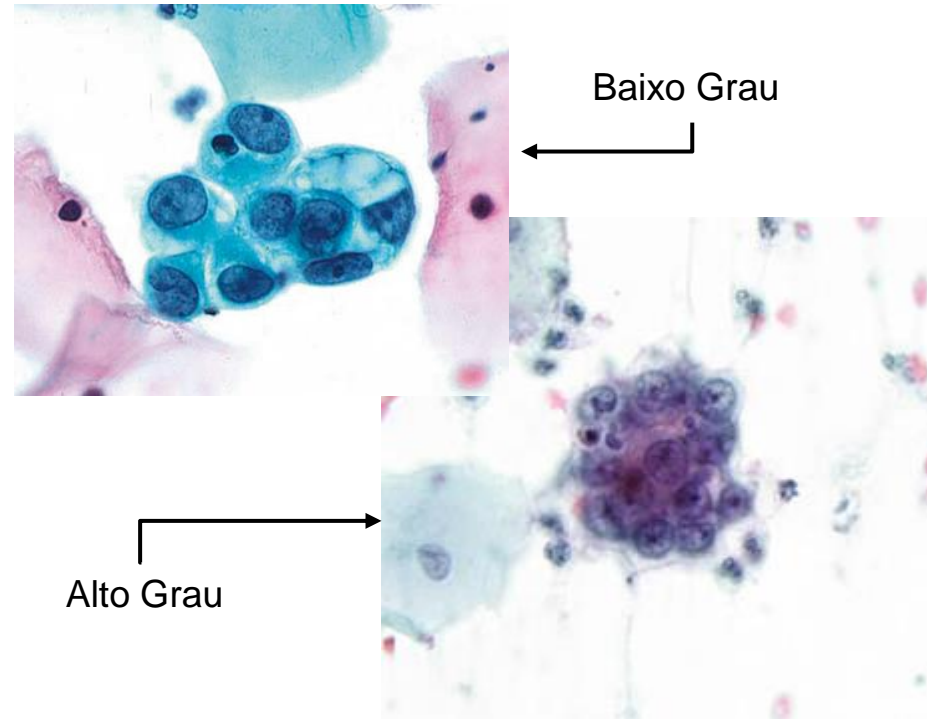
Adenocarcinoma Endometrial

- Células geralmente ocorrem isoladas ou em pequenos grupamentos compactos – celularidade mais escassa do que no adenocarcinoma endocervical
- Núcleos apresentam cromatina irregularmente distribuída, alternando tons escuros e claros, principalmente em tumores de alto grau
- Tamanho nuclear varia de ligeiramente maior do que o endométrio normal (baixo grau) a bastante aumentados (alto grau)



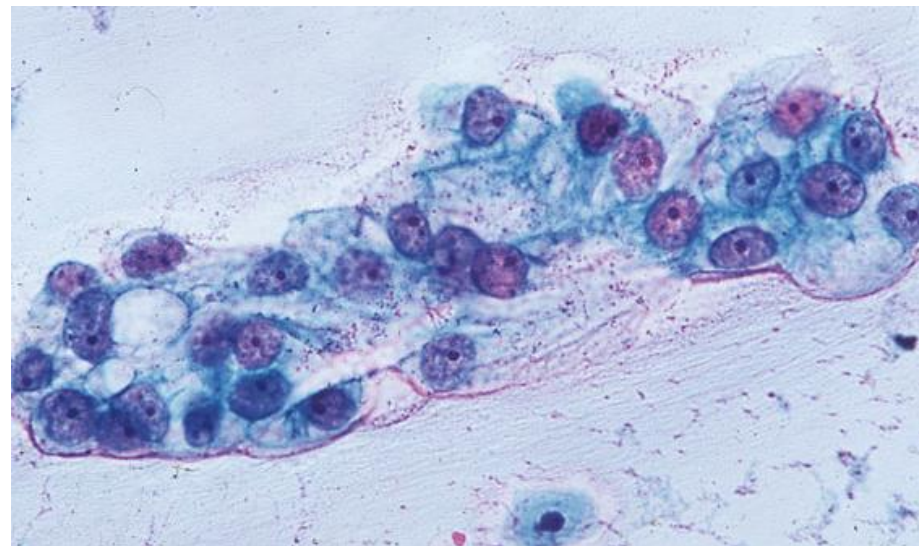
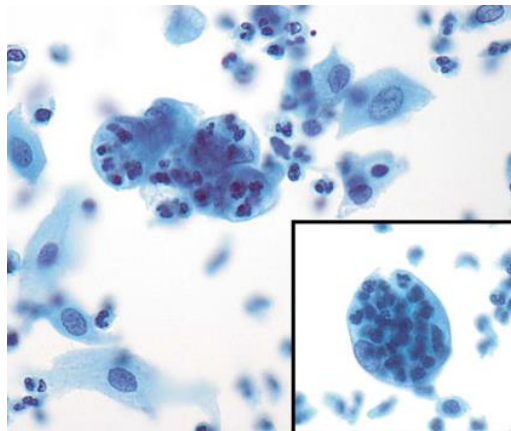
Adenocarcinoma Endometrial

- Pleomorfismo nuclear e perda da polaridade celular
- Nucléolos proeminentes, com tamanho maior quanto maior for o grau tumoral
- Citoplasma escasso, basofílico e vacuolado
- Presença de ocasionais neutrófilos intracitoplasmáticos
- Diátese tumoral mais “fina” (“aquosa”), mais comum em preparações convencionais



Adenocarcinoma Endometrial

- Em preparações líquidas:
 - Grupamentos tridimensionais e formações papilares são mais comuns
 - Núcleos tendem a ser maiores e com cromatina finamente granular
 - Diátese tumoral em padrão de “diátese adesiva”



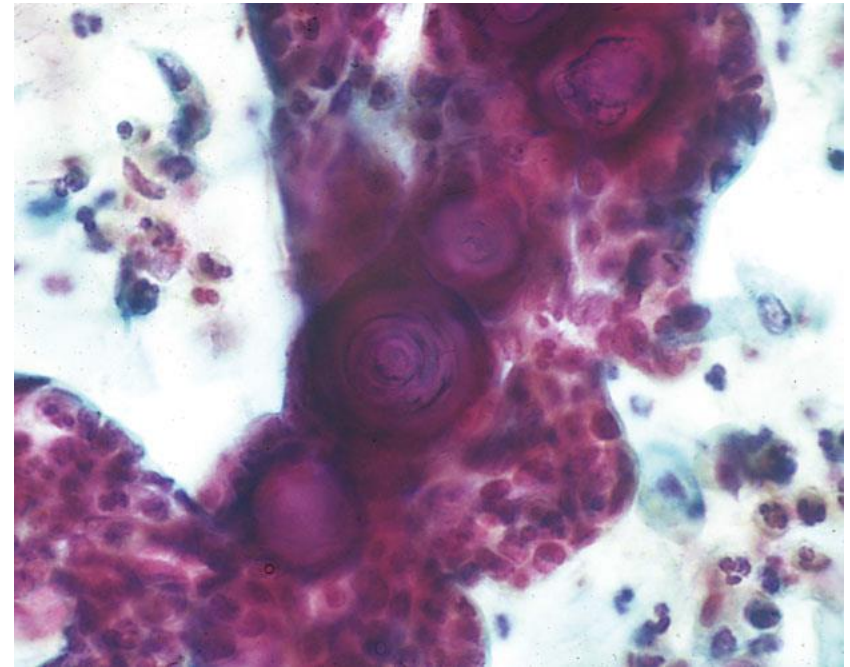


Adenocarcinoma Extrauterino

Lesão glandular maligna originária de outros sítios, sem características compatíveis com adenocarcinoma endocervical ou endometrial

Adenocarcinoma Extrauterino

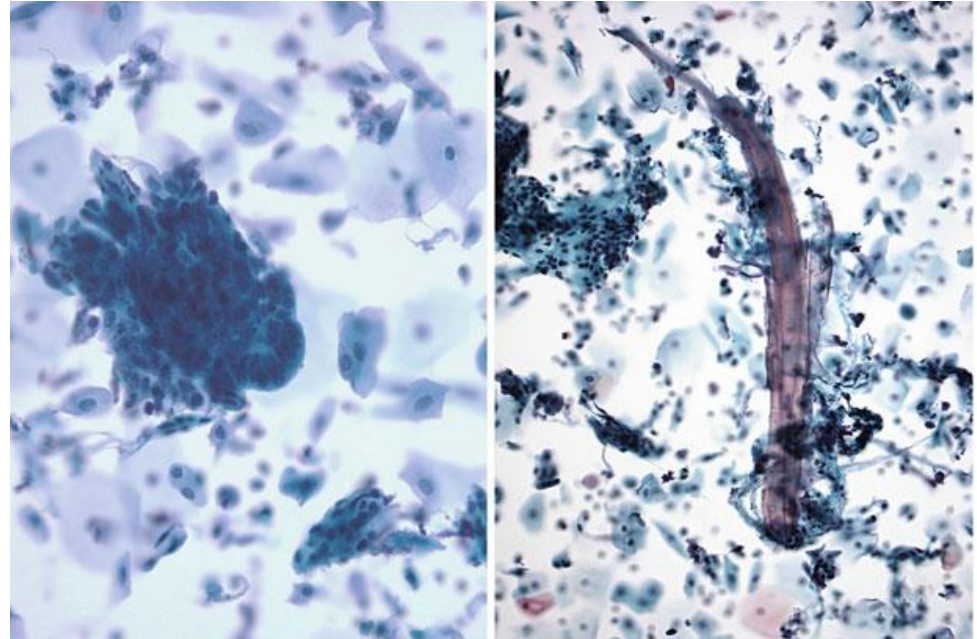
- Celularidade maligna escassa, com ausência de diátese
- Morfologia varia de acordo com o sítio primário – considerar sempre que houver morfologia incomum para cérvix ou corpo uterino
- Presença de aglomerados papilares e psamomas → Suspeitar de carcinoma Mülleriano (ovário, tuba ou peritônio)



Carcinoma Seroso de Ovário

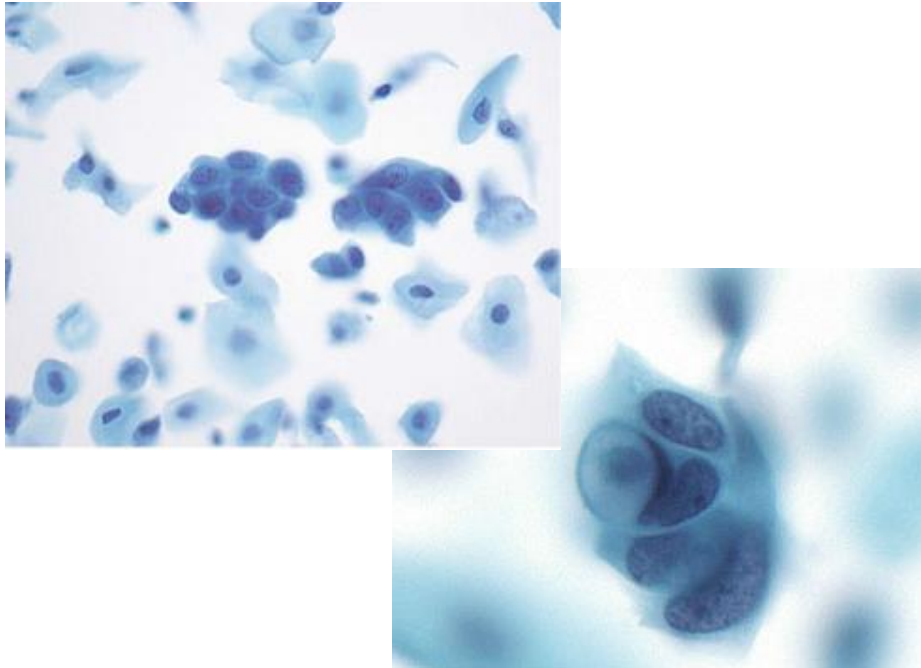
Adenocarcinoma Extrauterino

- Quando de sítios mais distantes, células podem apresentar alterações degenerativas, dificultando sua avaliação
- Se houver diátese, geralmente há metástase implantada ou extensão tumoral direta no útero ou vagina – mais comum em sítio primário em cólon ou bexiga

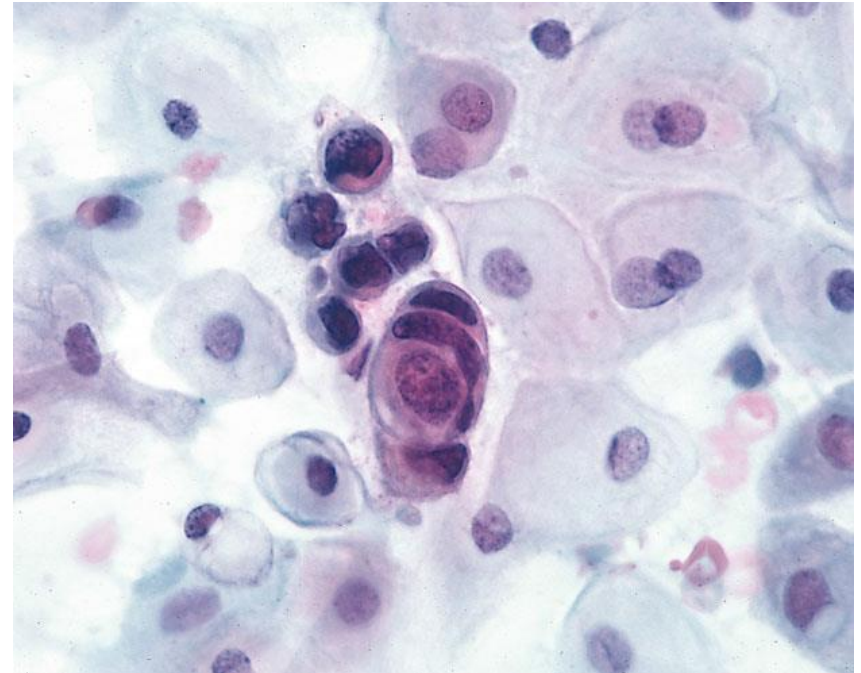


Adenocarcinoma de Cólon e Material Fecal

Adenocarcinoma Extrauterino



Carcinoma Lobular de Mama



Carcinoma Gástrico com Diátese

Table 6.2 Cytologic distinction between endocervical, endometrial, and extrauterine cancers

Features	Endocervical Ca	Endometrial Ca	Extrauterine Ca
Cellularity	Hypercellular	Low cellularity usually	Rare cells (unless direct extension/mets)
Pattern	Strips, rosettes, sheets with feathering, single malignant cells	Small clusters, rarely papillae, single cells	Varies depending upon primary and mode of spread
Diathesis	Visible, type varies by preparation	Variable, watery or subtle or absent	Usually absent unless direct spread or mets
Cell shapes	Oval, columnar, pleomorphic	Round, irregular, usually smaller	Variable, do not belong
Nuclei	Oval, elongated, pleomorphic, vesicular	Round, irregular in higher grade	Variable
Cytoplasm	Mucin +	Degenerative vacuoles	Variable
SIL or Sq Ca	Present in >50 %	Absent	Absent
High-risk HPV	Positive in most	Negative	Negative
p16	Block positive	Patchy/focal except in high grade/serous	Variable, depends on type

Adapted from Mody [11]



HOSPITAL DE
CLÍNICAS
PORTO ALEGRE RS



OBRIGADO!

Referências



HOSPITAL DE
CLÍNICAS
PORTO ALEGRE RS



- Nayar R, Wilbur DC (editors). “The Bethesda System for Reporting Cervical Cytology: Definitions, Criteria, and Explanatory Notes” 3rd ed. Springer International Publishing, Switzerland, 2015. ISBN 978-3-319-11073-8. ISBN 978-3-319-11074-5 (eBook). DOI 10.1007/978-3-319-11074-5.

ANEXO 10

Questionário Final



HOSPITAL DE
CLÍNICAS
PORTO ALEGRE RS



Citopatologia Cérvico-Vaginal

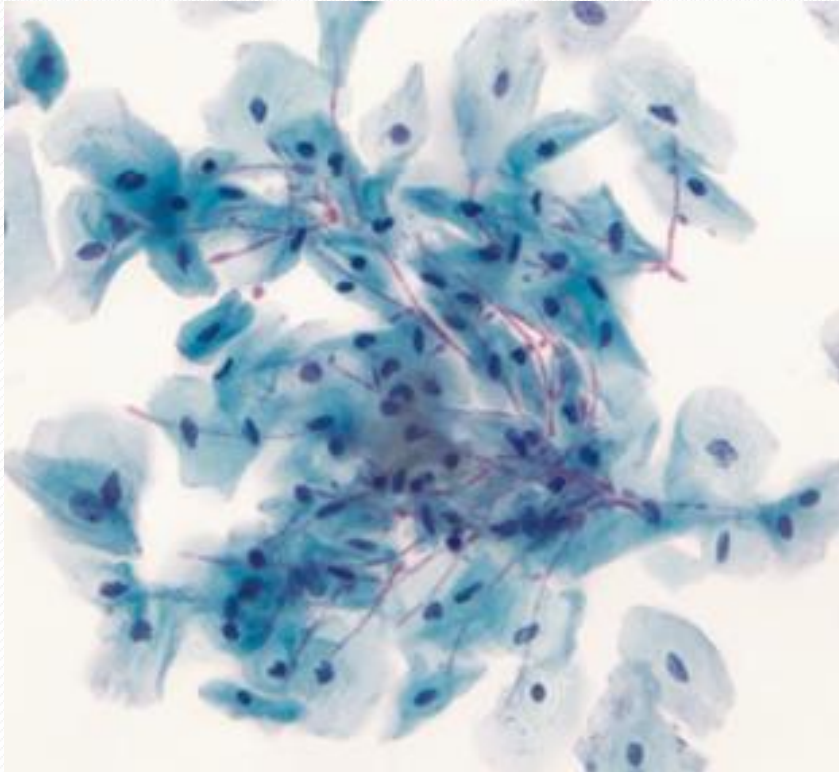
Questionário-Teste

Pietro Lentz Martins Cantú
R4 de Citopatologia – HCPA
2021

Questão 1



HOSPITAL DE
CLÍNICAS
PORTO ALEGRE RS



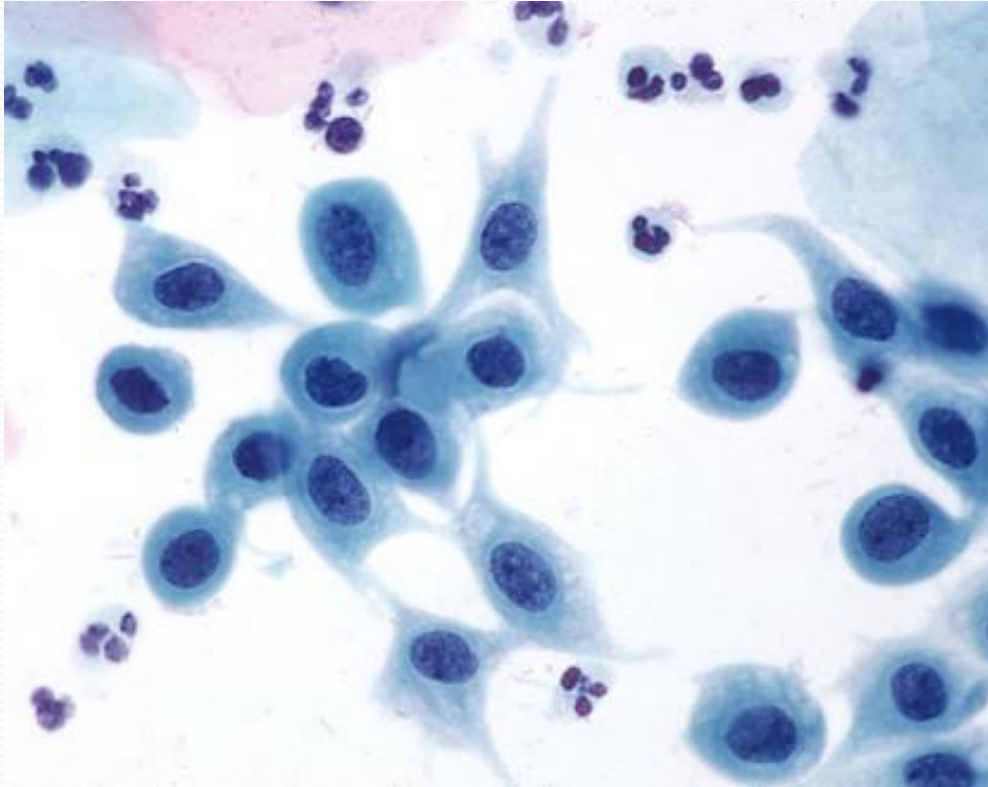
Qual o microorganismo apresentado?

- a) Lactobacilos
- b) *Leptothrix*
- c) *Candida sp.*
- d) *Actinomyces*

Questão 2



HOSPITAL DE
CLÍNICAS
PORTO ALEGRE RS



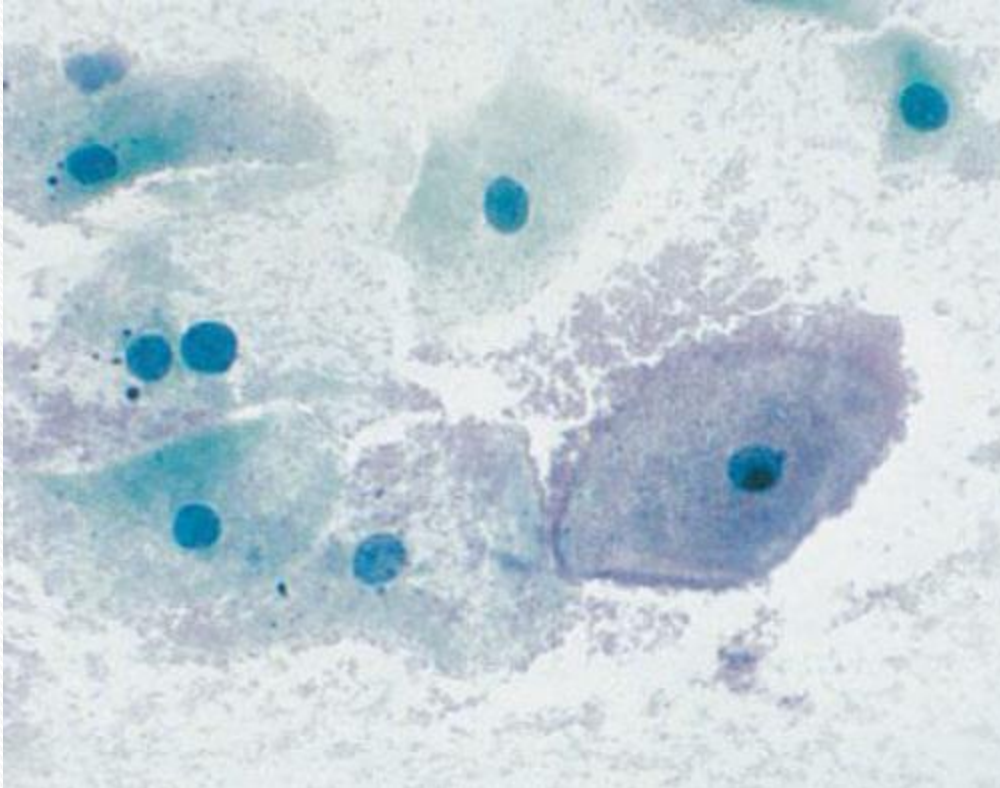
Paciente de 28 anos, sem comorbidades, exame prévio sp há 1 ano. Qual o diagnóstico da imagem?

- a) Metaplasia escamosa
- b) Atrofia
- c) LIEBG/LSIL
- d) LIEAG/HSIL

Questão 3



HOSPITAL DE
CLÍNICAS
PORTO ALEGRE RS



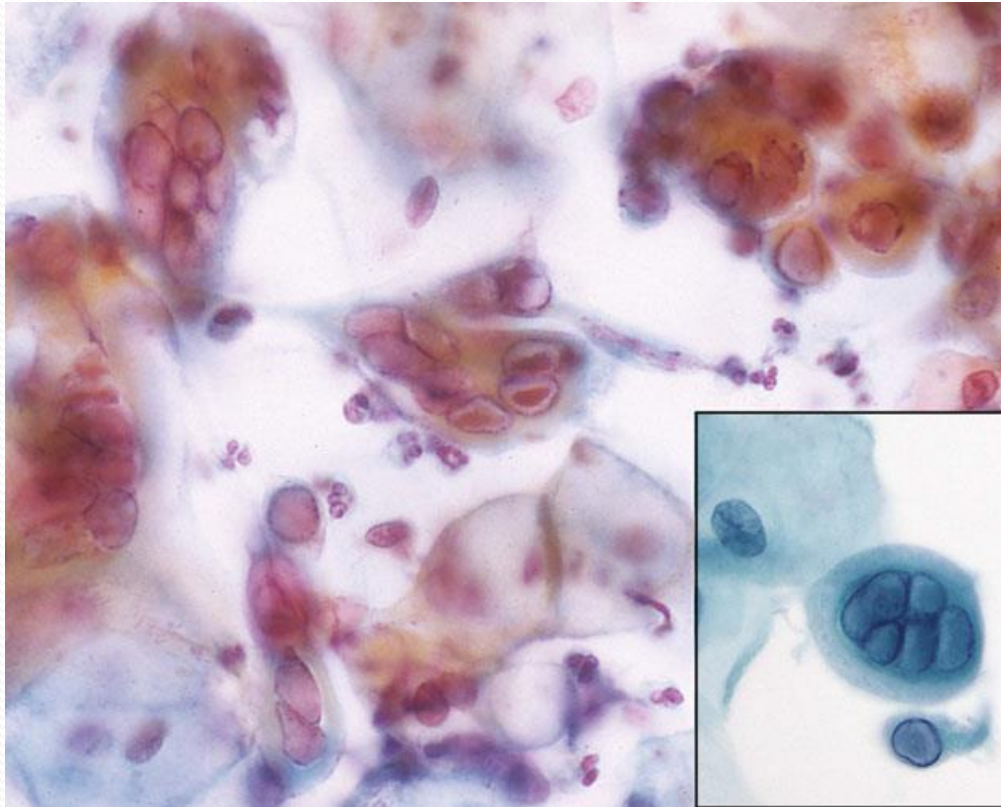
Qual a alteração apresentada e sua provável causa?

- a) Citólise, por flora de lactobacilos
- b) Coilocitose, por lesão intraepitelial de baixo grau
- c) Coilocitose, por lesão intraepitelial de alto grau
- d) “Clue cells”, por vaginose bacteriana

Questão 4



HOSPITAL DE
CLÍNICAS
PORTO ALEGRE RS



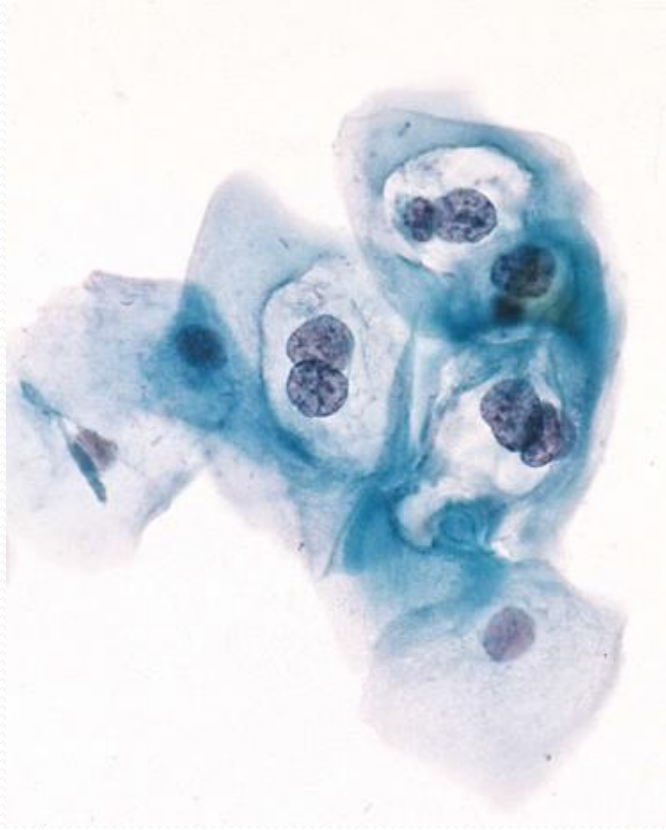
Qual o diagnóstico mais provável da imagem?

- a) Alterações inflamatórias reacionais
- b) Infecção por herpes vírus
- c) Infecção por HPV, LIEBG/LSIL
- d) Infecção por HPV, LIEAG/HSIL

Questão 5



HOSPITAL DE
CLÍNICAS
PORTO ALEGRE RS



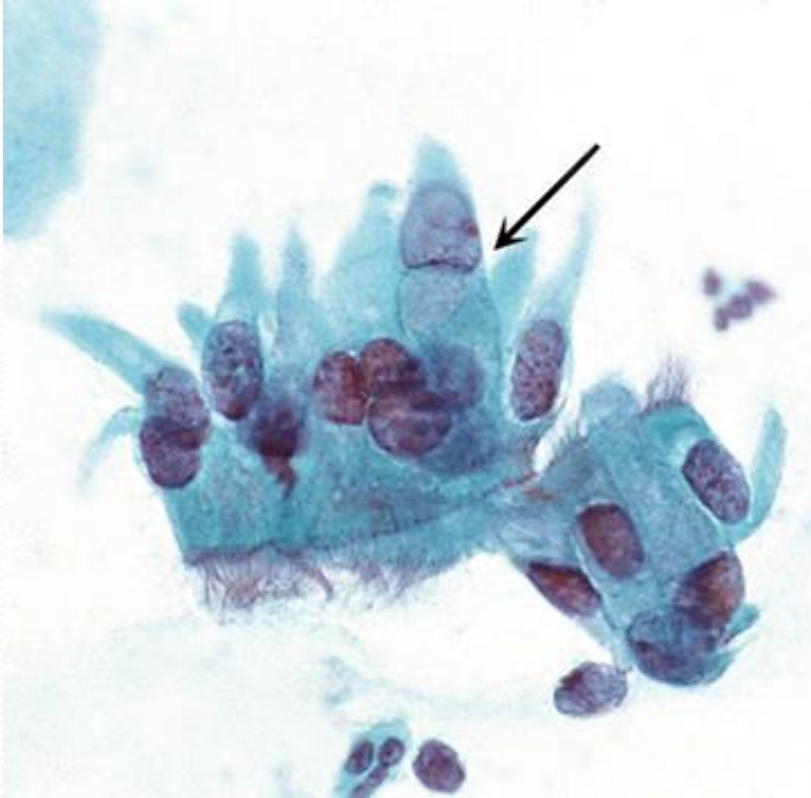Qual o diagnóstico mais provável da imagem e qual o achado que o justifica?

- a) Alterações inflamatórias reacionais (halo inflamatório)
- b) Infecção por herpes vírus (multinucleação, amoldamento e marginalização da cromatina)
- c) LIEBG/LSIL (coilocitose)
- d) LIEAG/HSIL (alta relação N/C)

Questão 6



HOSPITAL DE
CLÍNICAS
PORTO ALEGRE RS



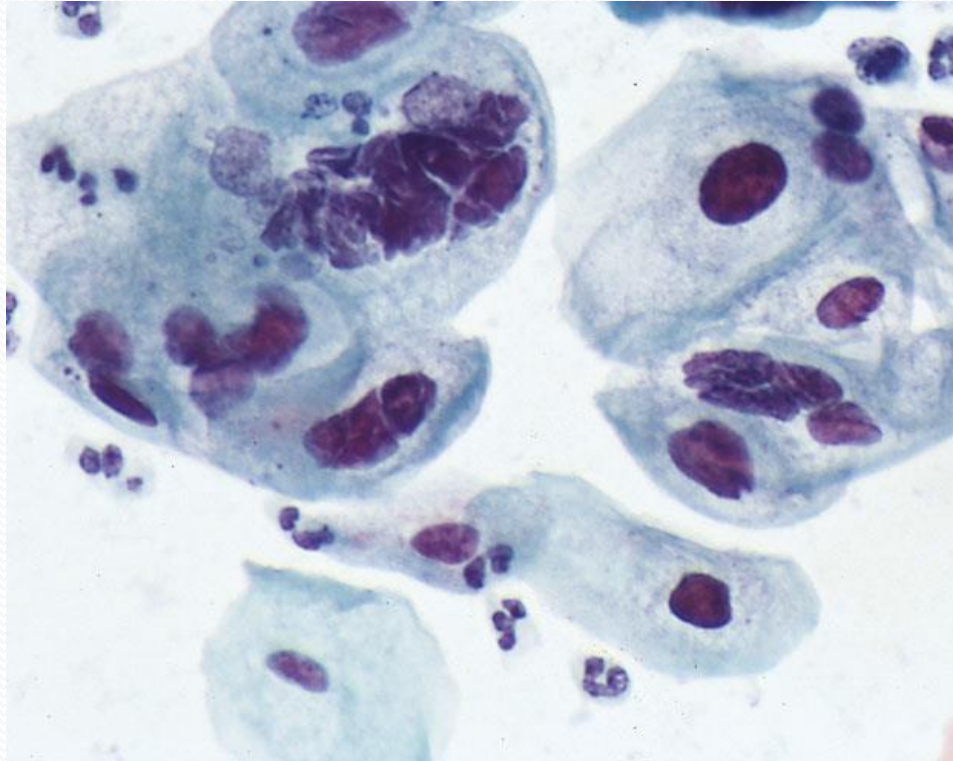
O que estas células representam?

- a) Adenocarcinoma
- b) Células endocervicais normais
- c) Células endometriais
- d) Metaplasia tubária

Questão 7



HOSPITAL DE
CLÍNICAS
PORTO ALEGRE RS



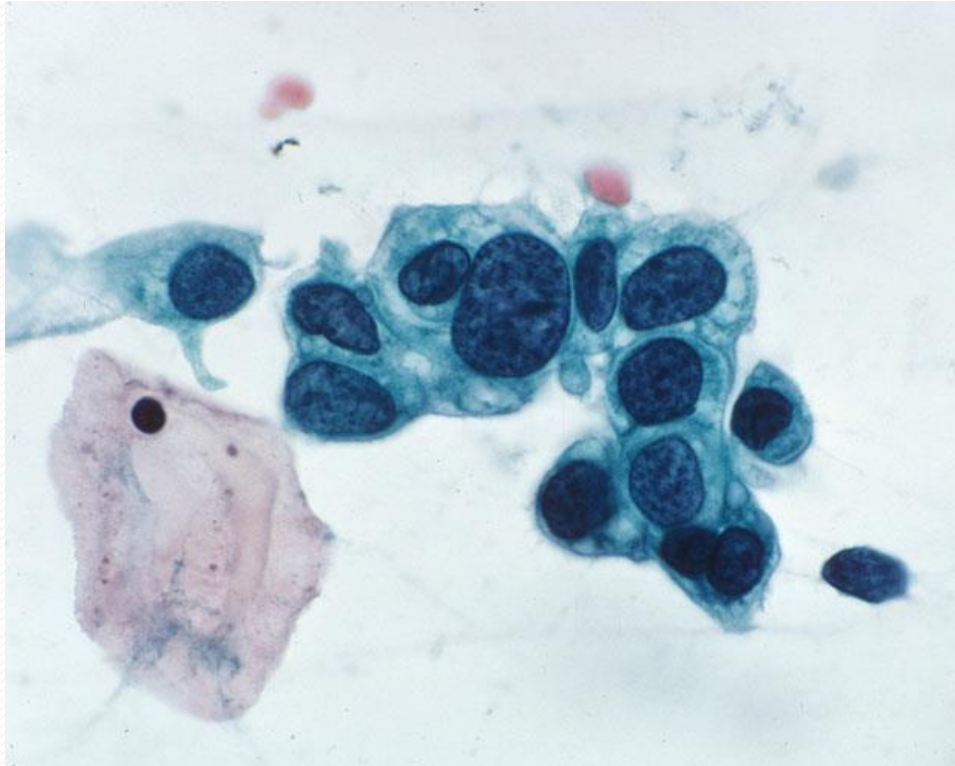
Qual o diagnóstico da imagem?

- a) CEC (Carcinoma de Células Escamosas)
- b) Adenocarcinoma
- c) LIEBG/LSIL
- d) LIEAG/HSIL

Questão 8



HOSPITAL DE
CLÍNICAS
PORTO ALEGRE RS



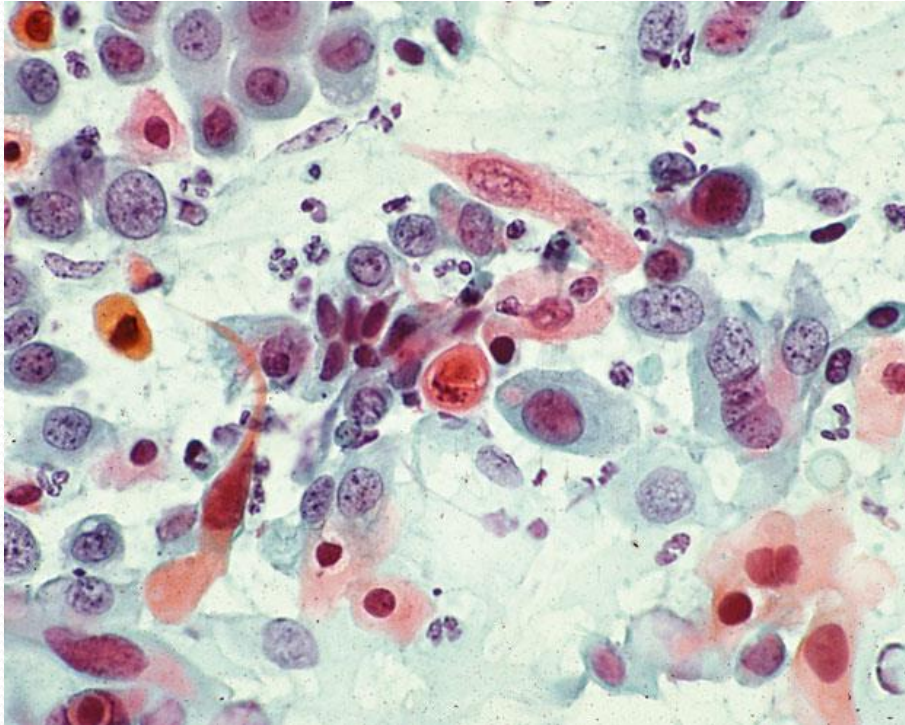
Qual o diagnóstico da imagem?

- a) LIEBG/LSIL
- b) LIEAG/HSIL
- c) CEC
- d) Metaplasia Escamosa

Questão 9



HOSPITAL DE
CLÍNICAS
PORTO ALEGRE RS



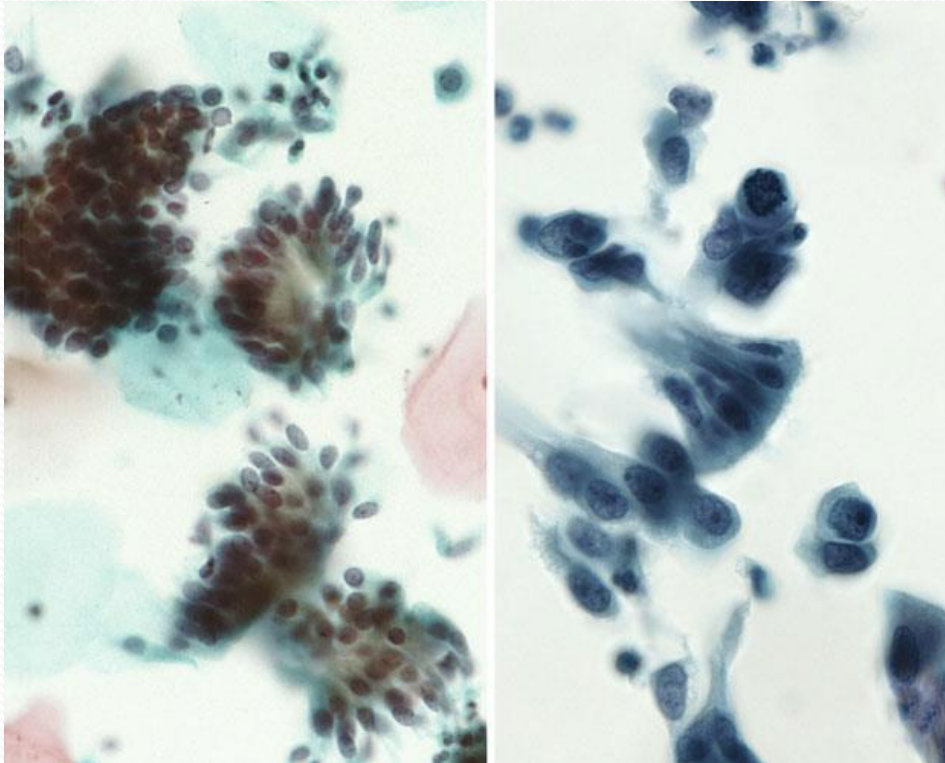
Qual o diagnóstico da imagem?

- a) LIEBG/LSIL
- b) LIEAG/HSIL
- c) CEC
- d) Adenocarcinoma

Questão 10



HOSPITAL DE
CLÍNICAS
PORTO ALEGRE RS



Qual o diagnóstico das imagens?

- a) Adenocarcinoma “in situ”
- b) Células endocervicais com alterações reacionais
- c) LIEAG/HSIL
- d) CEC



HOSPITAL DE
CLÍNICAS
PORTO ALEGRE RS



FIM

Gabarito:



HOSPITAL DE
CLÍNICAS
PORTO ALEGRE RS



1. A

2. A

3. D

4. B

5. C

6. D

7. C

8. B

9. C

10. A