

# Comparação da morfologia de terceiros molares superiores por meio de radiografia panorâmica e pós-exodontia

Comparation of the morphology of upper third molars through panoramic radiography and after extraction

Alessandro Marchiori Farret<sup>1</sup>, Manoel Sant'Ana Filho<sup>2</sup>

<sup>1</sup> Especialista em Cirurgia e Traumatologia Bucomaxilofacial pela PUCRS, Mestrando em Odontologia com ênfase em Cirurgia e Traumatologia Bucomaxilofacial pela PUCRS

<sup>2</sup> Especialista em Patologia, CRO, Especialista em Cirurgia Bucomaxilofacial pela PUCRS, Mestre e Doutor em Cirurgia pela PUCRS

## Resumo

O uso de radiografias panorâmicas é cada vez mais aceito e rotineiro no dia a dia do cirurgião dentista. Esta também vem sendo muito usada para o planejamento cirúrgico de exodontias de terceiros molares. Porém, alguns trabalhos colocaram em discussão a fidelidade deste exame em detectar pequenas alterações anatômicas e a possibilidade de distorção de imagem do exame. Neste trabalho analisamos 27 dentes extraídos com seus respectivos exames radiográficos panorâmicos prévios à exodontia. Foi detectado que houve diferença significativa no que tange ao critério de número de raízes avaliado no exame radiográfico e no elemento extraído e também no que diz respeito à dilaceração radicular verificada neste exame e no dente.

**Palavras-chave:** Terceiros molares superiores, Radiografia panorâmica, Tomografia panorâmica, Dilaceração radicular

## Abstract

Panoramic radiography is actually one of the most used imaginologic exams in clinical dentistry. It is also very used for surgical planning of third molars extraction. However, some papers raise some discussion about the accuracy of this exam in detecting small anatomic changes and the possibility of distortion of the image. In this paper, 27 dental elements (all upper third molars) that were extracted were analyzed, and comparison between the real aspect of the root morphology of the teeth that were extracted and the number of roots with the respective image on the panoramic radiography were performed. Significant differences were detected between these two observations in the number of roots and root dilaceration.

**Keywords:** Upper third molars, Panoramic radiography, Root dilaceration

## Introdução

O uso de radiografias panorâmicas é cada vez mais aceito e rotineiro no dia a dia do cirurgião-dentista e do cirurgião bucomaxilofacial. Fatores como facilidade da técnica, que requer menos cooperação do paciente, basicamente delegando a este o ato de manter-se em posição correta durante o exame, o aumento no número de clínicas de radiologia especializadas, a pequena dose de radiação e a praticidade fizeram desta uma técnica muito popular.

A radiografia panorâmica vem sendo muito utilizada para planejamento cirúrgico de exodontias de terceiros molares superiores, devido aos fatores acima apresentados, praticamente substituindo a radiografia periapical para este fim, a qual, em algumas situações, é de difícil realização, devido ao formato da arcada dentária e do palato do paciente, sensação de náuseas provocada pelo filme estar posteriormente posicionado na cavidade bucal e falta de cooperação do paciente.

A radiografia panorâmica também é conhecida por apresentar pouca distorção de imagem na região de terceiros molares, ambos superiores e inferiores, o que praticamente a definiria como exame radiográfico padrão para esta região (BELL *et al.*, 2003).

Devido a esses fatores, torna-se essencial saber se este tipo de radiografia tem fidelidade suficiente para garantir um bom planejamento cirúrgico e evitar surpresas no ato operatório.

## Objetivos

Geral – analisar os terceiros molares superiores por meio de radiografias panorâmicas e após exodontias, comparando assim a anatomia radicular do dente com o aspecto radiográfico deste na radiografia panorâmica.

Específico – analisar, através das radiografias panorâmicas, o número de raízes e a presença ou não de dilacerações radiculares em terceiros molares superiores.

Comparar, por meio de análise macroscópica, as mesmas características analisadas radiograficamente nos dentes extraídos.

## Revisão de literatura

Samawi e Burke (1984) compararam a precisão da projeção de estruturas esqueléticas e metálicas padronizadas juntamente, sobre uma radiografia panorâmica, utilizando uma malha metálica para representar a curvatura da arcada dentária e marcadores de chumbo para representar o longo eixo dos dentes, detectando maior distorção na região de caninos e pré-molares e menor distorção na região de terceiros molares.

Graziani (1986) salientou a importância de um completo estudo radiográfico para o planejamento do procedimento cirúrgico de exodontias de terceiros molares superiores, a fim de evitar-se acidentes como fraturas de tuberosidade maxilar e inclusão em seio maxilar.

Clifton, Tyndall e Ludlow (1998) compararam radiografia panorâmica, tomografia multidirecional e tomografia linear como alternativa ao exame intrabucal convencional com filme de sensibilidade D, para detecção de cáries em decíduos extraídos. Entre oito observadores treinados, foi identificado a presença ou ausência de cáries em cada face. Um padrão ouro foi estabelecido microscopicamente, por meio de cortes nos dentes. Verificaram que todas as modalidades de radiografias panorâmicas tiveram desempenho pior do que as radiografias intrabucais na avaliação de cárie proximal no modelo estudado. Foi proposto que para os casos especiais em que a radiografia intrabucal não for possível, pode ser apropriado o uso de tomografia multidirecional.

Dalla-Bonna (1999), em um estudo em que comparou os diagnósticos radiográficos obtidos pelas técnicas interproximal e panorâmica, selecionou uma amostra de 50 pacientes com no mínimo 15 anos de idade, os quais solicitaram ao menos uma radiografia panorâmica e quatro incidências interproximais intrabucais na região de molares e pré-molares. Os exames radiológicos foram examinados sempre pelo mesmo pesquisador, especialista em radiologia odontológica, em momentos diferentes, primeiro todas as panorâmicas e após um mês todas as interproximais), sob condições ideais de

interpretação em ambiente escurecido com uso de lupa e negatoscópio. Todos diagnósticos foram anotados por dente, paciente e por método radiográfico. Concluiu o pesquisador que não detectou diferença estatisticamente significativa entre o rendimento diagnóstico de radiografia panorâmica e interproximal, na área de abrangência desta última, considerando também a radiografia panorâmica como uma alternativa às radiografias interproximais na complementação do exame clínico de pacientes em início de tratamento.

Corrêa (2003), com o objetivo de investigar a capacidade diagnóstica das radiografias periapicais e panorâmicas, tanto convencionais quanto digitais, empregou testes de verificação da acurácia, sensibilidade, especificidade, cálculo do valor preditivo positivo, valor preditivo negativo e do índice Kappa, usando como referência a detecção de imagens radiográficas de lesões de periápice e de perda de crista óssea alveolar. Em um mesmo dia, submeteu 60 pacientes, sem distinção de sexo e idade, às exposições citadas, sob técnica padronizada, obtidas pelos métodos convencional e digital, utilizando o sistema digital DenOptix. As radiografias foram analisadas quanto à presença ou não de imagem compatível com lesão periapical e mediu a altura da crista óssea alveolar para detectar a presença ou ausência de perda óssea, usando parar tal régua transparente milimetrada com compensação das distâncias entre os espaços dos milímetros, correspondentes às distorções produzidas pelas técnicas de tomadas radiográficas usadas. As régua eram compensadas em 5% para radiografias intrabucais e em 25% para as radiografias panorâmicas, para corrigir as distorções ocasionadas pelas técnicas. Nas radiografias digitais, as correções foram feitas por ferramentas de medição linear do sistema Denoptix. Três radiologistas com bom índice de concordância Kappa interobservadores constituíram o padrão de referência para a interpretação radiográfica (Padrão-Ouro Consensual). Concluiu que, para lesões de periápice, as radiografias periapicais e panorâmicas, tanto no método convencional quanto no método digital, exibiram a mesma capacidade diagnóstica, o que não ocorreu na análise de perda óssea alveolar, em que a capacidade diagnóstica da radiografia panorâmica convencional e digital são similares, mas ambas inferiores aos dois métodos das periapicais.

Bell *et al.* (2003) analisaram a precisão da análise de radiografias panorâmicas na determinação da proximidade dos ápices radiculares de terceiros molares inferiores com o canal mandibular, a presença de curvaturas apicais (determinadas acima de 15 graus), do tipo de impacção, do número de raízes e da presença ou não de fusão radicular. Para tanto foram selecionados 219 pacientes que possuíam indicação para extração de pelo menos um terceiro molar inferior. Ao todo foram planejadas extrações de 300 terceiros molares. Todos estes pacientes possuíam radiografias panorâmicas tomadas previamente à realização do procedimento cirúrgico. Radiologistas treinados examinaram as radiografias panorâmicas em negatoscópio hospitalar com uso de lentes de aumento para maior eficiência na análise. Os dentes foram extraídos e analisados por 9 cirurgiões do staff do pesquisador, calibrados entre si. O resultado do exame radiográfico panorâmico foi pobre em ambos parâmetros, curvatura radicular (>15°) e proximidade com o canal mandibular, com baixa fidelidade para anatomia e formato das estruturas anatómicas, obtendo 29% de sensibilidade e 94% de especificidade para curvatura radicular, e 66% de sensibilidade e 74% de especificidade para proximidade com o canal radicular. Porém, o exame ortopantomográfico (panorâmico) revelou-se suficiente para determinação da posição, profundidade e tipo de impacção.

Segundo Peterson *et al.* (2005), uma das complicações decorrentes das extrações dentárias é a lesão de estruturas ósseas, como a fratura do processo alveolar e assoalho de seio maxilar, principalmente nos procedimentos em dentes molares superiores. Com o intuito de se evitar estas intercorrências, alguns aspectos devem ser levados em conta durante o planejamento cirúrgico, entre elas a avaliação da morfologia da raiz do dente a ser removido, bem como a proximidade das raízes em relação ao seio maxilar. Isto é possível através de um minucioso exame clínico (espessura de tábua vestibular, direção da coroa do dente) e, principalmente, radiográfico, no momento pré-operatório.

Tagar e Ng (2005) publicou um estudo de um caso clínico em que analisou um terceiro molar inferior por meio de radiografia panorâmica, radiografia periapical e tomografia computadorizada (CT). O dente 48 foi analisado primeiramente no raio X panorâmico, no qual detectou-se discreta inclinação distoangular e a aparência de uma coroa desproporcionalmente maior que os molares adjacentes. Também notou-se neste exame a presença de apenas uma longa raiz mesial curvada distalmente. Após, no exame periapical, com o auxílio de uma lupa, foi detectada a presença de duas ou mais raízes acessórias, mas ainda havia dúvidas a respeito do posicionamento bucolingual do dente na arcada, então seguiu-se o exame de tomografia computadorizada (CT), em norma coronal com slices de 1mm, o qual determinou este último posicionamento. Seguiu-se a exodontia do mesmo, posteriormente, a análise de sua morfologia radicular. Notou-se que o exame panorâmico foi pouco eficaz na determinação do formato das raízes em comparação ao exame periapical, chegando ao ponto de mascarar raízes acessórias, as quais foram detectadas pelo exame radiográfico intrabucais.

Malcic *et al.* (2006), realizou um estudo para obter a prevalência de dilaceração radicular em pacientes adultos na Croácia. Com uma amostra de 953 radiografias periapicais e 488 panorâmicas, analisou 12392 dentes permanentes, em pacientes caucasianos com idade na faixa de 18 a 65 anos, que procuraram o serviço da Faculty of Dental Medicine da Universidade de Zagreb. Três examinadores analisaram a amostra com lentes de aumento e negatoscópio, e também utilizaram um transferidor simples para determinar o grau de dilaceração radicular (o autor considerou dilaceração radicular uma curvatura na raiz dental maior que 90°). Concluiu que o dente que mostrou a maior prevalência de dilaceração radicular foi o terceiro molar inferior (24%), seguido do primeiro molar superior (15,3%), segundos molares (11,4%) e terceiros molares (8,1%), estes dois últimos não especificados em qual arcada.

## Material e Método

### Amostra

Foram selecionados 27 dentes oriundos de pacientes do bloco cirúrgico da Faculdade de Odontologia da PUCRS, dentes estes extraídos e devidamente fotografados, e respectivas radiografias panorâmicas em topo, utilizadas para definir plano de tratamento para esses pacientes. Todas as radiografias foram realizadas no setor de radiologia odontológica da Faculdade de Odontologia da PUCRS. Não foi realizado cálculo amostral, pois a amostra foi de conveniência, utilizando-se todos os dentes terceiros molares superiores extraídos com formação radicular completa com respectivo exame radiográfico panorâmico recente, realizado há menos de um mês do ato cirúrgico.

### Método

A imagem radiográfica dos terceiros molares foi analisada nas radiografias panorâmicas para verificação do número de raízes e dilacerações radiculares. Utilizou-se negatoscópio à luz fluorescente em sala escurecida para visualização e uma lupa para slides com distância fixa do filme para melhor análise. O autor do trabalho (A.M.F), aluno do curso de Cirurgia e Traumatologia Bucocomaxilofacial foi quem analisou a amostra em sua totalidade. Foi realizada calibragem intraexaminador, utilizando 5 casos e fazendo a relação e, após uma semana, a medição foi refeita, atingindo-se mais de 80% de concordância, considerando então o examinador calibrado.

Após a extração, os terceiros molares foram analisados macroscopicamente, a fim de detectar as características supracitadas. Os dentes foram deixados em água oxigenada 10 volumes por 3 minutos e, após, limpos de quaisquer tecidos que estivessem aderidos. Seguiu-se a análise visual do dente, sob luz artificial, para

determinar a presença ou não de dilaceração radicular e o número de raízes. Neste trabalho afirma-se reconhecer dilaceração radicular uma curvatura maior do que 90° na morfologia radicular do elemento dental em relação ao longo eixo deste. O dente foi analisado de todos ângulos, mesial, distal, vestibular, lingual e apicalmente. Após, foi feito o registro fotográfico, em todas estas perspectivas, à exceção da apical, com máquina fotográfica digital Nikon 4500, utilizando-se a regulagem MACRO, para obter-se a maior riqueza de detalhes e aproximação possíveis, o que auxiliou muito no estudo, pois uma posterior ampliação das fotografias nos revelou detalhes importantes.

Após obtenção dos dados da análise das radiografias e da análise pós-exodontia, esses foram submetidos à análise estatística para verificação da relação ou não com a análise radiográfica panorâmica.

Foi realizado um cegamento, numerando-se assim as radiografias e os elementos correspondentes com códigos não revelados ao pesquisador. Após, foram cruzadas as informações para verificar a concordância.

Primeiramente, os dados relativos ao exame radiográfico panorâmico foram analisados em sua totalidade, e os dados inseridos em uma tabela. Os exames radiográficos foram numerados de acordo com o elemento dentário ao qual este se referia, porém, utilizaram-se tabelas individuais, e a análise dos dentes veio a posteriori e isoladamente, em outra tabela, a fim de minimizar a possibilidade de um viés por induzir o pesquisador por uma análise prévia do exame radiográfico.

Após, ambas tabelas com dados relativos ao exame radiográfico panorâmico e ao dente extraído (Tabela 1) foram cruzadas, os exames radiográficos relativos ao dente foram colocados lado a lado (Figura 1) e foi feita a análise estatística para determinação dos resultados.

### Análise Estatística

Para a verificação da normalidade dos dados, foi utilizado o teste não paramétrico Kolmogorov-Smirnov. Para os dados deste estudo, observou-se que estes não tinham uma distribuição normal para as variáveis estudadas, não tendo assim esta condição garantida. Por este motivo, os testes aplicados neste estudo foram testes não paramétricos.

Com o objetivo de comparar a quantidade de raízes entre a radiografia panorâmica e a pós-extração, foi utilizado o teste não paramétrico de Wilcoxon. Para comparar a presença de dilaceração na radiografia panorâmica e na pós-extração foi utilizado o teste não paramétrico de McNemar.

**Tabela 1. Dados relativos ao exame radiográfico e do espécime dental (Porto Alegre, 2007).**

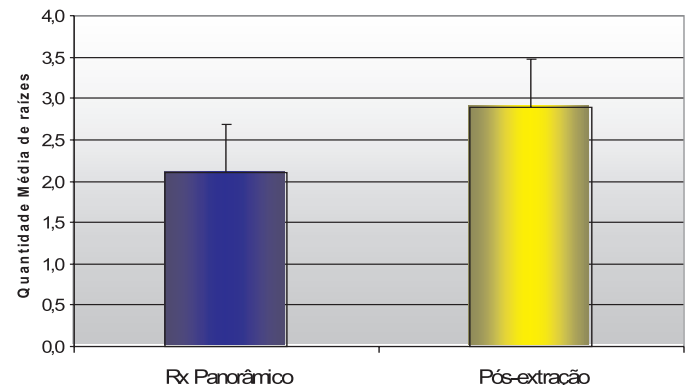
Rad. Panorâmica			Dente		
n.raízes	dilac.		n.raízes	dilac	
1	0	N	1	1	N
2	2	N	2	2	N
3	2	N	3	2	N
4	2	N	4	2	N
5	2	N	5	2	S
6	3	N	6	3	N
7	2	N	7	2	S
8	2	N	8	2	N
9	2	N	9	2	N
10	2	N	10	2	N
11	2	N	11	2	N
12	2	N	12	2	N
13	2	N	13	2	N
14	2	N	14	2	N
15	3	N	15	3	S
16	3	N	16	3	S
17	2	S	17	3	S
18	3	N	18	3	N
19	2	N	19	3	N
20	2	N	20	3	S
21	2	N	21	3	N
22	2	N	22	3	N
23	2	S	23	3	S
24	2	N	24	3	N
25	2	N	25	3	N
26	2	N	26	3	S
27	3	N	27	3	N

## Resultados

### Comparação da quantidade de raízes

**Tabela 2. Estatísticas Descritivas do número de raízes (Porto Alegre, 2007)**

Comparação	Nº casos	Média	Desvio-padrão
Raízes Panorâmico	27	2,11	0,58
Raízes Pós-extração	27	2,89	0,58

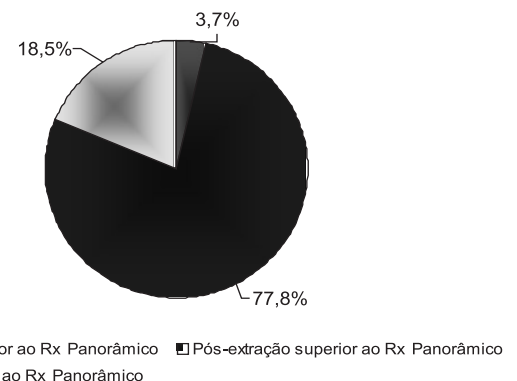


**Gráfico 1. Média e desvio-padrão da quantidade de cada raiz**

**Tabela 3. Resultados do teste Não Paramétrico de Wilcoxon para a comparação entre Radiografia Panorâmica e a Pós-Extração (Porto Alegre, 2007)**

Comparação Quantidade de raízes	Nº casos	%	Z	p
Pós-extração inferior ao Rx Panorâmico	1	3,7	-4,2	0,000
Pós-extração superior ao Rx Panorâmico	21	77,8		
Pós-extração igual ao Rx Panorâmico	5	18,5		
Total	27	100		

Através dos resultados do teste não paramétrico de Wilcoxon, verifica-se que existe diferença significativa para a quantidade de raízes na comparação entre radiografia panorâmica e a Pós-Extração. Observa-se uma quantidade de raízes significativamente superiores na Pós-Extração. ( $Z=-4,20; p=0,000$ ).



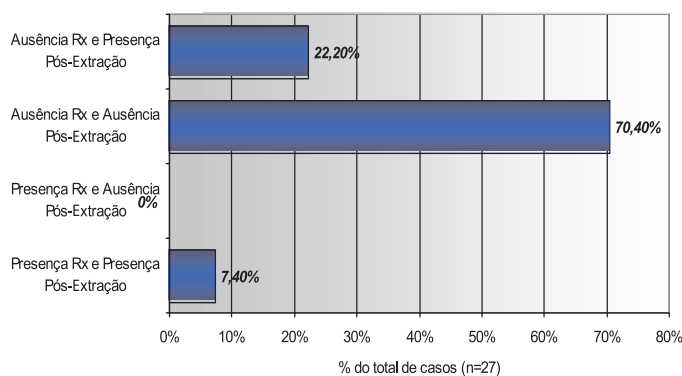
**Gráfico 2. Comparação da quantidade de raízes entre Rx Panorâmico e a Pós-extração**

## Comparação da presença de dilaceração

**Tabela 4. Comparação da presença de dilaceração na radiografia panorâmica e no Pós-Extração (Porto Alegre, 2007)**

Dilaceração Panorâmico	Dilaceração Pós-Extração		Total
	Presença	Ausência	
Presença	2 7,4%	0 0%	2 7,4%
Ausência	6 22,2%	19 70,4%	25 92,6%
Total	8 29,6%	19 70,4%	27 100,0%

Observa-se, através dos resultados do teste não paramétrico de McNemar, que existe uma diferença significativa na avaliação da dilaceração entre os diagnósticos realizados pelo exame e pela Pós-Extração. Verifica-se que houve uma quantidade significativa de casos considerados Ausência de dilaceração no exame panorâmico que posteriormente na Pós-Extração foram considerados com presença de dilaceração. (6 casos – 22,2% do total de corpos de prova avaliados), ( $\chi^2$ McNemar=6;p=0,01).



**Gráfico 3. Comparação da presença de dilaceração no Rx Panorâmico e no Pós-Extração**

## Discussão

O método mais utilizado para verificação da existência de dilacerações radiculares, seja por razões endodônticas ou cirúrgicas, é a análise radiográfica dessas estruturas (GRAZIANI, 1986). O motivo de ter sido utilizado neste estudo a radiografia panorâmica, é o fato desta cada vez mais estar sendo utilizada, pela sua praticidade de execução e pelo fato de apenas uma tomada ser necessária para se obter imagens dos 4 quadrantes bucais (MALCIC *et al.*, 2006).

O critério na literatura para reconhecer a curvatura da raiz dental como dilaceração varia. Chohayeb (1983) considerou que um ângulo maior que 20° de curvatura em incisivos laterais superiores já denotam dilaceração radicular. Este estudo foi muito criticado, pois como também é considerado anatomicamente normal este tipo de curvatura nestes dentes, a análise estatística poderia ter um viés importante, já que neste estudo a porcentagem de dilaceração nestes elementos ficou em 97,9%. Decidiu-se utilizar o critério usado por Malcic *et al.* (2006), o qual considerou dilaceração

radicular como curvaturas maiores ou iguais a 90° em relação ao longo eixo do dente em análise. Como o dente em questão neste artigo é o terceiro molar superior, o qual é o dente que mais variações de forma e tamanho de raiz apresenta, segundo Peterson *et al.* (2005), seria um erro o uso de um ângulo mais agudo como referência, pois o número de dilacerações radiculares apresentaria-se de maneira demasiadamente elevado.

No critério de número de raízes, a proporção de dentes que possuíam mais raízes do que se diagnosticou no exame radiográfico panorâmico foi de 77,8%. Este valor altamente significativo, provavelmente seria esperado por outro tipo de exame radiográfico, já que qualquer tipo de radiografia nos revela duas dimensões do espaço, e nesta região é muito comum o efeito de sobreposição das raízes palatinas sobre as vestibulares, impossibilitando muitas vezes uma dissociação. No que se refere à dilaceração radicular, o fenômeno de sobreposição de imagem é menor, pois a direção e o sentido da dilaceração, quando distal ou mesial, é mais facilmente visível na radiografia, pois a raiz adjacente tende a não estar no mesmo eixo, e quando ocorre dilacerações no sentido buco-palatal, aparece o aspecto definido como Bulls-eye (olhos de boi), tradicionalmente conhecido por denotar este tipo de dilaceração (MALCIC *et al.*, 2006).

Mesmo assim, em 22,2% dos dentes que não apresentavam imagens condizentes com dilaceração radicular nos exames ortopantomográficos, após a análise visual dos mesmos extraídos, foram detectadas dilacerações radiculares importantes.

Dalla-Bona (1999) não achou diferença estatisticamente significativa entre o rendimento diagnóstico de radiografias panorâmicas e interproximais, na área de abrangência desta última, e também, além da área de abrangência desta, considerando o exame ortopantomográfico como uma alternativa aos exames interproximais. Porém, o autor, entre muitos diagnósticos, não pesquisou dilaceração radicular e número de raízes pelas duas técnicas, possivelmente pelo fato de que em radiografias interproximais a análise de ápices radiculares não é muitas vezes possível devido à largura do filme intrabucal.

Bahlis (2006) comparou a precisão de radiografias periapicais, panorâmicas e tomografias computadorizadas, seguindo o protocolo DentalScan, na região do forame mental em mandíbulas secas, obtendo melhor resultado a radiografia periapical, seguido da tomografia, obtendo pior resultado o ortopantomograma. Este resultado parece confirmar que em regiões apicais, a radiografia panorâmica não obtém resultado satisfatório, como assim demonstraram Tagar e Ng (2005), que analisaram um caso clínico relativo a um terceiro molar inferior intimamente relacionado ao canal mandibular, obtendo também melhor resultado o exame periapical, a tomografia computadorizada e o pior resultado a radiografia panorâmica.

Baseado nesses resultados e nos estudos revisados, sugere-se um estudo de semelhante metodologia, relacionando terceiros molares superiores, utilizando-se outros exames imagiológicos, como CT, periapicais, exames ortopantomográficos, e comparando-os entre si e com os elementos extraídos, a fim de se elucidar a fidedignidade de cada um.

## Conclusão

A radiografia panorâmica não foi precisa na determinação do número de raízes existentes nos terceiros molares superiores analisados, assim como também não demonstrou fidedignidade suficiente para determinar a presença ou ausência de dilacerações radiculares nestes elementos.

## Referências

ANDREASEN, J. O.; SUNDSTORM, B.; RAVN, J. J. The Effect of Traumatic Injuries of Primary Teeth on their Permanent Successors. A Clinical and Histologic Study of 117 Injured Permanent Teeth. *Scand. J. Dent. Res.*, Copenhagen, v. 79, n. 4, p. 219-233, 1971.

BAHLIS, A. *Estudo Comparativo da Precisão de Radiografias Periapicais, Panorâmicas e Tomografias Computadorizadas na Região do Forame Mental*, 90f. Tese (Doutorado) – Faculdade de Odontologia, Pontifícia Universidade Católica do Rio Grande do Sul, Porto Alegre, 2006.

BELL, G.W. *et al.* The Accuracy of Dental Panoramic Tomographs in Determining the Root Morphology of Mandibular Third Molar Teeth before Surgery. *Oral Surg. Oral Med. Oral Pathol. Oral Radiol. Endod.*, St. Louis, v. 95, n. 1, p. 119-125, Jan. 2003.

CHOHAYEB, A. A. Dilaceration of Permanent upper Lateral Incisors: Frequency, Direction and Endodontic Treatment Implications. *Oral Surg. Oral Med. Oral Pathol.*, St. Louis, v. 55, n. 5, p. 519-520, May 1983.

CLIFTON, T. L.; TYNDALL, D. A.; LUDLOW, J. B. Extraoral Radiographic Imaging of Primary Caries. *Dentomaxillofac. Radiol.*, Hounds-mills, v. 27, n. 2, p. 193-198, July 1998.

CORRÊA, M. *Capacidade Diagnóstica das Radiografias Periapicais e Panorâmicas, nas Técnicas Convencional e Digital, para Detecção de Lesão Periapical e Perda Óssea Alveolar*, 146f. Tese (Doutorado em Estomatologia Clínica) – Faculdade de Odontologia, Pontifícia Universidade Católica do Rio Grande do Sul, Porto Alegre, 2003.

DALLA-BONA, R. R. *Estudo Comparativo entre Diagnósticos Radiográficos Obtidos pelas Técnicas Interproximal e Panorâmica*. 64f. Dissertação (Mestrado)- Faculdade de Odontologia, Universidade Federal do Rio Grande do Sul, Porto Alegre, 1999.

GRAZIANI, M. *Cirurgia Buco-maxilo-facial*. 7. ed. São Paulo: Guanabara Koogan, 1986.

MALCIC, A. *et al.* Prevalence of Root Dilacerations in Adult Dental Patients in Croatia. *Oral Surg. Oral Med. Oral Pathol. Oral Radiol. Endod.*, St. Louis, v. 102, n. 1, p.104-109, Feb. 2006.

MARAGAKIS, M. G. Crown Dilacerations of Permanent Incisors Following Trauma to their Primary Predecessors. *J. Clin. Pediatr. Dent.*, Birmingham, v. 20, n. 1, p. 49-52, Fall 1995.

MUHAMMED, A. H.; MANSON-HING, L. R.; ALA, B. A. Comparison of Panoramic and Intraoral Radiographic Surveys in Evaluating a Dental Clinic Population. *Oral Surg. Oral Med. Oral Pathol.*, St. Louis, v. 54, n. 1, p. 108-117, July 1982.

PETERSON, L. J. *et al.* *Cirurgia Oral e Maxilofacial Contemporânea*. 4.ed. Rio de Janeiro: Elsevier, 2005.

SAMAWI, S. S.; BURKE, P. H. Angular Distortion in the Orthopantomogram. *Br. J. Orthod.*, London, v. 11, n. 2, p.100-107, Apr. 1984.

TAGAR, H. K.; NG, N.Y. Diagnostic Difficulties of Complex Root Morphology: Case Study of a Lower Wisdom Tooth. *Br. J. Oral Maxillofac. Surg.*, Edinburgh, v. 43, n. 2, p. 177-179, Apr. 2005.