

UNIVERSIDADE FEDERAL DO RIO GRANDE DO SUL  
FACULDADE DE VETERINÁRIA  
PROGRAMA DE PÓS-GRADUAÇÃO EM CIÊNCIAS VETERINÁRIAS

**Avaliação de microplacas de titânio em fraturas de tibiotarso  
em pombos domésticos (*Columba livia*)**

Aline Silva Gouvêa

PORTO ALEGRE

2010

UNIVERSIDADE FEDERAL DO RIO GRANDE DO SUL  
FACULDADE DE VETERINÁRIA  
PROGRAMA DE PÓS-GRADUAÇÃO EM CIÊNCIAS VETERINÁRIAS

**Avaliação de microplacas de titânio em fraturas de tibiotarso  
em pombos domésticos (*Columba livia*)**

Autor: Aline Silva Gouvêa

Dissertação apresentada como requisito  
parcial para obtenção do grau de Mestre em  
Ciências Veterinárias na área de  
Morfologia, Cirurgia e Patologia Animal.

Orientador: Prof. Dr. Marcelo Meller  
Alievi

PORTO ALEGRE

2010

Aline Silva Gouvêa

**Avaliação de microplacas de titânio em fraturas de tibiotarso  
em pombos domésticos (*Columba livia*)**

APROVADO POR:

---

Prof. Dr. MARCELO MELLER ALIEVI  
Orientador e Presidente da Comissão

---

Prof. Dr. JOÃO EDUARDO WALLAU SCHOSSLER  
Membro da Banca

---

Prof<sup>ª</sup>. Dr<sup>ª</sup>. ANA CRISTINA PACHECO DE ARAÚJO  
Membro da Banca

---

Prof. Dr. EMERSON ANTONIO CONTESINI  
Membro da Banca

## DEDICATÓRIA

*A minha família,  
Pois são as pessoas que mais amo,  
e a quem devo tudo que sou.*

## AGRADECIMENTOS

Agradeço a Deus pela vida e possibilidade de usufruir de tantas oportunidades.

Ao José parceiro de todos os momentos, pela paciência, incentivo e ajuda, inclusive no cuidado com as pombas. Muito obrigada meu amor.

Aos meus pais Terezinha e Ayrton por sempre confiarem em mim, e me incentivarem a seguir sempre em frente.

Ao meu querido orientador Marcelo Meller Alievi, muito obrigada por tudo que tem feito por mim, tu és muito mais que um orientador é um grande amigo um modelo de pessoa, que eu admiro pelo profissionalismo, humildade e inteligência.

As minhas estagiárias Andréia, Luciana Matrix, Lupy e Ana Júlia, sem vocês esse projeto não seria possível, muito obrigada de coração pelo cuidado e dedicação com as penosas.

A amiga Ísis pela ajuda no experimento, com muito profissionalismo e dedicação.

Ao amigo Cláudio que ajudou, e muito, em todos os procedimentos anestésicos.

As amigas Simone, Liziane, Verônica, Elisa, Janete, Carol e Anelise; por estarem sempre ao meu lado, me apoiando e incentivando, muito obrigada.

Aos amigos Thadeu, Paulo, Renato, valeu o apoio e ajuda no projeto e nas cirurgias da rotina.

Ao professor Afonso, um professor paizão, grande mestre, a quem devo muito.

Ao professor Emerson por estar sempre disponível a ensinar, e acima de tudo incentivar os alunos, mostrando o caminho a ser trilhado.

Ao professor David Driemeier e ao doutorando Djeison, pela avaliação histológica deste experimento.

Aos residentes do HCV-UFGRS, em especial a amiga Paula González pela ajuda com a tradução do artigo, espero um dia retribuir.

As funcionárias Gisele e Nice, vocês são uma dupla incrível, obrigada pela ajuda de sempre no bloco cirúrgico e preparo dos meus "mini-materias". E ao Lucas, obrigada pela ajuda no pombal e pelos momentos de risadas.

Aos técnicos do setor de radiologia, Luciano e Fábio, pela paciência e ajuda nos procedimentos radiográficos.

Ao Medeiros, da empresa PROMM, pelo fornecimento de todas as microplacas e microparafusos do projeto, muito obrigada pelo material, parabéns pelo incentivo a pesquisa.

Ao Hospital de Clínicas Veterinárias da UFRGS, minha segunda casa, local em que eu amo estar, onde aprendo todos os dias a ser uma pessoa melhor.

À CAPES pela bolsa de mestrado.

Ao CNPq pelo apoio financeiro através do Edital Universal 2008.

Aos animais que doam suas vidas em favor do conhecimento.

## RESUMO

Entre os problemas cirúrgicos das aves, as fraturas são os de maior prevalência. Em virtude das variações no tamanho, peso, anatomia óssea peculiar, alta incidência de fraturas complicadas e às diferentes demandas funcionais entre espécies e indivíduos, não foi possível estabelecer ainda um método ideal de osteossíntese para os ossos longos das aves. Por isso, diversos estudos têm sido realizados buscando um método adequado para as diferentes necessidades desses animais. Microplacas de titânio comumente utilizadas em cirurgias maxilofaciais de humanos foram empregadas recentemente na osteossíntese de aves, porém com poucos resultados disponíveis. O objetivo do presente estudo foi avaliar a utilização das microplacas de titânio no tratamento de fraturas experimentais de tibiotarso em pombos domésticos (*Columba livia*). Foram utilizadas 30 aves, adultas, machos e fêmeas, com 7 meses de idade, pesando entre 400 a 500 gramas, oriundas do Biotério Central da Universidade Federal de Santa Catarina (UFSC). Os animais foram separados aleatoriamente em 3 grupos de dez animais, sendo que no grupo 1 foi utilizado uma microplaca de titânio com 6 furos e espaçador central, no grupo 2 com 8 furos sem espaçador central e no grupo 3 com 8 furos com espaçador central. Após avaliação clínica, as aves foram submetidas a osteotomia médio-diafisária no tibiotarso direito para colocação das diferentes configurações de microplaca de titânio, sendo fixadas com microparafusos de titânio com 7mm de comprimento. Os animais foram avaliados clínica e radiograficamente até os 90 dias de pós-operatório. Após esse período, foi realizada eutanásia em 2 animais de cada grupo. Em todos animais foi observado a consolidação óssea, no grupo 1 o tempo médio e o desvio padrão foram  $32,9 \pm 9,9$ ; no grupo 2  $30,8 \pm 6,7$  e no grupo 3  $26,6 \pm 6,4$  dias, não havendo diferença estatística entre os grupos. O envergamento do implante foi a complicação mais frequente. A configuração da microplaca resultou em diferença estatística significativa em relação a deambulação e ao grau de envergamento nos diferentes grupos. Sendo que no grupo 3 houve maior precocidade no apoio do membro e menor grau de envergamento em relação aos outros grupos. Histologicamente foi verificada formação de calo ósseo em todos animais e presença de tecido ósseo ao redor da microplaca e microparafusos. Apesar das complicações observadas as microplacas de titânio são uma opção para osteossíntese de tibiotarso em aves de médio porte.

Palavras-chave: microplaca de titânio, aves, cirurgia ortopédica, fratura, tibiotarso.

## ABSTRACT

*Among the surgical problems in birds, the fractures are the most prevalent. Due to variations in size, weight, peculiar bone anatomy, high incidence of complicated fractures and the functional demands of different species and individuals, is not possible yet to establish an ideal method for osteosynthesis of long bones in birds. Therefore, several studies have been conducted looking for a suitable method for the different needs of these animals. Titanium microplates commonly used in human maxillofacial surgery have been recently employed in osteosynthesis of birds, but with few results available. The aim of this study was to evaluate the use of titanium microplates in the treatment of tibiotarsus fractures in pigeons (*Columba livia*) 30 birds were used, adult males and females, with 7 months old, weighing from 400 to 500 that came from the Animal Center Facility of the Federal University of Santa Catarina (UFSC). The animals were divided into 3 groups with ten animals each. In group 1 a titanium microplate with 6 holes and a central spacer were used; in group 2 a titanium microplate with 8 holes without a spacer in the center; in group 3 a titanium microplate with 8 holes with central spacer. After clinical evaluation, the birds were submitted to mid-diaphyseal osteotomy in the right bone for placement of different configurations of the titanium plate, and fixed with titanium microscrews 7mm long. The animals were evaluated clinically and radiographically until 90 days postoperatively. After this period, euthanasia was performed in 2 animals from each group. In all animals was observed bone healing and in group 1 the mean and standard deviation were  $32.9 \pm 9.9$ , in group 2  $30.8 \pm 6.7$  in group 3  $26.6 \pm 6.4$  days, not having statistical difference in healing time between groups. The bending of the implant was the most common complication. The configuration of the plate resulted in a statistically significant difference in relation to walking and the degree of bending in different groups. Moreover, in group 3 there was higher precocity in the member support and a lower degree of bending in relation to other groups. Histologically it was verified the formation of the callus in all animals and the presence of bone tissue around the plate and microscrews. Despite the complications of titanium microplates, they are an option for osteosynthesis of tibiotarsus in birds of medium size.*

*Keywords: titanium microplate, avian, orthopedics surgery, fracture, tibiotarsus.*



## LISTA DE FIGURAS

- Figura 1 - Configurações das diferentes microplacas de titânio, da esquerda para direita: A) microplaca de 6 furos com espaçador central (grupo 1), B) microplaca de 8 furos sem espaçador (grupo 2) e C) microplaca de 8 furos com espaçador central (grupo 3)..... 26
- Figura 2 - Procedimento anestésico para osteossíntese com microplaca de titânio em pombo doméstico (*Columba livia*). A) Anestesia efetuada com isoflurano utilizando uma caixa para indução anestésica B) Pombo em decúbito dorsal com anestesia inalatória em sistema semi-aberto ..... 27
- Figura 3 - Osteossíntese com microplaca de titânio em pombo doméstico (*Columba livia*). Sequência cirúrgica: A) Osteotomia diafisária do tibiotarso direito, B) Utilização de clampe vascular para fixação do fragmento distal, C) Perfuração óssea com broca, D) Colocação de microparafuso com chave de precisão de engate rápido, E) Fratura reduzida com microplaca de titânio e 8 microparafusos, F) Dermorragia..... 29
- Figura 4 - Mensuração do grau de envergamento da microplaca de titânio com a utilização de um goniômetro ..... 31
- Figura 5 - Osteossíntese com microplaca de titânio em pombo doméstico (*Columba livia*). Aspecto do membro no pós-operatório: A e B) Edema no membro pélvico direito com 1 dia de pós-operatório, C e D) Hematoma no membro pélvico direito com 3 dias de pós-operatório.. 34
- Figura 6 - Avaliação radiográfica na sétima semana após a aplicação da microplaca de titânio em tibiotarso de pombo doméstico (*Columba livia*). A e B) União viciosa, com desvio angular antecurvato, C e D) União viciosa, com desvio angular recurvato e rotacional ..... 37
- Figura 7 - Desvio angular varo em pombo doméstico (*Columba livia*) 90 dias após o procedimento de osteossíntese de tibiotarso direito com microplaca de titânio. A e B) Face cranial e medial respectivamente ..... 37
- Figura 8 - Avaliação radiográfica após 4 semanas da aplicação da microplaca de titânio em tibiotarso de pombo doméstico (*Columba livia*). A) Envergamento e desvio varo. B) Desvio rotacional e quebra da microplaca (seta) ..... 38
- Figura 9 - Evolução satisfatória da consolidação óssea utilizando a microplaca de titânio em pombo doméstico (*Columba livia*) do grupo 3. A e D)Imagens radiográficas do pós-operatório imediato, B e E) Após 14 dias de pós-operatório, C e F) Após 28 dias de pós-operatório ..... 39

- Figura 10 - Aspecto macroscópico após 90 dias da osteossíntese de tibiotarso com microplaca de titânio em dois animais do grupo 1. A e B) Face medial e cranial respectivamente do tibiotarso consolidado com envergamento, formação de calo ósseo proeminente e reação proliferativa da fíbula. C e D) Face medial e cranial do tibiotarso consolidado sem calo ósseo exuberante e pouca reação da fíbula ..... 42
- Figura 11 - Aspecto macroscópico após 90 dias da osteossíntese de tibiotarso com microplaca de titânio em dois animais do grupo 2. A e B) Face medial e cranial respectivamente do tibiotarso consolidado com envergamento, formação de calo ósseo proeminente e reação proliferativa da fíbula. C e D) Face medial e cranial do tibiotarso consolidado sem calo ósseo exuberante e pouca reação da fíbula ..... 43
- Figura 12 - Aspecto macroscópico após 90 dias da osteossíntese de tibiotarso com microplaca de titânio do grupo 3. A e B) Face medial e cranial respectivamente do tibiotarso consolidado sem calo ósseo exuberante e reação proliferativa da fíbula. C e D) Face medial e cranial do tibiotarso consolidado sem calo ósseo exuberante e pouca reação da fíbula ..... 44
- Figura 13 - Avaliação microscópica após 90 dias da osteossíntese de tibiotarso com microplaca de titânio em pombos domésticos (*Columba livia*). A e B) Fratura consolidada com a presença de calo ósseo (seta) C e D) Tecido ósseo formado ao redor da microplaca (retângulos) E e F) Interface do microparafuso com presença de tecido ósseo ..... 45

## LISTA DE TABELAS

Tabela 1 -	Características da deambulação, em graus, para avaliação clínica pós-operatória de pombos domésticos submetidos a osteossíntese de tibiotarso com microplacas de titânio .....	30
Tabela 2 -	Tempo médio (dias), e valor mínimo e máximo (entre parênteses), em que os pombos ( <i>Columba livia</i> ) permaneceram nos diferentes graus de utilização do membro após osteossíntese de tibiotarso utilizando microplaca de titânio .....	35
Tabela 3 -	Tempo de consolidação radiográfica das fraturas (em dias) dos grupos 1, 2 e 3, após osteossíntese de pombos domésticos ( <i>Columba livia</i> ) com microplaca de titânio .....	36
Tabela 4 -	Porcentagem média de recobrimento ósseo pelas microplacas de titânio entre os diferentes grupos .....	36
Tabela 5 -	Grau de envergamento da microplaca de titânio avaliado através de radiografias nas incidências mediolateral e craniocaudal do grupo 1 ....	40
Tabela 6 -	Grau de envergamento da microplaca de titânio avaliado através de radiografias nas incidências mediolateral e craniocaudal do grupo 2 ....	40
Tabela 7 -	Grau de envergamento da microplaca de titânio avaliado através de radiografias nas incidências mediolateral e craniocaudal do grupo 3 ..	40

## SUMÁRIO

<b>1</b>	<b>INTRODUÇÃO</b> .....	13
<b>2</b>	<b>OBJETIVOS</b> .....	15
<b>2.1</b>	<b>Geral</b> .....	15
<b>2.2</b>	<b>Específicos</b> .....	15
<b>3</b>	<b>REVISÃO</b> .....	16
<b>3.1</b>	<b>Aspectos anatomofisiológicos</b> .....	16
<b>3.2</b>	<b>Avaliação pré-cirúrgica das fraturas</b> .....	17
<b>3.3</b>	<b>Fraturas em aves</b> .....	18
<b>3.4</b>	<b>Métodos de osteossíntese</b> .....	20
<b>4</b>	<b>MATERIAL E MÉTODOS</b> .....	25
<b>4.1</b>	<b>Animais</b> .....	25
<b>4.1.1</b>	<b>Grupos</b> .....	26
<b>4.2</b>	<b>Pré-operatório e procedimento anestésico</b> .....	27
<b>4.3</b>	<b>Procedimento cirúrgico</b> .....	28
<b>4.4</b>	<b>Pós-operatório</b> .....	30
<b>4.5</b>	<b>Avaliação clínica</b> .....	30
<b>4.6</b>	<b>Avaliação radiográfica</b> .....	30
<b>4.7</b>	<b>Avaliação macroscópica e microscópica</b> .....	32
<b>4.8</b>	<b>Análise estatística</b> .....	32
<b>5</b>	<b>RESULTADOS</b> .....	32
<b>5.1</b>	<b>Procedimentos anestésico e cirúrgico</b> .....	33
<b>5.2</b>	<b>Avaliação clínica e deambulatória</b> .....	34
<b>5.3</b>	<b>Avaliação radiográfica</b> .....	35
<b>5.4</b>	<b>Avaliação macroscópica e microscópica</b> .....	41
<b>6</b>	<b>DISCUSSÃO</b> .....	45
<b>7</b>	<b>CONCLUSÃO</b> .....	52
	<b>REFERÊNCIAS</b> .....	53

## 1. INTRODUÇÃO

O Médico Veterinário, cada vez mais se depara na clínica médica e cirúrgica com animais exóticos e silvestres criados como animais de estimação. Desses, os mais frequentes são as aves e uma grande proporção dos problemas tem resolução cirúrgica. Entre os problemas cirúrgicos das aves, as fraturas são os de maior prevalência e as causas mais comuns são as colisões em estruturas fixas, acidentes automobilísticos, por armas de fogo, traumatismo no recinto e agressão por animais domésticos. Em aves, as fraturas frequentemente são cominutivas, expostas, com sérias lesões dos tecidos moles e ocorrem mais na diáfise e epífise distal devido a pouca cobertura muscular.

O sucesso da cirurgia ortopédica em aves está diretamente relacionado com as técnicas utilizadas para anular as forças mecânicas que atuam no foco de fratura. Os princípios da osteossíntese em aves são os mesmos aplicados em mamíferos: fixação rígida, alinhamento anatômico, aposição de fragmentos, assepsia e retorno precoce à função. Dentre os fatores que influenciam a consolidação óssea estão a integridade vascular, lesão aos tecidos moles, infecção, complexidade da fratura, envolvimento articular, idade do paciente e estabilidade de fixação.

Muitos métodos e dispositivos de osteossíntese desenvolvidos para mamíferos têm sido adaptados para o reparo das fraturas em aves. No entanto, a fixação interna das fraturas em aves apresenta alguns problemas para o cirurgião que não são encontrados na maioria dos mamíferos, pois seus ossos são frágeis e com corticais muito finas contribuindo para a menor fixação dos implantes metálicos ortopédicos.

As vantagens das placas e parafusos metálicos sobre outros métodos de fixação de fraturas são bem documentados: imobilização rígida, estabilidade rotacional, não invasão articular e retorno funcional precoce, favorecendo assim consolidação óssea primária e evitando ou minimizando a secundária, o qual forma um calo ósseo exuberante que pode levar a uma perda funcional do membro acometido. Em função disso, a osteossíntese através da utilização de placas e parafusos pode ser indicada no manejo de fraturas de ossos longos de pássaros médios e grandes, e um problema encontrado é a falta de implantes de tamanho apropriado.

Recentemente, microplacas de titânio comumente utilizadas em cirurgias maxilofaciais de humanos, foram empregadas na osteossíntese de aves, porém com poucos resultados disponíveis. Com intuito de suprir a demanda dos diversos tipos de

fraturas, gerar mais informações a respeito desse método de osteossíntese e com vistas ao desenvolvimento de um produto comercial viável foi realizada essa pesquisa.

## **2 OBJETIVOS**

### **2.1 Geral:**

Avaliar as microplacas e microparafusos de titânio como método de redução de fraturas em tibiotarso de pombos domésticos (*Columba livia*) como modelo experimental para aves de médio porte.

### **2.2 Específicos:**

Avaliação dos seguintes parâmetros:

- Mensurar, através de controle radiográfico semanal, o tempo de consolidação óssea e as possíveis complicações relacionadas com a utilização das microplacas e dos microparafusos de titânio.

- Avaliar a evolução clínica das aves, observando comportamento, ferida cirúrgica e capacidade de deambulação.

- Avaliar histologicamente a consolidação e a reação óssea na aplicação das microplacas e microparafusos de titânio.

### 3 REVISÃO

#### 3.1 Aspectos anatomofisiológicos

O esqueleto das aves possui características próprias em consequência da sua adaptação ao voo, ocorrendo a fusão ou o desaparecimento de alguns ossos, a pneumatização e o aparecimento de osso trabecular medular. A adaptação ao voo e a posição bípede são fatores que determinaram grande modificação no esqueleto especialmente nos membros torácicos e pélvicos. O membro torácico transformou-se em asa cujos ossos se unem ao esqueleto axial por um cinturão escapular bem desenvolvido. O membro pélvico é forte e é encarregado de manter todo peso corporal, também é responsável na locomoção terrestre, no impulso para iniciar o voo, no momento do pouso e no ato de empoleirar-se (SALVADOR et al., 2002).

Os ossos das aves são leves, com força aerodinâmica e possuem finas e quebradiças corticais (LEVITT, 1989; MATHEWS et al., 2003). Os ossos de maneira geral são frágeis devido à alta densidade de cálcio, esparsas e finas trabéculas ósseas ao longo do seu comprimento, pouco osso denso na região metafisária e pouca cobertura por tecidos moles, favorecendo a ocorrência de fraturas, principalmente no esqueleto apendicular (WEST et al., 1996; SALVADOR et al., 2002). Os ossos longos das aves podem ser pneumáticos ou medulares. O úmero e o fêmur são ossos pneumáticos, diminuindo o peso corporal, facilitando o voo e a umidificação do ar (BENNETT & KUZMA, 1992).

O tibiotarso é formado pela fusão da tíbia com a fileira proximal dos ossos do tarso e é o maior osso do membro pélvico apresentando em sua face lateral a fíbula que é pouco desenvolvida e articula-se proximalmente com o fêmur (MACWHIRTER, 2000; SALVADOR et al., 2002; DYCE et al., 2004).

Alguns aspectos fisiológicos e anatômicos afetam o resultado das correções de fraturas em aves, esses fatores incluem: envolvimento articular, deformidade rotacional, sinostose, tipo de fratura, lesões de tecidos moles e infecção (LEVITT, 1989). Sendo que a consolidação óssea é normalmente mais rápida comparando-se com mamíferos devido ao seu alto metabolismo (BENNETT & KUZMA, 1992).



### 3.2 Avaliação pré-cirúrgica das fraturas

Na avaliação pré-cirúrgica das fraturas em aves surgem questões quanto ao tratamento e prognóstico, e um importante fator a se considerar é o tipo de ave que está sendo tratada, se são selvagens, silvestres, em cativeiro ou companhia. As fraturas nas aves silvestres são um desafio para o Médico Veterinário em função da fratura e do estado clínico em que chegam nos centros de reabilitação, além disso para reintrodução na natureza necessitam de 100% de recuperação anatômica e funcional da região fraturada. As aves em cativeiro possuem requerimentos diferentes, pois em sua maioria não necessitam recuperar totalmente a funcionalidade do membro afetado, o prognóstico das fraturas nestas aves é excelente (QUIRÓS et al., 2002).

Muitos pacientes com fratura estão severamente ou moderadamente debilitados no momento do atendimento e a estabilização da ave é muito importante antes do tratamento definitivo, sendo frequentemente requerido fluidoterapia intravenosa ou intraóssea, antibióticos, analgésicos, antiinflamatórios e alimentação enteral (LEVITT, 1989).

A ave que apresenta uma fratura está usualmente em um estado de estresse máximo. Pássaros aparentemente em boas condições podem morrer devido ao estresse do manejo, exame clínico e radiografias (BUSH et al., 1976). Com a devida cautela, em alguns animais a tranquilização é preferível para um bom exame físico e realização de radiografias de boa qualidade para o correto diagnóstico das afecções ortopédicas como luxações e fraturas. Além de evitar o estresse do manejo que é altamente prejudicial para estes pacientes (LEVITT, 1989; QUIRÓS et al., 2002).

Após a estabilização do paciente é importante avaliar as fraturas para obtermos um prognóstico, diversos aspectos devem ser considerados: o osso afetado, localização da fratura, exposição de fragmentos, aspecto do osso exposto, grau de contaminação dos tecidos, número de esquirolas ósseas, grau de lesão aos tecidos moles adjacentes, tempo decorrido da fratura e presença de vários ossos fraturados ao mesmo tempo (QUIRÓS et al., 2002).

O reparo definitivo das fraturas deve ser protelado até a estabilização adequada do paciente, enquanto isso uma imobilização temporária pode ser utilizada para minimizar as lesões dos tecidos moles e exames pré-cirúrgicos podem ser requisitados (LEVITT, 1989).

### 3.3 Fraturas em aves

Dentre os problemas cirúrgicos encontrados em aves, as fraturas têm uma alta prevalência (SALVADOR et al., 2002), totalizando 70,3% dos casos em um estudo realizado por Maccartney (1994) com 327 pombos. Sendo os ossos longos das asas e dos membros pélvicos os mais frequentemente acometidos (WILLIAMS et al., 1987). Fraturas de tibiotarso estão entre os problemas ortopédicos mais encontrados em aves de gaiola e aves de rapina como falcões. Localizam-se a poucos milímetros, distal a crista fibular, onde o tibiotarso muda de uma forma quase triangular proximalmente para uma porção mais circular distalmente. Lesões dos nervos tibial ou fibular ou ambos são comuns neste tipo de fratura (GUZMAN et al., 2007).

As causas mais comuns de fraturas em aves são as colisões em estruturas fixas, acidentes automobilísticos e por armas de fogo. Em pássaros pequenos, as unhas alongadas que ficam presas nas barras da gaiola podem provocar fraturas quando a ave tenta voar, principalmente no tibiotarso e tarsometatarso e podem ser facilmente identificadas pela crepitação, angulação anormal e mobilidade (WESTFALL & EGGER, 1979). Em aves, as fraturas frequentemente são cominutivas, expostas, com sérias lesões dos tecidos moles (LEVITT, 1989) e ocorrem mais na diáfise e epífise distal devido a pouca cobertura muscular (COLES, 1985; WEST et al., 1996).

As fraturas que envolvem a asa com frequência ocorrem perto ou através da articulação, e apesar dessas fraturas serem reparadas, a disfunção articular permanente é uma sequela comum. Restrições na mobilidade articular podem ser resultantes da formação do calo ósseo intra ou periarticular ou de aderências envolvendo ligamentos e tendões (LEVITT, 1989).

É importante avaliar em fraturas de asas o local da lesão, se atingir a articulação ocorrerá limitação do movimento articular, incompatível com o voo. Se for uma lesão por arma de fogo, não é raro ocorrer dano neurológico. O aspecto dos tecidos moles também é importante, coloração esverdeada desses tecidos é uma indicação de falta de vascularização (BELLANGEON & PATAT, 1984).

Fraturas diafisárias e proximais de tibiotarso, na maioria dos pássaros tem um bom prognóstico em relação a consolidação, principalmente em aves com membros curtos. Já em espécies com os membros longos, o prognóstico piora devido ao potencial dano ao suprimento sanguíneo distal a fratura (MACCOY, 1991).

Para adequada consolidação das fraturas das aves o suprimento sanguíneo endosteal e conseqüente formação de calo endosteal são importantes (KAVANAGH, 1997). Em duas a três semanas ocorre a estabilização da fratura, pois há formação de extenso calo cartilaginoso, conseqüentemente os sinais clínicos de consolidação óssea antecedem os radiográficos que ocorrem em três a seis semanas (ALIEVI, 2000; GAIGA & SCHOSLER, 2002; POLLOCK, 2002).

Diversos resultados são relatados no tratamento das fraturas em aves, devido às variações no tamanho, peso, conformação da ave, anatomia óssea peculiar e a alta prevalência de fraturas complicadas (WILLIAMS et al., 1987; DEGERNES et al., 1998).

A infecção é uma das complicações mais comuns, porque frequentemente as fraturas são expostas, e quando acometem o fêmur e o úmero, que são ossos pneumáticos, expõem os sacos aéreos podendo resultar em aerossaculite. Porém, a osteomielite que é relativamente comum em mamíferos, é rara em aves, provavelmente devido a sua alta temperatura corporal (WESTFALL & EGGER, 1979). Para prevenção de osteomielite deve-se manter os princípios de assepsia durante o procedimento cirúrgico, remoção de tecidos moles e ósseos desvitalizados, lavagem copiosa do sítio de fratura e uso de antibiótico no transoperatório. Sendo que a escolha do antibiótico deve ser baseada na cultura e antibiograma em casos suspeitos de osteomielite (POLLOCK, 2002).

Atrofia muscular por desuso, não-união óssea e déficit postural são complicações que podem surgir com a utilização de alguns métodos de correção de fraturas, como nas fixações esqueléticas externas (COLES, 1985). Em conseqüência destas complicações uma osteopenia poderá ocorrer, dependendo do tempo de imobilização utilizado, além de contratura muscular levando a perda funcional do membro (POLLOCK, 2002).

As aves demonstram a dor através de sinais como depressão, anorexia, claudicação e vocalização à palpação (HEARD, 1997). Antiinflamatórios não-esteroidais e opióides devem ser utilizados de maneira rotineira tanto no pré como no pós-operatório de procedimentos cirúrgicos em aves. Os mesmos cuidados para mamíferos devem ser preconizados para aves no manejo da dor (WISSMAN, 1999).

### 3.4 Métodos de osteossíntese

A osteossíntese tanto em aves como em mamíferos têm os mesmos princípios: fixação rígida, alinhamento anatômico, aposição de fragmentos, assepsia e retorno precoce à função. A manutenção do comprimento dos ossos também é importante, pois mantém os mecanismos especiais de vôo (WESTFALL & EGGER, 1979; ELKINS & HERRON, 1982; KAVANAGH, 1997). Os fatores que irão influenciar a cicatrização óssea em aves são: integridade vascular, trauma aos tecidos moles, infecção, complexidade da fratura, envolvimento articular, idade do paciente, estabilidade de fixação e alinhamento anatômico (WILLIAMS et al., 1987; LEVITT, 1989; POLLOCK, 2002).

Muitos métodos e dispositivos de osteossíntese desenvolvidos para o manejo das fraturas em mamíferos têm sido adaptados para o reparo das fraturas em aves (LEVITT, 1989). No entanto, a fixação interna de fraturas em aves apresenta alguns problemas para o cirurgião que não são encontrados em mamíferos, pois seus ossos são frágeis com corticais muito finas (KUZMA & HUNTER, 1991). Ferraz et al. (2008) afirmaram que a cortical fina e frágil das aves contribui para a menor fixação dos implantes metálicos ortopédicos. A fixação interna pode ser usada no manejo de fraturas em pássaros médios e grandes, entretanto um problema encontrado é a falta de tamanho apropriado de pinos, parafusos e placas (WESTFALL & EGGER, 1979).

O objetivo a ser cumprido durante o procedimento de osteossíntese é minimizar lesões aos tecidos moles adjacentes com a finalidade de proporcionar rápida revascularização no foco de fratura e, conseqüentemente, retorno precoce à função do membro. Além disso, o método de estabilização da fratura deve ser bem tolerado pelo animal e a sua aplicação deve ser feita no menor tempo cirúrgico e anestésico possível (WITHROW, 1982).

Na literatura são encontradas diversas formas de redução de fraturas em aves: bandagens externas, fixação esquelética externa, placas e pinos intramedulares isolados ou associados com cimento ósseo (KUZMA & HUNTER, 1991; YAMAZOE et al., 1994; ALIEVI et al., 1998; ALIEVI et al., 2008). O uso de haste bloqueada (HOLLAMBY et al., 2004), haste de polipropileno (BENNETT & KUZMA, 1992; TEIXEIRA et al., 2004), fixador esquelético externo híbrido (ROCHAT et al., 2005), fixador esquelético externo circular (Ilizarov) (JOHNSTON et al., 2008) também foram técnicas descritas em procedimentos ortopédicos em aves.

A coaptação externa pode ser utilizada para imobilização temporária ou permanente das fraturas em aves (MACCOY, 1991). É indicada em pássaros pequenos, com fratura pouco deslocada, se há risco anestésico e cirúrgico elevado ou em fraturas cominutivas em que o procedimento cirúrgico é impraticável (SPINK, 1978; BENNETT & KUZMA, 1992). Se a fratura localizar-se perto da articulação, a estabilidade com coaptação externa pode ser mais difícil de ser alcançada. Em relação ao tibiotarso, pode ser aplicada a bandagem de Robert Jones modificada, porém existe a dificuldade em imobilizar a articulação do joelho, principalmente em aves com membros curtos como os psittacídeos, e isso pode gerar instabilidade da fratura, principalmente rotacional. A instabilidade pode gerar um calo ósseo exuberante e conseqüente aderência e atrofia muscular e anquilose (MACCOY, 1991).

Os fixadores esqueléticos externos promovem bom alinhamento anatômico e imobilização adequada dos fragmentos ósseos, resultando em rápida consolidação, uso precoce do membro e mínima formação de calo ósseo (WILLIAMS et al., 1987; ALIEVI et al., 2001; ALIEVI et al., 2002; LEOTTE et al., 2004; CONTI et al., 2007; DALMOLIN et al., 2007). Foi proposto por Ferraz et al. (2008) em um estudo com pombos domésticos (*Columba livia*) um fixador esquelético externo articulado para o tratamento de fraturas distais de úmero. Segundo os autores, o método avaliado demonstrou ser efetivo em manter o comprimento ósseo, a amplitude da asa e a viabilidade dos músculos e tendões, garantindo a capacidade de vôo das aves e possibilitando a reabilitação adequada dos animais.

No entanto, a imobilização externa pode promover atrofia muscular e anquilose e conseqüentemente não união óssea por desuso do membro, principalmente se aplicado no úmero (BENNETT & KUZMA, 1992). Além disso, existe a necessidade de remoção do aparelho o que pode contribuir para o decréscimo funcional temporário do membro (ALIEVI et al., 2002) e maior morbidade devido a necessidade de uma segunda intervenção (WANDER et al., 2000).

A lise óssea ao redor dos pinos e conseqüente drenagem de secreção serosanguinolenta é a complicação mais frequente quando são utilizados os fixadores esqueléticos externos. Sendo radiograficamente visível a partir do trigésimo dia da colocação do aparelho, resultado da necrose óssea provocada muitas vezes pela forma inadequada de inserção dos pinos. O pino proximal é o mais comumente afetado (JOHNSON et al., 1989; POLLOCK, 2002).

Segundo Alonso et al. (2008) o uso de pinos intramedulares é considerado um método seguro para aves e que proporciona estabilidade. No entanto, os pinos intramedulares podem apresentar complicações no reparo de fraturas em ossos longos de aves, tais como: o peso do material pode impedir o vôo (MACCOY, 1992), lesões articulares e periarticulares impedindo a função normal do membro (BENNET & KUZMA, 1992) e a instabilidade rotacional que pode gerar alterações angulares e rotacionais que comprometem a função adequada do membro (COLES, 1985; WILLIAMS et al., 1987). Além disso, pode ocorrer migração dos pinos para superfície articular ou para tecidos moles causando lesões e prejuízo funcional e distúrbios do suprimento sanguíneo endosteal (CHRISTEN et al., 2005).

Pinos intramedulares lisos ou rosqueados foram utilizados juntamente com polimetilmetacrilato intramedular com intuito de aumentar a fixação dos pinos e evitar a migração proporcionando um método estável. Foram obtidos resultados positivos com tempo reduzido de consolidação, principalmente com o uso de pinos rosqueados e polimetilmetacrilato. Porém, utilizando-se isoladamente pinos lisos ou rosqueados ou pinos lisos com polimetilmetacrilato observou-se complicações como refratura, impactação e deslocamento dos fragmentos, levando a incapacidade do vôo (ALIEVI et al., 2008).

Placas e parafusos ósseos oferecem um método versátil de estabilização de fraturas e podem ser empregadas principalmente em ossos longos. São úteis quando os principais objetivos no tratamento das fraturas são: retorno funcional precoce do membro e conforto no pós-operatório. As placas e parafusos possuem o potencial de restaurar a estabilidade rígida a um osso (PIERMATTEI & FLO, 1999; FOSSUM, 2005).

As vantagens das placas e parafusos metálicos sobre outros métodos de fixação de fraturas são bem documentados: imobilização rígida, estabilidade rotacional, não invasão articular e retorno funcional precoce (HOWARD, 1990), favorecendo assim consolidação óssea primária e evitando ou minimizando a secundária, o qual forma um calo ósseo exuberante que pode levar a sinostose e anquilose. Se a sinostose ocorrer entre o rádio e a ulna poderá haver uma séria limitação, impedindo o vôo para o pássaro (CHRISTEN et al., 2005). Segundo Davidson et al. (2005), as placas oferecem maior estabilidade, quando comparadas aos demais métodos de fixação, proporcionando retorno precoce à função do membro, além de serem bem toleradas pelos animais silvestres, uma vez que não há necessidade de manuseio frequente para curativos.

Segundo Howard (1990), as desvantagens no uso de placas em ortopedia aviária são: as finas corticais dos ossos das aves não oferecerem fixação adequada dos parafusos, dificuldades técnicas na aplicação e remoção das placas, poucos implantes de tamanho adequado, ampla exposição óssea aumentando tempo cirúrgico e anestésico e custo elevado dos materiais. Além destas desvantagens, o autor citou o envergamento da placa como possível complicação em aves. Sugere que as placas aplicadas devem ser longas e que as superfícies de tensão e compressão devem ser determinadas para aves para que não ocorra falha do implante.

Em fraturas de membros pélvicos é indicado o uso de placa e parafusos, pois as corticais são relativamente mais espessas e não fissuram facilmente, sendo um método utilizado em águias e falcões. Associado a placa tem sido usado cimento ósseo (polimetilmetacrilato) para melhor fixação do implante (WESTFALL & EGGER, 1979, KUZMA & HUNTER, 1991).

Davidson et al. (2005) relataram o uso de duas miniplacas de 2,0mm para osteossíntese de coracóide em uma águia (*Haliaeetus leucocephalus*), os autores explicam que a segunda placa foi aplicada para aumentar a rigidez do método, obtendo consequentemente consolidação óssea primária. Guzmán et al. (2007) relataram o reparo de luxação coracóide-esternal utilizando placa em “T” de 1,5mm e placa de compressão dinâmica (DCP) de 2,0mm em uma águia (*Haliaeetus leucocephalus*). No mesmo animal, os autores realizaram osteossíntese de tibiotarso utilizando um pino intramedular e placa DCP de 2,7mm com sucesso.

Miniplacas de titânio foram desenvolvidas para cirurgias maxilofaciais ortognáticas, secundárias a trauma ou reconstrutivas em humanos (ROSENBERG et al., 1993). Na Medicina Veterinária, essas placas têm sido utilizadas com sucesso em cães e gatos em reduções de fraturas de mandíbula e maxila (BOUDRIEU & KUDISCH, 1996; BOUDRIEU, 2004; CHRISTEN et al., 2005; LANGLEY-HOBBS et al., 2009; VOSS et al., 2009).

As miniplacas de titânio foram utilizadas em um estudo de Christen et al. (2005) no qual foram produzidas fraturas de rádio e ulna em pombos domésticos. Em um grupo foi aplicado somente a miniplaca na ulna e no outro além da miniplaca foi associado pino intramedular no rádio. Segundo os autores, as miniplacas foram de rápida e fácil aplicabilidade em aves relativamente pequenas. Porém, quando usadas isoladamente, houve complicações em diversos animais, com instabilidade no foco de fratura e quebra ou envergamento do implante. Os autores explicam que a proporção utilizada da placa

em relação ao tamanho do osso poderia ser maior do que foi utilizado (um terço do osso), mas eles ressaltam que com o aumento no tamanho da placa poderia haver maior dano ao suprimento sanguíneo e maior tempo cirúrgico e anestésico.

HATT et al. (2001) utilizaram duas miniplacas maxilofaciais para osteossíntese de uma fratura de tibiotarso distal em um papagaio-cinza-africano (*Psittacus erithacus*). A fratura foi reduzida através de um método que ainda não tinha sido descrito na literatura. Foi aplicada uma miniplaca na superfície medial e outra craniolateral. A ave começou a apoiar o membro em 5 dias de pós-operatório. O método de fixação foi eficaz e a consolidação foi precoce com mínima formação de calo ósseo. Não foram observadas complicações referentes a miniplaca e aos miniparafusos.



## 4 MATERIAL E MÉTODOS

O presente estudo foi realizado nas dependências do Hospital de Clínicas Veterinárias (HCV) da Faculdade de Veterinária (FAVET) da Universidade Federal do Rio Grande do Sul (UFRGS).

### 4.1 Animais

Os animais deste estudo foram tratados pelos princípios éticos na experimentação animal segundo o Colégio Brasileiro de Experimentação Animal (COBEA).

Foram utilizados 30 pombos domésticos (*Columba livia*) adultos, machos e fêmeas, 7 meses, entre 400 a 500 gramas, oriundos do Biotério Central da Universidade Federal de Santa Catarina (UFSC) (Figura 1). Os animais foram alojados em gaiolas, recebendo ração comercial e água à vontade. O período mínimo de adaptação foi de 15 dias.

#### 4.1.1 Grupos

Os animais foram separados aleatoriamente em 3 grupos de dez animais. As aves foram submetidas a colocação de microplaca de titânio no tibiotarso direito através de procedimento cirúrgico com anestesia geral inalatória.

No grupo 1 a fratura no tibiotarso direito foi reduzida com microplaca de titânio sistema 1,5mm com 6 furos e espaçador central, possuindo 29mm de comprimento, 0,7mm de espessura, 3,5mm de largura e 141 mg de peso (Figura 2A).

No grupo 2 a microplaca de titânio tinha configuração de 8 furos sem espaçador e possuía 32mm de comprimento, 0,7mm de espessura, 3,5mm de largura e 155 mg de peso (Figura 2B).

No grupo 3 a microplaca tinha configuração de 8 furos com espaçador central, possuindo 37mm de comprimento, 0,7mm de espessura, 3,5mm de largura e 169 mg de peso (Figura 2C). Tanto no fragmento proximal quanto no distal foram inseridos 3 microparafusos de titânio de 1,5mm de diâmetro, 7mm de comprimento e 41 mg de peso nos grupos 1 e 2, sendo que no grupo 3 foram inseridos 4 microparafusos em cada fragmento com as mesmas dimensões dos grupos 1 e 2.




Figura 1- Configurações das diferentes microplacas de titânio, da esquerda para direita: A) microplaca de 6 furos com espaçador central (grupo 1), B) microplaca de 8 furos sem espaçador (grupo 2) e C) microplaca de 8 furos com espaçador central (grupo 3).

#### 4.2 Pré-operatório e procedimento anestésico

Os animais foram submetidos a jejum sólido e hídrico de 2 horas. Antes do procedimento cirúrgico os animais foram avaliados clinicamente. Cada ave recebeu como medicação pré-anestésica (MPA) tartarato de butorfanol<sup>1</sup> na dose de  $1\text{mg}\cdot\text{kg}^{-1}$  por via intramuscular na musculatura peitoral. Após dez minutos da MPA, os animais foram pré-oxigenados e a anestesia foi efetuada com isoflurano<sup>2</sup> utilizando uma caixa para indução anestésica (Figura 3A), seguida de intubação orotraqueal com traqueotubo número 2,0 sem balonete. A manutenção anestésica foi feita com o mesmo gás utilizando aparelho de anestesia inalatória em circuito anestésico semi-aberto (Figura 3B) vaporizado em oxigênio 100%, utilizando vaporizador universal. A monitoração do plano anestésico dos animais foi efetuada através da auscultação, verificação do reflexo palpebral e saturação de hemoglobina através de um oxímetro de pulso<sup>3</sup>.

Com os animais em plano anestésico e em decúbito dorsal foi efetuada a remoção manual das penas e a antisepsia com clorexidine 4% do membro pélvico direito. Como profilaxia antimicrobiana foi administrado por via intramuscular  $100\text{mg}\cdot\text{kg}^{-1}$  de ampicilina<sup>4</sup> sódica 30 minutos antes do procedimento cirúrgico. Durante o procedimento cirúrgico as aves foram mantidas sobre uma bolsa de água quente, para evitar hipotermia. A temperatura corporal era aferida antes do procedimento e logo após o término da cirurgia.

<sup>1</sup> Torbugesic, Fort Dogde, Saúde Animal, Ltda.

<sup>2</sup> Isoforine, Cristália, Itapira, SP.

<sup>3</sup> Oxímetro de pulso, mod 1000, Moriya.

<sup>4</sup> Ampicilina Veterinária Injetável, Univet, São Paulo, SP.




Figura 2 – Procedimento anestésico para osteossíntese com microplaca de titânio em pombo doméstico (*Columba livia*). A) Anestesia efetuada com isoflurano utilizando uma caixa para indução anestésica B) Pombo em decúbito dorsal com anestesia inalatória em sistema semi-aberto.

### 4.3 Procedimento cirúrgico

Após a antissepsia do membro pélvico direito foi colocado bandagem elástica estéril<sup>5</sup> para isolar os dígitos do animal. Em seguida, a área operatória foi delimitada inicialmente com campo plástico e depois com campos de algodão. Foi realizada uma incisão de pele de aproximadamente 4cm na face medial do tibiotarso direito. A exposição óssea foi possível com o afastamento dos músculos tibial cranial e porção média do gastrocnêmio.

Foi realizado a osteotomia médio-diafisária transversa do tibiotarso direito (Figura 4A) com o uso de uma broca odontológica de 0,2mm acoplada a um micromotor, com irrigação contínua utilizando solução salina isotônica<sup>6</sup> estéril em temperatura ambiente. Após, foi fixada a microplaca<sup>7</sup> na face medial do fragmento distal da fratura com auxílio de clampe vascular Bulldog De Bakey curvo (Figura 4B). Em seguida, foram realizadas perfurações ósseas com broca de 1,3mm<sup>8</sup> (Figura 4C) para a inserção dos microparafusos autoatarrachantes<sup>9</sup> com a utilização de uma chave de precisão com engate rápido<sup>10</sup> (Figura 4D). Logo após o fragmento distal ser fixado a placa, a fratura foi reduzida com o clampe vascular e o segmento proximal fixado com os microparafusos (Figura 4E).

<sup>5</sup> Vetrap, 3M do Brasil Ltda, Campinas, SP.

<sup>6</sup> Cloreto de Sódio 0,9%, Texon, Viamão, RS.

<sup>7</sup> PROMM, porto Alegre, RS.

<sup>8</sup> PROMM, Porto Alegre, RS.

<sup>9</sup> PROMM, Porto Alegre, RS.

<sup>10</sup> PROMM, Porto Alegre, RS.

O comprimento dos parafusos foi o mesmo em todos os animais e foi escolhido através da mensuração do diâmetro ósseo através de radiografia pré-operatória, de modo que todos os parafusos ficassem bicorticais.

Após a redução da fratura através da fixação da microplaca, foi realizada a lavagem do sítio operatório com solução salina isotônica estéril e em seguida a aproximação muscular com poliglactina 910<sup>11</sup>, número 4-0, em padrão contínuo simples e a dermorrafia em padrão isolado simples com o mesmo fio (Figura 4F). Logo após o procedimento cirúrgico foi realizado curativo da ferida cirúrgica com micropore<sup>12</sup> e identificação das aves com uma anilha que era colocada no membro pélvico esquerdo.

Dependendo do grupo a anilha tinha uma cor diferente e cada animal possuía uma numeração.

---

<sup>11</sup> Polycryl, Polysuture, São Sebastião do Paraíso, MT.

<sup>12</sup> Fita micropore, 3M do Brasil Ltda, Campinas, SP.

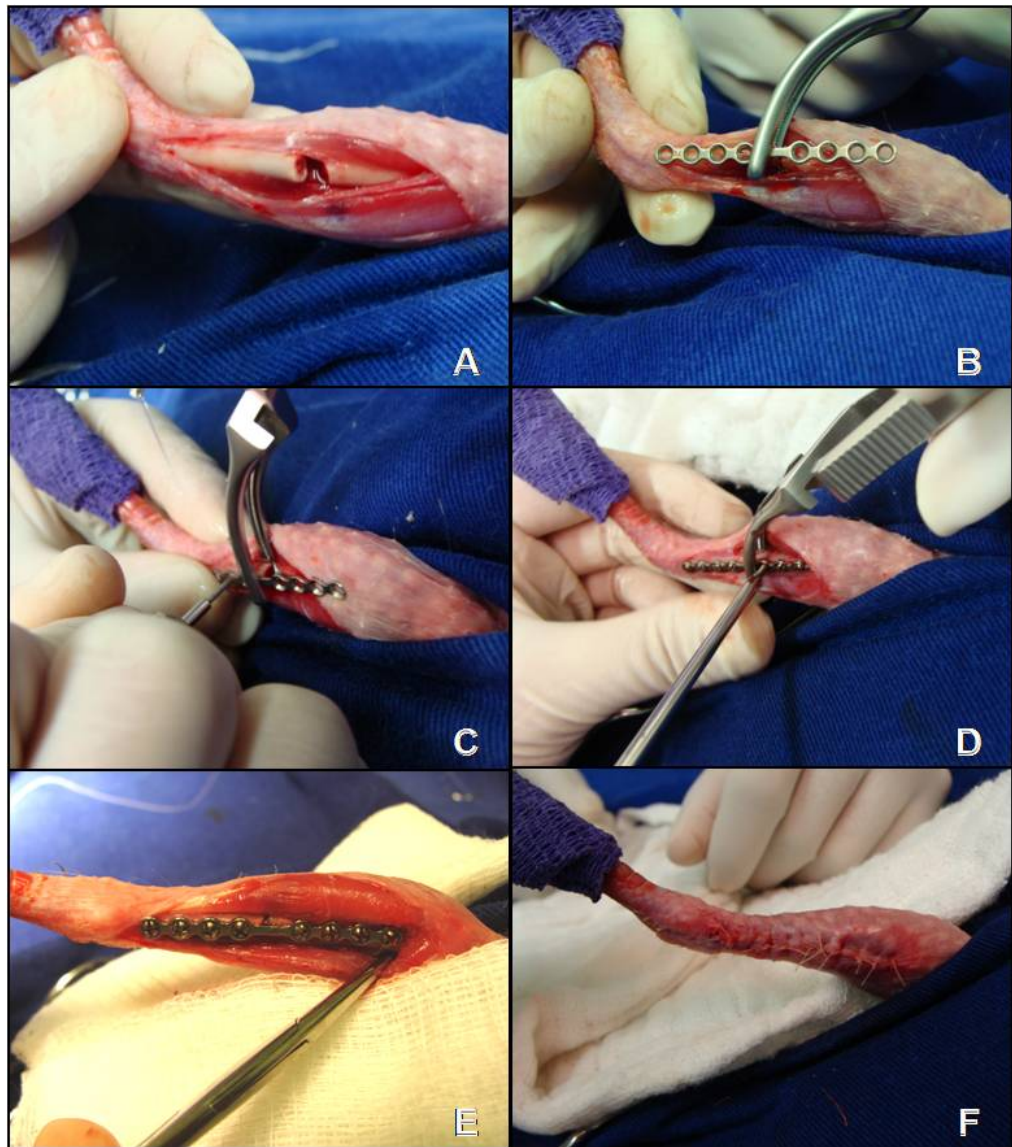


Figura 3- Osteossíntese com microplaca de titânio em pombo doméstico (*Columba livia*). Sequência cirúrgica: A) Osteotomia diafisária do tibiotarso direito, B) Utilização de clampe vascular para fixação do fragmento distal, C) Perfuração óssea com broca, D) Colocação de microparafuso com chave de precisão de engate rápido, E) Fratura reduzida com microplaca de titânio e 8 microparafusos, F) Dermorrafia.

#### 4.4 Pós-operatório

Após o procedimento cirúrgico todos os animais receberam meloxicam 0,2%<sup>13</sup> na dose de 0,1mg.kg<sup>-1</sup>, a cada 24 horas e cloridrato de tramadol<sup>14</sup> na dose de 2mg.kg<sup>-1</sup> pela via intramuscular, a cada 8 horas, ambos durante três dias. Foi administrado ainda

<sup>13</sup> Maxicam 0,2% Injetável, Ouro Fino, São Paulo.

<sup>14</sup> Tramal 50mg Injetável, Pfizer.

enrofloxacina 5%<sup>15</sup> na dose de 10mg.kg<sup>-1</sup>, a cada 24 horas durante 7 dias. Foi realizada a limpeza diária da ferida cirúrgica com solução salina isotônica estéril durante 7 dias e nenhuma bandagem foi utilizada. Os pombos permaneceram em gaiolas individuais sem poleiros para evitar sobrecarga no membro operado.

#### 4.5 Avaliação clínica

Diariamente os animais foram avaliados clinicamente, verificando o grau de deambulação (tabela 1) proposto por Alievi (2000), estado geral, apetite, aspecto da ferida cirúrgica quanto a presença de edema, inflamação e secreção.

Tabela 1 - Características da deambulação, em graus, para avaliação clínica pós-operatória de pombos domésticos submetidos a osteossíntese de tibiotarso com microplacas de titânio.

Grau	Características
I	A ave é incapaz de se manter em estação.
II	A ave se mantém em estação, porém não apóia o membro operado.
III	A ave se mantém em estação e apóia o membro, porém não o utiliza.
IV	A ave deambula, usando o membro operado de forma claudicante.
V	A ave deambula, usando o membro operado sem qualquer restrição.

#### 4.6 Avaliação radiográfica

Para realização do exame radiográfico foi feita contenção química dos pombos, através da utilização de isoflurano, para evitar qualquer tipo de estresse ou movimentos bruscos que pudessem lesionar o membro operado ou causar imagem radiográfica de baixa qualidade.

As radiografias foram realizadas no pós-operatório imediato e semanalmente até o 90º dia de pós-operatório. O regime de carga utilizado foi de 48 quilovoltagem (kV), 6 miliamperagem (mA) e 0,03 segundos de exposição. As incidências foram craniocaudal e médiolateral do tibiotarso operado. Através das radiografias, foram avaliados: o alinhamento ósseo em relação aos segmentos proximal e distal, a estabilidade,

<sup>15</sup> Baytril injetável 5%, Bayer, Brasil.

migração, quebra ou envergamento da microplaca e dos microparafusos e sinais de consolidação óssea.

O percentual de recobrimento ósseo pela placa foi avaliado radiograficamente. Mensurou-se o tamanho do tibiotarso de todos os animais, e com a medida do comprimento de cada placa foi calculado a porcentagem média para cada grupo. O percentual de recobrimento ósseo pela placa encontra-se na tabela 5.

O grau de envergamento das microplacas foi mensurado com o auxílio de uma caneta hidrocor, onde realizou-se um ponto na região central da placa traçando-se uma linha reta em direção as extremidades da microplaca, formando assim um ângulo que foi medido com um goniômetro (figura 5).

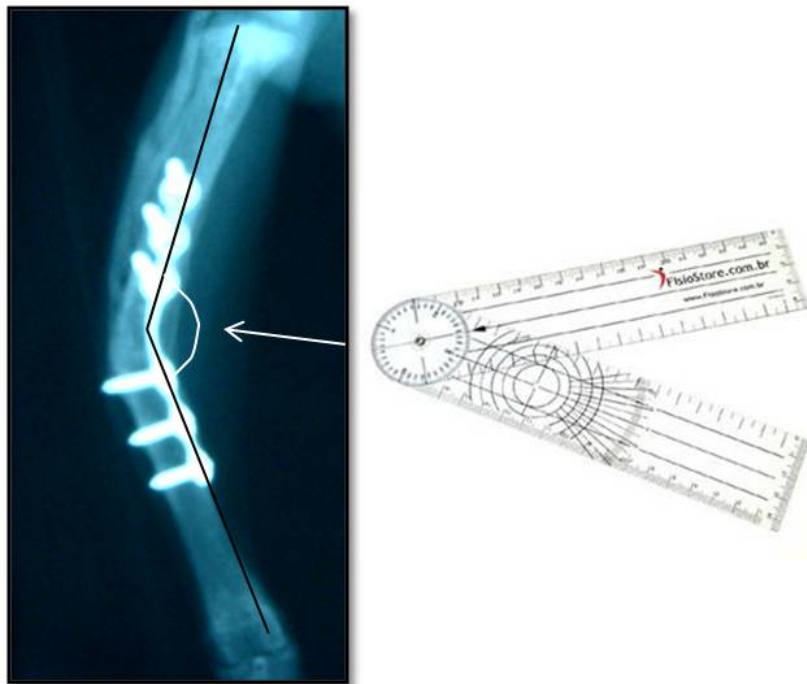


Figura 4 – Mensuração do grau de envergamento da microplaca de titânio com a utilização de um goniômetro.

#### **4.7 Avaliação macroscópica e microscópica**

Após 90 dias do procedimento cirúrgico, foi realizada eutanásia em 2 animais de cada grupo. Para a prática da eutanásia, as aves foram anestesiadas com isoflurano utilizando caixa de indução e gaze embebida com o anestésico e após foi utilizado 75mg de tiopental sódico<sup>16</sup> intracelomático. Os animais foram escolhidos por sorteio. Durante a remoção do tibiotarso operado foi observado a existência de reação nos tecidos moles, formação de calo ósseo, presença de infecção, aspecto e estabilidade da microplaca e dos microparafusos.

Após a remoção da microplaca e dos microparafusos, os ossos foram fixados em formol tamponado 10% por no mínimo 72 horas. Passado este período, foi realizada a descalcificação óssea por ácido nítrico 10% e o posterior processamento pela técnica rotineira de inclusão em parafina e coloração de hematoxilina-eosina. A análise histológica verificou a presença ou não de união-óssea e a interface entre microplaca e microparafuso em relação ao osso.

#### **4.8 Análise estatística**

Foi realizado um banco de dados no programa Excel e posteriormente exportados os dados para o programa SPSS v.15.0. As variáveis quantitativas com distribuição simétrica foram descritas pela média e o desvio padrão. Elas foram comparadas pelo teste de Análise de Variância (ANOVA), seguido de Tukey para realizar as comparações múltiplas. As variáveis com distribuição assimétrica foram descritas pela mediana, o mínimo e o máximo e comparadas entre os grupos pelo teste de Krukal-Wallis. Foi realizada uma transformação por postos da variável e a comparação destes postos pelo teste de Tukey para comparações múltiplas quando necessário.

Para descrever variáveis categóricas foram utilizadas frequências absolutas e frequências relativas percentuais, e associadas pelo teste Exato de Fisher. Foi utilizado um nível de significância de 5%.

---

<sup>16</sup> Tiopental, Cristália Produtos Químicos e Farmacêuticos, Ltda, Brasil.



## 5 RESULTADOS

### 5.1 Procedimentos anestésico e cirúrgico

A indução e manutenção anestésica com isoflurano foi apropriado, proporcionando adequado plano anestésico para os procedimentos de osteotomia e osteossíntese, assim como o retorno anestésico foi tranquilo e precoce em todas as aves, ocorrendo em média 5 minutos após a interrupção da administração do anestésico inalatório.

O tempo cirúrgico total variou de 50 a 120 minutos (média 81,5 minutos) para o grupo 1, de 59 a 108 minutos (média 73,2 minutos) para o grupo 2 e de 60 a 83 minutos (média 70,1 minutos) para o grupo 3, não havendo diferença estatística entre os grupos.

O conjunto placa + parafusos do grupo 1 pesou 390mg, do 2 pesou 411mg e do 3 510mg. Em nenhum animal foi verificado a impossibilidade de deambulação, em virtude do peso dos implantes.

A utilização do clampe vascular Bulldog De Bakey curvo em substituição a uma pinça de redução de fratura promoveu adequada fixação da placa ao osso facilitando a colocação dos microparafusos e a redução da fratura, além de não lesionar os tecidos adjacentes.

Foi possível a aplicação das microplacas de titânio no tibiotarso de todas as aves. No entanto, no período trans-operatório houveram algumas complicações. Em um animal do grupo 3 houve fissura no momento da aplicação de um dos parafusos no fragmento distal, apesar da ocorrência desta complicação a fratura ficou redução adequada e o animal não teve complicações na consolidação. A perfuração óssea na introdução de 7 parafusos, em diferentes pombos, ficou com maior diâmetro, em consequência disso não houve a pega adequada do parafuso. Apesar desta complicação não houve migração destes parafusos.

A redução da fratura não foi satisfatória em 2 animais de cada grupo totalizando 6 aves o que culminou com o envergamento da microplaca em todos os animais. Nos 24 pombos restantes (8 de cada grupo) em que a fratura ficou adequadamente alinhada após a cirurgia, houve 9 casos (37,5%) de algum envergamento da microplaca. Houve diferença estatisticamente significativa entre estas frequências ( $P=0,0068$ ).

## 5.2 Avaliação clínica e deambulatória

Foram observados hematoma e edema do membro pélvico operado em todos os animais (Figura 6) com remissão em até 7 dias. Nenhuma ave apresentou contaminação ou deiscência da ferida cirúrgica.

Não foi observado em nenhum animal o autotraumatismo do local cirúrgico. Os animais tiveram boa tolerância em relação ao método de osteossíntese empregado, não manifestando qualquer comportamento de estresse que pudesse evidenciar dor ou desconforto.

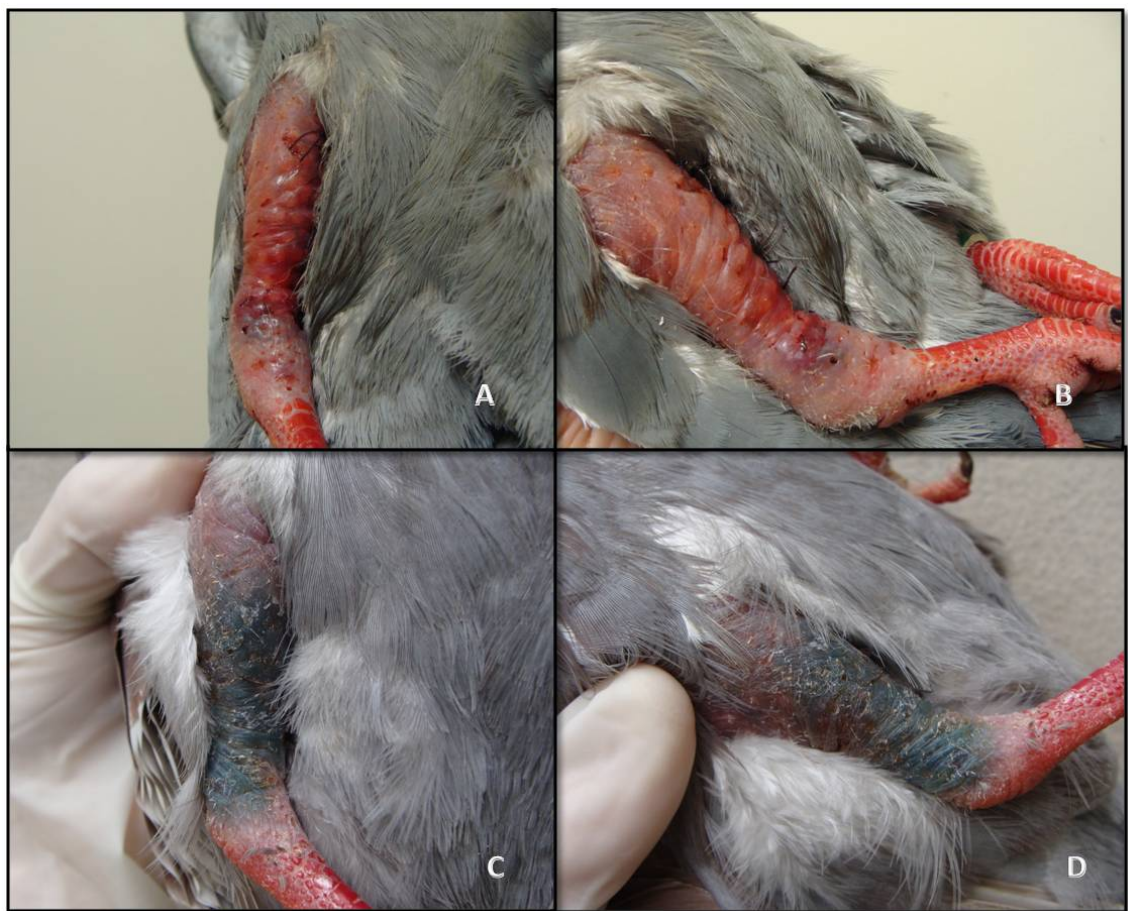

Figura 5 - Osteossíntese com microplaca de titânio em pombo doméstico (*Columba livia*). Aspecto do membro no pós-operatório: A e B) Edema no membro pélvico direito com 1 dia de pós-operatório, C e D) Hematoma no membro pélvico direito com 3 dias de pós-operatório.

Os tempos médios (dias), mínimo e máximo para os pombos atingirem os diferentes graus de uso funcional do membro estão descritos na tabela 3. Houve diferença estatisticamente significativa entre os grupo 1 e 3 nos graus IV e V.

Tabela 2 - Tempo médio (dias), e valor mínimo e máximo (entre parentêses), em que os pombos (*Columba livia*) permaneceram nos diferentes graus de utilização do membro após osteossíntese de tibiotarso utilizando microplaca de titânio.

Graus	Grupo 1	Grupo 2	Grupo 3
I	0 (0 a 0)	0 (0 a 0)	0 (0 a 0)
II	0 (0 a 0)	0 (0 a 0)	0 (0 a 0)
III	4 (0 a 28)	2 (0 a 6)	4 (0 a 13)
IV	16 (10 a 37) <sup>a</sup>	13 (7 a 36) <sup>a,b</sup>	7 (2 a 25) <sup>b</sup>
V	70 (25 a 76) <sup>a</sup>	75 (54 a 77) <sup>a,b</sup>	77 (65 a 86) <sup>b</sup>

#### 5.4 Avaliação radiográfica

Em todas as aves houve consolidação óssea. No grupo 1 o tempo médio e o desvio padrão foram  $32,9 \pm 9,9$  dias, no grupo 2  $30,8 \pm 6,7$  dias e no grupo 3  $26,6 \pm 6,4$  dias (Tabela 4), não houve diferença estatística entre os 3 grupos. Houve união viciosa com desvio angular causando perda funcional do membro em 2 animais do grupo 1, sendo que no pombo número 8 foi verificado desvio antecurvato (Figura 7A e 7B), e no pombo 9 ocorreu um desvio recurvato e rotacional do tibiotarso (Figura 7C e 7D).

O envergamento da placa foi a complicação que ocorreu com maior frequência. Em todos os grupos houve algum grau de envergamento da microplaca. No grupo 1 houve envergamento em 60% dos animais (Tabela 6), no grupo 2 em 40% (Tabela 7) e no grupo 3 em 20% das aves (Tabela 8). Em um pombo do grupo 1, além do envergamento (desvio varo) houve a quebra da placa (Figura 8 e 9). Houve diferença estatística em relação ao grau de envergamento das microplacas na incidência craniocaudal entre os grupos 1 e 3, sendo que no grupo 3 o grau de envergamento foi significativamente menor que no grupo 1.

Em todas as avaliações radiográficas realizadas não foi verificada soltura das microplacas ou migração e quebra de qualquer dos 200 microparafusos aplicados (Figura 10).

Tabela 3 – Tempo de consolidação radiográfica das fraturas (em dias) dos grupos 1, 2 e 3, após osteossíntese de pombos domésticos (*Columba livia*) com microplaca de titânio.

Pombo	Tempo de consolidação (dias)		
	Grupo 1	Grupo 2	Grupo 3
1	28	28	28
2	56	35	21
3	21	21	35
4	28	28	21
5	42	35	35
6	28	35	21
7	28	35	35
8	35	42	21
9	35	21	28
10	28	28	21
<b>Média (desvio padrão)</b>	<b>32,9(±9,9)</b>	<b>30,8(±6,7)</b>	<b>26,6(±6,4)</b>

Tabela 4 – Porcentagem média de recobrimento ósseo pelas microplacas de titânio entre os diferentes grupos.

Grupos	Tamanho do osso (média em cm)	Microplaca	% Recobrimento (média)
1	6,01	2,9	48,3
2	6,12	3,2	52,3
3	5,87	3,7	63,0

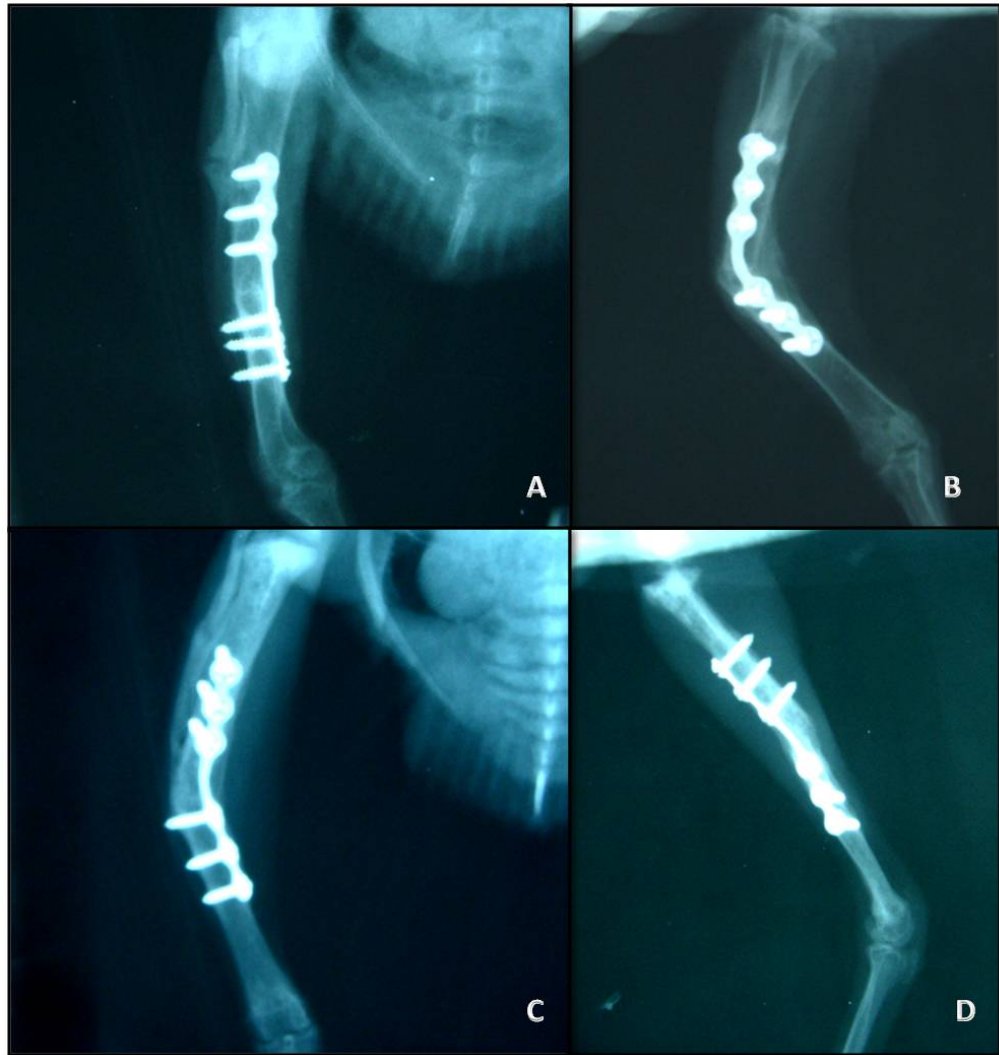


Figura 6 – Avaliação radiográfica na sétima semana após a aplicação da microplaca de titânio em tibiotarso de pombo doméstico (*Columba livia*). A e B) União viciosa com desvio angular antecurvato, C e D) União viciosa com desvio angular recurvato e rotacional.

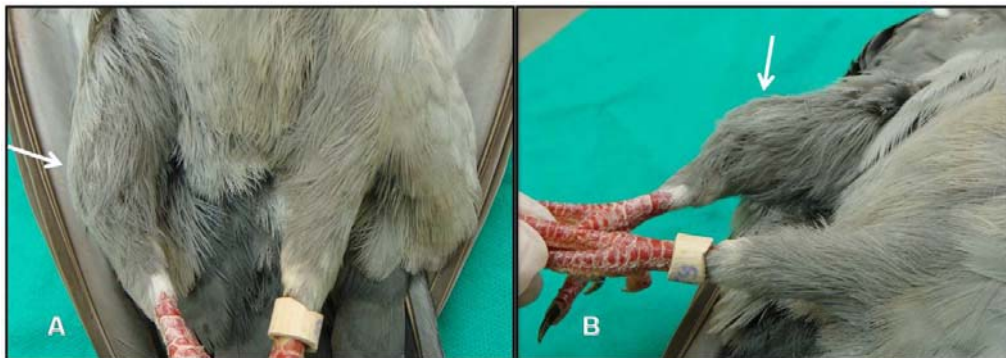


Figura 7 – Desvio angular varo em pombo doméstico (*Columba livia*) 90 dias após o procedimento de osteossíntese de tibiotarso direito com microplaca de titânio. A e B) Face cranial e medial respectivamente.

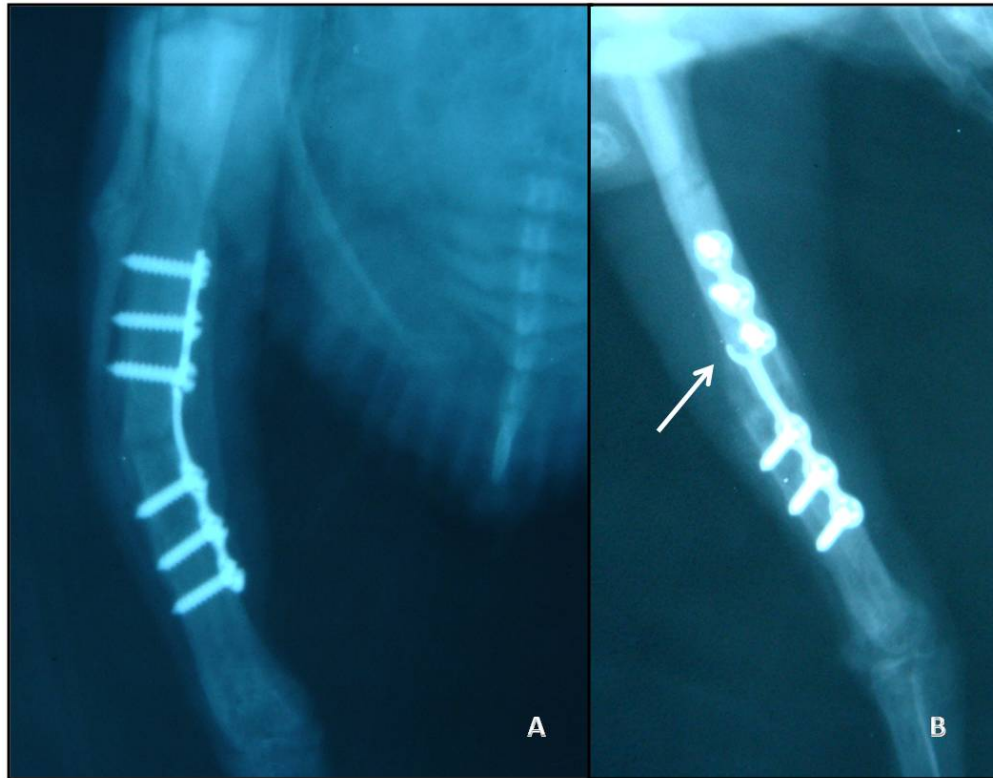


Figura 8 – Avaliação radiográfica após 4 semanas da aplicação da microplaca de titânio em tibiotarso de pombo doméstico (*Columba livia*). A) Envergamento da microplaca e desvio varo do tibiotarso. B) Desvio rotacional e quebra da microplaca (seta).



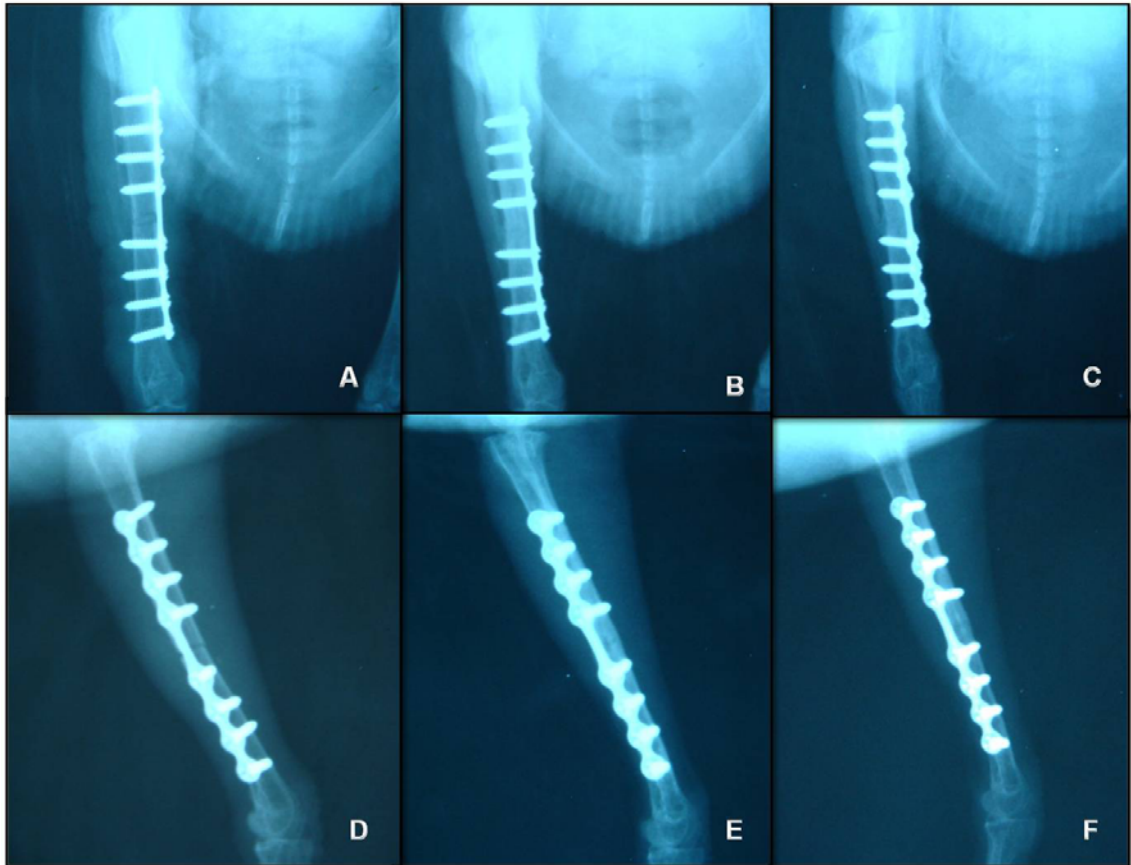


Figura 9 – Evolução satisfatória da consolidação óssea utilizando a microplaca de titânio em pombo doméstico (*Columba livia*) do grupo 3. A e D)Imagens radiográficas do pós-operatório imediato, B e E) Após 14 dias de pós-operatório, C e F) Após 28 dias de pós-operatório.

Tabela 5 – Grau de envergamento da microplaca de titânio avaliado através de radiografias nas incidências mediolateral e craniocaudal do grupo 1.

<b>Grupo 1 (pombo)</b>	<b>Grau de envergamento</b>	
	<b>Mediolateral</b>	<b>Craniocaudal</b>
1	22°	22°
2	18°	30°
4	16°	12°
5	4°	12°
8	48°	14°
9	20°	32°
<b>Média (desvio padrão)</b>	<b>21,3° (±13,2)</b>	<b>20,3°(±8,3)</b>

Tabela 6 – Grau de envergamento da microplaca de titânio avaliado através de radiografias nas incidências mediolateral e craniocaudal do grupo 2.

<b>Grupo 2 (pombo)</b>	<b>Grau de envergamento</b>	
	<b>Mediolateral</b>	<b>Craniocaudal</b>
2	30°	10°
4	18°	12°
6	16°	16°
7	8°	10°
<b>Média (desvio padrão)</b>	<b>18° (±7,9)</b>	<b>12°(±2,4)</b>

Tabela 7 – Grau de envergamento da microplaca de titânio avaliado através de radiografias nas incidências mediolateral e craniocaudal do grupo 3.

<b>Grupo 3 (pombo)</b>	<b>Grau de envergamento</b>	
	<b>Mediolateral</b>	<b>Craniocaudal</b>
1	4°	6°
3	20°	6°
<b>Média (desvio padrão)</b>	<b>12° (±8,0)</b>	<b>6°(±0,0)</b>



#### **5.4 Avaliação macroscópica e microscópica**

As avaliações macroscópica e microscópica foram realizadas nos animais submetidos a eutanásia aos 90 dias. Na avaliação macroscópica, em nenhum animal foi observado a microplaca ou microparafusos frouxos. Houve pouca aderência dos tecidos moles ao redor do implante e a formação de calo ósseo foi um pouco mais pronunciada nos animais que tiveram algum grau de envergamento. Não foi observado qualquer sinal de infecção na região da cirurgia (Figura 11, 12, 13).

No momento da remoção da microplaca com a chave de precisão de engate rápido, em todas as microplacas foram observados grande fixação do implante ao osso e em relação aos microparafusos todos estavam firmes no momento da retirada.

Na avaliação microscópica foi observado formação de calo ósseo em todos os animais. Além disso, foi observado tecido ósseo ao redor da microplaca e dos microparafusos em todos os pombos (Figura 14).

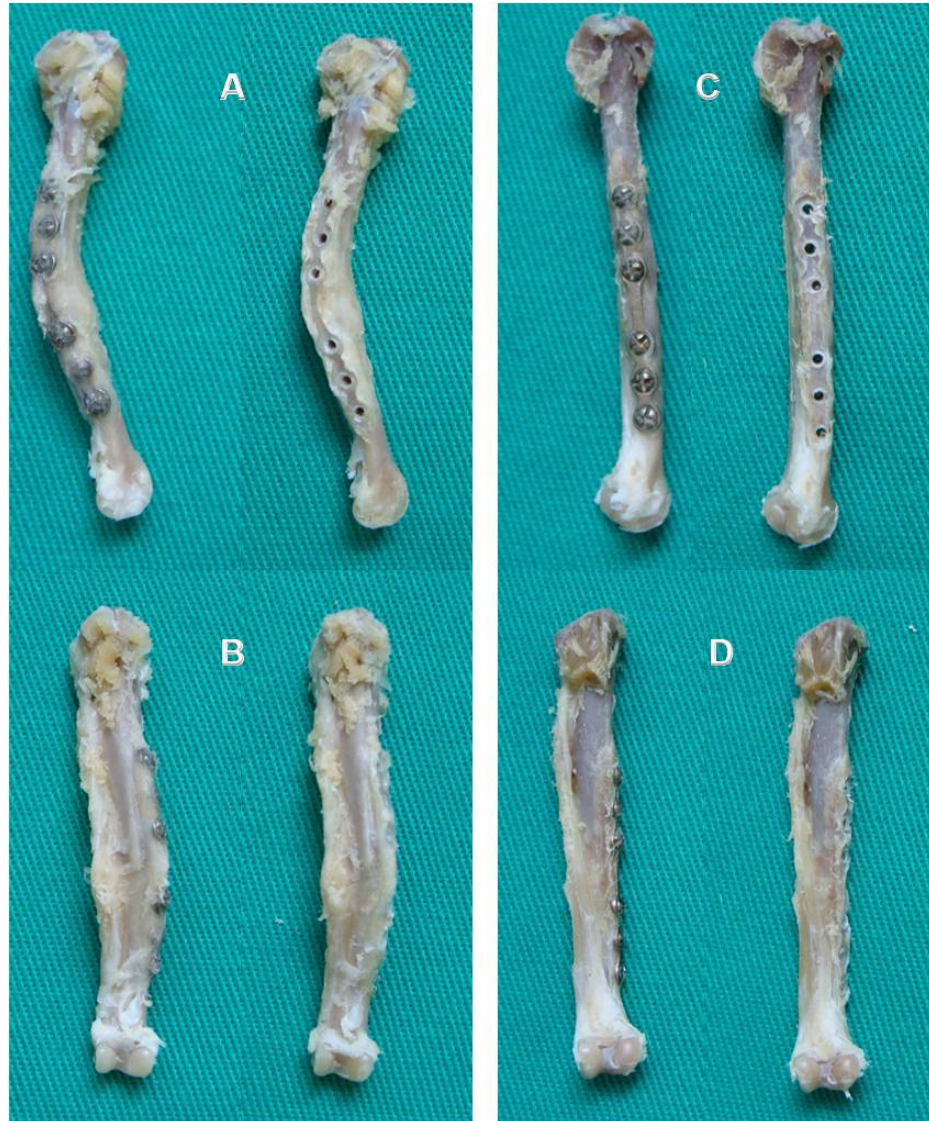

Figura 10- Aspecto macroscópico após 90 dias da osteossíntese de tibiotarso com microplaca de titânio de dois animais do grupo 1. A e B) Face medial e cranial respectivamente do tibiotarso consolidado com envergamento, formação de calo ósseo proeminente e reação proliferativa da fíbula. C e D) Face medial e cranial do tibiotarso consolidado sem a formação de calo ósseo exuberante e pouca reação da fíbula.

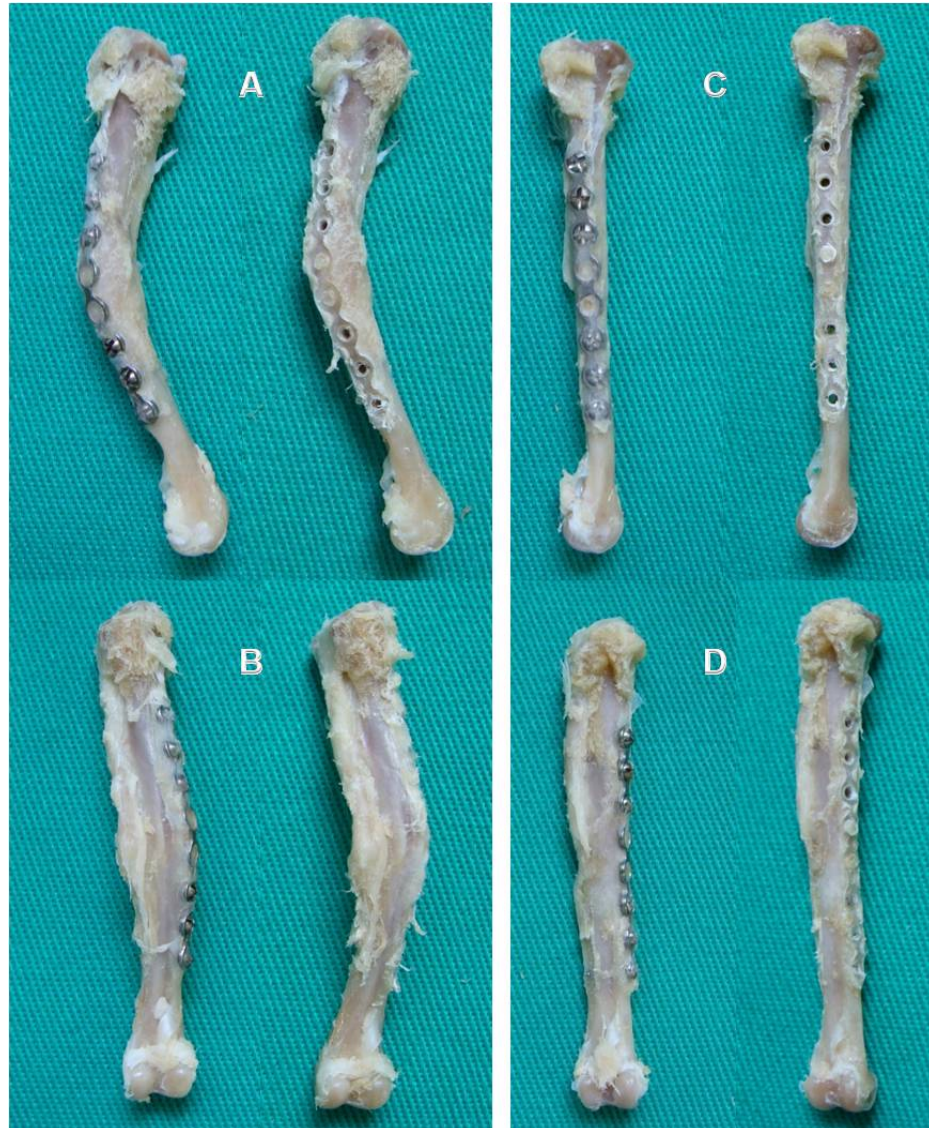


Figura 11 - Aspecto macroscópico após 90 dias da osteossíntese de tibiotarso com microplaca de titânio de dois animais do grupo 2. A e B) Face medial e cranial respectivamente do tibiotarso consolidado com envergamento, formação de calo ósseo proeminente e reação proliferativa da fíbula. C e D) Face medial e cranial do tibiotarso consolidado sem a formação de calo ósseo exuberante e pouca reação da fíbula.



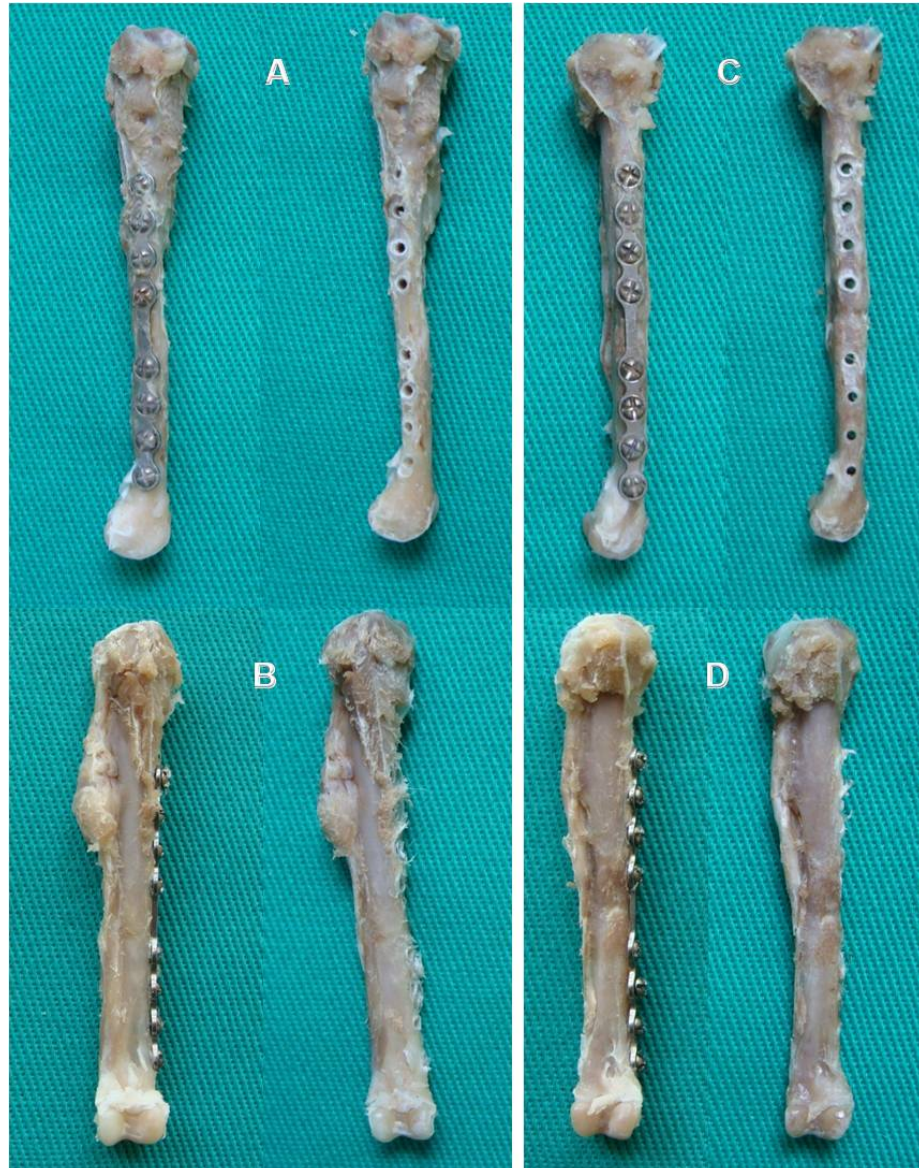

Figura 12 - Aspecto macroscópico após 90 dias da osteossíntese de tibiotarso com microplaca de titânio de dois animais do grupo 3. A e B) Face medial e cranial respectivamente do tibiotarso consolidado sem formação de calo ósseo exuberante e reação proliferativa da fíbula. C e D) Face medial e cranial do tibiotarso consolidado sem calo ósseo exuberante e pouca reação da fíbula.



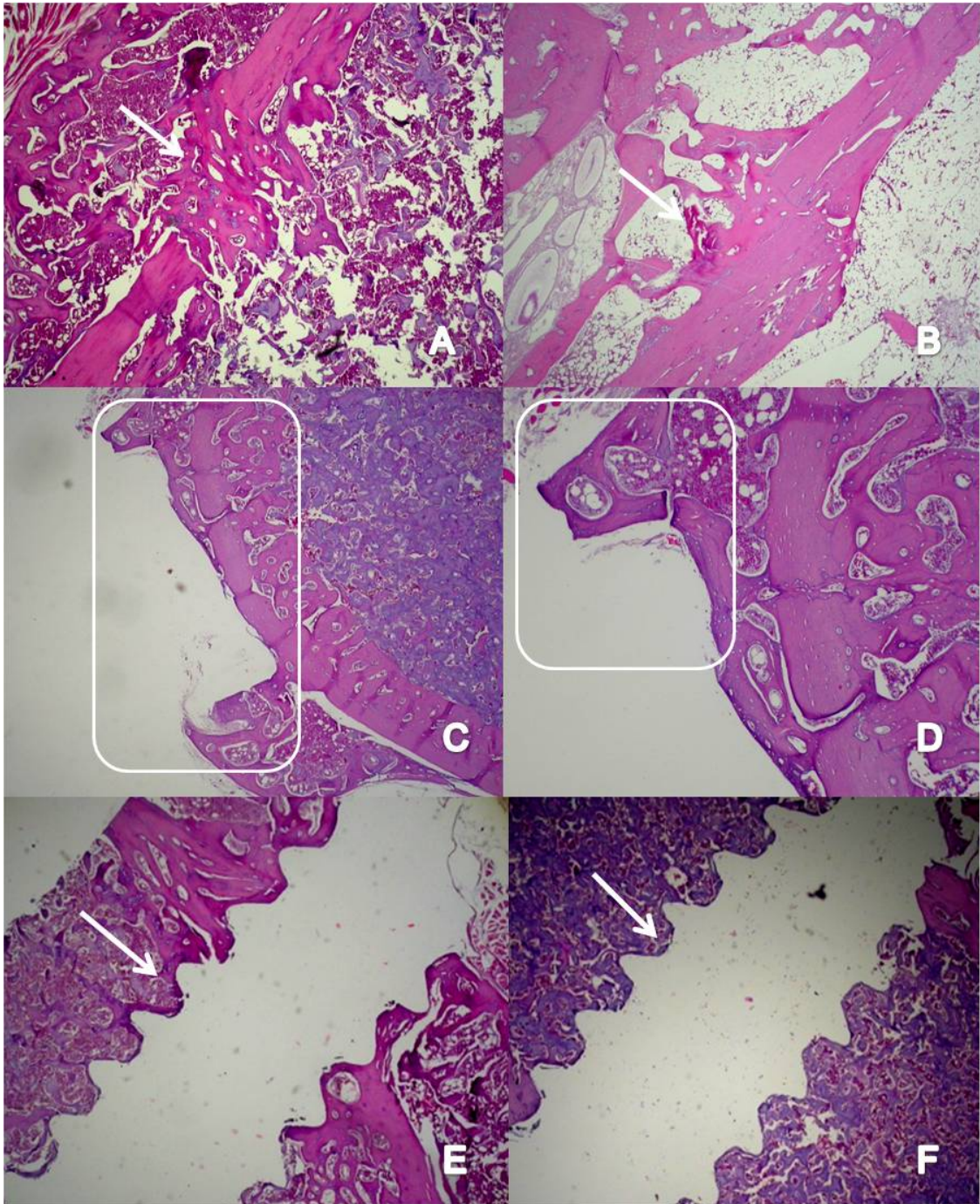


Figura 13 – Avaliação microscópica após 90 dias da osteossíntese de tibiotarso com microplaca de titânio em pombos domésticos (*Columba livia*). A e B) Fratura consolidada com a presença de calo ósseo (seta) C e D) Tecido ósseo formado ao redor da microplaca (retângulos) E e F) Interface do microparafuso com presença de tecido ósseo.

## 6 DISCUSSÃO

Todos os animais foram adquiridos de um biotério, isso foi vantajoso para o experimento pois os animais tinham a mesma idade, mesmo controle sanitário e alimentar, além de serem acostumados ao manejo. O período de adaptação de 15 dias foi adequado, pois permitiu que as aves se acostumassem ao novo ambiente e as diferentes pessoas que iriam manipulá-las, fatores importantes para minimizar o estresse das aves nos períodos pré e pós-operatório.

O protocolo analgésico e anestésico proporcionou recuperação rápida, sem sinais de desconforto com frequência cardíaca e respiratória estáveis. Segundo Guimarães et al. (2007) a associação de butorfanol com isoflurano em pombos domésticos submetidos a cirurgia ortopédica pode ser utilizada com segurança, pois produzem mínimos efeitos sobre os sistemas cardiovascular e respiratório. Além disso, o isoflurano possui baixa solubilidade no sangue e mínima metabolização o que proporciona controle fácil e rápido do plano anestésico (CURRO, 1998), evitando overdoses que retardariam a recuperação anestésica dos pacientes.

A utilização de gluconato de clorexidine 4% foi em virtude da sua eficácia como anti-séptico, pouca irritação da pele e por não reduzir a temperatura corporal (BENNETT, 1992), fatos verificados neste experimento já que não foram observadas alterações cutâneas nos pombos ou infecção no pós-operatório. Além disso, a suplementação térmica com a bolsa de água quente foi fundamental para a manutenção da temperatura corporal e do plano anestésico das aves. A utilização do campo plástico embaixo dos panos de algodão, também ajudou para manutenção da temperatura, principalmente porque no momento da osteotomia fazia-se a irrigação do osso com solução salina isotônica e o campo plástico evitou que a ave ficasse molhada, minimizando a perda de temperatura corporal. Este fato também foi confirmado por Labonde (2004) que comenta que o campo plástico impede a perda de calor com mais eficiência que os campos de algodão. Entretanto, a utilização dos panos de algodão dificultou a visualização do animal durante o ato cirúrgico e anestésico.

Na cirurgia ortopédica em aves é indicado o uso de antibiótico profilático. A enrofloxacin 5% se mostrou eficaz para o pós-operatório de cirurgia ortopédica em pombos domésticos, assim como observado Leotte et al. (2004), não ocorrendo infecção em qualquer animal.

A escolha do tibiotarso para o estudo foi em virtude da elevada ocorrência de fraturas nesse osso em aves, já que segundo Guzman et al. (2007), as fraturas de tibiotarso estão entre os problemas ortopédicos mais encontrados em aves de rapina e geralmente essas fraturas são transversas. Os resultados obtidos neste experimento necessitam ser validados também em ossos pneumáticos, já que estes possuem características peculiares e que podem afetar os resultados.

O acesso medial ao tibiotarso, é citado em diversos trabalhos (HATT et al., 2001; ALONSO et al., 2007; CONTI et al., 2007; GUZMAN et al., 2007), e possibilitou uma exposição diafisária ampla e adequada para a confecção da osteotomia e colocação da microplaca. O acesso lateral deve ser evitado pois além da presença da veia e artéria tibial cranial e do nervo fibular que estão situados nesta porção (GUZMAN et al., 2007) e a presença de tecido muscular, o que certamente iria dificultar a aplicação da placa sem a ocorrência de lesões iatrogênicas.

A utilização da broca odontológica para confecção da osteotomia foi satisfatório e com mínima lesão tecidual, não ocorrendo qualquer complicação nesta etapa cirúrgica, fatos também observados por Dalmolin et al. (2007) e Alievi et al. (2008).

O material utilizado na cirurgia de aves deve ser delicado e, em muitas situações, são utilizados instrumentais oftálmicos no intuito de minimizar as lesões nos tecidos moles. Entretanto, materiais específicos para cirurgia ortopédica de aves não estão disponíveis e o cirurgião deve improvisar a utilização de materiais projetados para outras funções (BOLSON & SCHOSSLER, 2008). Neste estudo houve esta necessidade, tendo sido utilizado um clampe vascular em substituição a uma pinça de redução óssea autocentrante. O seu uso foi adequado e auxiliou a manobra de fixação da microplaca ao osso, sem causar lesões ao mesmo.

A osteossíntese em aves de pequeno e médio porte com placas é infrequente devido ao grande tamanho das placas convencionais disponíveis e às características peculiares dos ossos das aves, já que possuem corticais finas em comparação com os mamíferos (HATT, 2003; CHRISTEN et al., 2005). Devido a este fato materiais de pequenas dimensões como as microplacas de titânio necessitam ser testadas para aumentar as possibilidades de tratamentos frente as mais diversas fraturas.

Pequenos pássaros geralmente são tratados com fixação esquelética externa, coaptação externa com bandagens ou pinos intramedulares. Porém, em certas situações, as placas possuem vantagens sobre esses métodos, já que conforme Howard (1990) elas promovem rígida imobilização, estabilidade rotacional, não invasão articular e retorno

funcional precoce do membro operado. Em razão dessa série de vantagens, as placas em muitas situações são a melhor opção, por isso a importância do desenvolvimento de um produto comercial viável e eficaz para estes pacientes.

No presente estudo foi possível aplicar as microplacas no tibiotarso de pombos domésticos para a redução de fratura diafisária transversa, sendo uma opção de implante compatível para as aves de pequeno a médio porte devido ao seu reduzido tamanho. Além disso, Hatt (2003) comentou ainda que as microplacas tem grande aplicabilidade em fraturas distais, onde o fragmento é muito pequeno para a utilização de fixador esquelético externo. Assim como o relatado por Christen et al. (2005), em fraturas de ulna de pombos domésticos, a aplicação das microplacas de titânio nos animais deste experimento foi realizada com relativa facilidade e rapidez. O diminuto tamanho das microplacas possibilitou a utilização em aves consideradas de médio porte (até 500 gramas) e o reduzido tamanho dos parafusos causou menor lesão à cortical óssea, fato também observado por Hatt et al. (2001).

Guzman et al. (2007) citaram que não existem estudos de força em relação aos implantes e nem dados mecânicos em relação ao melhor tamanho de placa a ser utilizado conforme o osso ou o tamanho do pássaro. Essa falta de dados em traumatologia de aves motivou a utilização de mais de um tipo de microplaca buscando definir qual a mais apropriada para o tratamento de fratura de tibiotarso. No presente estudo apesar de observar complicações de leve envergamento do implante no grupo 3, o maior comprimento da microplaca perfazendo em média 63% do comprimento ósseo e a adição de 2 parafusos sugere que as forças foram melhor distribuídas e que esse implante é superior aos outros no que diz respeito a contrapor as forças que atuam no sítio da fratura. Outras pesquisas e ensaios biomecânicos são necessários para estabelecer o implante ideal em relação ao porte da ave e ao tamanho e tipo de osso.

A pouca espessura da placa (0,7mm) possibilitou o fechamento adequado da musculatura e pele sem tensão na região medial do tibiotarso, fato também observado por Hatt et al. (2001) em uma pesquisa no qual realizaram osteossíntese de tibiotarso em um papagaio-cinza-africano. Howard (1990) comentou que isto é ainda mais importante quando se considera a porção distal do tibiotarso, já que os tecidos moles dessa região diminuem consideravelmente.

Apesar de Howard (1990) referir-se que para os parafusos efetuarem uma compressão eficiente entre a placa e o osso seria necessário que ao menos duas roscas do parafuso se fixassem em cada cortical óssea, no nosso estudo o diâmetro da cortical



era o mesmo do intervalo entre as roscas (0,5mm), ou seja, apenas uma rosca se fixou a cada cortical. Ainda assim, não houve afrouxamento ou migração dos microparafusos no período pós-operatório, o que permite inferir que os mesmos estavam adequadamente fixados ao osso, assim como citaram Hatt et al. (2001), que observaram estabilidade dos parafusos em uma cortical de 0,5mm e diferentemente do que afirmaram Ferraz et al. (2008) que a cortical fina e frágil das aves contribui para a menor fixação dos implantes metálicos ortopédicos.

A osteossíntese com placas e parafusos tem sido relatada com sucesso em diferentes espécies de aves e em variados ossos, mas tem sido desestimulada em virtude das características das corticais ósseas (finas e quebradiças), as quais dificultariam a sua aplicação (DAVIDSON et al., 2005). Entretanto, no estudo em questão foi verificada uma adequada fixação dos microparafusos nas corticais do tibiotarso, sem qualquer dificuldade ou fragilização do osso. Entre as possíveis explicações para esse fato citam-se o porte dos animais, o tipo de osso (não pneumático) e o tipo de parafuso utilizado. Pois são parafusos corticais desenvolvidos para utilização em ossos diafisários densos, tendo a característica de serem completamente rosqueados e mais roscas por unidade, possuindo ainda o mesmo diâmetro ao longo do seu comprimento e menor propensão de quebra como citam Piermattei e Flo (1999) características verificadas neste projeto, já que não foi observado qualquer caso de quebra dos parafusos utilizados.

Segundo Hatt et al. (2001), uma vantagem de utilizar parafusos autoatarrachantes é que para a colocação dos mesmos não é necessária a confecção prévia da rosca, que diminui o tempo cirúrgico, vantagem que também foi observada no presente estudo.

A quantidade de orifícios por distância em microplacas é maior do que as placas convencionais e permite a inserção de um maior número de parafusos e um ótimo posicionamento dos mesmos também em pequenos fragmentos de fratura (HATT et al., 2001). Essa característica foi importante pois permitiu a inserção com rigidez e estabilidade de até 8 microparafusos em uma fratura médio-diafisária de tibiotarso.

As miniplacas e microplacas de titânio apresentam características semelhantes às placas convencionais, todavia, apresentam como vantagens o peso reduzido, a grande elasticidade e a maleabilidade. Essas características facilitam o retorcimento e a adaptação às superfícies ósseas (BILGILI & KURUM, 2003). No presente estudo não houve a necessidade de retorcer a placa pois a conformação óssea do tibiotarso é

retilínea, porém, foi verificado que a maleabilidade da microplaca permitiu uma adequada adaptação da mesma ao osso durante a inserção dos microparafusos.

O método de osteossíntese realizado no presente estudo foi bem tolerado pelos animais, propiciando conforto para os mesmos, já que não necessitam de grandes cuidados pós-operatórios para curativos como foi observado por Davidson et al. (2005) e Guzman et al. (2007) sendo esta uma grande vantagem em animais silvestres.

Os objetivos a serem cumpridos durante o procedimento de osteossíntese é minimizar lesões aos tecidos moles adjacentes com a finalidade de proporcionar rápida revascularização no foco de fratura e, conseqüentemente, retorno precoce à função do membro (WITHROW, 1982). Apesar da ampla exposição óssea necessária para aplicação da microplaca, não houve complicações referente ao tempo de consolidação da fratura, demonstrando não ter havido falta de revascularização do sítio da fratura.

Guzman et al. (2007) citaram que as principais desvantagens das placas em aves é o custo elevado, necessidade de treinamento especializado, tempo prolongado de anestesia e divulsão dos tecidos moles. Em relação as microplacas e microparafusos maxilofaciais embora o custo seja elevado, é um metal biocompatível e que propicia osteointegração, evitando a necessidade de uma segunda intervenção e a pequena dimensão da placa e parafusos minimiza a divulsão dos tecidos moles para a sua aplicação. Em relação ao treinamento e tempo cirúrgico, acredita-se que é o mesmo em relação aos outros métodos de osteossíntese e que tem relação com a curva de aprendizado do cirurgião, já que no presente estudo este tipo de implante foi aplicado sem maiores complicações.

A consolidação pode ser avaliada clinicamente e através de radiografias. Durante o pós-operatório das aves foi fundamental a utilização de radiografias seriadas para avaliação do processo de consolidação óssea. O acompanhamento semanal foi adequado pois permitiu a avaliação do implante e da fratura, principalmente porque as aves tem um rápido metabolismo que favorece uma consolidação precoce.

Na segunda semana de pós-operatório todos os animais manifestaram algum grau de apoio do membro operado, apesar de não haver presença de calo ósseo radiograficamente, corroborando com os achados de Alievi et al. (2001) e Gaiga & Schossler (2003), que citaram que os sinais clínicos antecedem os achados radiográficos de consolidação óssea, pois ocorre a formação de um calo de cartilagem hialina o que favorece estabilidade entre os fragmentos.

O envergamento de placas foi a complicação mais frequente, sendo observada em diferentes graduações entre os grupos. No grupo 3 essa complicação foi estatisticamente menor e isso pode ser explicado em função do comprimento da placa. Quanto mais longa for a placa, mais efetiva será na neutralização das forças para os quais o osso fraturado possa estar sendo submetido, pois elas aumentam o comprimento de trabalho do implante e distribuem as forças de desestabilização em maior superfície (PIERMATTEI & FLO, 1999).

O envergamento também foi uma complicação vista por Howard (1990), na aplicação de placas semitubulares em tibiotarso de aves, mesmo sendo placas teoricamente indicadas para o peso das aves. Entretanto, ele citou que estudos em cães e gatos são extrapolados para aves, mas que a inserção muscular nas articulações podem gerar braços de força maiores do que aqueles vistos em pequenos animais. Além disso, o local de tensão e compressão não foi determinado para aves e tem sido negligenciado, e este fato pode contribuir para o aparecimento de complicações na aplicação de placas, como também citaram Christen et al. (2005) em relação a ulna das aves. No referido estudo as microplacas de titânio aplicadas na ulna de pombos domésticos não foram suficientemente rígidas para contrapor as forças exercidas no foco de fratura, não promovendo consolidação óssea primária, ocorrendo formação de calo ósseo exuberante. Os autores comentam que esses implantes destinam-se ao reparo de fraturas maxilofaciais em humanos onde o estresse mecânico é menor. A alavanca exercida sobre fraturas de ulna em aves é elevada e considerada maior que em animais de companhia, necessitando pesquisas sobre qual placa seria mais adequada, considerando que placas mais longas causam maiores danos aos tecidos moles, maior lesão ao suprimento sanguíneo e aumento no tempo cirúrgico.

Apesar de ocorrer algum grau de envergamento da microplaca em 50% dos animais, em apenas 2 aves (6%) houve desvio angular do membro clinicamente visível e que gerou alteração na funcionalidade do mesmo, nos outros animais a deambulação foi satisfatória, não havendo qualquer comprometimento no uso do membro operado. Acredita-se que a placa de menor comprimento abrangendo em média 43% do comprimento ósseo, não foi eficiente para contrapor a força de envergamento principalmente, ocorrendo um grau de envergamento significativo gerando um desvio angular nos pombos. É importante a realização de testes biomecânicos para verificar qual microplaca seria mais eficaz, porém os dados clínicos vistos neste experimento sugerem que essa configuração de menor comprimento de microplaca não deve ser

aplicada em fraturas de tibiotarso de aves em virtude das graves complicações observadas.

Macroscopicamente não foram observados microplacas ou microparafusos soltos e na análise histológica pode-se observar tecido ósseo neoformado ao redor deles e nenhum sinal de reação inflamatória o que caracteriza e confirma sua biocompatibilidade (SCARSO FILHO et al., 2008).

Assim como comentado por Hollamby et al. (2004), acredita-se que não é necessário a remoção dos implantes metálicos mesmo após a consolidação da fratura, já que o titânio é um material biocompatível o que facilita a sua utilização em animais silvestres candidatos à reabilitação, pois evita a necessidade de reintervenção.

## 7 CONCLUSÃO

Com base nos resultados obtidos com o desenvolvimento do presente estudo é possível concluir:

- A utilização das microplacas de titânio para o reparo de fraturas de tibiotarso demonstra que diferentes configurações afetam significativamente a evolução clínica e as complicações pós-operatórias em pombos domésticos (*Columba livia*). Sendo que, a placa mais longa, com oito furos e espaçador central, é um método com eficácia superior aos demais implantes testados.
- Nas avaliações radiográfica, clínica e histológica, as microplacas de titânio demonstram ser uma opção viável para osteossíntese de tibiotarso em aves de médio porte devido sua biocompatibilidade, pois não houve nenhum sinal de rejeição do implante.

## REFERÊNCIAS

- ALIEVI, M.M.; OLIVEIRA, A.N.C.; FERREIRA, P.A.; et al. Osteossíntese de úmero em pombos domésticos (*Columba livia*) associando-se pinos metálicos e polimetilmetacrilato intramedulares após osteotomia diafisária. **Arquivos Brasileiros de Medicina Veterinária e Zootecnia**, v.60, n.4, p.843-850, 2008.
- ALIEVI, M.M.; SCHOSSLER, J.E.; HIPPLER, R.A.; et al. Redução fechada e fixação esquelética externa tipo II para o tratamento de fraturas de tibiotarso em pombos domésticos (*Columba livia*). **Ciência Rural**, v.31, n.6, p.1019-1025, 2001.
- ALIEVI, M.M.; SCHOSSLER, J.E.; HIPPLER, R.A.; et al. Fixação esquelética externa para artrodese de joelho em papagaio (*Amazona aestiva*) **Ciência Rural**, v.31, n.6, p.1069-1025, 2001.
- ALIEVI, M.M.; SCHOSSLER, J.E.; HIPPLER, R.A.; et al. Redução fechada e fixação esquelética externa tipo I para tratamento de fraturas de tibiotarso em pombos domésticos (*Columba livia*). **Arquivo Brasileiro de Medicina Veterinária e Zootecnia**, v.54, n.3, p. 259-266, 2002.
- ALIEVI, M.M.; SCHOSSLER, J.E.; TEIXEIRA, M. Osteossíntese de úmero em arara-canindé (*Ara ararauna*). **Clínica Veterinária**, v.3, n.15, p. 18-20, 1998.
- ALONSO, R.F.; MARTIN, M.B.L.; VISENTINE, P.R.S. Osteossíntese de tibiotarso em papagaio-verdadeiro – relato de caso. **Nosso Clínico**, n.60, p.40-44, 2007.
- BENNETT, R.A.; KUZMA, A.B. Fracture management in birds. **Journal of Zoo and Wildlife Medicine**, v.23, n.4, p.5-38, 1992.
- BELLANGEON, M., PATAT, E.J.L. Osteossíntese das asas dos pássaros. **A Hora Veterinária**, ano 4, n.21, 1984.

BILGILI, H.; KURUM, B. Treatment of fractures of the mandible and maxilla by mini titanium plate fixation systems in dogs and cats. **Australian Veterinary Journal**, v. 81, n.11, p.671-673, 2003.

BOLSON, J.; SCHOSSLER, J.E.W. Osteossíntese em Aves – Revisão da Literatura. **Arquivos de Ciências Veterinárias e Zoologia da Unipar**, v.11, n.1, p.52-62, 2008.

BOUDRIEAU, R.J.; KUDISCH, M. Miniplate fixation for repair of mandibular and maxillary fractures in 15 dogs and 3 cats. **Veterinary Surgery**, v. 25, p. 277-291, 1996.

BOUDRIEAU, R.J. Miniplate reconstruction of severely comminuted maxillary fractures in two dogs. **Veterinary Surgery**, v.33, p.154-163, 2004.

BUSH, M.; MONTALI, R.J.; NOVAK, G.R.; et al. The healing of avian fractures: A histological xeroradiographic study. **Journal of the American Veterinary Medical Association**, v.12, p.768-773, 1976.

CHRISTEN, C.; FISCHER, I.; RECHENBERG, B.; et al. Evaluation of a maxillofacial miniplate compact 1.0 for stabilization of the ulna in experimentally induced ulnar and radial fractures in pigeons (*Columba livia*). **Journal of Avian Medicine and Surgery**, v.19, n.3, p.185-190, 2005.

COLES, B.H. **Avian medicine and surgery**, Philadelphia: Blackwell Scientific Publications, p.148-54, 1985.

CONTI, J.B.; SCHOSSLER, J.E.W.; ALIEVI, M.M.; et al. Uso do fixador esquelético externo tipo II para osteossíntese de tibiotarso em galinhas da raça Plymouth Rock Branca: modelo experimental para uso em aves selvagens. **Pesquisa Veterinária Brasileira**, v.27, n.5, p.199-204, 2007.

CURRO, T.G. Anesthesia of pet birds. **Seminars in Avian and Exotic Pet Medicine**, v.7, n.1, p.10-21, 1998.

DALMOLIN, F.; SCHOSSLER, J.E.; BERTOLETTI, B. Modificações do fixador externo para osteossíntese umeral em pombos domésticos (*Columba livia*). **Ciência Rural**, v.37, n.2, p.443-449, 2007.

DAVIDSON, J.R., MITCHELL, M.A., RAMIREZ, S. Plate fixation of a coracoid in a Bald Eagle (*Haliaeetus leucocephalus*). **Journal of Avian Medicine and Surgery**, v.19, n.4, p.303-308, 2005.

DEGERNES, L.A.; SIMON, C.R.; FRANK, A. Holding Power of different pin designs and pin insertion methods in avian cortical bone. **Veterinary Surgery**, v.27, p.301-306, 1998.

DYCE, K.M.; SACK, W.O.; WENSING, C.J.G. **Anatomia das aves**. In: Tratado de Anatomia Veterinária, 3ed., ed Elsevier, cap.39, p.773-780, 2004.

ELKINS, A.D.; HERRON, M.R. Management of avian fractures: Anesthetic and intraoperative considerations. **Veterinary Medicine Small Animal Clinician**, v.24, n.6, p.391-398, 1982.

FERRAZ, V.C.M.; FERRIGNO, C.R.A.; CORTOPASSI, S.R.G.; et al. Avaliação radiográfica e de função de vôo após fixação de osteotomias distais do úmero em pombas (*Columba livia*) com modelo de fixador externo articulado. **Pesquisa Veterinária Brasileira**, v.28, p.351-357, 2008.

FOSSUM, T.W. **Cirurgia de Pequenos Animais**, São Paulo, 2ed., ed Roca, p.878-899, 2005.

GAIGA, L.H.; SCHOSSLER, J.E. Osteossíntese de úmero por xenoenxerto ósseo preservado em mel em pombos domésticos (*Columba livia*). **Ciência Rural**, v. 33, n.4, p.709-715, 2002.

GUIMARÃES, L.D.; ALIEVI, M.M.; RAISER, A.G.; et al. Efeitos do butorfanol e da morfina em pombos domésticos (*Columba livia*) anestesiados com isofluorano e



submetidos à cirurgia ortopédica. **Acta Scientiae Veterinariae**, v.35, n.3, p.367-372, 2007.

GUZMAN, D.S.M.; BUBENIK, L.J.; LAUER, S.K.; et al. Repair of a coracoid luxation and a tibiotarsal fracture in a bald eagle (*Haliaeetus leucocephalus*). **Journal of Avian Medicine and Surgery**, v.21, n.3, p.188-195, 2007.

HATT, J.M.; SCHLAPFER, I.N.; WERTHERN, C.J. Verwendung der maxillofazialen miniplate compact 1.0 zur behandlung einer distalen tibiotarsusfraktur bei einem afrikanischen graupapagei (*Psittacus erithacus*). **Tierarztl Prax**, v.29, p.135-138, 2001.

HATT, J.M. AO Vet News: Fracture repair in exotic pets. **Dialogue 2** □ **03**, p.33-34, 2003.

HEARD, D.J. Anesthesia and analgesia. In: ALTMAN, R.B. **Avian medicine and surgery**, Philadelphia: Saunders, cap.46, p.807-827, 1997.

HOLLAMBY, S.; DEJARDIN, M.; SIKARSKIE, J.G.; et al. Tibiotarsal fracture repair in a bald eagle (*Haliaeetus Leucocephalus*) using an interlocking nail. **Journal of Zoo and Wildlife Medicine**, v.35, n.1, p.77-81, 2004.

HOWARD, P.E. The use of bone plates in the repair of avian fractures. **Journal of the American Animal Hospital Association**, v.26, n.6, p.613-622, 1990.

JOHNSON, A.L.; KNELLER, S.K.; WEIGEL, R.M. Radial and tibial fracture repair with external skeletal fixation: effects of fracture type, reduction and complications on healing. **Veterinary Surgery**, v.18, n.5, p.367-372, 1989.

JOHNSTON, M.S.; THODE, H.P.; EHRHART, N.P. Bone transport osteogenesis for reconstruction of a bone defect in the tibiotarsus of a yellow-naped Amazon Parrot (*Amazona ochrocephala auropalliata*) **Journal of Avian Medicine and Surgery**, v.22, n.11, p.47-56, 2008.

KAVANAGH, M. Tibiotarsal fracture repair in scarlet macaw using external skeletal fixation. **Journal of Small Animal Practice**, v.38, p.296-298, 1997.

KUZMA, A.B.; HUNTER, B. A new technique for avian fracture repair using intramedullary polymethylmethacrylate and bone plate fixation. **Journal of the American Animal Hospital Association**, v.27, p.239-248, 1991.

LABONDE, J. Homestead Animal Hospital. Avian Surgery – Soft tissue and orthopedics, p.5-10, 2004.

LANGLEY-HOBBS, S.J.; VOSS, K.; MONTAVON, P.M. Metacarpus, metatarsus, and phalanges. In: MONTAVON, P.M; VOSS, K.; LANGLEY-HOBBS, S.J. **Feline Orthopedic Surgery and Musculoskeletal Disease**, Philadelphia, USA, chapter 33, p.398-400, 2009.

LEOTTE, A.M.; RAISER, A.G.; BRAGA, F.A.; et al. Fixação esquelética externa tipo Ia (unilateral-uniplanar) para osteossíntese diafisária de úmero em pombos domésticos (*Columba livia*). **Ciência Rural**, v.34, n.6, p.1865-1870, 2004.

LEVITT, L. Avian Orthopedics. **Compedium on Continuig Education for Practicing Veterinarian**, v.11, n.8, p.899-929, 1989.

MACCARTNEY, W.T. Orthopaedic injuries in pigeons. **Veterinary Record**, v.134, n.19, p.305-307, 1994.

MACCOY, D.M. General principles of avian surgery. **Compedium on Continuig Education for Practicing Veterinarian**, v.170, n.6, p.989-992, 1991.

MACWHIRTER, P. Basic anatomy, physiology and nutrition. In: TULLY, T.N.; DORRESTEIN, G. M.; JONES, A.K. **Avian Medicine**, 2ed, p.13-14, 2000.

MATHEWS, K.G.; DANOVA, A.; NEWMAN, H.; et al. Ratite cancellous xenograft: effects on avian fracture healing. **Veterinary and Comparative Orthopaedics and Traumatology**, v.16, p.50-58, 2003.

NEWTON, C.D.; ZEITLIN, S. Avian fracture healing. **Journal of the American Veterinary Medical Association**, v.170, n.6, p.620-625, 1977.

POLLOCK, C. Postoperative management of the exotic animal patient. **Veterinary Clinics of North America: Exotic Animal Practice**, v.5, p.183-209, 2002.

PIERMATTEI, D.L.; FLO, G.L. **Ortopedia e Tratamentos das Fraturas dos Pequenos Animais**, 3 ed. São Paulo: Manole, p.106-128, 1999.

QUIRÓS, J.R.; GRAMSER, A.G.; PENA, P.L. Valoración prequirúrgica de las fracturas. Traumatología en aves. **Canis et Felis**, n.59, p.21-37, 2002.

ROCHAT, M.C.; HOOVER, J.P.; DIGESUALDO, C.L. Repair of a Tibiotarsal varus malunion in a bald eagle (*Haliaeetus leucocephalus*) with a type 1a hybrid external skeletal fixator. **Journal of Avian Medicine and Surgery**, v.19, p.121-129, 2005.

ROSENBERG, A.; GRATZ, K.W.; SAILER, H.F. Should titanium miniplates be removed after bone healing is complete? **International Journal of Oral e Maxillofacial Surgery**, v.22, p.185-188, 1993.

SALVADOR, C.R.; GARCÍA, P.M.; QUIRÓS, J.R. Anatomía ósea. Traumatología en aves. **Canis et Felis**, n.59, p.9-20, 2002.

SCARSO FILHO, J.; PEREIRA FILHO, V.A.; GABRIELLI, M.A.C.; et al. Avaliação da reparação óssea na interface de placas e parafusos de titânio. **Revista de Cirurgia e Traumatologia Buco-Maxilo-Facial**, v.8, n.1, p. 41- 46, 2008.

SPINK, R.R. Fracture repair in rehabilitation of raptors. **Veterinary Medicine**, v.73, p. 1451-1455, 1978.

TEIXEIRA, C.R.; RAHAL, S.C.; LIMA, A.F.M.; et al. Haste intramedular de prolipropileno, combinada ou não a biomateriais, no tratamento de fraturas induzidas no úmero de pombos. **Archives of Veterinary Science**, v.9, n.1, p.67-72, 2004.

VOSS, K.; LANGLEY-HOBBS, S.J.; GRUNDMANN, S.; et al. Mandible and Maxilla. In: MONTAVON, P.M, VOSS, K., LANGLEY-HOBBS, S.J. **Feline Orthopedic Surgery and Musculoskeletal Disease**, Philadelphia, USA, chapter 26, p.311-322, 2009.

YAMAZOE, K.; HIBINO, C.; KUDO, T.; et al. The reduction of humeral fracture in pigeons with intramedullary poli (methylmethacrylate) and neutralization plate fixation. **Journal Veterinary Medicine Science**, v.56, n.4, p.739-745, 1994.

WANDER, K.M. Fracture healing after stabilization with intramedullary xenograft cortical bone pins: a study in pigeons. **Veterinary Surgery**, v.39, p.237-244, 2000.

WEST, P.G.; ROWLAND, G.R.; BUDSBERG; S.C.; et al. Histomorphometric and radiographic analysis of bone healing in the humerus of pigeons. **American Journal Veterinary Research**, v.57, p.982-986, 1996.

WESTFALL, M.L.; EGGER, L.E. The management of long bone fracture in birds. **Iowa State Veterinarian**, v.41, n.2, p.81-87, 1979.

WILLIAMS, R.K.; HOLLAND, M.; MILTON, J.L.; et al. A comparative study of treatment methods for long bone fractures. **Companion Animal Practice**, v.1, n.4, p. 48-55, 1987.

WISSMAN, M.A. New tools, diagnostics aid in bone and beak repair in birds. **Veterinary Product News**, v.11, n.6, p.44-45, 1999.

WITHROW, S.J. General principles of fracture repair in raptors. **Compendium on Continuing Education for Practicing Veterinarian**, v.4, n.2, p.116-121, 1982.