

## Nevo epidérmico manifestando-se como hiperkeratose do mamilo e aréola\*

### *Verrucous epidermal nevus manifesting as nipple and areola hyperkeratosis\**

Roberto Rheingantz da Cunha Filho<sup>1</sup>  
André Cartell<sup>3</sup>

Hiram Larangeira de Almeida Jr<sup>2</sup>

**Resumo:** Relata-se caso raro de nevo epidérmico na aréola mamária direita de menina de 13 anos. Segundo a classificação proposta por Levy-Franckel, essa variante é a hiperkeratose do mamilo e aréola do tipo I, quando associada a nevo verrucoso. A histologia mostrou papilomatose, acantose e hiperkeratose. Foram realizadas duas sessões de crioterapia sem melhora. Foi obtido bom resultado por meio de shaving e eletrocauterização.

Palavras-chave: Ceratose; Crioterapia; Eletrocoagulação; Epiderme; Mamilos; Nevo

**Abstract:** A rare case of a 13-year-old female patient with epidermal verrucous nevus on the right areola is reported. According to the Levy-Franckel classification, this variant is a type I nipple and areola hyperkeratosis, when associated to verrucous nevus. Histopathological examination showed papillomatosis, acanthosis and hyperkeratosis. Cryotherapy yielded unsatisfactory results after two sessions. A good result was obtained with shaving and electrocauterization.

Keywords: Cryotherapy; Electrocoagulation; Epidermis; Keratosis; Nevus; Nipples

A hiperkeratose do mamilo e aréola (HMA) é afecção rara, caracterizada por lesões papulosas, verrucosas ou filiformes, hiperpigmentadas, de etiologia variada e que afetam essa topografia. A primeira descrição ocorreu em 1923 por Tauber.<sup>1</sup> Levy-Franckel<sup>2</sup> propôs em 1938 a seguinte classificação: tipo I, extensão de nevo epidérmico verrucoso; tipo II, associado a dermatoses (ictiose, acantose nigricante, linfomas, doença de Darier) e tipo III, idiopático ou nevíde. Há poucos relatos na literatura mundial e nenhum no Brasil. Será apresentado caso de HMA tipo I.

Paciente do sexo feminino, aos 13 anos, relatou o surgimento de lesões cutâneas assintomáticas na mama direita a partir dos 11 anos de idade. A história e o exame clínico não evidenciaram outras doenças ou lesões. Negava uso de medicações. Menarca ocorreu aos 12 anos de idade. Hemograma,

plaquetas e glicemia de jejum foram normais. História familiar não indicava doenças.

O exame revelou placa verrucosa, acastanhada, disposição linear, com eixo maior na posição horizontal (seguindo as linhas de Blaschko). Notou-se o comprometimento além dos limites da aréola e do mamilo (Figura 1A). Após biópsia incisional e exame anatomopatológico foram efetuadas duas sessões de crioterapia, sem melhora. *Shaving* das lesões e eletrocauterização da base eliminaram o problema com resultado estético razoável (Figura 1B). A paciente mostrou-se bastante satisfeita.

A histologia demonstrou pele hiperortoceratótica, acantótica com papilomatose e vacuolizações perinucleares. Ausência de alterações virais (Figura 2).

A hiperkeratose do mamilo e aréola (HMA) é rara, havendo cerca de 60 casos descritos até o

Recebido em 11.01.2005.

Aprovado pelo Conselho Consultivo e aceito para publicação em 13.06.2006.

\* Trabalho realizado na Universidade Católica de Pelotas - UCPel - e Universidade Federal de Pelotas - Pelotas (RS), Brasil.

Conflito de interesse declarado: Nenhum.

<sup>1</sup> Mestre em Saúde e Comportamento pela Universidade Católica de Pelotas - UCPel - Pelotas (RS); Médico Dermatologista no Centro de Especialidades Médicas de Joaçaba - CEM - Joaçaba (SC), Brasil.

<sup>2</sup> Doutor em Dermatologia, Professor de Dermatologia da Universidade Federal de Pelotas - UCPel - e da Universidade Católica de Pelotas - Pelotas (RS);

Professor e Coordenador do Programa de Pós Graduação - Mestrado em Saúde e Comportamento da Universidade Católica de Pelotas - Pelotas (RS), Brasil.

<sup>3</sup> Professor de Patologia Universidade Federal do Rio Grande do Sul - UFRGS - Porto Alegre (RS), Brasil.

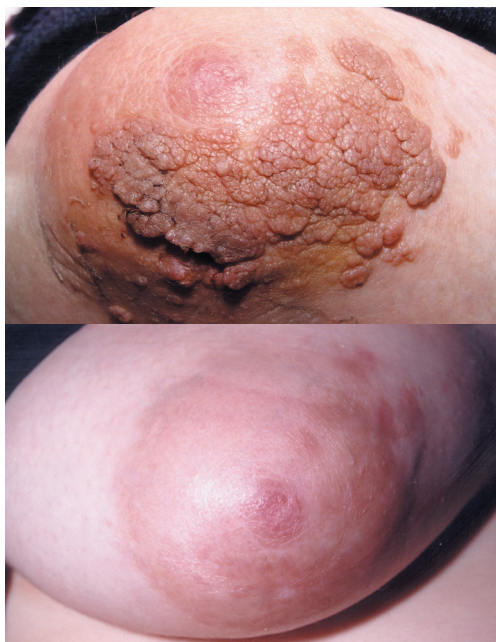

FIGURA 1: A - Nevo epidérmico sobre região da aréola e pele adjacente. B - Aspecto clínico 90 dias após realização de *shaving* e eletrocauterização

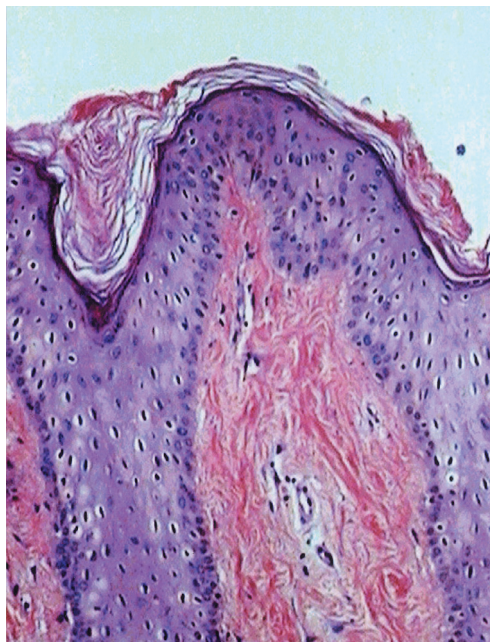


FIGURA 2: Aspecto histológico da lesão (100X HE): hiperqueratose, acantose, papilomatose e vacuolizações perinucleares

momento. Não há consenso quanto à classificação, porém a mais utilizada é de Levy-Franckel,<sup>2</sup> a qual distribui a doença em três categorias:

Tipo I, extensão de nevo epidérmico. Refere-se ao caso em questão. Trata-se de nevo verrucoso que abrange a topografia da aréola e/ou mamilo. Tendência de disposição linear, seguindo as linhas de Blaschko, comprometendo a pele do tronco, atingindo também a região da aréola e/ou mamilo, geralmente unilateral. É muito pouco relatado.<sup>2,3</sup>

Tipo II, originalmente associado à ictiose. Há também associações com acantose nigricante, doença de Darier, eczema crônico, linfomas, distúrbios hormonais, neoplasias e doença enxerto versus hospedeiro.<sup>2,4</sup>

Tipo III é a forma nevóide, a mais publicada. As lesões são restritas à aréola e/ou mamilo, geralmente unilaterais, sem associação com outras doenças (defeito isolado), acometendo mais mulheres nas segunda e terceira décadas de vida.<sup>2,5</sup>

Outra classificação foi proposta por Pérez-Izquierdo et al., 1990.<sup>6</sup> É uma classificação equivocada, pois utilizou o termo “sistêmicas” para doenças que não são: ictiose, doença de Darier.

A proposta mais recente é a de Mehanna et al., em 2001.<sup>7</sup> Foi sugerida a exclusão do nevo epidérmico como forma de HMA, bem como a do termo “nevóide”.

Apesar disso, a classificação de Levy Franckel<sup>2</sup> permanece como referência. As outras propostas não foram adotadas por nenhum autor até o momento.

O nevo epidérmico verrucoso pode apresentar grande variedade de padrões histológicos; todavia, hiperqueratose, acantose e papilomatose são quase sempre encontradas. Baykal e colaboradores<sup>8</sup> realizaram estudo (série de casos) e verificaram as três alterações em todas as lesões nevóides de HMA. As vacuolizações perinucleares podem ocorrer entre 5% e 10% dos nevos epidérmicos.<sup>9</sup> No presente caso, fez-se diferenciação de lesão viral, pois não ocorreram alterações citopáticas dessa origem.

O curso da doença geralmente é benigno, porém o impacto emocional, sexual e funcional deve ser considerado. Na presença de neoplasia, o comprometimento sistêmico dita o prognóstico.

As evidências disponíveis são pequenas e baseadas em relatos ou série de casos. Os resultados são variáveis, utilizando queratolíticos, ácido retinóico, calcipotriol, crioterapia, laser de CO<sub>2</sub> e cirurgia plástica.<sup>10</sup> No caso ilustrado, obteve-se bom resultado estético com *shaving* seguido de eletrocauterização, combinação ainda inédita na literatura para esse tipo de problema. □

#### AGRADECIMENTO

Consentimento escrito da paciente e seu responsável legal para publicação.

## REFERÊNCIAS

1. Oberste-Lehn H. Hyperkeratosen im Beereich von mamille und areola. Z Haut Geschlechtskr. 1950;8:388-93.
2. Levy-Franckel A. Les hyperkeratoses de l'areole et du mamelon. Paris Med. 1938;28:63-6.
3. Baz K, Kokturk A, Kaya TI, Ikizoglu G, Düsmez D, Koca A. A case of hyperkeratosis of the nipple and areola resulting from organoid nevus. Int J Dermatol. 2003;42:318-20.
4. Sanli H, Ekmekci P, Kusak F, Arat M, Beksaç M. Hyperkeratosis of the nipple associated with chronic graft versus host disease after allogeneic haematopoietic cell transplantation. Acta Derm Venereol. 2003;83:385-6.
5. Xifra M, Lagodin C, Wright D, Abbruzzese M, Woscoff A. Nevoid keratosis of the nipple. J Am Acad Dermatol. 1999;41:325-6.
6. Perez-Izquierdo JM, Vilata JJ, Sanchez JL, Gargallo E, Millan F, Aliaga A. Retinoic acid treatment of nipple hyperkeratosis. Arch Dermatol. 1990;126:687-9.
7. Mehanna A, Malak JA, Kibbi AG. Hyperkeratosis of the nipple and areola. Arch Dermatol. 2001;137:1327-8.
8. Baikal C, Büyükbabani N, KavakA, Alper Murat. Nevoid hyperkeratosis of nipple and areola: a distinct entity. J Am Acad Dermatol. 2002;46:414-8.
9. Atherton DJ. Naevi and other developmental defects. In: Champion RH, Burton JL, Burns DA, Breathnach SM, eds. Rook/ Wilkinson/ Ebling Textbook of Dermatology. 6th ed. Oxford: Blackwell Science; 1998. p. 523-6.
10. Krishnan RS, Angel TA, Roark TR, Hsu S. Nevoid hyperkeratosis of the nipple and/or areola: a report of two cases and a review of the literature. Int J Dermatol. 2002;41:775-7.

---

ENDEREÇO PARA CORRESPONDÊNCIA:

Roberto Rbeingantz Cunha Filho  
Rua Roberto Trompowsky 194 - Centro  
89600-000 - Joaçaba - SC  
Tel./Fax: (49) 3522-1269  
E-mail: robertodermatologista@hotmail.com