UNIVERSIDADE FEDERAL DO RIO GRANDE DO SUL
FACULDADE DE ODONTOLOGIA

FERNANDA VIEIRA CICERI

ESTUDO COMPARATIVO ENTRE OS INSTRUMENTOS ROTATÓRIOS CONVENCIONAIS E AS FERRAMENTAS CIRÚRGICAS PIEZO-ELÉTRICAS EM CIRURGIA SINUSAL: UMA REVISÃO DE LITERATURA

Porto Alegre

2012

FERNANDA VIEIRA CICERI

ESTUDO COMPARATIVO ENTRE OS INSTRUMENTOS ROTATÓRIOS CONVENCIONAIS E AS FERRAMENTAS CIRÚRGICAS PIEZO-ELÉTRICAS EM CIRURGIA SINUSAL: UMA REVISÃO DE LITERATURA

Trabalho de Conclusão de Curso apresentado ao Curso de Graduação em Odontologia da Universidade Federal do Rio Grande do Sul, como requisito parcial para a obtenção do título de Cirurgião-Dentista.

Orientador: Prof. Dr. João Júlio da Cunha Filho

Porto Alegre

2012

CIP – Catalogação na Publicação

Ciceri, Fernanda Vieira
Estudo comparativo entre os instrumentos rotatórios convencionais e as ferramentas cirúrgicas Piezo-elétricas em cirurgia sinusal : uma revisão de literatura / Fernanda Vieira Ciceri. – 2012.
32 f. : il.

Trabalho de Conclusão de Curso (Graduação) – Universidade Federal do Rio Grande do Sul, Faculdade de Odontologia, Curso de Graduação em Odontologia, Porto Alegre, BR-RS, 2012.

Orientador: João Júlio da Cunha Filho

1. Levantamento de seio maxilar. 2. Osteotomia. 3. Enxerto ósseo. 4. Piezo-elétrica I. Cunha Filho, João Júlio II. Título.

Elaborada por Eloisa Futuro Pfitscher – CRB-10/598

Aos meus pais, Ieda e Mário, que me de deram, além da vida e do amor incondicional, os princípios e todo o suporte que me conduziram até aqui.

À minha irmã, Cassiana, pela amizade e incentivo.

Ao meu namorado, José, por admirar e confiar no meu trabalho.

Ao meu professor, João Júlio, pelo apoio e orientação que me guiaram à conclusão deste trabalho e do meu curso.

RESUMO

CICERI, Fernanda Vieira. **Estudo comparativo entre os instrumentos rotatórios convencionais e as ferramentas cirúrgicas Piezo-elétricas em cirurgia sinusal:** uma revisão na literatura. 2012. 32 f. Trabalho de conclusão de curso (Graduação em Odontologia) – Faculdade de Odontologia, Universidade Federal do Rio Grande do Sul, Porto Alegre, 2012.

O presente trabalho é uma revisão de literatura que visa comparar as ferramentas cirúrgicas convencionais para cirurgia de levantamento de seio maxilar, como brocas e curetas, e o uso do aparelho Piezoelétrico, para posterior colocação de implantes dentários.

Palavras-chave: Levantamento de seio maxilar. Osteotomia. Enxerto ósseo. Piezoelétrico.

ABSTRACT

CICERI, Fernanda Vieira. **Comparative study between conventional rotary instruments and surgical tools Piezo-electric in sinus surgery:** a literature review. 2012. 32 f. Final Paper (Graduation in Dentistry) – Faculdade de Odontologia, Universidade Federal do Rio Grande do Sul, Porto Alegre, 2012.

The present paper is a literature review that aims to compare conventional surgical tools for surgical augmentation of the maxillary sinus floor, as drills and curettes, and the use of Piezoelectric apparatus for subsequent placement of dental implants.

Key-words: Maxillary sinus floor elevation. Osteotomy. Bone Graft. Piezoeletric.

LISTA DE FIGURAS

Figura 1 – Aparelho Piezo-elétrico Mectron 22
Figura 2 – Pontas ativas do aparelho 22

SUMÁRIO

1 **INTRODUÇÃO** 7
2 **OBJETIVOS** 9
3 **METODOLOGIA** 10
4 **REVISÃO DE LITERATURA** 11
5 **DISCUSSÃO** 23
6 **CONCLUSÕES** 27
7 **CRONOGRAMA** 28
8 **ORÇAMENTO** 29
REFERÊNCIAS 30

1 INTRODUÇÃO

Durante as últimas quatro décadas, muito se tem discutido a respeito da cirurgia para levantamento de seio maxilar com o propósito de se colocar implantes dentários ósseo-integrados. Apesar de todas as complicações por situações desfavoráveis da região posterior da maxila, como a reabsorção após exodontias, pneumatização do seio maxilar, ou má qualidade do osso alveolar residual, esta cirurgia é a mais previsível dentre todas as regiões intra-bucais. Diversos métodos têm sido criados para aperfeiçoar a previsibilidade e a segurança da técnica ao longo desses anos, mas de todos estes métodos, o Piezo-elétrico (ou cirurgia Piezo) merece um destaque especial.

Em 1977, Tatum relatou a penetração no seio maxilar com uma técnica modificada de Caldwell-Luc para elevar a membrana sinusal – osteotomia com fenestração incompleta na face lateral da maxila –, criando um orifício vazio no assoalho da cavidade antral. Depois, esse espaço vazio foi preenchido com diferentes materiais de enxerto, e a área de ancoragem para a colocação de implantes nas áreas com pobre altura de crista óssea foi aumentada (TORELLA, 1998). Esta técnica de elevação do seio maxilar através de uma janela óssea na face lateral da maxila é denominada abordagem lateral.

A partir do ano de 2000, diferentes técnicas modificadas de osteótomo, por abordagem cristal, para levantamento de seio têm sido publicadas. Todos estes métodos de elevação do seio maxilar osteótomo-mediada, quando comparado com a osteotomia lateral têm as vantagens de ser uma abordagem mais conservadora, uma elevação mais localizada, menor grau de morbidade pós-operatória e a capacidade de instalar o implante em um período de tempo mais curto. No entanto, muitos desses métodos ainda são complicados por possíveis perfurações da membrana sinusal ou desgaste da mesma devido à osteotomia realizada com instrumentos rotatórios e contato direto do osteótomo com a membrana (FU, 2010). Portanto, dentre as duas abordagens cristal ou lateral, o acesso lateral é o mais comum (SCHLEE, 2006).

É muito importante manter a membrana intacta durante o primeiro estágio de cura do enxerto ósseo, garantindo sua estabilidade e também permitindo vascularização que irá levar à maturação e mineralização do osso. Se o enxerto ósseo é feito quando há lesão na membrana, é muito provável que partes do enxerto irão para um lugar ectópico, usualmente na superfície do epitélio da mucosa respiratória; o que levaria a uma necrose do enxerto, seguida de

processo supurativo na cavidade sinusal. Em outras palavras, a cirurgia avançada de implantes seguida dessa complicação pode levar a uma notável morbidade para o paciente (VERCELLOTTI, 2001).

Em 1998, Torella et al. descreveram um reduzido risco de perfuração da membrana usando instrumentos ultra-sônicos normais para abrir a janela óssea. Entretanto, o Piezo-elétrico (cirurgia óssea Piezo-elétrica®[1]) veio para ultrapassar os limites da instrumentação tradicional em cirurgia óssea oral através da modificação e melhora da tecnologia convencional ultra-sônica. O poder cirúrgico do aparelho Piezo-elétrico é três vezes maior que o dos instrumentos ultra-sônicos convencionais. Isso transfere para a superfície óssea um nível de trabalho significantemente maior que o ultra-som normal e assim a osteotomia pode ser feita mesmo quando o osso é altamente mineralizado.

Indicações específicas de cirurgia oral documentadas para o uso do aparelho Piezocirurgia incluem extração dental, distração osteogênica, expansão de crista (divisão cristal), cirurgia endodôntica, coleta de ossos (fatias e blocos), elevação de seio maxilar, extração de terceiro molar, descompressão de nervo alveolar e remoção de cistos. De particular interesse para o Implantodontista são as técnicas de coleta de osso, expansão de crista e procedimentos de elevação de seio (SCHLEE, 2006).

O levantamento do seio maxilar aliado a enxertia óssea, revelou-se um procedimento importante na reabilitação cirúrgica de maxila posterior atrófica devido à simplicidade da técnica e aos bons resultados obtidos. Uma boa anamnese e um correto diagnóstico são essenciais para a indicação da conduta cirúrgica mais adequada, e consequentemente para o sucesso do tratamento. O que motivou a execução deste trabalho foi uma relativamente nova opção disponível no mercado, que é o uso do aparelho Piezo-elétrico, vindo de forma a substituir os instrumentos convencionais na realização dessa técnica cirúrgica de levantamento de seio maxilar. Dessa forma, é interessante uma revisão aprofundada sobre este assunto, sabendo as vantagens e desvantagens de cada técnica, a fim de oferecer segurança e melhor embasamento teórico para a prática clínica do Cirurgião Dentista.

---

[1] A cirurgia óssea Piezo-elétrica, ou Cirurgia Piezo, foi desenvolvida pelo cirurgião oral Tomaso Vercellotti, em 1988, e seu instrumento, chamado Piezo-elétrico, é fabricado pelo Mectron Medical Technology (Carasco, Itália).

2 OBJETIVOS

A presente monografia tem como objetivo comparar, por meio de uma revisão literária, o uso de ferramentas cirúrgicas convencionais e o uso do aparelho Piezo-elétrico em cirurgia de levantamento de seio maxilar a fim de reabilitar pacientes por meio de implantes dentários.

3 METODOLOGIA

O presente trabalho é um estudo descritivo analítico representado por meio de uma revisão literária sobre as vantagens e desvantagens entre as ferramentas disponíveis para cirurgia de levantamento de seio maxilar, que são as ferramentas convencionais – como brocas e curetas – e o aparelho Piezo-elétrico. A procura pelo material condizente ao assunto proposto será realizada por meio de artigos e revistas científicas de Odontologia, disponíveis nas ferramentas de busca da internet Pubmed, Scielo e Google Acadêmico, bem como livros acadêmicos sobre cirurgia Bucomaxilofacial, enxertos ósseos e implantes dentários.

A estratégia de busca dar-se-á a partir de quatro tópicos principais: cirurgia de levantamento de seio maxilar; vantagens e desvantagens da cirurgia Piezoelétrica; comparações entre o uso de instrumentos convencionais e o uso do Piezoelétrico para cirurgias sinusais; e o acompanhamento longitudinal da reabilitação com implantes em pacientes que fizeram uso do Piezo-elétrico. As palavras chaves utilizadas para o refinamento serão: cirurgia Piezo-elétrica, levantamento de seio maxilar e implantes dentários. Os critérios de seleção para coleta do material serão artigos publicados entre janeiro de 1998 a junho de 2012, assim como capítulos de livros sobre o assunto, de edições deste mesmo período, nos idiomas inglês, português e espanhol.

Após o levantamento bibliográfico, serão excluídos automaticamente aqueles artigos que não tiverem relação com os tópicos citados anteriormente e/ou que não forem da língua inglesa, portuguesa ou espanhola. Os demais artigos serão submetidos à aprovação do docente orientador e lidos na íntegra, a fim de reunir informações úteis e importantes para montagem da revisão de literatura, conforme o assunto proposto. A partir da posse de todos os dados necessários, será realizado o desenvolvimento da redação, que será uma organização dos mesmos de acordo com as normas previstas pela Universidade Federal do Rio Grande do Sul para elaboração de trabalhos acadêmicos, disponibilizadas no site da biblioteca da Faculdade de Odontologia da mesma Universidade.

4 REVISÃO DE LITERATURA

Os instrumentos usados para cortes ultra-sônicos de osso criam micro-vibrações devido ao efeito piezo-elétrico, primeiro descrito pelos físicos franceses Jean e Marie Curie, em 1880. Uma corrente elétrica passa através de certas cerâmicas e cristais e as modifica, causando oscilações. Uma voltagem é aplicada sobre a piezo-cerâmica polarizada, causando uma expansão na direção perpendicular à polaridade. As técnicas Piezo-elétricas foram desenvolvidas em resposta às necessidades de melhor precisão e segurança em cirurgias de osso do que as que estavam disponíveis com outros instrumentos manuais e rotatórios motorizados ou mesmo aparelhos ultra-sônicos convencionais (LABANCA et al., 2008).

Existem diferenças substanciais entre o uso de aparelhos ultra-sônicos normais e o piezo-elétrico. Um dispositivo ultra-sônico normal é capaz de fazer osteotomia para abrir a janela óssea usando um instrumento de ponta mais afiada; no entanto, seu poder insuficiente não permite o uso de inserções capazes de formar um corte linear. Isso resulta em um menor risco de perfuração da membrana em comparação aos instrumentos rotatórios motorizados, apesar de a perfuração continuar uma ocorrência freqüente. O poder insuficiente, no entanto, não permite a performance da osteotomia quando o osso é altamente mineralizado ou espesso. Nestes casos, o tipo da vibração da ponta e o baixo nível do poder do ultra-som normal significa que o instrumento não corta o osso; ao contrário, tentativas continuadas do uso desses instrumentos para fazer osteotomia causam um excessivo aumento de temperatura que pode levar à necrose do osso (TORELLA et al., 1998).

O aparelho Piezo-elétrico normalmente consiste em uma peça de mão e um interruptor de pé, que são conectados à principal unidade. Ele tem um suporte para a peça de mão, que é a parte mais importante do aparelho, conectada à principal unidade, com alças para os fluidos de irrigação. Um botão no pé ativa as pontas intermutáveis da peça de mão. A freqüência da vibração e o poder de corte, assim como a quantidade de irrigação podem ser ajustados. A freqüência normalmente é entre 25 e 30 kHz. Esta freqüência causa microvibrações de amplitude de 60-210 µm, dando à peça de mão um poder que excede 5 W. O aparelho é também equipado com um sistema de irrigação refrigerado de 0 a 60 mL/minuto de fluxo de solução variável estéril (PAVLÍKOVÁ et al., 2011).

Diversas ferramentas de ponta (inserções) de diferentes tamanhos, formatos e materiais estão disponíveis, e novas estão sendo desenvolvidas. Elas podem ser cobertas com

distintos níveis de titânio ou diamante. Exemplos incluem o bisturi, o cone compressor, o sugador ósseo e a serra de ponta afiada (PAVLÍKOVÁ et al., 2011). Além disso, as extremidades destes aparelhos ultra-sônicos são feitos de um aço cirúrgico de alta qualidade (TORELLA, 1998).

De acordo com Vercellotti, De Paoli e Nevins (2001), existem duas principais inserções para o uso do piezo-elétrico na cirurgia sinusal:

- Piezo-elétrico para osteotomia de janela óssea: corta tecido mineral sem causar dano aos tecidos moles. Corta a janela óssea com grande simplicidade, evitando o risco de perfurar a membrana, graças ao formato dos bisturis ósseos, trabalhando com vibrações ultra-sônicas moduladas. Isso ocorre devido ao encerramento do ato cirúrgico quando o bisturi entra em contato com tecido não mineral

- Piezo-elétrico para elevação da membrana sinusal: eleva a membrana sinusal sem risco de causar perfurações, mesmo em situações anatômicas complexas. A separação do endósteo do osso é atingida por vibrações ultra-sônicas do elevador piezo-elétrico trabalhando na parte interna da parede do osso sinusal e pela pressão hidropneumática de uma solução fisiológica sujeita à cavitação piezo-elétrica. Este momento é o mais difícil da cirurgia de levantamento de seio, especialmente na depressão molar-sinusal.

Enquanto a cirurgia Piezo-elétrica é relativamente nova nos EUA, ela tem sido usada com excelentes resultados na Europa por mais de 10 anos. Suas vantagens na técnica de levantamento de seio maxilar são: menor taxa de perfuração da membrana devido ao seu corte seletivo, preciso e micrométrico; melhor visibilidade operatória devido ao menor sangramento operatório; e menor trauma cirúrgico (WALLACE et al., 2007).

Corte seletivo: A ponta do instrumento vibra em freqüências ultra-sônicas diferentes e tecidos duros e moles são cortados em freqüências distintas. O instrumento de cirurgia Piezo usa uma freqüência modulada funcional de trabalho de 25 a 30 kHz, onde apenas osso pode ser cortado. Para cortar tecidos neurovasculares e outros tecidos moles, uma freqüência de 50 kHz é necessária. Quando usado corretamente, o aparelho não pode cortar membrana sinusal, nervos ou periósteo; portanto, esse aparelho é recomendado em casos onde evitar o contato com essas estruturas é vital (WALLACE et al., 2007). Segundo Vercellotti, Nevins e Jersen (2006), a total seletividade do corte, que tem sido demonstrado por estudos histológicos, constitui a principal vantagem deste método.

Corte preciso e micrométrico: Quando comparado com instrumentos oscilantes convencionais, o movimento da ponta do bisturi Piezo é muito pequeno. O corte é mais preciso e causa menos desconforto ao paciente. Usando os instrumentos rotatórios convencionais, o dentista deve aplicar um certo grau de pressão. Com o aparelho Piezo-elétrico, ao contrário, apenas uma pequena quantia de pressão é necessária, habilitando um corte altamente preciso, já que a pressão excessiva limita o movimento da ponta e faz gerar calor. Na máxima pressão, a ponta do instrumento não faz movimento e apenas calor é gerado, um tom alerta que o dano ósseo é iminente (WALLACE et al, 2007). A cirurgia Piezo aproveita o controle eletrônico de específicas vibrações ultra-sônicas para remover mineral ósseo sem superaquecimento, de uma maneira comparável à profundidade de osso de corte (VERCELLOTTI; NEVINS; JENSEN, 2006). Assim, a ação ultrasônica de corte ocorre em proporção com o nível de mineralização do osso. A velocidade de translação (a velocidade da ponta de instrumento em contato com o osso) e a forma da ponta do material (ponta diamantada, afiada, com irregularidades) apresentam um efeito de corte. O poder do instrumento é de 5 W. Mais poder aumentaria a habilidade de corte, mas o instrumento exigiria pontas mais espessas, que gerariam cortes mais grosseiros e imprecisos (SCHLEE et al., 2006).

Limpeza do campo operatório: A ponta oscilante do instrumento dirige um fluido resfriado irrigante, possibilitando a obtenção de um efetivo resfriamento e maior visibilidade (via efeito de cavitação) quando comparado a instrumentos cirúrgicos convencionais, mesmo em espaços profundos. O local de coleta de osso permanece quase livre de sangue durante o procedimento de corte. O motivo está no efeito de cavitação criado pela distribuição do resfriamento líquido e pelo tipo de vibração que o instrumento gera (*spray*). No instrumento rotatório convencional, o sangue é movido para dentro e fora da área de corte. Com o instrumento Piezo e sua alta freqüência de vibração em todas as direções, o sangue é lavado. A conseqüência é uma visibilidade ideal para o campo operatório. Além disso, um resfriamento é assegurado via um sistema de bombeamento do aparelho para evitar que a energia mecânica não usada no corte de estruturas minerais passe para os tecidos moles como calor, possibilitando dano a estes tecidos. Para um resfriamento efetivo, a solução é refrigerada a -4ºC. A taxa de fluxo e a intensidade da oscilação podem ser reguladas (SCHLEE et al., 2006).

Cura histológica e menor trauma cirúrgico: Não apenas clinicamente esta técnica foi efetiva, mas evidências histológicas e histomorfométricas de cura e formação óssea em modelos experimentais em animais têm mostrado que a resposta tecidual é mais favorável na cirurgia Piezo do que nas técnicas convencionais de corte ósseo como instrumentos rotatórios diamantados ou carbide (PAVLÍKOVÁ et al., 2011). A cirurgia Piezo foi considerada causar menos desconforto ao paciente e maior conveniência ao cirurgião. Comparada a micro-serras oscilantes, o movimento da faca piezo-elétrica é bem pequeno, então a precisão do corte é melhor e causa menos desconforto ao paciente (BALDI et al., 2011) . Osteotomias podem ser realizadas com o mínimo risco de aumento de temperatura e osteonecrose marginal. Nossos exames histológicos prévios executados nas superfícies do corte de segmentos ósseos confirmam a falta de necrose coagulativa, mostrando a presença de osteócitos vivos (ROBIONY et al., 2004).

Além disso, o aparelho piezo-elétrico tem sido testado extensivamente em animais e humanos. Um dos resultados mais interessantes foi o uso do instrumento em uma cirurgia de descompressão vertebral em um cão que havia sido atingido por um carro. O animal recuperou completamente sua função. Testes histológicos demonstraram a completa ausência de dano cirúrgico às estruturas nervosas e também a presença de osteócitos vitais na área da osteotomia. A nova formação óssea foi decididamente melhor e mais rápida com o piezo-elétrico do que a com os instrumentos rotatórios tradicionais. (PAVLÍKOVÁ et al., 2011)

Outro estudo, realizado por Preti et al. (2007), que usou análises biomoleculares e histológicas, mostrou um aumento na neo-osteogênese e na quantidade de osteoblastos nos locais cirúrgicos preparados com a técnica piezoelétrica, quando comparado aos locais preparados com instrumentos rotatórios convencionais nas fases iniciais do processo de osseointegração. Baseado nestes resultados, a técnica de cirurgia óssea piezo-elétrica parece ser mais eficiente do que a técnica de cirurgia com brocas. Ela promoveu um aumento precoce de proteínas ósseas morfogenéticas (BMPs), controlou melhor o processo inflamatório, e, além disso, estimulou a remodelação óssea em 56 dias após a cirurgia. Estes resultados podem ser explicados pelo fato de que o ultra-som é capaz de facilitar a síntese de osso, que, por sua vez, induz a proliferação de osteoblastos e a sua diferenciação.

A ausência de macro-vibrações também permite um melhor controle da mão, garantindo assim um acesso completamente seguro para as zonas anatômicas mais difíceis e uma alta precisão de corte. Em adição, ondas de choque no ambiente do fluido levam a

reduzidos níveis de bactéria, gerando uma ação de desinfecção (VERCELLOTTI; NEVINS; JENSEN, 2006). A cirurgia Piezo também produz menos vibração e barulho, pois usa micro-vibrações ao invés das macro-vibrações, e o barulho intenso que ocorre com a cirurgia convencional de serras ou brocas, não ocorre. Isso minimiza o estresse psicológico e o medo do paciente durante osteotomia sob anestesia local (PAVLÍKOVÁ et al., 2011). Segundo Di Alberti et al. (2010), o instrumento pode ser utilizado em operações que requerem tanto anestesia local ou geral.

A cirurgia Piezo utiliza um número de bisturis diferentes, que atuam como anexos e operam em freqüências específicas moduladas para seletivamente remover o tecido mineralizado, conduzindo a um campo operatório quase sem sangue. As micro-vibrações fraturam o mineral apatita longe do material colagenoso com notável precisão de corte. Três diferentes "bisturis" ou inserções são usadas para uma antrostomia do seio maxilar. Cada inserção é designada para executar uma função específica. A inserção de corte é concebida para reduzir a espessura da parede que cobre o seio (osteoplastia). A inserção de corte suave apresenta uma superfície de diamante para criar a janela uma vez que a espessura do osso aproxima-se de 1 mm (osteotomia). E, por fim, inserções sem corte são usadas para separar e elevar a membrana. Cada uma das inserções podem ser de dois modos de alimentação diferentes: modo ósseo, que é apropriada para cortar tecido duro e modo especial, que é adequada para a manipular tecidos moles (VERCELLOTTI; NEVINS; JENSEN, 2006).

Dentre todas as vantagens já descritas, a alta precisão de corte e baixa fragmentação na margem de incisão derivam não apenas do mecanismo de corte ultra-sônico por si só, que evita as macro-vibrações associadas com o uso de instrumentos rotativos, mas também devido ao pequeno tamanho da ponta e ampla escolha da forma de ponta que o dispositivo permite. Além disso, o osteótomo ultra-sônico permite cortes curvos que são impossíveis com brocas rotativas ou oscilantes, esta vantagem pode ser de especial interesse em cirurgias ósseas onde o desenho geométrico particular da osteotomia é necessária (GONZÁLEZ-GARCÍA et al., 2009).

De acordo com protocolos tradicionais, em casos de boa qualidade e altura óssea subantral maior ou igual a 5-6 mm, o implante é instalado simultaneamente com a elevação do seio, com ou sem adição de material de enxerto (abordagem lateral). Em contraste, em situações de pobre qualidade óssea ou altura óssea subantral menor que 5 mm, a antrostomia é feita na crista óssea alveolar, no espaço abaixo membrana sinusal, que é elevada e o orifício

vazio criado é preenchido com material de enxerto (abordagem cristal). Implantes podem ser instalados simultaneamente com o enxerto ósseo (um estágio de antrostomia) ou depois, permitindo uma cura óssea (dois estágios de antrostomia). A espessura do osso residual (se é maior ou menor que 5 mm) é o fator decisivo entre os dois métodos. O procedimento de apenas um estágio é de menor tempo para o paciente e para o cirurgião, mas seu sucesso depende da quantidade de osso residual (BALDI et al., 2011).

Segundo Raja (2009), Tomaso Vercellotti tem defendido a utilização do Sistema Mectron Piezosurgery (Tecnologia Médica Mectron, Mectron SPA, Carasco, Itália) através de uma osteotomia na janela lateral piezoelétrica e elevação da membrana do seio piezoelétrica. Portanto, a abordagem lateral à cavidade do seio é geralmente utilizada nessas cirurgias de elevação do seio maxilar, embora uma abordagem cristal de osteotomia implante também seja uma opção (VERCELLOTTI; NEVINS; JENSEN, 2006).

Raja (2009) relata que a técnica da janela lateral, usando o Piezo-elétrico, é a seguinte: depois de incisar e rebater o retalho, a janela de osso na parede lateral da maxila pode ser aberta em duas maneiras: por osteoplastia ou osteotomia. O primeiro é feito quando a parede vestibular é mais espessa que um milímetro, exigindo o uso de uma inserção osteoplástica piezo-elétrica para suavizar a parede de osso e, ao mesmo tempo, colher lascas de osso para ser usado em enxertos imediatos. Já o segundo método, aconselhável quando a parede vestibular do seio é extremamente fina, e é feita com uma inserção com a ponta diamantada. Esta técnica de desgastar osso permite ao cirurgião controlar o progresso no sentido da cavidade do seio com base nas diferenças de cor do osso. Ela também torna possível ver a redução do pilar e dos septos no interior do seio.

Após o desgaste ósseo da parede lateral do seio até o ponto onde a membrana do seio e os septos são visíveis, a janela óssea é desenhada com a inserção (ponta) de corte diamantada. Esta janela é divida em quatro partes e todos os fragmentos ósseos são removidos até o septo ser exposto. Osteotomia implica a remoção completa da parede lateral do seio. Esta técnica utiliza uma inserção de diamante para cortar o osso, atingindo a membrana, sem qualquer pressão interna. Quando o procedimento cirúrgico é realizado corretamente, não ocorre dano à membrana do seio. A antrostomia é realizada com um movimento de empurrar, fazendo com que o ângulo de inserção de trabalho no momento seja verticalizado. A inserção é movida constantemente, como se fosse possível rasgar a membrana se ela não fosse utilizada. Qualquer risco de sobreaquecimento da membrana é mínimo e irá diminuir com a

experiência. Uma vez que o contorno da antrostomia foi feito, cuidados devem ser tomados para remover as espículas de osso ou as bordas afiadas nas margens da osteotomia. Espículas são facilmente removidas usando a mesma inserção de diamante. Neste ponto, a parede óssea transparente aderente à membrana do seio torna-se móvel e é removida.

Uma vez que a membrana tornou-se exposta, ele pode ser separada da cavidade sinusal utilizando uma inserção de não-corte especial que tem uma forma de cone invertido. Este formato permite uma fácil inserção na margem óssea e uma suave separação da membrana e do osso, já que a borda arredondada avança em baixa potência. O procedimento começa aproximadamente dois milímetros a partir da parede óssea que repousa sobre a membrana e é realizada rapidamente, sem parar em lugar algum para evitar o superaquecimento. Esta fase envolve a utilização da extremidade elevadora com a qual se permite o erguimento do assoalho do seio, começando primeiro na posição apical, em seguida, nas faces mesial e distal. Uma vez que a membrana é elevada em três lados, é possível separá-la do assoalho do seio, nas quais aderências são muito comuns, evitando assim o risco de perfuração. A separação de membrana é realizada pelas inserções especificamente concebidas para trabalhar na parte interna das paredes do seio e do osso e pela pressão hidropneumática da solução salina fisiológica sujeita à cavitação piezo-eléctrica.

Após a membrana do seio ser elevada na parte dos compartimentos inferior e superior, o material de enxerto ósseo é colocado no orifício vazio que se formou. Há controvérsias na literatura quanto ao material ideal para enxerto. Enquanto o osso autógeno tem sido tradicionalmente considerada o "padrão ouro", ele exige um segundo local cirúrgico para colher material autógeno (POLLACK; VERCELLOTTI, 2006). O sucesso clínico tem sido demonstrado com aloenxertos, xenoenxertos e enxertos sintéticos (VERCELLOTTI; NEVINS; JENSEN, 2006).

A técnica de coleta de lascas de osso durante a osteoplastia é possível devido ao aparelho piezo-elétrico, que, ao contrário de turbinas de alta velocidade, não precisa de água ou spray de ar. Também não precisa de constante fluxo de água pela baixa velocidade e instrumentos elétricos. Assim, as lascas de osso podem ser conservadas e coletadas ao invés de serem desperdiçadas (VERCELLOTTI, 2004). Normalmente, as lascas de osso coletadas são colocadas em um Dappen de vidro e misturadas com um material aloplástico para servir como enxerto. Quando uma quantidade suficiente de fragmentos de ossos não podem ser recolhidos utilizando a técnica osteoplástica, o osso pode ser coletado a partir do processo

zigomático ou da mandíbula. Na maior cavidade sinusal, o osso autógeno pode ser combinado com um material de enxerto mineral (VERCELLOTTI; NEVINS; JENSEN, 2006).

A técnica de osteótomo por abordagem cristal permite um limitado controle intra-operatório, especialmente quando a atrofia óssea é significativa. A abordagem cristal para elevação do seio maxilar exige sensibilidade táctil aguda, para evitar a perfuração da membrana. O osso do assoalho do seio fraturado também pode levar à perfuração da membrana. Quando osso tipo IV (qualidade ruim) está presente e o volume ósseo residual é insuficiente para assegurar a estabilidade primária do implante, uma abordagem lateral é necessária. Inversamente, quando a qualidade óssea é muito boa, um procedimento manual com osteótomo pode ser difícil para um paciente consciente tolerar (VERCELLOTTI; NEVINS; JENSEN, 2006).

Em raros casos, a cirurgia piezo-elétrica pode facilitar a execução de uma osteotomia através de uma abordagem cristal. A osteotomia cristal piezo-elétrica é feita usando inserção arredondada de diamante. No entanto, a maioria dos procedimentos de elevação do seio maxilar para implantes unitários normalmente são realizados via uma janela lateral pequena. Neste ponto, uma membrana é inserida no local da osteotomia, seguida do uso da inserção de diamante no osso até que a membrana é introduzida abaixo da membrana do seio. Lascas de osso são então recolhidas para um local adjacente utilizando a inserção para coletar o osso e enxertá-lo manualmente usando o osteótomo. Os implantes podem ser colocados de um modo padrão normal (VERCELLOTTI; NEVINS; JENSEN, 2006).

Dentre as desvantagens do instrumento piezo-elétrico, a principal, que é mencionada por um maior número de autores, é a sua lenta velocidade de corte, ou sua equivalentemente pobre eficiência. Esta desvantagem é apenas quando se compara a osteotoma piezo-elétrica com a osteotomia de instrumentos convencionais: reduzindo o tempo cirúrgico em até três ou quatro vezes. Embora o tempo de corte tende a diminuir à medida que o operador ganha experiência, esta lentidão – em parte, devido à necessidade de pausa para permitir o resfriamento – pode ser particularmente notável no caso de um osso cortical denso, que é cortado em procedimentos como o de coleta do enxerto ósseo, osteogênese por distração alveolar, e expansão do rebordo alveolar. Alguns autores também têm considerado ser uma desvantagem da osteotomia ultra-sônica que a técnica operatória exigida difere da técnica de osteotomia convencional, e que sua aquisição pode levar algum tempo, embora opiniões diferem (GONZÁLEZ-GARCÍA et al., 2009).

Apesar das desvantagens da osteotomia com ultra-som em comparação com a osteotomia com instrumentos tradicionais rotativos utilizados na janela lateral, elas são relativamente sem importância e compensadas por suas vantagens. Além disso, diversos estudos comprovam que mesmo com estas limitações, o uso do piezo-elétrico continua sendo a melhor técnica para cirurgas sinusais, em compraração às ferramentas cirúrgicas tradicionais (RAJA, 2009).

Ardekian et al. (2006) encontraram uma correlação estatística significante entre perfuração da membrana e altura de crista óssea residual. Em cristas residuais de 3 mm, a perfuração da membrana ocorreu em 85% dos casos, enquanto nas cristas residuais de 6 mm, a perfuração da membrana foi observada em 25% dos casos. Van der Bergh et al. (2000) consideraram a falta de osso alveolar como um dos fatores de risco para perfuração da membrana do seio maxilar e o presente estudo confirmou isso. Este fato pode ser explicado principalmente devido às dificuldades da técnica, à grande área da membrana que deve ser liberada da parede lateral, e à redução na estabilidade primária dos implantes inseridos.

De acordo com Vercellotti (2004), Fotek, Katranji e Wang (2008) e Zhen et al. (2012), para a realização de qualquer cirurgia de levantamento de seio maxilar, algumas situações tornam-se contra-indicações relativas ou absolutas. Tais situações envolvem: qualquer sinal de sinusite aguda, rinite, doenças no trato respiratório superior, cistos e/ou tumores na região, inclinação radicular, diabetes descompensada, osteoporose e sua medicina relatada (como biofosfonato), pacientes imuno-comprometidos, uso abusivo do tabaco (mais de 20 cigarros por dia), doença periodontal severa ativa envolvendo a dentição residual, insuficiência renal ou hepática, história de radioterapia na região de cabeça e/ou pescoço e quimioterapia para o tratamento de tumores malignos no momento do procedimento cirúrgico

E segundo Zhen et al. (2012), antes de fazer uso do instrumento piezo-elétrico, é necessário saber de algumas precauções a serem tomadas:

Controle de pressão. A eficiência de corte do osteótomo piezo-elétrico não é aumentada pela aplicação adicional de pressão na peça de mão. Até um certo ponto, o aumento da pressão pode perturbar a vibração do trabalho final, transformando a energia em calor, o qual prejudica os tecidos próximos. Além disso, pressão excessiva pode encurtar o tempo de vida útil da máquina. Quando o osso sob a membrana do seio é incisado de forma abrupta, a pressão excessiva também pode levar à perfuração da membrana. Para melhorar a eficiência de corte,

diferentes tipos de osso e suas correspondentes frequências do trabalho final devem ser escolhidos de acordo com a densidade e espessura do osso no local cirúrgico.

Controle direcional. durante a cirurgia, a pressão aplicada deve ser dirigida para o fundo da cavidade (perpendicular à superfície óssea), e não as suas paredes, para impedir o alargamento da osteotomia para a posterior colocação de implantes.

O uso de pressão negativa. O uso da pressão de ar negativa na elevação do seio é descrita por diversos autores. Eles usam a sucção nasal para facilitar a elevação do assoalho do seio e esta foi pensada ser uma maneira segura e eficiente para evitar perfurações na membrana que podem levar à sinusite. Na técnica descrita, depois de o osso cortical do maxilar abaixo da membrana ser cortado, o paciente é orientado a inspirar profundamente com o nariz comprimido. Esta ação faz no seio uma câmara de vácuo, e a membrana irá se mover inversamente por causa da diferença de pressão entre o seio e a cavidade do implante. Isto faz com que a elevação do seio seja mais fácil e a membrana menos propensa à perfuração. Depois de o substituto ósseo ser inserido sob a membrana, o cirurgião pode pedir que o paciente expire, enquanto o nariz é comprimido, o que vai empurrar a membrana para baixo de modo que ela adere ao material de enxerto. Caso tenha ocorrido a perfuração da membrana, uma membrana de colagéno é colocada para reparar, e o operador também pode pedir que o paciente expire para fazer a membrana do seio encaixar na membrana de colagéno mais de perto. No entanto, estudos como o de Ucer (2009) mostram que não se sabe se o efeito de pressão de ar negativa é suficiente para elevar o revestimento seio previsivelmente quando a cavidade do seio está intacta. O ótimo poder de sucção (ou a pressão antral do ar) que é necessária para elevar o assoalho do seio é também desconhecido.

A elevação do seio maxilar é um procedimento previsível para terapia com implantes, mas podem ocorrer complicações devido à manipulação ou manuseio incorreto da membrana sinusal. Estas complicações podem incluir perfuração da membrana, deiscência da ferida, hemorragias, edemas, hematomas, formação de cistos, deslocamento de implantes para dentro da cavidade sinusal, seqüestro ósseo, infecção, supuração, sinusite, formação de fístula oroantral e perda de enxerto ósseo. Além disso, é possível o surgimento de complicações pós-cirúrgicas devido à reabilitação protética. Comparada com as áreas mais densas em mandíbula, a força da maxila posterior pode ser até 10 vezes mais fraca. Restaurações colocadas nestas áreas devem manter uma biomecânica adequada para manter a saúde e evitar

uma desproporcional perda óssea cristal sobre o implante (FOTEK; KATRANJI; WANG, 2008).

A perfuração da membrana sinusal é, sem dúvidas, a complicação mais comum dos procedimentos de elevação do assoalho do seio, que ocorrem em 10 a 35% dos casos. Este risco é reduzido a 7% quando a osteotomia é realizada usando o instrumento piezo-elétrico (BENSAHA, 2011). Há alguns debates na literatura se as perfurações afetam o resultado da cirurgia de elevação do seio como medida pela formação de osso vital formado e/ou sobrevivência de implantes (WALLACE, 2007). Dados de Proussaefs et al. (2004) mostraram formação de osso vital de 33.6% versus 14.2% e sobrevivência de implantes 100% versus 70%, respectivamente para casos perfurados e não perfurados. Khoury (1998) relatou 14 de 28 falhas de implantes em casos de perfurações (taxa estatisticamente alta). Das 164 falhas de implantes incluídas em uma pesquisa clínica da Conferência de Consenso Sinusal, 79 envolveram complicações pré-operativas, das quais 38 tiveram perfuração identificadas. Para contrastar esses achados, foi relatado por Schwartz-Arad et al. (2004) e Ardekian et al. (2006), que não há diferenças na sobrevivência dos implantes com respeito a perfurações na membrana. Ele avaliou pacientes que receberam elevação de seio maxilar e colocação simultânea de implantes dentários e os separou em dois grupos: grupo I – pacientes que tiveram sua membrana perfurada e reparada com membrana reabsorsível; grupo II – pacientes cuja membrana sinusal não foi perfurada durante o procedimento. Ele constatou que não houve diferenças estatísticas na taxa de sucesso de implantes colocados imediatamente após o enxerto ósseo entre os que perfuraram e os que não perfuraram a membrana. Além disso, de acordo com Wallace et al. (2007), um recente relato clinico de Testori et al. provou a evidência clinica, histológica e histométrica de sucesso terapêutico quando grandes perfurações são adequadamente reparadas.

Figura 1 – Aparelho Piezo-elétrico Mectron

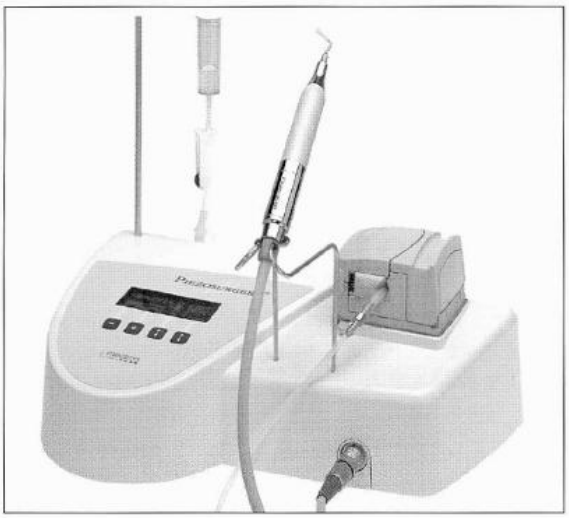

Fonte: VERCELLOTTI; NEVINS; JENSEN, 2006, p. 274.

Figura 2 – Pontas ativas do aparelho

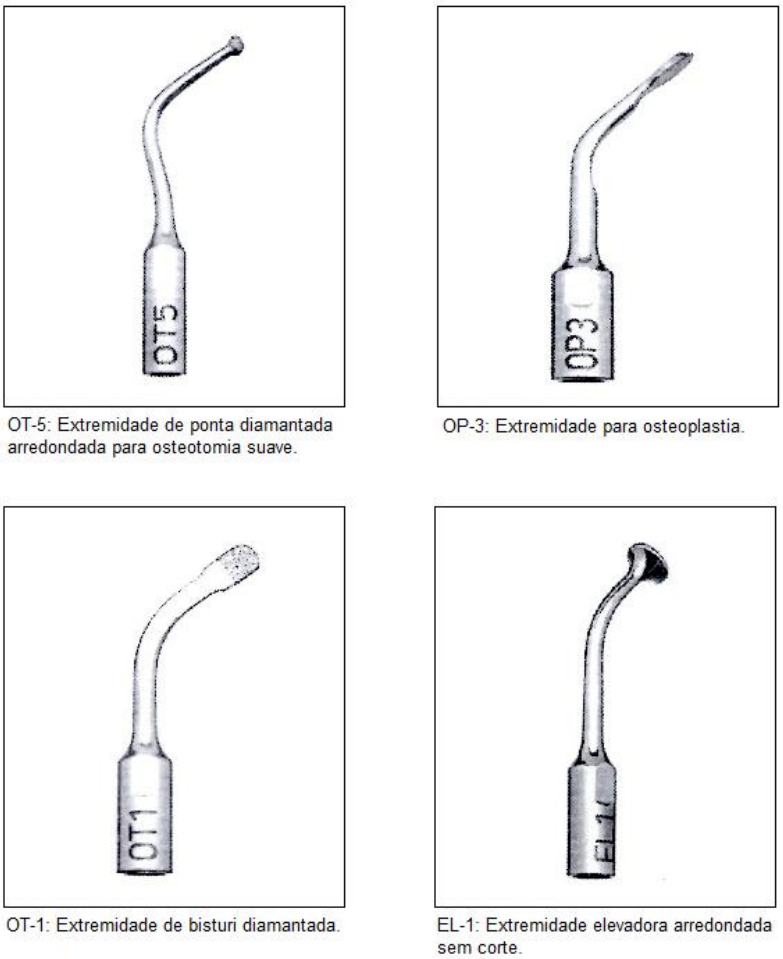

OT-5: Extremidade de ponta diamantada arredondada para osteotomia suave.

OP-3: Extremidade para osteoplastia.

OT-1: Extremidade de bisturi diamantada.

EL-1: Extremidade elevadora arredondada sem corte.

Fonte: WALLACE et al., 2007, p. 415.

5 DISCUSSÃO

Segundo Schlee et al. (2006), a cirurgia óssea Piezo-elétrica, desenvolvida pelo cirurgião oral Tomaso Vercellotti, em 1988, e manufaturada pelo Mectron Medical Technology (Carasco, Itália), veio, sem dúvida alguma, para ultrapassar os limites da instrumentação tradicional em cirurgia óssea oral através da modificação e melhora da tecnologia convencional ultra-sônica. O piezo-elétrico pode ser usado em todas as especialidades cirúrgicas onde é essencial ter a capacidade de cortar osso sem danificar os tecidos moles adjacentes. Consequentemente, as aplicações não são apenas no campo dental, mas também em outras áreas cirúrgicas, como cirurgia vertebral, ortopédica, pediátrica, otorrinolaringologista e neurocirurgia – disciplinas onde o corte seletivo sobre estruturas mineralizadas é fundamental (VERCELLOTTI, 2004).

O número de indicações para cirurgia Piezo cada vez está aumentando tanto em cirurgia oral e maxilofacial quanto em diversas outras disciplinas (PAVLÍKOVÁ et al., 2011). A elevação do seio maxilar é o procedimento para o qual o uso da osteomia ultra-sônica foi relatada pela primeira vez, e é para o qual a maioria dos relatos de seu uso têm sido publicados (GONZÁLEZ-GARCÍA et al., 2009). A elevação do seio maxilar antes da colocação do implante dentário é uma cirurgia previsível e segura. Certas complicações podem surgir durante o procedimento que podem influenciar o resultado da terapia. O planejamento adequado e a gestão destas complicações ajuda a minimizar os efeitos negativos sobre o tratamento e pode aumentar o sucesso a longo prazo do implante da prótese (FOTEK; KATRANJI; WANG, 2008).

De acordo com Vercellotti (2004), a instrumentação piezo-elétrica oferece três importantes vantagens para o corte de estruturas ósseas. Primeiro, o corte é muito preciso porque é produzido por micro-vibrações da inserção de corte. Segundo, o corte é muito seguro, porque a freqüência ultra-sônica usada não afeta tecidos moles. Terceiro, a ação menos invasiva de corte produz menor dano tecidual e consequentemente melhor cura. Isso ocorre porque o mínimo de calor é gerado durante o corte, mantendo a vitalidade do tecido adjacente (POLLACK; VERCELLOTTI, 2006). Ademais, uma solução salina estéril refrigerada auxilia na limpeza e visibilidade do campo operatório, além de ter uma ação antimicrobiana, reduzindo o risco de necrose tecidual por superaquecimento.

Outro aspecto de fundamental importância na cirurgia óssea piezo-elétrica é sua natureza inovadora, que se faz diferente de todas as outras técnicas anteriores de corte de osso. Isso significa que esta cirurgia não faz apenas o uso de uma instrumentação diferente, mas também envolve o desenvolvimento de uma nova técnica cirúrgica que se distingue das tradicionais com brocas oscilantes (VERCELLOTTI, 2004). A cirurgia piezo-elétrica faz parte dos tempos modernos, onde não se quer mais ter riscos de afetar tecidos moles, onde se quer melhor qualidade de trabalho e de recuperação. Onde se quer mais conforto para o paciente, sem ruídos desagradáveis, e para o cirurgião, mantendo o campo operatório limpo e visível.

Robiony et al. realizaram, em 2004, a cirurgia ortodôntica piezoelétrica em quatro pacientes e osteotomias maxilares executadas em outros utilizando cirurgia piezo-eléctrica e demonstrou que o instrumento permitiu uma cirurgia precisa e protegeu estruturas anatômicas delicadas. Segundo Labanca (2008), Blus e Szmukler-se Moncler fizeram procedimentos de divisão da crista seguida da colocação de 230 implantes usando cirurgia piezoelétrica em 57 pacientes. Os resultados foram que 99% dos implantes foram colocados e 96% sobreviveram depois de dois meses de carga.

Wallace et al. (2007) declara que a taxa de perfuração da membrana tem sido reduzida de uma taxa média de 30% com instrumentos rotatórios para 7% com a técnica piezo-elétrica. O mesmo autor observou em outro estudo que apenas 5% dos seus pacientes tiveram a membrana sinusal perfurada fazendo uso da técnica cirúrgica piezo-elétrica. Vercellotti, De Paoli e Nevins (2001) realizaram 21 procedimentos com a técnica piezo-elétrica em 15 pacientes. Dos 21 casos, apenas uma perfuração ocorreu, representando uma taxa de sucesso de 95%. A técnica proposta reduz radicalmente a incidência de perfuração na membrana, permitindo uma maior taxa de sucesso do que antes era possível com qualquer outro método de cirurgia de implante avançada.

No estudo de Zhen et al. (2012), dos 30 pacientes que realizaram a cirurgia de elevação de seio maxilar com abordagem cristal usando a técnica piezo-elétrica, a perfuração da membrana do seio ocorreu em apenas um sítio, representando uma taxa de perfuração de 2,78%. Esta taxa é considerada muito mais baixa do que as relatadas nos estudos anteriores, que variam de 5% a 75%. Comparado com métodos convencionais, a elevação do seio com osteótomo ultra-som piezoelétrico é muito mais fácil.

Já no estudo de Wallace et al. (2007), de 100 enxertos sinusais feitos em uma clínica de prática privada, houve 7 perfurações. No entanto, nenhuma das perfurações ocorreu durante a antrostomia ou durante o início da elevação do seio com inserções Piezo; elas ocorreram na ação continuada por instrumentos manuais convencionais após e foram relatadas ter ocorrido devido à presença de um septo e uma membrana extremamente fina. A taxa total de perfuração da membrana foi de 7%, mas a taxa de perfuração com a técnica piezo-elétrica foi 0%.

Em 2010, Di Alberti et al. avaliaram a osteotomia piezo-elétrica versus a osteotomia convencional nos processos de osseo-integração do osso alveolar, comparando as diferenças radiográficas, através da avaliação de a densidade óssea peri-implantar. Apesar de um número limitado de pacientes tratados, os resultados deste estudo piloto demonstrou que o local do implante com preparação piezo-elétrica tem melhor densidade de osso e osteogênese, e que a técnica é previsível, com uma taxa de sucesso de 100% neste estudo.

Outro estudo, realizado por Barone et al. (2008) com 13 pacientes observou as diferenças entre cirurgia sinusal com o Piezo-elétrico e com as brocas tradicionais. Em um lado de suas maxilas, a osteotomia foi realizada com a técnica piezo-elétrica e do outro lado, usando brocas diamantadas rotatórias convencionais. Não houve diferença estatística entre os dois tratamentos em nenhum dos parâmetros clínicos investigados. Constatou-se apenas que o tempo exigido para a osteotomia e a completa elevação do seio foi maior com a técnica piezo-elétrica comparada aos instrumentos convencionais.

As possíveis desvantagens da osteotomia ultra-sônica, quando comparadas aos instrumentos rotatórios são relativamente não importantes e amplamente compensadas pelas suas vantagens. Ela apenas requer um pouco mais tempo e requer também um cuidado especial quando aplicados com pacientes com marcapasso cardíaco, apesar de a maioria desses aparelhos serem providos de filtros de proteção anti-interferências (TORELLA et al., 1998).

Os dispositivos piezo-elétricos são uma técnica inovadora de ultra-sons para osteotomia ou osteoplastia segura e eficaz, em comparação com os métodos tradicionais de tecidos duros e moles que utilizam instrumentos rotativos e manuais. Isso é devido à ausência de macro-vibrações, facilidade de corte, uso e controle, além de ser mais seguro, particularmente nas áreas anatômicas complexas (LABANCA, 2008). Dada à sua natureza

inovadora, por conseguinte, requer habilidade cirúrgica diferente. Para dominar a habilidade cirúrgica do modo como esta deve ser, é essencial uma curva de aprendizagem adequada por parte do operador. E apesar de a técnica parecer fácil e com menor risco de complicações, é uma técnica relativamente recente e mais estudos a longo prazo são necessários (VERCELLOTTI, 2004).

No entanto, diversos estudos realizados até então comprovam que a técnica Piezo-elétrica é mais efetiva e segura para cirurgias sinusais do que as técnicas rotatórias e manuais convencionais. Este fato é verdadeiro quando se avaliam tanto os índices de perfuração da membrana sinusal (que variam entre zero e 7%), quanto os índices de sobrevivência de implantes instalados posteriormente (96%). Além disso, estudos também mostram que a técnica de cirurgia Piezo promove um aumento das proteínas morfogenéticas (BMPs), controla melhor o processo inflamatório e facilita a síntese de osso, através de uma indução da proliferação dos osteoblastos e sua diferenciação. Ademais, ocorre ainda uma melhoria na densidade do osso formado após a cirurgia (VERCELLOTTI, 2004).

Também foi provado que a técnica apresenta resultados satisfatórios tanto em cirurgias sinusais com abordagem lateral (mais comum), quanto com abordagem cristal. Ambas mostravam-se arriscadas com instrumentos rotatórios e manuais, mas com a cirurgia piezo-elétrica elas se mostram muito mais seguras. Da mesma forma, a coleta de osso para enxerto é facilitada com o uso do Piezo-elétrico, pois ao contrário de turbinas de alta velocidade, não precisa do fluxo constante de água ou de *spray* e ar. Assim, as lascas de osso são conservadas e coletadas ao invés de serem desperdiçadas e lavadas para fora do campo operatório. As técnicas convencionais, ao contrário da técnica piezo-elétrica, utilizam brocas rotatórias que super-aquecem, irrigam desorganizadamente o campo operatório e cortam imprecisamente, além de expor-se ao risco de atingir tecidos moles indesejavelmente (VERCELLOTTI, 2004).

6 CONCLUSÕES

A cirurgia de levantamento sinusal é uma técnica altamente previsível e eficaz para obtenção da altura e espessura óssea com o objetivo de se instalar implantes ósseo-integrados.

A técnica inovadora piezo-elétrica mostra-se efetiva e segura para osteotomia de janela óssea ou de crista e para elevação da membrana sinusal em cirurgias de elevação do assoalho do seio maxilar e colocação de enxerto ósseo.

Este fato, aliado às suas diversas vantagens e pouquíssimas desvantagens são mais do que motivos para afirmar que esta técnica é, indubitavelmente, melhor do que as técnicas convencionais.

As possíveis desvantagens da osteotomia ultra-sônica e erguimento do seio maxilar, quando comparadas aos instrumentos rotatórios e manuais de rotina são relativamente não importantes e amplamente compensados pelas suas vantagens.

O planejamento adequado da cirurgia e a correta gestão das complicações que podem surgir durante o procedimento ajudam a minimizar os efeitos negativos sobre o tratamento e pode aumentar o sucesso a longo prazo da prótese do implante.

Dada à sua natureza inovadora, requer habilidade cirúrgica diferente, tornando essencial uma curva de aprendizagem adequada por parte do operador. E apesar da facilidade da técnica e do seu reduzido risco de complicações, é uma técnica relativamente recente e mais estudos a longo prazo são necessários.

7 CRONOGRAMA

Mês Ano	MAR 2012	ABR 2012	MAI 2012	JUN 2012	JUL 2012	AGO 2012	SET 2012	OUT 2012	NOV 2012	DEZ 2012
Elaboração do Projeto de Pesquisa	X	X	X	X						
Levantamento do material documental		X	X	X	X					
Revisão Bibliográfica					X	X	X			
Análise e interpretação do material							X	X	X	
Redação Final									X	
Entrega final do trabalho										X
Defesa do trabalho										X

8 ORÇAMENTO

Para o desenvolvimento deste estudo, estima-se custo financeiro no valor de R$200,00 para os seguintes fins:

MATERIAL	QUANTIDADE	VALOR UNIDADE (R$)	VALOR TOTAL (R$)
Caneta esferográfica	3	1,00	3,00
Caneta marca-texto	12	2,50	30,00
Cartucho de tinta preta para impressora	1	50,00	50,00
Encadernação	4	20,00	80,00
Fotocópia	150	0,10	15,00
Pacote de folha de papel A4	1	22,00	22,00
			200,00

REFERÊNCIAS

ALMEIDA, L.P.B. et al. Estudo comparativo das técnicas cirúrgicas de levantamento de seio maxilar em implantodontia: revisão de literatura. In: ENCONTRO LATINO AMERICANO DE INICIAÇÃO CIENTÍFICA, 10., 2006, São José dos Campos, SP. **Anais de trabalhos completos.** São José dos Campos, SP: Universidade do Vale do Paraíba, 2006. Disponível em: <http://www.inicepg.univap.br/cd/INIC_2006/inic/inic/03/INIC0001113ok.pdf>. Acesso em: 25 jun. 2012.

ARDEKIAN, L. et al. The clinical significance of sinus membrane perforation during augmentation of the maxillary sinus. **Int. J. Oral Maxillofac. Surg.**, Copenhagen, v. 64, no. 2, p. 277-282, Feb. 2006.

BALDI, D. et al. Sinus floor elevation using osteotomes or piezoelectric surgery. **Int. J. Oral Maxillofac. Surg.**, Copenhagen, v. 40, no. 5, p. 497-503, May 2011.

BARONE, A. et al. Osteotomy and membrane elevation during the maxillary sinus augmentation procedure – a comparative study: piezoelectric device vs. conventional rotative instruments. **Clin. Oral Implants Res.**, Copenhagen, v. 19, no. 5, p. 511-515, May 2008.

BENSAHA, T. Evaluation of the capability of a new water lift system to reduce the risk of Schneiderian membrane perforation during sinus elevation. **Int. J. Oral Maxillofac. Surg.**, Copenhagen, v. 40, no. 8, p. 815–820, Aug. 2011.

CHIRIAC, G. et al. Autogenous bone chips: influence of a new piezoelectric device (Piezosurgery) on chip morphology, cell viability and differentiation. **J. Clin. Periodontol.**, Copenhagen, v. 32, no. 9, p. 994-999, Sept. 2005.

DI ALBERTI, L. et al. A comparative study of bone densitometry during osseointegration: Piezoelectric surgery versus rotary protocols. **Quintessence Int**, Berlim, v. 41, no. 8, p. 639-644, Sept. 2010.

EGGERS, G. et al. Piezosurgery: an ultrasound device for cutting bone and its use and limitations in maxillofacial surgery. **Br. J. Oral Maxillofac. Surg.**, Edinburgh, v. 42, no. 5, p. 451-453, Oct. 2004.

ELIAN, N. et al. Distribution of the maxillary artery as it relates to maxillary sinus augmentation. **Int. J. Oral Maxillofac. Implants**, Lombard, v. 20, no. 5, p. 784-787, Sept./Oct. 2005.

FU, P.Y. Piezoelectric-Assisted Osteotome-Mediated Sinus Floor Elevation: An Innovative Approach**. Implant Dent.**, Baltimore, v. 19, no. 4, p. 299-306, Aug. 2010.

GONZÁLEZ-GARCÍA, A. et al. Ultrasonic osteotomy in oral surgery and implantology. **Oral Surg. Oral Med. Oral Pathol. Oral Radiol. Endod.**, St. Louis, v. 108, no. 3, p. 360-367, Sept. 2009.

KHOURY, F. Augmentation of the sinus floor with mandibular bone block and simultaneous implantation: A 6-year clinical investigation. **Int. J. Oral Maxillofac. Implants**, v. 14, no. 4, p. 557-564, July/Aug. 1999

LABANCA, M. et al. Piezoelectric surgery: Twenty years of use. **Br. J. Oral Maxillofac. Surg.**, Edinburgh, v. 46, no. 4, p. 265-269, June 2008.

MISCH, C. E. Cirurgia na pré-maxila: Inser**ção** do implante, expansão óssea, levantamento do assoalho nasal e implantes no forame incisivo. In: ____. **Implantes dentários contemporâneos**. 3. ed. São Paulo: Editora Santos, 2000. Cap. 34, p. 769-798.

NICHOLAS, J.T. et al. The effect of piezoelectric use on open sinus lift perforation: a retrospective evaluation of 56 consecutively treated cases from private practices. **J. Periodontol.**, Chicago, v. 81, no. 1, p. 167-171, Jan. 2010.

PAVLÍKOVÁ, G. et al. Piezosurgery in oral and maxillofacial surgery. **Int. J. Oral Maxillofac. Surg.**, Compenhagen, v. 40, no. 5, p. 451-457, Dec. 2011.

PRETI, G. et al. Cytokines and Growth Factors Involved in the Osseointegration of Oral Titanium Implants Positioned Using Piezoelectric Bone Surgery Versus a Drill Technique: A Pilot Study in Minipigs. **J Periodontol**, Turin, v. 78, no. 4, p. 716-722, Apr. 2007.

PROUSSAEFS, P. et al. Repair of the perforated sinus membrane with a resorbable collagen membrane: A human study. **Int. J. Oral Maxillofac. Implants**, v. 19, no. 3, p. 413-420, May/June 2004.

RAJA, S. V. Management of the posterior maxilla with sinus lift: review of techniques. **J. Oral Maxillofac. Surg.**, Philadelphia, v. 67, no. 8, p. 1730-1734, Aug. 2009.

ROBIONY, M. et al. Piezoelectric bone cutting in multipiece maxillary osteotomies. **J. Oral Maxillofac. Surg.**, Philadelphia, v. 62, no. 6, p. 759-761, June 2004.

SCHLEE, M. et al. Piezosurgery: basics and possibilities. **Implant Dent.**, Baltimore, v. 15, no. 4, p. 333-340, Dec. 2006.

SCHWARTZ-ARAD, D; HERZBERG, R.; DOLEV E. The prevalence of surgical complications of the sinus graft procedure and their impact on implant survival. **J. Periodontol.**, Chicago, v. 75, no. 4, p. 511-516, Apr. 2004.

SOHN, D.S. et al. Piezoelectric Internal Sinus Elevation (PISE) Technique: A New Method for Internal Sinus Elevation. **Implant Dent.**, Baltimore, v. 18, no. 6, p. 458-463, Dec. 2009.

STUBINGER, S. et al. Intraoral piezosurgery: preliminary results of a new technique. **J. Oral Maxillofac. Surg.**, Philadelphia, v. 63, no. 9, p. 1283-1287, Sept. 2005.

TORELLA, F. et al. Ultrasonic ostectomy for surgical approach of the maxillary sinus: a technical note. **Int. J. Oral Maxillofac. Implants**, Lombard, v. 13, no. 5, p. 697-700, Sept./Oct.1998.

UCER, T.C. Use of negative air pressure by nasal suction during maxillary sinus floor lift: audit of 13 consecutive sinus grafts. **Br. J. Oral Maxillofac. Surg.**, v. 47, no. 2, p. 151–152, Sept. 2008.

VAN DEN BERGH J.P.A., et al. Anatomical aspects of sinus floor elevation. **Clin. Oral Implant Res.**, Copenhagen, v. 11, no. 3, p. 256-265, June 2000.

VERCELLOTTI, T. et al. Osseous Response Following Ressective Theraphy with Piezosurgery. **Int. J. Periodontics Restorative Dent.**, v. 25, no. 6, p. 543-549, Dec. 2005.

VERCELLOTTI, T. Technological characteristics and clinical indications of piezoelectric bone surgery. **Minerva Stomatol.**, Torino, v. 53, no. 5, p. 207-214, May 2004.

VERCELLOTTI, T.; DE PAOLI, S.; NEVINS, M. The piezoeletric bony window osteotomy and sinus membrane elevation: introduction of a new technique for simplification of the sinus augmentation procedure. **Int. J. Periodontics Restorative Dent.**, Chicago, v. 21, no. 6, p. 561-567, Dec. 2001.

VERCELLOTTI, T.; NEVINS, M.; JENSEN, O.T. Piezoelectric bone surgery for sinus bone grafting. In: Jensen, O.T. (Ed.). **The Sinus Bone Graft**, 2nd ed. Chicago: Quintessence Books, 2006, Cap. 23, p. 273-279.

VERCELLOTTI, T.; POLLACK, A.S. A new bone surgery device: Sinus Grafting and Periodontal Surgery. **Compend. Contin. Educ. Dent.**, Jamesburg, v. 27, no. 5, p. 319-325, May 2006.

WALLACE, S.S. et al. Schneiderian membrane perforation rate during sinus elevation using piezosurgery: clinical results of 100 consecutive cases. **Int. J. Periodontics Restorative Dent.**, Chicago, v. 27, no. 5, p. 413-419, Oct. 2007.

ZHEN, F. et al. The use of a Piezoelectric Ultrasonic Osteotome for Internal Sinus Elevation: A Retrospective Analysis of Clinical Results. **Int. J. Oral Maxillofac. Implants**, Lombard, v. 27, no. 4, p. 920–926, July 2012.