UNIVERSIDADE FEDERAL DO RIO GRANDE DO SUL

FACULDADE DE MEDICINA

PROGRAMA DE PÓS-GRADUAÇÃO EM MEDICINA: CIÊNCIAS MÉDICAS

EXPRESSÃO IMUNOHISTOQUÍMICA DO CDX2 NA MUCOSA ESOFÁGICA DE PACIENTES COM DOENÇA DO REFLUXO GASTROESOFÁGICO, ESÔFAGO DE BARRETT E ADENOCARCINOMA DO ESÔFAGO

Autor: LEANDRO ALMEIDA STREHER

Orientador: Prof. Dr. Richard Ricachenevsky Gurski
Co-Orientadora: Prof. Dra. Luise Meurer

Dissertação de Mestrado apresentada ao Programa de Pós-Graduação em Medicina: Ciências Médicas da Universidade Federal do Rio Grande do Sul

PORTO ALEGRE

2006

S915e **Streher, Leandro Almeida**

Expressão imunohistoquímica do CDX2 na mucosa esofágica de pacientes com doença do refluxo gastroesofágico, esôfago de Barrett e adenocarcinoma do esôfago / Leandro Almeida Streher ; orient. Richard Ricachenevsky Gurski ; co-orient. Luise Meurer. – 2006.

92 f. ; il.

Dissertação (mestrado) - Universidade Federal do Rio Grande do Sul. Faculdade de Medicina. Programa de Pós-Graduação em Medicina: Ciências Médicas. Porto Alegre, BR-RS, 2006.

1. Neoplasias esofágicas 2. Esôfago de Barrett 3. Adenocarcinoma

4. Refluxo gastroesofágico 5. Imunohistoquímica 6. Mucosa gástrica

7. Cdx2 I. Gurski, Richard Ricachenevsky II. Meurer, Luise III.

Título

NLM: WI 250

Catalogação Biblioteca FAMED/HCPA

Com imenso carinho dedico:

Ás minhas filhas Luiza e Laura, fontes de inspiração das maiores alegrias em minha vida.

Á minha esposa e eterna amada Ana Alzira, modelo de ser humano, pelo convívio feliz.

Á minha avó, Milda e a meus pais, por tudo que me propiciam na vida.

AGRADECIMENTOS

Ao Dr. Richard Ricachenevsky Gurski, meu orientador, que com paciência e sabedoria, exerceu a difícil arte de ensinar, pelo apoio constante, pela confiança e pelo incentivo à pesquisa.

À Dra. Luise Meurer, minha co-orientadora, pela participação e empolgação sempre presentes e pelo exemplo de dedicação à pesquisa científica.

Ao Dr. Carlos Renato Melo, idealizador e mestre, pela presença durante minha formação médica e pelo companheirismo na atividade profissional.

À Dra. Ivanir Spezia de Melo, pelas “lâminas quebradas” que possibilitaram o projeto de pesquisa.

Ao Dr. Marcelo Binato, pela amizade e pelos ensinamentos em medicina.

Ao Dr. Alberto Stein, pela oportunidade propiciada ao me apresentar ao Dr. Richard Gurski.

Ao Dr. Marcelo Schmidt, na época mestrando, pela ajuda na criação do projeto de pesquisa.

Ao Dr. João Cantarelli, pela generosidade em distribuir conhecimentos técnicos.

Ao Dr. Sérgio Baldisserotto, amigo e pesquisador, sempre pronto a ajudar, pelos variados ensinamentos.

À Dra.Vânia Naomi Hirakatu, pelo auxílio na análise estatística.

À Dra. Sandra Fuchs, Coordenadora do Programa de Pós-Graduação em Ciências Médicas (PPGCM) e aos demais professores, pela contribuição em minha formação científica e profissional.

Ao Dr. Nelson Rosenberg mestre em ensinar a arte da medicina, incentivador constante para que se prossiga com a formação acadêmica.

Aos técnicos Ailton e Neiva, pelo capricho e pela obstinação na confecção das lâminas do projeto.

Aos colegas de mestrado e de longas viagens de Santa Maria a Porto Alegre: Luciele Schifielbain, Stela Maria Mota, Alessandra Bertolazzi, Rafael Lemos, pela presença e pela amizade.

Ao Laboratório Reunidos de Santa Maria, pela ajuda incalculável na execução do projeto.

Ao Serviço de Patologia do Hospital de Clínicas de Porto Alegre, pelo apoio estrutural para a realização deste estudo. Especial agradecimento a Sra. Zeli Fogaça Pacheco, pelo auxílio incansável em buscas de lâminas e blocos de parafina.

À Instituição de saúde – Hospital de Clínicas de Porto Alegre, por proporcionar todas as condições para a realização deste trabalho de pesquisa.

Ao Fundo de Incentivo à Pesquisa e Eventos (FIPE), pelo auxílio financeiro.

Ao Grupo de Pesquisa e Pós-Graduação do Hospital de Clínicas de Porto Alegre (GPPG/HCPA), pela orientação e pelo apoio na realização de todas as fases deste estudo.

Ao Centro de Pesquisas, na pessoa da Sra. Rosane Schlatter, por oferecer todas as condições estruturais para a realização deste estudo.

A Srta. Letícia, Sr. Luciano, Sr. Thomaz, Sr. Leonardo e Sr. Fagner, secretários do Programa de Pós-Graduação em Medicina: Ciências Médicas, pelo incentivo, pela amizade, pelos esclarecimentos e soluções.

A todos que, direta ou indiretamente, estiveram envolvidos na realização deste trabalho, muito obrigado.

SUMÁRIO

LISTA DE ABREVIATURAS 8

LISTA DE FIGURAS E TABELAS 9

INTRODUÇÃO 10

REVISAO DA LITERATURA 12

1. Conceitos de Esôfago de Barrett 12

2. Etiopatogenia de Esôfago de Barrett 15

3. Epidemiologia de Esôfago de Barrett 20

4. Diagnóstico de Esôfago de Barrett 22

5. Esôfago de Barrett e Adenocarcinoma 24

6. Marcadores Biológicos 27

6.1 O gene CDX2 28

OBJETIVOS 30

REFERÊNICAS BIBLIOGRÁFICAS 31

ARTIGO CIENTÍFICO EM LÍNGUA PORTUGUESA 38

RESUMO 39

1 Introdução 40

2. Materiais e Métodos 43

2.1 Pacientes 43

2.2 Análise Histológica 44

2.3 Análise Imunohistoquímica 45

2.4 Análise Estatística 47

2.5 Considerações Éticas 47

3 Resultados 48

4. Discussão 54

5. Perspectivas 59

6. Conclusões 60

7. Referências Bibliográficas 61

ARTIGO CIENTÍFICO EM LÍNGUA INGLESA 65

ABSTRACT 66

1. Introduction 67

2. Materials and methods 70

2.1 Patients 70

2.2 Histological analysis 71

2.3 Immunohistochemical analysis 72

2.4 Statistical analysis 74

2.5 Ethical aspects 74

3 Results 75

4 Discussion 81

5 Perspectives 86

6 Conclusions 87

7 References 88

LISTA DE ABREVIATURAS

ACE	- adenocarcinoma de esôfago
CEE	- carcinoma epidermóide do esôfago
DNA	- ácido desoxirribonucleico
DRGE	- doença do refluxo gastresofágico
EB	- esôfago de Barrett
EDA	- endoscopia digestiva alta
EEI	- esfíncter esofágico inferior
ER	- esofagite de refluxo
INCA	- Instituto Nacional do Câncer
JEC	- junção escamocolunar
JEG	- junção esofagogástrica
MIE	- metaplasia intestinal especializada
RGE	- refluxo gastroesofágico

LISTA DE FIGURAS E TABELAS

Figura 1: Norman Barrett, em 1958, aos 55 anos de idade.

Figura 2: A. Visão endoscópica da transição escamocolunar normal (linha z) no pinçamento diafragmático.

B. Projeção digitiforme da mucosa acima da transição esôfago-gástrica (EB longo).

Figura 3: Anormalidades, na fisiologia, que podem contribuir para DRGE no EB.

Figura 4: Componentes do refluxo gastroesofágico.

Figura 5: Desenho ilustrando o EB com hérnia hiatal e as duas classificações de esôfago curto e esôfago longo.

Figura 6: Aspecto histológico de EB sem displasia, em aumento de 100X.

A. Em H&E .

B. Em Alcian blue pH 2,5 .

Figura 7: Adenocarcinoma esofágico na junção gastroesofágica em paciente com esôfago de Barrett.

Figura 8: Representação da seqüência Metaplasia-Displasia-Adenocarcinoma no Esôfago de Barrett.

Tabela 1: Estimativa de Câncer em homens, no Rio Grande do Sul – Brasil, para o ano de 2006, segundo o Instituto Nacional do Câncer (INCA).

INTRODUÇÃO

O esôfago de Barrett (EB) é uma condição que se desenvolve em indivíduos com doença do refluxo gastroesofágico (DRGE), na qual a mucosa escamosa, que reveste o esôfago distal, é substituída por epitélio colunar metaplásico (1, 2) . O EB é atualmente definido pela presença de mucosa colunar em esôfago distal, visível na Endoscopia Digestiva Alta (EDA), de qualquer extensão, e que à biópsia demonstre metaplasia intestinal especializada, caracterizada pela presença de células caliciformes, que predispõe o paciente ao desenvolvimento de adenocarcinoma esofágico (ACE). Essa neoplasia manifesta-se em 0,5% de indivíduos com EB, sendo de 30 a 40 vezes mais comum nesse grupo de pacientes (3, 4). Nas últimas duas décadas, as freqüências de ACE e da junção esofagogástrica (JEG) têm aumentado de tal forma que a ocorrência é hoje quase a mesma que a do carcinoma epidermóide de esôfago (CEE), nos países industrializados (5) .

Apesar dos avanços nas várias modalidades de tratamento, o prognóstico de ACE ainda é ruim. Embora o ACE acometa apenas 10% dos pacientes com EB, é fundamental que se consiga identificar, precocemente, aqueles pacientes com maior risco de desenvolver um carcinoma invasor.

O diagnóstico do EB baseia-se no achado endoscópico de mucosa rosa-avermelhada que reveste o esôfago e na confirmação histológica da presença de metaplasia intestinal especializada (MIE), feita por meio de biópsias. Uma melhor compreensão da biologia molecular do EB, poderá auxiliar no diagnóstico, na terapêutica e auxiliar na predição do prognóstico dos pacientes. A definição do mecanismo molecular que promove a progressão de EB, pode levar à identificação de potenciais marcadores genéticos para o risco de desenvolvimento de neoplasia maligna do esôfago (6). Uma variedade de genes está sendo estudada, no entanto o envolvimento das anormalidades genéticas, em direção a carcinogênese, ainda está

por ser esclarecido.

O segmento de uma seqüência de ácido desoxirribonucleico (DNA), encontrado em genes envolvidos na regulação do desenvolvimento, é chamado de *homeoboxe*. O gene humano CDX2 pertence à família *homeoboxe* e tem sido relatado como um promissor marcador na diferenciação inicial, na proliferação e na manutenção das células epiteliais intestinais (7). A expressão gênica do CDX2, em tecido adulto não neoplásico, é restrita a alguns tecidos, como: epitélio intestinal normal, células epiteliais pancreáticas normais, metaplasia intestinal gástrica e esofágica (8, 9).

Apesar dos estudos para caracterizar as mudanças genéticas em pacientes com EB, a patogênese desse tipo de metaplasia ainda é nebulosa. A partir dessa observação, considerando-se as limitações da coleta endoscópica das biópsias esofágicas e da análise histológica convencional dessas em determinar o diagnóstico de EB e o ACE, o presente estudo tem por objetivo avaliar o potencial da proteína CDX2, como marcador de transformação do epitélio colunar, por meio do método imunohistoquímico.

REVISÃO DA LITERATURA

1 Conceitos de Esôfago de Barrett:

Um renomado e pioneiro cirurgião torácico inglês, Norman Barrett (1903-1979), foi o primeiro, em 1950, a descrever o trato gastrointestinal de acordo com a mucosa que o reveste. Na época, ele acredita na existência congênita de um esôfago curto, com epitélio gástrico intratorácico, em sua porção distal (2, 10-12). (Figura 1)

Já Bosher e Taylor foram os primeiros autores a relatarem a presença de células caliciformes no epitélio colunar esofágico, em 1951 (13). Em 1953, Philip Allison, outro cirurgião inglês de Oxford, após cuidadoso exame de sete peças cirúrgicas de esofagectomia, conclui que havia uma linha com epitélio colunar no esôfago tubular distal, e não um estômago intratóracico, como sugeriu Barrett (14).

Em 1957, Barrett reformula seus conceitos. Ele aceita a proposta de Allison, afirma que o epitélio colunar distal à junção escamocolunar (JEC) não possui função nem características histológicas de mucosa gástrica e interroga a origem congênita desse segmento. A partir desse relato, o esôfago distal recoberto por epitélio colunar, passa a ser denominado de EB (15).

A associação de EB e refluxo foi sugerida em 1959 e confirmada em 1970, com os estudos publicados por Bremner e seus colaboradores, que observam que o refluxo, induzido em cães, promove a substituição do epitélio escamoso do esôfago distal por epitélio colunar (16).

Hamilton e Yardley fazem outra relevante descoberta que revela epitélio colunar esofágico na linha de anastomose - em um estudo de autópsia em pacientes submetidos à esofagectomia distal e anastomose esofagogástrica intratóracica (16).

Figura 1. Norman Barrett, em 1958, aos 55 anos de idade. Lord,RV. Norman Barrett, "Doyen of Esophageal Surgery". Ann Surg 1999; 229(3): 428-439. (10)

Em 1975, a definição de EB abrange a presença de epitélio colunar, em uma extensão superior a três centímetros (regra dos 3), além da ratificação histológica de metaplasia intestinal (17).

A definição de EB tem passado por várias alterações, nas três últimas décadas. Em 1988, o American College of Gastroenterology redefine EB como uma condição adquirida na qual uma extensão variável do epitélio escamoso esofágico é substituída por um epitélio colunar glandular, que pode ser reconhecido pela endoscopia e confirmado pela presença de metaplasia intestinal especializada com células caliciformes (*goblet cells*), em espécime de biópsia de esôfago, que excetua a metaplasia do cárdia (18-20). (Figura 2)

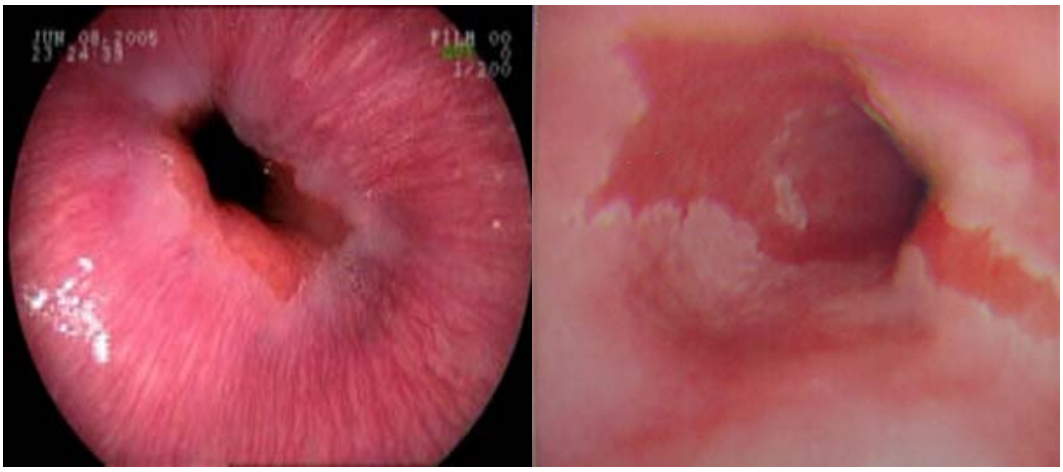

Figura 2. A . Visão endoscópica da transição escamocolunar normal (linha z) no pinçamento diafragmático. B.Projeção digitiforme da mucosa colunar acima da transição esôfago-gástrica (EB longo).

2 Etiopatogenia de Esôfago de Barrett:

O EB é uma condição adquirida e deve-se à substituição do epitélio esofágico escamoso normal por um epitélio colunar, em conseqüência do refluxo de ácido gástrico ou bile (21). O EB está associado, de maneira definida, com a severidade e a duração da DRGE, representando uma resposta adaptativa da mucosa à agressão sofrida pelo refluxo (22, 23).

Admite-se que no Brasil, a DRGE possua características semelhantes às dos demais países ocidentais, com prevalência na população geral entre 20% e 44% (23, 24). O EB é uma complicação da DRGE e é considerado um fator de risco para o ACE (25).

O desenvolvimento do EB requer dano na mucosa esofágica, seguido por uma reparação anormal desse dano. Os fatores de risco para desenvolvimento do EB são os que favorecem o refluxo gastroesofágico (RGE), ou seja, os que incluem a hérnia de hiato, a incompetência do esfíncter esofágico inferior (EEI) e o refluxo do conteúdo duodenogástrico (22).

Três importantes aspectos são característicos no paciente com DRGE que progride para o EB: o volume e o tempo de exposição ao conteúdo refluído, a constituição do conteúdo e o padrão dos episódios de refluxo. Todos esses aspectos são determinantes para a seqüência de alterações celulares que se inicia com um pequeno processo inflamatório e evolui até a substituição pelo epitélio colunar metaplásico.

O RGE pode ser considerado fisiológico quando ocorre, em pequenas quantidades, em indivíduos saudáveis; no entanto, quando se apresenta de forma freqüente, proporciona o surgimento de sintomas que interferem na qualidade de vida dos indivíduos sendo, então considerado patológico. Com o desenvolvimento dos dispositivos de monitorização prolongada do pH intraluminal esofágico, ampliou-se o conhecimento fisiopatológico da doença. Hoje, entende-se que o RGE é o principal

fator agressivo responsável pelo aparecimento da condição que pode determinar, ou não, uma esofagite de refluxo (ER). Nos pacientes com EB, a pHmetria esofágica de 24 horas demonstra um refluxo ácido acentuado, para o esôfago distal, na maioria dos pacientes, sendo esse o mais importante fator na patogênese do EB (16).

A manometria esofágica identifica um EEI com comprimento e/ou pressão menores em quase 90% dos pacientes com EB (26).

Outro fator importante da DRGE é o conteúdo do refluxo, cuja composição é variável e não homogênea, mas se constitui, em grande parte de substâncias neutras, ácidas e alcalinas. São citadas na composição: secreções gástricas (ácido, pepsina); conteúdo duodenal (sais biliares, tripsina) e secreções esofágicas e, e ainda, saliva (Figura 3).

Figura 3: Componentes do refluxo gastroesofágico

Desse modo, não somente o volume e o tempo de exposição, mas também as mudanças no pH luminal e no padrão de exposição podem promover alterações de crescimento celular e contribuir para a heterogeneidade molecular e estrutural, observadas no EB. A regeneração do epitélio esofágico agredido promove o

surgimento de células escamosas imaturas, que são mais sensíveis ao refluxo ácido e/ou alcalino. Embora a hierarquia da proliferação do epitélio escamoso esofágico normal seja bem conhecida, o mecanismo pelo qual áreas focais de epitélio escamoso nativo são substituídas por metaplasia intestinal ainda é incerto.

Nas condições em que existe DRGE, o epitélio colunar pode estender-se de 3 cm a 15 cm acima da JEG, caracterizando o EB longo, cuja incidência varia de 10% a 15% em pacientes com DRGE; já quando o epitélio glandular é restrito a menos de 3 cm distais do esôfago tubular é denominado de EB curto e ocorre em até 20% dos pacientes submetidos à EDA (23, 27, 28). (Figura 4)

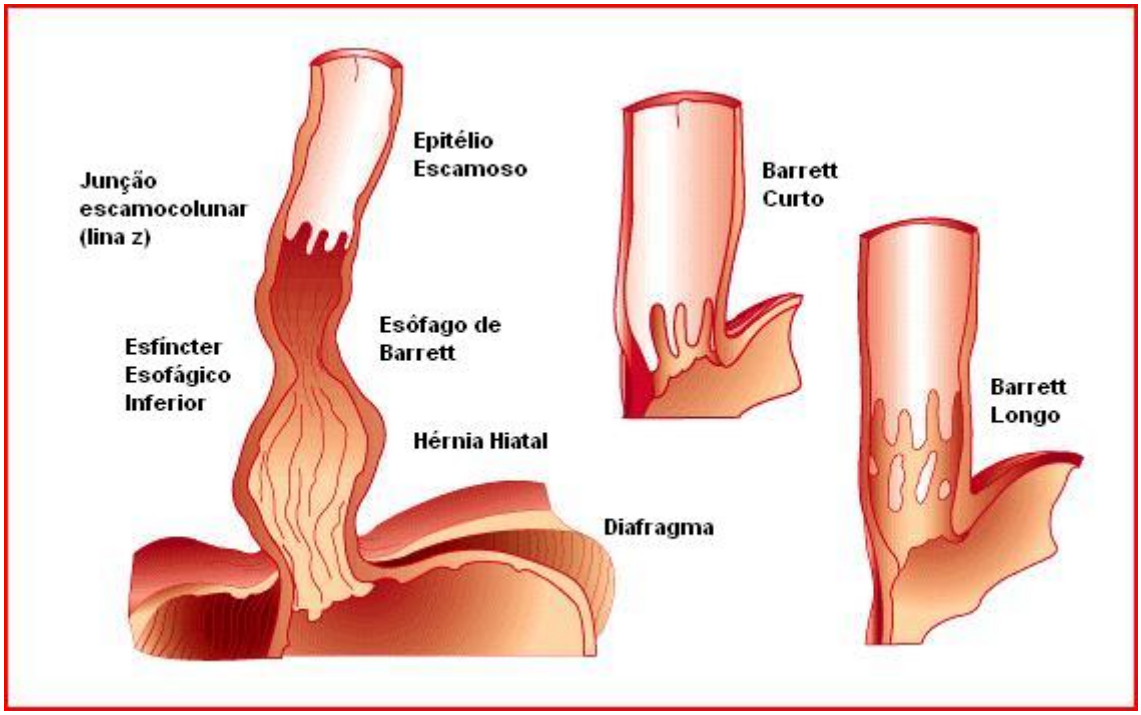

Figura 4. O desenho ilustra o Esôfago de Barrett com hérnia hiatal e as duas classificações de esôfago curto e esôfago longo. Figura adaptada de Stuart J Spechler Clinical manifestations and diagnosis of Barrett's esophagus. Uptodate, 2006. (1)

A sintomatologia e os sinais da DRGE, em pacientes com EB curto, são mínimos ou ausentes. O desenvolvimento da metaplasia intestinal, nos pacientes com EB curto, pode ocorrer pela exposição a agentes tóxicos que se acumulam na JEC. No período pós-prandial, ocorre um pequeno refluxo que escapa do efeito tamponador dos alimentos na JEC. Um dos agentes tóxicos relatados é o óxido nítrico (NO), originado dos alimentos com nitratos (NO3), tais como localizado em alguns vegetais.

Em resumo, a JEC é exposta repetidamente, nesses pacientes, ao ácido, à pepsina, ao óxido nítrico e outras substâncias do suco gástrico que podem conduzir a inflamação crônica e à metaplasia (1).

Em 1976, Paull et al descreveram três diferentes tipos de epitélio encontrados no EB: fúndico, cárdico (ou juncional) e colunar especializado (ou metaplásico) (29). A presença de células caliciformes é o marcador mais importante da metaplasia intestinal, para diferenciar da mucosa tipo fúndica e de células cárdicas. As células caliciformes estão repletas por mucina. O método histoquímico do Alcian blue pH 2,5 cora em azul, as mucinas ácidas (sialo e sulfomucinas), produzidas pelas células caliciformes, caracterizando histoquimicamente o fenótipo intestinal metaplásico (1, 23). (Figura 5)

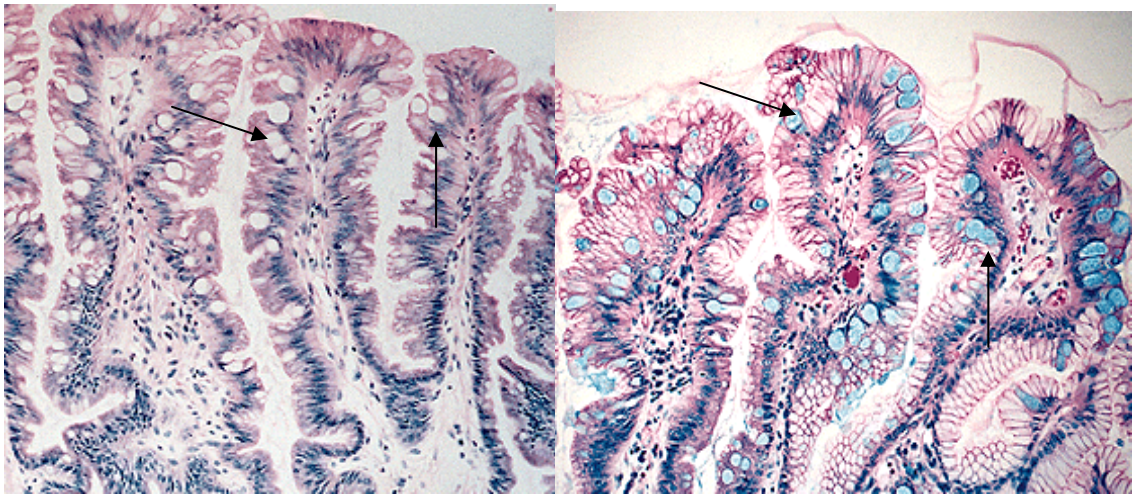

Figura 5. Aspecto histológico de EB sem displasia em aumento de 100X. A. Em H&E, observa-se o epitélio colunar sem metaplasia que exibe várias células caliciformes (seta). B. Em Alcian blue pH 2,5 – o PAS cora as mucinas neutras na cor magenta, enquanto o Alcian-blue pH 2,5 cora, em azul, as células caliciformes com mucina ácida (seta). Figura adaptada de Lewin, kj, Appelman, HD. Tumors of the esophagus and stomach. Atlas of tumor patology (eletronic fascicle), Third series, fascicle 18, 1996, washington, DC. Armed Forces Institute of Pathology.(30)

O epitélio colunar metaplásico pode sofrer transformação morfológica por alterações na seqüência do DNA e, com isso, apresentar displasia, que é o principal marcador biológico preditivo de evolução para o adenocarcinoma. A displasia constitui-se na expressão mais precoce do fenótipo neoplásico. Ela caracteriza-se por atipias

celulares e arquiteturais confinadas ao epitélio, sem invasão da membrana basal (23). A displasia recebe uma classificação conforme a gravidade. Alguns autores classificam em três graus (leve, moderada e acentuada) e outros em dois graus (baixo e alto). A vantagem da última é sua reprodutibilidade e aplicação clínica. Casos com alterações inflamatórias sem sempre permitem diferenciar as atipias regenerativas das alterações displásicas, de maneira que existe a categoria indefinido para displasia (31).

3 Epidemiologia de Esôfago de Barrett:

A prevalência exata do EB é desconhecida. É estimado que o EB possa ser encontrado em 6 a 12% dos pacientes submetidos à EDA, por apresentarem sintomas da DRGE, e em 0,45 a 2,2% dos pacientes da população em geral (11, 12, 14, 22). Entretanto, se todos os pacientes com metaplasia intestinal em epitélio colunar esofágico, independentemente de sua extensão, fossem considerados, a incidência do EB aumentaria para cerca de 9% a 32% (32, 33).

Aproximadamente, 25% dos pacientes com EB não apresentam sintomas de refluxo e estima-se que, para cada caso de EB diagnosticado, outros de cinco a vinte não são reconhecidos (34).

A prevalência do EB aumentou de 1:1000, endoscopias no início dos anos 80, para 10:1000 no final dos anos 80 até atingir 55-60/1000, no final dos anos 90. O aumento do número de casos diagnosticados tem sido atribuído, em parte, ao uso rotineiro da EDA (22, 35).

O EB é mais comum em homens do que em mulheres, na proporção de 3:1 (14). Ele é raro na infância, mas sua prevalência aumenta conforme a idade (35). Estima-se que a idade média para seu desenvolvimento seja próxima aos 40 anos e a idade de descoberta entre 55 e 65 anos (21). Romero et al encontraram o EB em 10,3% de pacientes com sintomas que perduravam por mais de 10 anos, e em apenas 2,2% de pacientes que referiam sintomas por um período inferior a esse (36). O EB raramente ocorre na população negra (13).

Há uma hipótese que sustenta o desenvolvimento do EB a partir de um grupo de células pluripotentes, porém a origem e a localização delas ainda permanece em aberto (6). Outra teoria sugere que tal grupo de células originar-se-ia a partir de papilas da mucosa escamosa inflamada. A terceira hipótese postula que as células localizadas na JEG poderiam colonizar tanto a região cárdica do estômago, quanto o segmento distal do esôfago (37). Esse grupo de células, quando agredido por bile e

ácido, na presença de um infiltrado inflamatório, diferencia-se por meio de um caminho alternativo, dando início a um epitélio de fenótipo característico do EB (38).

4 Diagnóstico de Esôfago de Barrett:

Os pacientes com EB apresentam, ao longo de sua história clínica, sintomas clássicos de DRGE, como: queimação, regurgitação, com ou sem disfagia (11). A idade do diagnóstico varia, na maioria das vezes, de 55 a 65 anos de idade, com um platô aos 55 anos (12). Com freqüência, a duração dos sintomas é longa e o EB é descoberto durante a EDA (13).

É comum encontrar, na história do paciente, referência ativa do tabagismo e à obesidade (39).

Idade de início dos sintomas, duração deles, sintomas de longa data, presença de sintomas noturnos ou complicações da DRGE, como esofagite, úlcera ou estenose, estão associados a um risco aumentado de desenvolvimento de EB (40, 41). Entretanto, deve-se salientar que pacientes com EB podem apresentar sintomas que não diferem dos de pacientes com DRGE não complicado.

Quando comparados a pacientes com DRGE, erosiva e não-erosiva, pacientes com EB apresentam uma maior exposição ácida esofágica. Essa afirmativa é baseada em estudos de pHmetria de 24 horas (26, 42). Parte dessa exposição aumentada é atribuída à freqüente presença de hérnia hiatal, que é tipicamente maior e que torna o EEI mais defeituoso do que em pacientes sob controle ou com esofagite (43).

A metaplasia intestinal especializada do EB não promove dor, pois os sintomas da DRGE passam quando o paciente já tem a mudança do epitélio adequado para receber o refluxo ácido. A exposição ácida anormal é uma conseqüência da deficiência estrutural do EEI, com alterações no comprimento, na pressão, ou em ambos, essas alterações confirmadas pela manometria em mais de 90% dos pacientes com EB. Os portadores de EB apresentam motilidade esofágica alterada, com contrações de baixa amplitude e aumento da freqüência de ondas anormais no esôfago distal, se comparados a pacientes sem EB. Como conseqüência, o conteúdo refluído para o esôfago é removido de maneira ineficaz (11).

Dados epidemiológicos sugerem que, uma vez exposto à injúria suficiente para que ocorra transformação metaplásica, o EB desenvolve-se em sua total extensão de forma rápida, com pequenas alterações subseqüentes em seu comprimento (44, 45). No entanto estudos recentes têm demonstrado que pacientes com EB curto podem apresentar anormalidades manométricas, na pHmetria esofágica intermediárias, em relação aos pacientes com EB longo e aos pacientes controle (46). Além disso, existe uma correlação entre o comprimento da mucosa metaplásica do EB e a duração da exposição ácida esofágica. Tais evidências parecem favorecer a hipótese de que o EB pode apresentar uma evolução gradativa, desde seu surgimento, com a substituição do epitélio escamoso pelo metaplásico, passando pelos graus de displasia, até atingir o carcinoma invasor.

Gurski et al analisaram 91 pacientes com EB, em acompanhamento de tratamento clínico e cirúrgico, e observaram uma regressão da metaplasia intestinal significativamente maior no grupo tratado cirurgicamente. Eles observaram também que a regressão histológica foi mais comum em pacientes com EB curto ($p<0,05$) (47) . Os critérios de diagnósticos para EB não têm sofrido alterações no passar dos anos, porém continuam sendo investigadas modificações técnicas na detecção da metaplasia intestinal (48).

5 Esôfago de Barrett e Adenocarcinoma:

O crescimento do EB, nas últimas décadas, tem sido progressivo. O EB é uma condição predisponente ao ACE (de 30 a 125 vezes mais freqüente) e o risco de câncer é relatado como 0,5% por ano (3, 4). Apesar de existirem poucas publicações sobre a epidemiologia do adenocarcinoma de esôfago no Brasil, De Barros et al demonstraram que os adenocarcinomas representaram 15% dos tumores do esôfago e junção esôfago-gástrica (53/349), no período de 1987 a 1996 (49). No Brasil, o câncer de esôfago ocupa a quarta causa de morte entre todos os tumores. O Instituto Nacional do Câncer (INCA) faz uma estimativa de cerca de 1.140 novos casos de câncer de esôfago em homens no Rio Grande do Sul, para o ano de 2006. O Rio Grande do Sul apresenta o quinto lugar no mundo em mortalidade por essa doença, sendo considerado área endêmica para tal tumor (50, 51). (Tabela 1).

Ministério da Saúde

INCA INSTITUTO NACIONAL DE CÂNCER

ESTIMATIVA | 2006 Incidência de Câncer no Brasil

Apresentação | Introdução | Metodologia | Síntese de Resultados e Comentários | Bibliografia | Versão em PDF

Homens

Localização Primária Neoplasia maligna	Estimativa dos Casos Novos			
	Estado		Capital	
	Casos	Taxa Bruta	Casos	Taxa Bruta
Traquéia, Brônquio e Pulmão	4.990	36,96	670	39,23
Estômago	3.090	22,97	370	21,84
Próstata	9.200	68,13	1.390	82,01
Cólon e Reto	2.910	21,52	580	34,24
Esôfago	2.350	17,38	250	14,42
Leucemias	1.050	7,80	150	8,94
Cavidade Oral	1.960	14,53	290	17,05
Pele Melanoma	880	6,60	150	8,72
Outras Localizações	14.990	111,13	2.500	147,51
Subtotal	**41.420**	**307,06**	**6.350**	**374,66**
Pele não Melanoma	12.000	89,01	1.110	65,15
Todas as Neoplasias	**53.420**	**396,07**	**7.460**	**439,96**

por Estado / Capital | por Região | por Neoplasia

Tabela 1. Estimativa de câncer em homens no Rio Grande do Sul – Brasil, para o ano de 2006, segundo o Instituto Nacional do Câncer (INCA). Dado acessado no endereço:http://www.inca.gov.br/estimativa/2006/index.asp?link=tabelaestados.asp&UF=RS , em 15/05/2006 (51)

Os tumores mais comuns do esôfago são os de origem epitelial. Destes, a maior parte é representada em nosso meio pelo tipo epidermóide (52). No entanto existe atualmente um crescimento da prevalência - observado principalmente no mundo ocidental -, do tipo adenocarcinoma, especialmente nas populações com melhor condição sócio-econômica (53)

A apresentação clínica, na maior parte das vezes, é indolente. Os pacientes que procuram assistência médica, em quase sua totalidade, apresentam disfagia e perda de peso. Estes sintomas, normalmente, são tardios no processo da doença (52). (Figura 6)

Figura 6: Adenocarcinoma esofágico na junção gastroesofágica em paciente com Esôfago de Barrett. Extraída em: Spechler,SJ. Pathogenesis of Barrett's esophagus and its malignant transformation. In: UpToDate, Rose,BD (Ed), UpToDate, Waltham,MA, 2006 (1).

A minoria dos pacientes com EB (5-10%) irá evoluir para ACE. Por não ser um número desprezível, saber exatamente quais dos pacientes estão predispostos a progredir é um dos maiores desafios para quem trata a doença (12). A progressão para adenocarcinoma dos pacientes com EB pode ocorrer em virtude das alterações na supressão de alguns genes, como o p53 e p16. As anormalidades gênicas favorecem a hiperproliferação celular e, durante a fase proliferativa, as células adquirem mais alterações genéticas, que culminam com um crescimento autônomo

celular. As aberrações crescentes do DNA favorecem que um clone de células malignas tenha a capacidade de invadir os tecidos adjacentes e proliferar-se em localizações não usuais. O exato mecanismo evolutivo gênico de transformação do EB em ACE é desconhecido (54).

A metaplasia intestinal pode sofrer alterações progressivas e passar para displasia, que é considerada o primeiro passo rumo ao ACE. O termo displasia, nas doenças do trato gastrointestinal, é usado por alguns autores, como sinônimo de lesão pré-maligna – neoplasia intraepitelial (55). Ridell definiu displasia como um epitélio neoplásico (desarranjo citológico e arquitetural), localizado a partir da membrana basal da glândula, sem invadir a lâmina própria. A displasia é classificada conforme o grau de anormalidades presentes (alto e baixo grau). Como há grande variabilidade intra e interobservador, no diagnóstico, foram utilizadas classificações para tentar uniformizar os achados. Entre elas destaca-se a denominada *" The Vienna classification"*, que tenta minimizar as diferenças (56). O risco de desenvolvimento de câncer na displasia de baixo grau é menor do que nas de alto grau (35). (Figura 7)

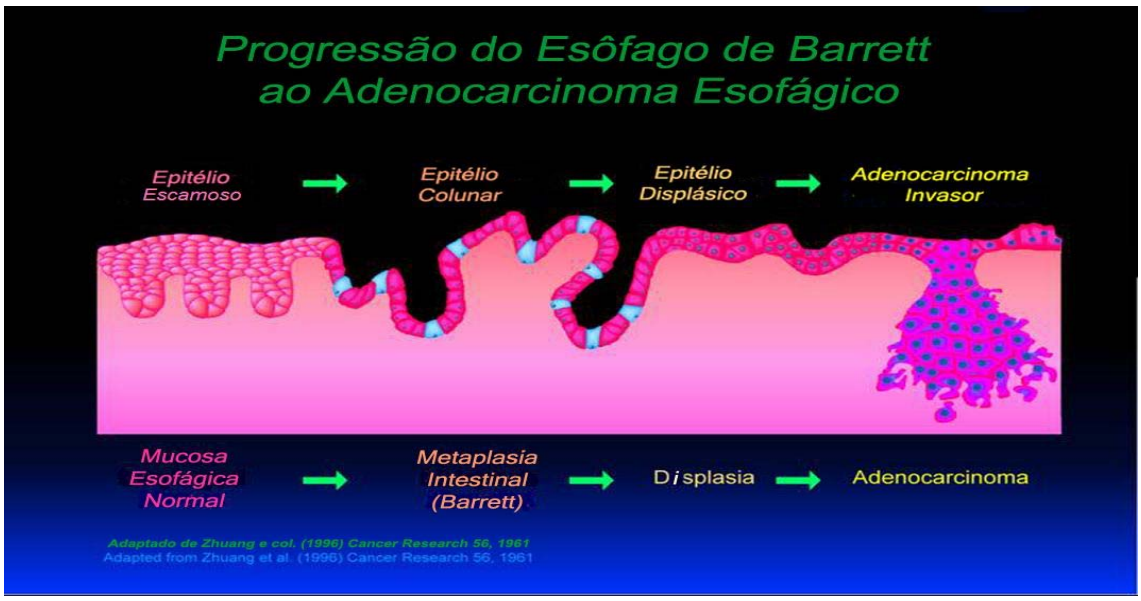

Figura 7. Representação da seqüência metaplasia-displasia-adenocarcinoma no Esôfago de Barrett (Adaptado de Zhuang Z, Vortmeyer AO, Mark EJ, Odze R, Emmert-Buck MR, Merino MJ et al. Barrett's esophagus: metaplastic cells with loss of heterozygosity at the APC gene locus are clonal precursors to invasive adenocarcinoma. Cancer Res 1996; 56(9):1961-1964) (57)

6 Marcadores Biológicos:

Em função da característica pré-maligna do EB, é de grande interesse que se consiga identificar, precocemente, os pacientes com grande risco de desenvolver um carcinoma invasor; pois, mesmo com os avanços nas várias modalidades de tratamento, o prognóstico ainda é bastante pobre.

A caracterização do mecanismo molecular que promove a progressão do EB, pode levar à identificação de potenciais marcadores genéticos preditivos, para a estimativa do risco de desenvolvimento de câncer esofágico. Sabe-se que anormalidades genéticas que envolvem uma variedade de oncogenes, genes supressores tumorais, moléculas de adesão celular e fatores de crescimento celular, têm sido identificadas nas várias fases de evolução, desde o RGE crônico até o ACE. No entanto o envolvimento funcional dessas anormalidades, no direcionamento da tumorigênese, ainda está por ser definido. A biologia molecular tem evoluído bastante no estudo da carcinogênese no EB, principalmente devido à progressão deste conhecimento na seqüência metaplasia-displasia-adenocarcinoma. Há vários marcadores em estudo como o c-myc, bcl-2, p16, p53, ki-67, alguns deles com utilidade já demonstrada.

A sensibilidade e o valor preditivo positivo da EDA, para o diagnóstico de EB, têm sido reportados em 82% e 34%, respectivamente (58). Esses valores são decorrentes em parte, da distribuição irregular (em mosaico) da metaplasia intestinal no epitélio colunar (20). O diagnóstico histológico pode ficar subestimado, se as células caliciformes forem observadas em pequenas biópsias, ou em materiais com artefatos. Além disso, recentemente, tem sido sugerido que, durante a seqüência metaplasia-displasia-adenocarcinoma, o desenvolvimento das células caliciformes é precedido por células metaplásicas do tipo cárdico (59, 60). A pesquisa de um marcador capaz de detectar a diferenciação intestinal, na ausência de células caliciformes, poderá ter importância clínica.

6.1. O gene CDX2

O segmento de uma seqüência de DNA encontrado em genes envolvidos na regulação do desenvolvimento é chamado de *homeoboxe*. A demonstração completa do gene CDX2 foi realizada na *Drosophila melanogster,* na qual ele está relacionado com a parte caudal do inseto. Os genes da família *homeoboxe* são essenciais no controle do desenvolvimento embrionário normal. O gene CDX2 tem sido amplamente estudado em ratos; já em humanos, até 2001, os estudos eram raros (33, 61-62). O mesmo gene tem sido expresso no intestino grosso e delgado, com limite na junção gastroduodenal; porém, em 2002, foi notada sua presença em metaplasia intestinal do epitélio gástrico (63). Ele pertence à família *homeoboxe* e tem sido relatado na diferenciação inicial, na proliferação e na manutenção das células epiteliais intestinais, como a formação estrutural de múltiplas camadas com microvilosidades (epitélio diferenciado) (64). Esse gene também induz à transcrição específica dos genes que codificam MUC2, fosfatase alcalina e sucrase isomaltase (65). Recentemente, tem-se demonstrado seu elevado valor preditivo no diagnóstico de adenocarcinoma de cólon. Seu uso como marcador imunohistoquímico tem sido descrito em pesquisa de câncer colônico e gástrico, mas com resultados conflitantes (9).

A expressão do CDX2, em tecido adulto não neoplásico, é restrita a alguns tecidos, como: epitélio intestinal normal, células epiteliais pancreáticas normais e metaplasia intestinal gástrica e esofágica (8, 9). No trato gastrointestinal, a expressão dele é forte e está difusamente presente no núcleo de pequenas e grandes células epiteliais intestinais, incluindo células absortivas, caliciformes, endócrinas e de Paneth; no epitélio pancreático, sua expressão é focal (9). As células epiteliais esofágicas e gástricas têm revelado serem negativas para o CDX2, porém a metaplasia intestinal esofágica e a gástrica têm sido positivas em alguns relatos (8, 62, 63, 66-69).

Há necessidade de mais estudos a esse respeito para confirmar, ou refutar, a propriedade do CDX2 como um marcador específico e sensível da diferenciação intestinal, no epitélio esofágico.

A técnica de imunohistoquímica é um dos métodos que permitem detectar a presença de “antígenos”, que podem ser produtos do gene, ao correlacionar a expressão imunohistoquímica do produto com uma possível alteração genética dele. A imunohistoquímica genogênica permite a avaliação do material estudado, em associação com a sua caracterização morfológica, com adequada correlação entre positividade e o tipo de estrutura ou de alteração morfológica tecidual. Tal característica permite ao método o estabelecimento de uma correlação entre alterações moleculares e histológicas, que pode favorecer o diagnóstico final, no caso de análise de biópsias de EB.

O CDX2 tem se mostrado como um promissor marcador da diferenciação intestinal. A partir dessa observação e considerando-se as limitações na rotina de coleta das biópsias esofágicas durante a EDA e das possíveis divergências na análise histológica convencional dessas biópsias, em determinar o prognóstico da progressão dos pacientes com EB para o adenocarcinoma, o presente estudo tem por objetivo avaliar o potencial da proteína CDX2, como marcador precoce de transformação do epitélio colunar, por meio do método imunohistoquímico.

OBJETIVOS

1 Avaliar a expressão imunohistoquímica do CDX2, em amostras teciduais esofágicas de pacientes com doença do refluxo gastroesofágico com endoscopia normal, com esofagite, com epitélio colunar sem metaplasia intestinal, com epitélio colunar com metaplasia intestinal e adenocarcinoma.

2 Avaliar a correlação linear do CDX2 em pacientes com Esôfago de Barrett e adenocarcinoma esofágico.

REFERÊNCAIS BIBLIOGRÁFICAS

1. Spechler S. Pathogenesis of Barrett´s esophagus and its malignant transformation. In: UpToDate, Rose,BD (Ed), UpToDate, Waltham,MA, 2006.

2. Guillem PG. How to make a Barrett esophagus: pathophysiology of columnar metaplasia of the esophagus. Dig Dis Sci. 2005;50(3):415-24.

3. Jenkins GJ, Doak SH, Parry JM, D'Souza FR, Griffiths AP, Baxter JN. Genetic pathways involved in the progression of Barrett's metaplasia to adenocarcinoma. Br J Surg. 2002;89(7):824-37.

4. Ronkainen J, Aro P, Storskrubb T, Johansson SE, Lind T, Bolling-Sternevald E, et al. Prevalence of Barrett's esophagus in the general population: an endoscopic study. Gastroenterology. 2005;129(6):1825-31.

5. Bytzer P, Christensen PB, Damkier P, Vinding K, Seersholm N. Adenocarcinoma of the esophagus and Barrett's esophagus: a population-based study. Am J Gastroenterol. 1999;94(1):86-91.

6. Jankowski JA, Wright NA, Meltzer SJ, Triadafilopoulos G, Geboes K, Casson AG, et al. Molecular evolution of the metaplasia-dysplasia-adenocarcinoma sequence in the esophagus. Am J Pathol. 1999;154(4):965-73.

7. Silberg DG, Sullivan J, Kang E, Swain GP, Moffett J, Sund NJ, et al. Cdx2 ectopic expression induces gastric intestinal metaplasia in transgenic mice. Gastroenterology. 2002;122(3):689-96.

8. Eda A, Osawa H, Satoh K, Yanaka I, Kihira K, Ishino Y, et al. Aberrant expression of CDX2 in Barrett's epithelium and inflammatory esophageal mucosa. J Gastroenterol. 2003;38(1):14-22.

9. Moskaluk CA, Zhang H, Powell SM, Cerilli LA, Hampton GM, Frierson HF, Jr. Cdx2 protein expression in normal and malignant human tissues: an immunohistochemical survey using tissue microarrays. Mod Pathol. 2003;16(9):913-9.

10. Lord RV. Norman Barrett, "doyen of esophageal surgery". Ann Surg. 1999;229(3):428-39.

11. DeMeester SR, DeMeester TR. Columnar mucosa and intestinal metaplasia of the esophagus: fifty years of controversy. Ann Surg. 2000;231(3):303-21.

12. Caygill CP, Watson A, Lao-Sirieix P, Fitzgerald RC. Barrett's oesophagus and adenocarcinoma. World J Surg Oncol. 2004 7;2(1):12.

13. Spechler SJ. Barrett's esophagus. Semin Gastrointest Dis. 1996 Apr;7(2):51-60.

14. Peters JH, Hagen JA, DeMeester SR. Barrett's esophagus. J Gastrointest Surg. 2004;8(1):1-17.

15. Barrett NR. The lower esophagus lined by columnar epithelium. Surgery. 1957;41(6):881-94.

16. Gutschow CA, Schroder W, Holscher AH. Barrett's esophagus: what is the poison - alkaline, biliary or acidic reflux? Dis Esophagus. 2002;15(1):5-9.

17. Naef AP, Savary M, Ozzello L. Columnar-lined lower esophagus: an acquired lesion with malignant predisposition. Report on 140 cases of Barrett's esophagus with 12 adenocarcinomas. J Thorac Cardiovasc Surg. 1975;70(5):826-35.

18. Sampliner RE. Updated guidelines for the diagnosis, surveillance, and therapy of Barrett's esophagus. Am J Gastroenterol. 2002;97(8):1888-95.

19. Sampliner RE, Sharma P. Short-segment Barrett's esophagus. J Clin Gastroenterol. 1998;26(4):357-8.

20. Sampliner RE. Practice guidelines on the diagnosis, surveillance, and therapy of Barrett's esophagus. The Practice Parameters Committee of the American College of Gastroenterology. Am J Gastroenterol. 1998;93(7):1028-32.

21. Conio M, Cameron AJ, Romero Y, Branch CD, Schleck CD, Burgart LJ, et al. Secular trends in the epidemiology and outcome of Barrett's oesophagus in Olmsted County, Minnesota. Gut. 2001;48(3):304-9.

22. Falk GW. Barrett's esophagus. Gastroenterology. 2002;122(6):1569-91.

23. Rodrigues MAMI-. Barret's esophagus and dysplasia: diagnostic criteria. J Bras Patol Med Lab. 2004;40(3):185-91.

24. Morales TG, Bhattacharyya A, Johnson C, Sampliner RE. Is Barrett's esophagus associated with intestinal metaplasia of the gastric cardia? Am J Gastroenterol. 1997;92(10):1818-22.

25. Steininger H, Pfofe DA, Muller H, Haag-Sunjic G, Fratianu V. Expression of CDX2 and MUC2 in Barrett's mucosa. Pathol Res Pract. 2005;201(8-9):573-7.

26. Singh P, Taylor RH, Colin-Jones DG. Esophageal motor dysfunction and acid exposure in reflux esophagitis are more severe if Barrett's metaplasia is present. Am J Gastroenterol. 1994;89(3):349-56.

27. Kapadia CR. Short-segment Barrett's esophagus: prevalence, diagnosis, and associations. Gastroenterology. 1998;114(2):409-10; discussion 10-1.

28. Cameron AJ. Epidemiology of Barrett's esophagus and adenocarcinoma. Dis Esophagus. 2002;15(2):106-8.

29. Paull A, Trier JS, Dalton MD, Camp RC, Loeb P, Goyal RK. The histologic spectrum of Barrett's esophagus. N Engl J Med. 1976; 26;295(9):476-80.

30. Lewin K, Appelman, HD. Tumors of the esophagus and stomach. 3rd series. Washington, DC;1996: 154-5.

31. Montgomery E, Goldblum JR, Greenson JK, Haber MM, Lamps LW, Lauwers GY, et al. Dysplasia as a predictive marker for invasive carcinoma in Barrett esophagus: a follow-up study based on 138 cases from a diagnostic variability study. Hum Pathol. 2001;32(4):379-88.

32. Cameron AJ. Epidemiology of columnar-lined esophagus and adenocarcinoma. Gastroenterol Clin North Am. 1997;26(3):487-94.

33. Lord RV, Brabender J, Wickramasinghe K, DeMeester SR, Holscher A, Schneider PM, et al. Increased CDX2 and decreased PITX1 homeobox gene expression in Barrett's esophagus and Barrett's-associated adenocarcinoma. Surgery. 2005;138(5):924-31.

34. Prach AT, MacDonald TA, Hopwood DA, Johnston DA. Increasing incidence of Barrett's oesophagus: education, enthusiasm, or epidemiology? Lancet. 1997 27;350(9082):933.

35. Conio M, Lapertosa G, Blanchi S, Filiberti R. Barrett's esophagus: an update. Crit Rev Oncol Hematol. 2003;46(2):187-206.

36. Romero Y, Cameron AJ, Schaid DJ, McDonnell SK, Burgart LJ, Hardtke CL, et al. Barrett's esophagus: prevalence in symptomatic relatives. Am J Gastroenterol. 2002;97(5):1127-32.

37. Navaratnam RM, Winslet MC. Barrett's oesophagus. Postgrad Med J. 1998;74(877):653-7.

38. Tselepis C, Perry I, Jankowski J. Barrett's esophagus: disregulation of cell cycling and intercellular adhesion in the metaplasia-dysplasia-carcinoma sequence. Digestion. 2000;61(1):1-5.

39. Lagergren J, Bergstrom R, Nyren O. Association between body mass and adenocarcinoma of the esophagus and gastric cardia. Ann Intern Med. 1999 1;130(11):883-90.

40. Cameron AJ, Lomboy CT. Barrett's esophagus: age, prevalence, and extent of columnar epithelium. Gastroenterology. 1992;103(4):1241-5.

41. El-Serag HB, Mason AC, Petersen N, Key CR. Epidemiological differences between adenocarcinoma of the oesophagus and adenocarcinoma of the gastric cardia in the USA. Gut. 2002;50(3):368-72.

42. Oberg S, DeMeester TR, Peters JH, Hagen JA, Nigro JJ, DeMeester SR, et al. The extent of Barrett's esophagus depends on the status of the lower esophageal sphincter and the degree of esophageal acid exposure. J Thorac Cardiovasc Surg. 1999;117(3):572-80.

43. Cameron AJ. Barrett's esophagus: prevalence and size of hiatal hernia. Am J Gastroenterol. 1999;94(8):2054-9.

44. Chaves P, Pereira AD, Cruz C, Suspiro A, Mendes de Almeida JC, Leitao CN, et al. Recurrent columnar-lined esophageal segments--study of the phenotypic characteristics using intestinal markers. Dis Esophagus. 2002;15(4):282-6.

45. Bonino JA, Sharma P. Barrett esophagus. Curr Opin Gastroenterol. 2004;20(4):375-80.

46. Byrne PJ, Mulligan ED, O'Riordan J, Keeling PW, Reynolds JV. Impaired visceral sensitivity to acid reflux in patients with Barrett's esophagus. The role of esophageal motility*. Dis Esophagus. 2003;16(3):199-203.

47. Gurski RR, Peters JH, Hagen JA, DeMeester SR, Bremner CG, Chandrasoma PT, et al. Barrett's esophagus can and does regress after antireflux surgery: a study of prevalence and predictive features. J Am Coll Surg. 2003;196(5):706-12; discussion 12-3.

48. Sampliner RE. A population prevalence of Barrett's esophagus--finally. Gastroenterology. 2005;129(6):2101-3.

49. de Barros SG, Vidal RM, Luz LP, Ghisolfi ES, Barlem GG, Komlos F, et al. [Prevalence of adenocarcinoma of the esophagus and esophagogastric junction in a 10 year period at a cancer referral center in southern Brazil]. Arq Gastroenterol. 1999;36(1):32-6.

50. Lightdale CJ. Esophageal cancer. American College of Gastroenterology. Am J Gastroenterol. 1999;94(1):20-9.

51. Instituto Nacional do Câncer (INCA). Dado acessado no endereço:http://www.inca.gov.br/estimativa/2006/index.asp?link=tabelaestados.asp&UF=RS , em 15/05/2006.

52. Rosa AR, Gurski RR, Schirmer CC, Brentano L, Kruel CD. Survival and prognostic factors in patients with resected epidermoid oesophageal carcinoma. Int Surg. 1999;84(3):193-8.

53. Enzinger PC, Mayer RJ. Esophageal cancer. N Engl J Med. 2003;349(23):2241-52.

54. Barrett MT, Sanchez CA, Prevo LJ, Wong DJ, Galipeau PC, Paulson TG, et al. Evolution of neoplastic cell lineages in Barrett oesophagus. Nat Genet. 1999;22(1):106-9.

55. Flejou JF. Barrett's oesophagus: from metaplasia to dysplasia and cancer. Gut. 2005;54 Suppl 1:i6-12.

56. Schlemper RJ, Riddell RH, Kato Y, Borchard F, Cooper HS, Dawsey SM, et al. The Vienna classification of gastrointestinal epithelial neoplasia. Gut. 2000;47(2):251-5.

57. Zhuang Z VA, Mark EJ, Odze R, Emmert-Buck MR, Merino MJ et al. Barrett's esophagus: metaplastic cells with loss of heterozygosity at the APC gene locus are clonal precursors to invasive adenocarcinoma. Cancer Res 1996;56(9):1961-4.

58. Eloubeidi MA, Provenzale D. Does this patient have Barrett's esophagus? The utility of predicting Barrett's esophagus at the index endoscopy. Am J Gastroenterol. 1999;94(4):937-43.

59. Oberg S, Peters JH, DeMeester TR, Chandrasoma P, Hagen JA, Ireland AP, et al. Inflammation and specialized intestinal metaplasia of cardiac mucosa is a manifestation of gastroesophageal reflux disease. Ann Surg. 1997;226(4):522-30; discussion 30-2.

60. Chandrasoma PT, Der R, Dalton P, Kobayashi G, Ma Y, Peters J, et al. Distribution and significance of epithelial types in columnar-lined esophagus. Am J Surg Pathol. 2001;25(9):1188-93.

61. Mizoshita T, Inada K, Tsukamoto T, Kodera Y, Yamamura Y, Hirai T, et al. Expression of Cdx1 and Cdx2 mRNAs and relevance of this expression to differentiation in human gastrointestinal mucosa--with special emphasis on participation in intestinal metaplasia of the human stomach. Gastric Cancer. 2001;4(4):185-91.

62. Groisman GM, Amar M, Meir A. Expression of the intestinal marker Cdx2 in the columnar-lined esophagus with and without intestinal (Barrett's) metaplasia. Mod Pathol. 2004;17(10):1282-8.

63. Phillips RW, Frierson HF, Jr., Moskaluk CA. Cdx2 as a marker of epithelial intestinal differentiation in the esophagus. Am J Surg Pathol. 2003;27(11):1442-7.

64. Silberg DG, Swain GP, Suh ER, Traber PG. Cdx1 and cdx2 expression during intestinal development. Gastroenterology. 2000;119(4):961-71.

65. Moons LM, Bax DA, Kuipers EJ, Van Dekken H, Haringsma J, Van Vliet AH, et al. The homeodomain protein CDX2 is an early marker of Barrett's oesophagus. J Clin Pathol. 2004;57(10):1063-8.

66. Werling RW, Yaziji H, Bacchi CE, Gown AM. CDX2, a highly sensitive and specific marker of adenocarcinomas of intestinal origin: an immunohistochemical survey of 476 primary and metastatic carcinomas. Am J Surg Pathol. 2003;27(3):303-10.

67. Almeida R, Silva E, Santos-Silva F, Silberg DG, Wang J, De Bolos C, et al. Expression of intestine-specific transcription factors, CDX1 and CDX2, in intestinal metaplasia and gastric carcinomas. J Pathol. 2003;199(1):36-40.

68. Bai YQ, Yamamoto H, Akiyama Y, Tanaka H, Takizawa T, Koike M, et al. Ectopic expression of homeodomain protein CDX2 in intestinal metaplasia and carcinomas of the stomach. Cancer Lett. 2002;176(1):47-55.

69. Seno H, Oshima M, Taniguchi MA, Usami K, Ishikawa TO, Chiba T, et al. CDX2 expression in the stomach with intestinal metaplasia and intestinal-type cancer: Prognostic implications. Int J Oncol. 2002;21(4):769-74.

ARTIGO CIENTÍFICO EM LÍNGUA PORTUGUESA

EXPRESSÃO IMUNOHISTOQUÍMICA DO CDX2 NA MUCOSA ESOFÁGICA DE PACIENTES COM DOENÇA DO REFLUXO GASTROESOFÁGICO, ESÔFAGO DE BARRETT E ADENOCARCINOMA DO ESÔFAGO

CDX2 IS OVEREXPRESSED IN BARRETT´S ESOPHAGUS AND ESOPHAGEAL ADENOCARCINOMA
(pré-artigo para ser enviado à revista Surgery)

Autores:

Leandro Almeida Streher

Richard Ricachenevsky Gurski

Luise Meurer

Carlos Renato Almeida Melo

Marcelo Binato

Local de Realização:

Programa de Pós-graduação em Medicina: Ciências Médicas

Hospital de Clínicas de Porto Alegre. Serviços de Cirurgia Digestiva e de Patologia. Universidade Federal de Santa Maria – Serviço de Patologia.

Rua Ramiro Barcelos, 2350 - CEP 90035-003. Bairro Rio Branco - Porto Alegre - RS – Brasil. Fone: (51) 2101.8000.

Endereço para Correspondência:

Rua: Serafim Valandro, 1372 / 703 CEP 97015-630

Santa Maria – RS – Brasil. Fone (55) 32223747

Email: streher@terra.com.br

RESUMO

EXPRESSÃO IMUNOHISTOQUÍMICA DO CDX2 NA MUCOSA ESOFÁGICA DE PACIENTES COM DOENÇA DE REFLUXO GASTROESOFÁGICO, ESÔFAGO DE BARRETT E ADENOCARCINOMA DO ESÔFAGO

Objetivos: Avaliar a expressão imunohistoquímica do anticorpo CDX2 em pacientes com doença do refluxo gastroesofágico (DRGE); em pacientes com esofagite; em pacientes com epitélio colunar no esôfago distal, sem ou com metaplasia intestinal (EB), e em pacientes com adenocarcinoma do esôfago (ACE).

Métodos: Avaliou-se a expressão imunohistoquímica do CDX2 em pacientes com DRGE com endoscopia digestiva alta (EDA) normal; em pacientes com esofagite; em pacientes com epitélio colunar sem metaplasia intestinal (MI); em pacientes com Esôfago de Barrett (EB) e em pacientes com ACE do tipo I e II de Siewert, atendidos no Serviço de Endoscopia Digestiva do HUSM/UFSM e no GCEEID no HCPA/UFRGS, entre 2001 e 2005. Foi considerado CDX2 positivo, quando havia a presença de qualquer núcleo corado. Na análise comparativa, foram utilizados os testes qui-quadrado de Pearson e o teste exato de Fisher, considerando-se como significativos valores de $p< 0.05$.

Resultados: De um total inicial de 175 casos, foram selecionados 150 pacientes. A expressão do CDX2 foi ausente nos grupos EDA e pacientes com epitélio colunar sem MI, 5% nos casos de esofagite, 62,5% nos pacientes com EB e 70,5% em pacientes com ACE. Houve diferença estatística significativa entre os grupos EB e ACE, em comparação com os grupos de EDA, esofagite e epitélio colunar sem MI ($p<0.05$). Não foi observada uma correlação linear progressiva da expressão do marcador, ao longo da seqüência EB-ACE.

Conclusões: O estudo revelou um aumento significativo da expressão de CDX2 nos pacientes com EB e ACE em relação aos demais pacientes, mas não houve diferença significativa entre esses dois grupos. O CDX2 não apresentou atividade nas fases anteriores ao EB e não houve correlação linear entre sua expressão e a progressão metaplasia-adenocarcinoma no EB.

Palavras-chave:
CDX2, Esôfago de Barrett, metaplasia intestinal, adenocarcinoma, epitélio colunar, imunohistoquímica, neoplasias esofágicas

1. Introdução

Norman Barrett descreveu, pela primeira vez, em 1950, a presença de revestimento colunar no esôfago distal. Inicialmente, ele pensou que se tratava de uma alteração congênita; no entanto, alguns anos após, ficou demonstrado que se tratava de uma condição adquirida decorrente da doença refluxo gastroesofágico (DRGE). Tal condição foi denominada de Esôfago de Barrett (EB). Atualmente, o EB é definido pela presença de mucosa colunar em esôfago distal, visível na Endoscopia Digestiva Alta (EDA), de qualquer extensão, e que à biópsia demonstre metaplasia intestinal especializada, caracterizada pela presença de células caliciformes (*goblet cells*). O EB, por definição, é uma condição adquirida e relacionada ao refluxo de ácido gástrico e/ou de conteúdo duodenal. (1-5) Ele está associado, de maneira direta, com a intensidade e a duração da DRGE e representa uma resposta adaptativa da mucosa à agressão sofrida pelo refluxo (6). Os fatores de risco para desenvolvimento do EB são os que favorecem o desenvolvimento da DRGE, neles, se incluem a hérnia de hiato, a incompetência do esfíncter esofágico inferior e o refluxo do conteúdo duodenogástrico (7, 8).

A presença de células caliciformes é o marcador mais importante para diferenciar a MI especializada da metaplasia tipo fúndica ou cárdica (9). O método histoquímico do Alcian blue pH 2,5 cora, em azul, as mucinas ácidas (sialo e sulfomucinas), produzidas pelas células caliciformes, caracterizando histoquimicamente o fenótipo intestinal metaplásico (10, 11).

O epitélio colunar metaplásico pode sofrer transformação morfológica e apresentar displasia, que é o principal marcador biológico preditivo de evolução para o adenocarcinoma do esôfago (ACE) (10).

O EB é uma condição predisponente ao ACE (de 30 a 125 vezes mais freqüente do que a população normal) e o risco de câncer é relatado como de 0,5%, ao ano, em média (12-14). O ACE tem sido descrito como uma das neoplasias

malignas do trato gastrointestinal, com elevada mortalidade e com sobrevida em 5 anos em torno de 11%. O crescimento do ACE, nas últimas décadas, tem sido progressivo e preocupante (7). Szachnowicz et al descreveram dados de prevalência do ACE de 5,7% em pacientes com EB (15).

Um maior conhecimento da biologia molecular do ACE pode promover um melhor entendimento referente ao diagnóstico precoce, à terapia e ao prognóstico (16). A sensibilidade e o valor preditivo positivo da EDA, para o diagnóstico de EB, tem sido reportado em 82% e 34%, respectivamente (17). Esses valores são resultantes, em parte, da distribuição irregular (em mosaico) da MI, no epitélio colunar. O diagnóstico histológico pode ficar subestimado se as células caliciformes forem observadas em pequenas biópsias, ou em material com artefatos. Além disso, tem sido postulado que, durante a seqüência metaplasia-displasia-adenocarcinoma, o desenvolvimento das células caliciformes é precedido por células do tipo cárdico, sem a MI caracterizada pelas células caliciformes (18). A pesquisa de um marcador capaz de detectar a diferenciação intestinal, na ausência de células caliciformes evidentes aos métodos habituais de avaliação, poderá ter significativa importância clínica.

O gene CDX2 tem sido amplamente estudado em ratos; já, em humanos, os estudos eram raros até 2001 (19). O gene CDX2 foi, inicialmente, descrito como presente nos intestinos grosso e delgado, com limite de expressão na junção gastroduodenal (20). Pela primeira vez, em 2002, foi relatado sua presença na MI e no epitélio gástrico. O gene humano CDX2 pertence à família *homeoboxe* e tem sido pesquisado na diferenciação inicial e na manutenção das células epiteliais intestinais e também na formação estrutural de múltiplas camadas com microvilosidades (21)

No trato gastrointestinal, o CDX2 é fortemente expresso e está difusamente distribuído no núcleo de pequenas e grandes células epiteliais intestinais, incluindo células absortivas, caliciformes, endócrinas e de Paneth; já, no epitélio pancreático, sua expressão pode ser focal (22). As células epiteliais esofágicas e gástricas têm-se

revelado negativas para o gene, porém a MI esofágica e a gástrica têm sido positivas em alguns relatos (21, 23-27).

A partir dessas observações e considerando-se as limitações da análise histológica convencional da biópsia esofágica em determinar o prognóstico da progressão dos pacientes com EB para o ACE, o presente estudo tem por objetivo analisar a expressão do gene CDX2 na mucosa esofágica de diferentes epitélios, em pacientes na seqüência DRGE, epitélio colunar sem metaplasia, EB e ACE, pelo método imunohistoquímico e, secundariamente, avaliar o potencial do CDX2 como marcador precoce da evolução da doença nessa seqüência.

2. Materiais e Métodos:

2.1. Pacientes

A população do estudo constituiu-se não só de pacientes com sintomas de DRGE, acima de 30 anos de idade, atendidos no Serviço de Endoscopia Digestiva do Hospital Universitário de Santa Maria (HUSM/UFSM), mas também de pacientes com ACE, atendidos pelo Grupo de Cirurgia de Esôfago, Estômago e Intestino Delgado (GCEEID) do Hospital de Clínicas de Porto Alegre (HCPA/UFRGS). Todos eles foram observados no período de janeiro de 2001 a dezembro de 2005.

Os critérios de inclusão foram: 1) pacientes que, com sintomas relativos à DRGE - como pirose e/ou regurgitação, pelo menos uma vez por semana -, quando encaminhados à EDA, apresentassem: mucosa normal, esofagite; diagnóstico endoscópico de mucosa colunar e biópsia sem ou com metaplasia do tipo intestinal (EB) e 2) pacientes com diagnóstico de ACE ou de junção esôfago-gástrica Siewert I ou II (28). Foram critérios de exclusão: 1) pacientes com metaplasia intestinal na biópsia esofágica, porém sem a visualização endoscópica de mucosa colunar - Metaplasia Intestinal do Cárdia (MIC); 2) pacientes com exames obtidos dos blocos de parafina com material insuficiente; 3) pacientes com tratamento oncológico prévio; 4) pacientes com adenocarcinomas da junção esôfago-gástrica subcárdicos, correspondentes à classificação de Siewert tipo III; 5) pacientes com cirurgia anti-refluxo, prévia à biópsia esofágica e com EB.

Após revisão dos dados clínicos e dos laudos anatomopatológicos, os pacientes foram divididos em 5 grupos: grupo 1 - EDA normal; grupo 2 – esofagite; grupo 3 - epitélio colunar sem metaplasia intestinal; grupo 4 – EB; e grupo 5 - ACE.

As biópsias endoscópicas foram realizadas pelo mesmo médico endoscopista, segundo metodologia descrita no protocolo de Seattle (29). Os tamanhos amostrais foram calculados para uma diferença absoluta de 40% entre os grupos estudados,

considerando um poder = 80% e um nível de significância de 0.05. Inicialmente, seriam necessários aproximadamente 22 indivíduos por grupo.

2.2. Análise Histológica

As amostras teciduais foram obtidas de biópsias endoscópicas e/ou de peças cirúrgicas de esofagectomias. Os fragmentos do esôfago foram fixados em formolina a 10% e, submetidos ao processamento histológico de rotina, que inclui banhos em soluções crescentes de álcool, seguidos de diafanização em xilol e inclusão em parafina. Dos blocos foram obtidos cortes de 4 micra de espessura, que foram corados, posteriormente, pelos métodos de hematoxilina-eosina (H&E) e alcian-blue, em pH 2.5.

Os seguintes critérios diagnósticos modificados de Paull et al foram aplicados na análise tecidual (30):

1) Epitélio escamoso normal: o epitélio escamoso foi considerado normal quando não havia evidência de esofagite de refluxo, o que inclui não apenas ausência de hiperplasia das células basais > 20% da espessura epitelial, como ausência de eosinófilos intraepiteliais. Pela inexistência de outras lesões do tipo infecciosa, displásica ou neoplásica nas biópsias, o epitélio também foi considerado normal.

2) Mucosa cárdica: foi entendida como um epitélio colunar simples formado apenas por células mucoprodutoras, sem células parietais e sem células caliciformes.

3) Mucosa oxintocárdica; foi considerada como um epitélio colunar, que contém uma mistura de glândulas, algumas constituídas apenas por células mucosas e outras por células principais e parietais, não havendo células caliciformes.

4) Metaplasia intestinal (Esôfago de Barrett): foi considerada como um epitélio colunar apresentando células caliciformes, bem definidas em H&E. O alcian-blue pH 2.5 foi utilizado para confirmar os achados em H&E.

5) O diagnóstico de adenocarcinoma foi obtido ao identificar-se a presença de glândulas atípicas invadindo a lâmina própria ou a camada submucosa.

O estudo anatomopatológico convencional foi realizado, separadamente, por dois patologistas sem conhecimento anterior (cegados), dos dados clínicos-endoscópicos, do Serviço de Patologia do HCPA e HUSM. A biópsia esofáigica ou o fragmento do ACE que melhor representava as alterações foi o corte escolhido para preparação da técnica imunohistoquímica.

2.3. Análise Imunohistoquímica

A coloração imunohistoquímica foi realizada no Departamento de Patologia da UFSM e a análise imunohistoquímica foi realizada pelo Departamento de Patologia da UFSM em conjunto com o Serviço de Patologia do HCPA. Os materiais obtidos dos blocos de parafina foram submetidos à técnica imunohistoquímica, para a identificação do CDX2. Tal método utilizou lâminas revestidas, inicialmente, com silano. A recuperação antigênica foi realizada com forno de microondas após desparafinização, reidratação dos cortes histológicos, inativação da peroxidase endógena e bloqueio de reações inespecíficas. A proteína CDX2 (NOVOCASTRA, Mouse monoclonal antibody; NCL-CDX2; clone AMT28) foi incubada por 15 horas, a 4ºC, na diluição de 1:100. O complexo estreptavidina-biotina foi utilizado para localização do anticorpo primário, enquanto o diaminobenzidina-tetrahidrocloreto foi empregado como cromógeno. A seguir, a contracoloração foi realizada com Hematoxilina. Como controle da técnica, para o marcador CDX2, foi utilizada biópsia de cólon normal, com e sem anticorpo, para o controle positivo e negativo, respectivamente (18, 20).

A leitura das lâminas foi realizada por dois patologistas, de forma independente, e sem o conhecimento dos dados clínico-patológicos. Quando o resultado foi discordante, o escore final foi obtido por consenso entre os patologistas. Foram considerados CDX2 positivos os casos que apresentaram qualquer quantidade de núcleos corados de células epiteliais, conforme descrito por Groisman et al (18, 21).(Figura 1)

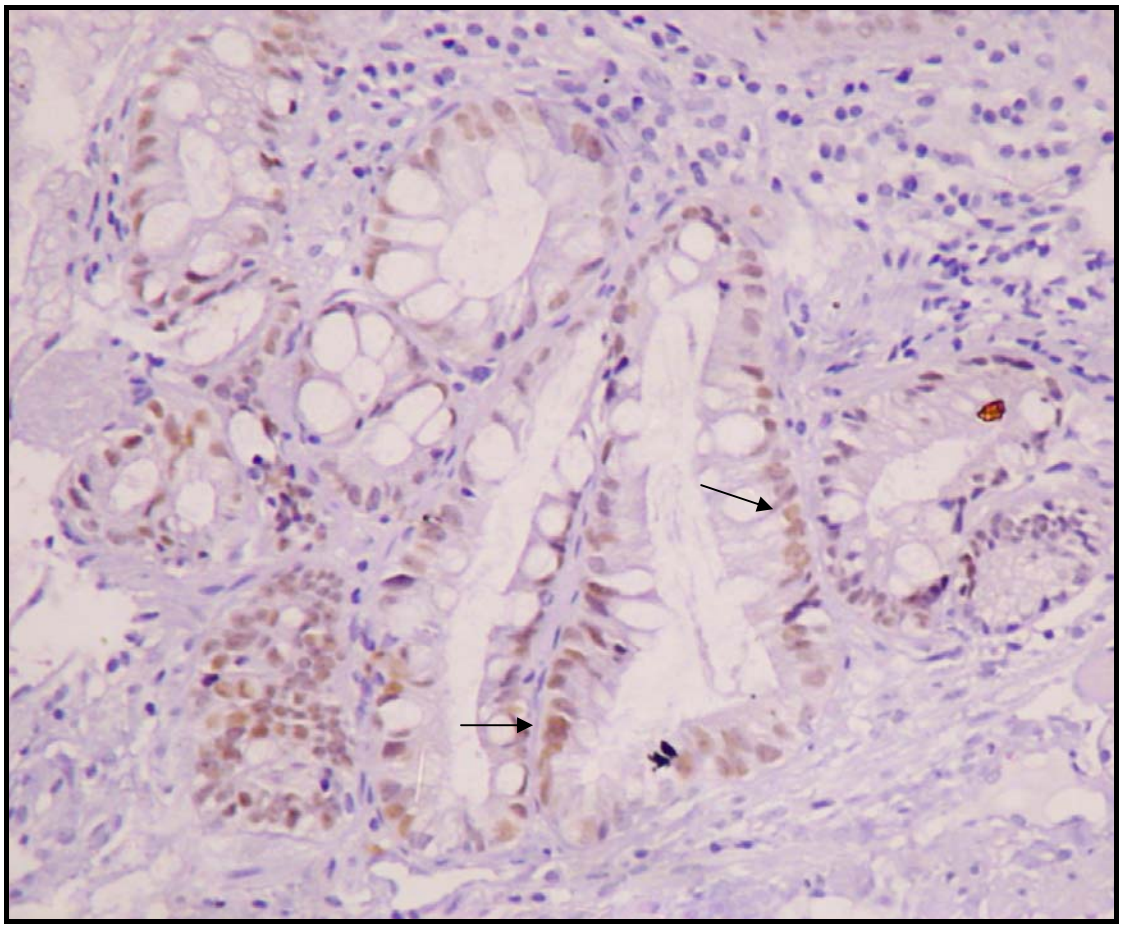

Figura 1. Exemplo de marcação imunohistoquímica, para o CDX2, em paciente com Esôfago de Barrett, em aumento de 200X (setas indicam núcleos marcados pelo CDX2)

2.4. Análise Estatística

Para a análise estatística, foram utilizados os testes qui-quadrado de Pearson ou teste exato de Fisher quando necessários para comparações entre grupos; já para comparações múltiplas, foi utilizado o método de qui-quadrado particionado e qui-quadrado para tendência linear. Para controle da concordância interobservador, foi utilizado o teste de Kappa. O nível de significância utilizado foi $p<0.05$, para medida de magnitude das diferenças. O programa estatístico utilizado foi o Statistical Package for Social Science (SPSS), versão 12.0.

2.5. Considerações Éticas

Este trabalho teve seu projeto previamente avaliado e aprovado pelo Grupo de Pesquisa e Pós-Graduação (GPPG) do HCPA, seguindo todas as normas éticas preconizadas. O material utilizado foi proveniente do acervo de blocos de parafina do Serviço de Patologia do HCPA e Departamento de patologia do HUSM. Não houve participação direta dos pacientes no estudo, bem como não houve modificação no protocolo de tratamento em decorrência da pesquisa. Os dados clínicos, coletados por revisão de prontuários, foram utilizados de forma sigilosa e anônima, garantido com o Termo de Compromisso para Utilização de Dados.

3. Resultados

Inicialmente, foram selecionados 175 pacientes, por meio de revisões de laudos anatomopatológicos e de prontuários, dos quais 25 foram excluídos: 7 casos por apresentarem metaplasia intestinal do cárdia (ausência de mucosa colunar visível à EDA), 5 casos por apresentarem adenocarcinoma da JEG subcárdico (Siewert III) e 13 casos por falta de material. Dos 150 pacientes estudados, havia 29 com mucosa esofágica normal, 19 com esofagite, 26 com epitélio colunar sem metaplasia intestinal, 32 com EB e 44 com ACE.

Os dados demográficos dos pacientes estão registrados na tabela 1. O grupo de pacientes foi constituído por 89 homens e 61 mulheres, com idade média de 59 anos (variação enre 30 e 97 anos). Houve diferença entre o grupo EDA normal e os demais em relação à idade ($p<0.01$). Houve predomínio de homens nos grupos 4 e 5 ($p<0.05$).

Tabela 1. Características de distribuição de gênero e idade dos 150 pacientes em estudo

	Grupo 1 N = 29	Grupo2 N = 19	Grupo 3 N = 26	Grupo 4 N = 32	Grupo 5 N = 44	Total N = 150	Valor *P*
Idade (média±DP)	47,6± 12,6	61,9± 12,1	57,9± 17,5	58,8± 11,6	66,2± 10,36	59,0± 14,1	*P*= 0,01
Gênero (%)							*P*= 0,18*
Masculino	7 (24,1)	11 (57,9)	16 (61,5)	23 (71,9)	32 (72,7)	78 (59,6)	
Feminino	22 (75,9)	8 (42,5)	10 (38,5)	9 (28,1)	12 (27,3)	53 (40,4)	

*Predomínio do gênero masculino nos pacientes com ACE e Barrett

A extensão do epitélio colunar, nos pacientes com EB, foi de 5,29±3,39. Pacientes com extensão <3,0 cm representaram 23,8% entre os com EB, enquanto os pacientes com Barrett longo corresponderam a 76,2%. Noventa por cento dos pacientes com EB apresentaram hérnia hiatal, cujo tamanho médio da hérnia hiatal era de 2,95±1,9cm. A presença de CDX2 não demonstrou associação com a presença de

hérnia hiatal (p=0,073), nem com o tamanho do EB (p=0,99). Na maioria dos casos de pacientes com ACE, o tumor era moderadamente diferenciado (65%) e não houve correlação estatística significativa entre o CDX2 e o nível de diferenciação tumoral.

A concordância interobservador foi testada por meio do teste de Kappa, que apresentou um valor de Kappa=0,97, com uma significância estatística para um p<0.001, quando levada em conta a análise da expressão da proteína CDX2, pelo exame imunohistoquímico. Tal teste demonstrou uma concordância bastante elevada entre os dois observadores envolvidos no presente estudo. As discordâncias presentes foram avaliadas em uma reunião de consenso, para que o diagnóstico definitivo fosse firmado.

Em relação à expressão do gene CDX2, nenhum paciente incluído no estudo do grupo EDA normal, foi positivo para CDX2. Já 5% dos pacientes do grupo de esofagites foram positivos para o CDX2. Em nenhum dos 26 pacientes com epitélio colunar esofágico, sem metaplasia intestinal, o marcador CDX2 foi positivo; em contraponto, o grupo de 32 pacientes com EB revelou uma positividade em 20 (62,5%) pacientes (Figura 2 e 3). No grupo de 44 pacientes com ACE, 31 pacientes mostraram-se positivos para o CDX2 (70,5%) (Figura 4).

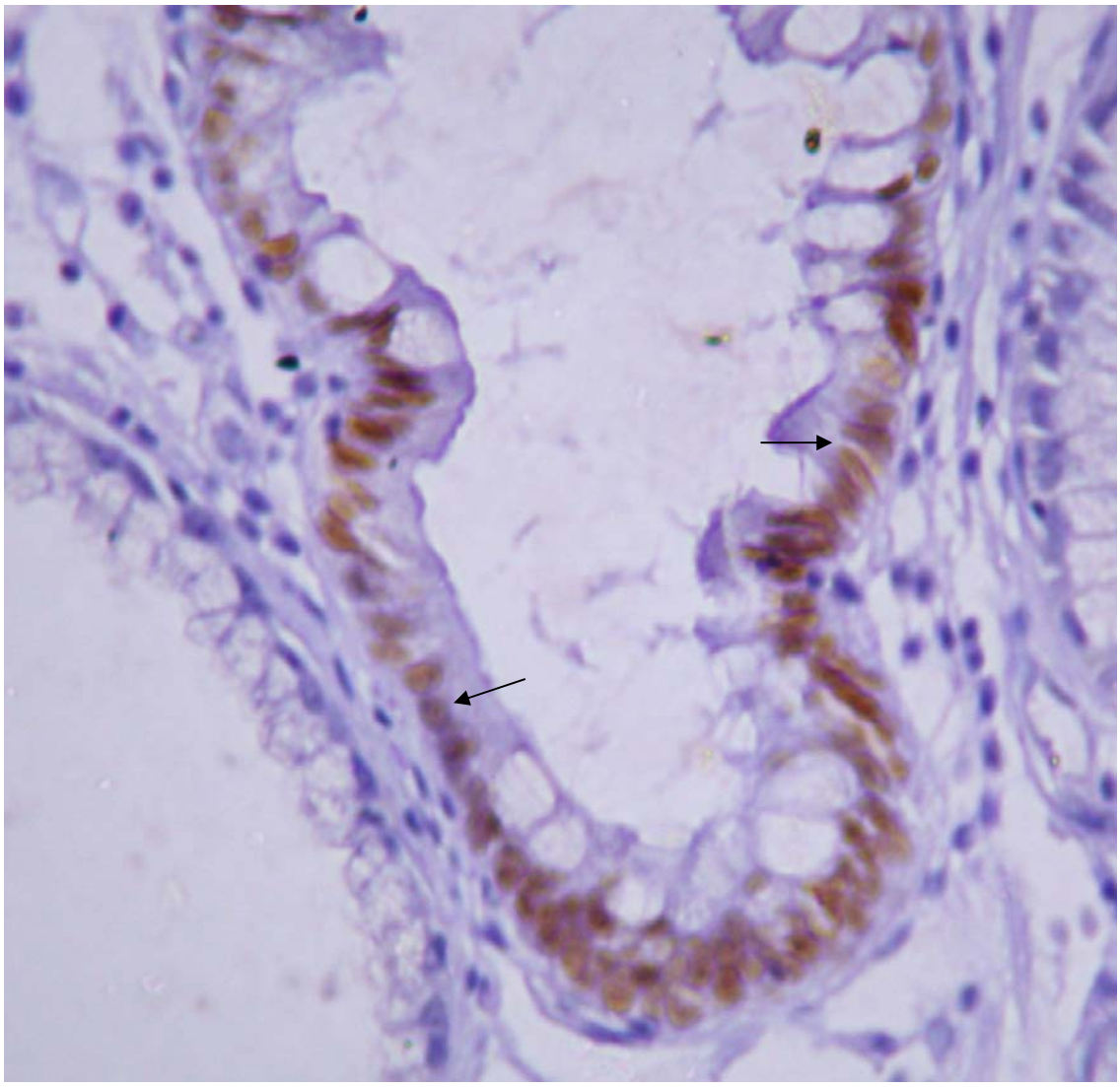

Figura 2. Exemplo de marcação imunohistoquímica, para o CDX2, em um paciente com EB, em aumento de 400X (as setas indicam núcleos marcados).

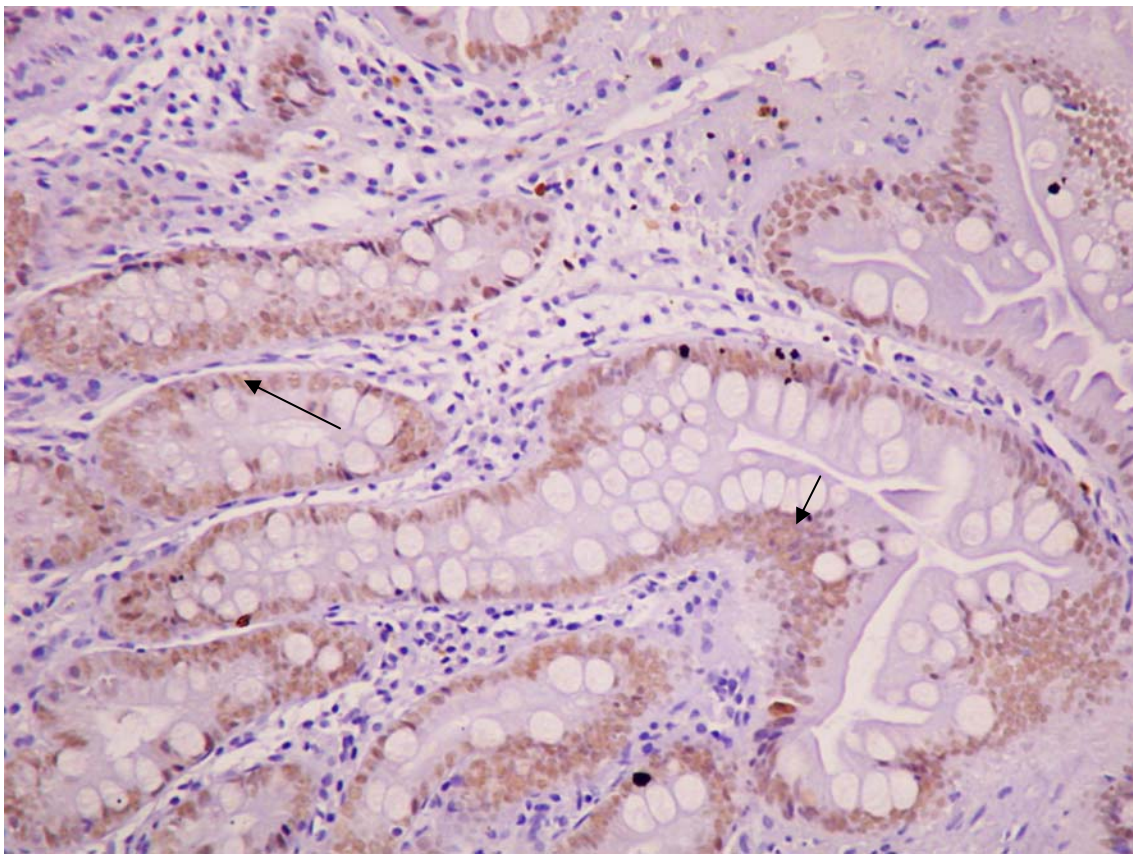

Figura 3. Exemplo de marcação imunohistoquímica, para o CDX2, em um paciente com EB, em aumento de 200 X (as setas indicam núcleos marcados).

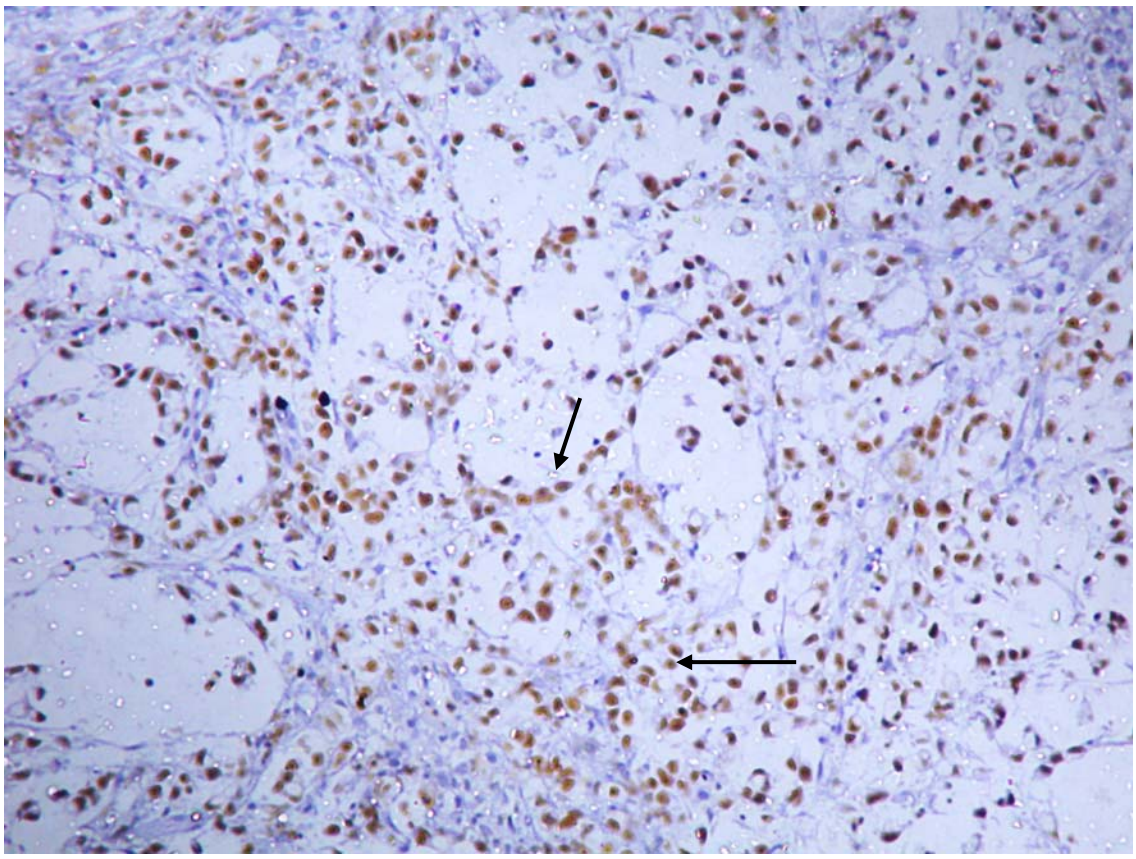

Figura 4. Exemplo de marcação imunohistoquímica, para o CDX2, em um paciente com adenocarcinoma do esôfago, em aumento de 200X (as setas indicam núcleos marcados).

A análise comparativa da positividade do gene em estudo demonstrou que houve uma diferença, estatisticamente significativa, entre os grupos 4 e 5 e os grupos 1, 2 e 3 ($p<0.05$), como exibe a figura 5. No entanto não houve diferença, estatisticamente significativa, entre os grupos de EB e ACE ($p<0.05$).

Apesar do percentual elevar-se de 0%, 5% e 0% para 62,5% e 70,5%, com a aplicação do teste de Fisher, não houve tendência linear progressiva da positividade do CDX2, na seqüência esofagite-EB-ACE, neste estudo.

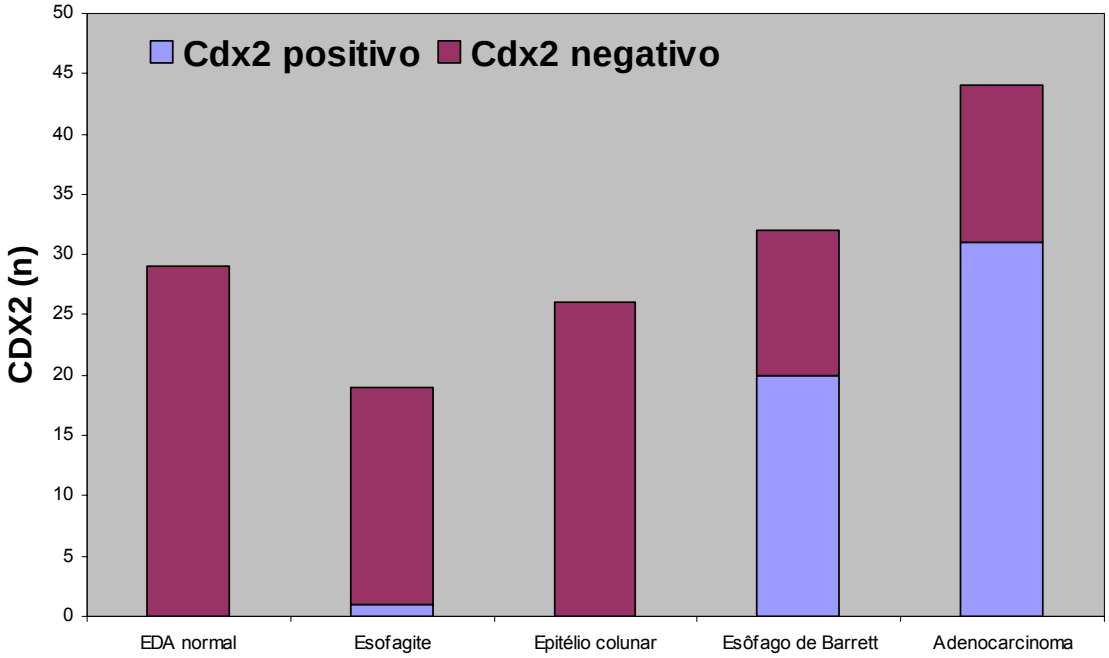

Figura 5. Expressão da positividade imunohistoquímica do CDX2 entre os grupos estudados ($p<0.001$)

4. Discussão

Inúmeros fatores relacionados ao ciclo celular, oncogenes e genes de supressão tumoral, têm sido estudados em pacientes com Esôfago de Barrett, com o objetivo de identificar marcadores de diagnóstico e de prognóstico, por intermédio da análise da carcinogênese esofágica, que é um processo multifatorial e que segue a seqüência metaplasia – displasia -adenocarcinoma.

O EB é uma complicação da DRGE e é considerado um fator de risco para o ACE (20). A sequência presumida de desenvolvimento do ACE inicia-se com o refluxo gastroesofágico, seguido de esofagite, EB e displasia em graus crescentes até transformar-se em ACE.

A possibilidade da descoberta de um marcador de diferenciação intestinal, ainda na ausência de células caliciformes, seria de extrema importância clínica no diagnóstico precoce da progressão da doença (31).

O marcador CDX2, no EB e no ACE, tem sido pouco avaliado. O primeiro estudo relatando o uso da proteína CDX2, em tecido humano, foi em 1995; no esôfago, em 2002 (32, 33).

Há poucas publicações documentando a expressão imunohistoquímica do CDX2, em tumores esofágicos. Werling et al constataram uma expressão bem aumentada, mas não absoluta, em tumores do trato gastrointestinal (24). Alguns estudos têm demonstrado que ocorre uma perda de expressão do CDX2, em adenocarcinomas colorretais, e que o grau de diferenciação não interfere em sua expressão (34)

Salienta-se a expressão aumentada do CDX2, em algumas publicações recentes. Em dois estudos o CDX2 foi expresso em 30-38% dos pacientes com epitélio cárdico e também ocorreu em todos os pacientes com metaplasia intestinal (18, 21).

No presente estudo, foi avaliado o CDX2 como marcador de diferentes epitélios do esôfago distal, em pacientes com DRGE em suas diversas fases, pela técnica imunohistoquímica, que se utiliza de anticorpos monoclonais para detecção de produtos celulares ou de marcadores de superfície. Houve necessidade de repetir a técnica imunohistoquímica em cerca de 10% dos casos.

A imunohistoquimica vem sendo empregada de maneira crescente, há alguns anos, na investigação da proteína CDX2. É uma técnica que apresenta a vantagem do baixo custo e da fácil reprodução em outros laboratórios, porém necessita de patologistas experientes, pois pode apresentar uma significativa variabilidade interobservador, já que usa critérios qualitativos. Outro método em expansão, já em uso, é a reação de cadeia polimerase (PCR), que se utiliza da análise quantitativa do CDX2, contudo seu alto custo não possibilita ainda o uso rotineiro em nosso meio (18, 35).

Preferiu-se a coleta do material por biópsia esofágica, neste estudo, por ser de fácil execução e fazer parte da avaliação dos pacientes com DRGE. Outro cuidado que se teve foi a utilização do protocolo de Seattle de biópsia esofágicas, para diminuir a variabilidade de biópsias na área de epitélio colunar, ou a perda de possível área com MI (29). O fato de as biópsias terem sido realizadas sempre pelo mesmo endoscopista certamente reduziu muito tal variabilidade.

A definição histopatológica dos diagnósticos baseou-se na utilização dos critérios de Paull et al e de Vallböhmer et al (30, 35). Todas a biópsias foram analisadas por dois patologistas especializados em patologia de tubo digestivo, para diminuir-se ao máximo a variabilidade desses diagnósticos.

Alguns autores utilizaram diferentes epitélios como grupo controle na análise imunohistoquímica do CDX2, tais como mucosa gástrica ou duodenal (18, 35). A utilização do epitélio escamoso esofágico como controle, neste estudo, foi conseqüência de que, nos estudos realizados com esse marcador em esôfago,

apenas um havia demonstrado positividade em epitélio escamoso, isso motivou a tentativa de também avaliar o resultado.

Em recente estudo, Vallböhmer et al relataram a análise do CDX2 pelo PCR com utilização de diferentes epitélios esofágicos, todavia sem o grupo de ACE.

Em estudo publicado em 2003, por Eda et al, foram avaliados 15 pacientes (34 biópsias) com EB, esofagite e mucosa esofágica normal pelo método imunohistoquímico e pelo PCR. O CDX2 foi positivo em 100% dos EB e 67% dos casos de esofagite, mas em nenhum caso de epitélio esofágico normal foi positivo. Este foi o primeiro trabalho que demonstrou a positividade do CDX2 no EB e na esofagite. Os autores aventaram a possibilidade da expressão do CDX2 ser um evento precoce na transformação do EB (23).

Phillips et al, em 2003, efetuaram a análise do CDX2 pelo método imunohistoquímico em diferentes epitélios esofágicos. O total de 134 amostras teciduais de tecido esofágico de pacientes foi dividido em vários grupos: 62 pacientes com epitélio tipo juncional, destes 13 eram EB e apenas 6 eram ACE. A expressão do CDX2 foi de 20% no epitélio colunar sem metaplasia, 77% no grupo EB e 100% dos ACE. Esses autores afirmaram que a expressão positiva do CDX2 é um evento precoce na diferenciação intestinal e poderia indicar alterações moleculares da diferenciação celular (21). Um dos aspectos discutidos na metodologia do trabalho deles foi referente à amostra, por ser muito heterogênea quanto ao número de cada grupo, poderia, de alguma forma, interferir nos resultados.

Groisman et al, em 2004, analisaram a expressão imunohistoquímica do CDX2 em 90 pacientes, divididos em dois grupos, um com epitélio colunar sem metaplasia; o outro com EB. Todos os 45 pacientes do grupo de EB revelaram-se positivos para o marcador, enquanto apenas 38% do outro grupo mostraram-se positivos. O grupo controle de mucosa gástrica foi 100% negativo. Não foram aferidos pacientes com câncer nesse estudo (18).

Moons et al, em 2004, conduziram um estudo com o CDX2 em 138 biópsias esofágicas. O método utilizado foi de PCR. Cem por cento dos pacientes com EB e ACE foram positivos, enquanto os grupos controles de biópsia gástrica e esofágica foram todos negativos; entretanto, em 1/3 dos pacientes com EB, a biópsia do epitélio escamoso proximal foi positiva (36). Salienta-se que, nesse estudo foram analisadas mais de uma biópsia por paciente, ou seja, o número de pacientes foi bem inferior ao de biópsias. A distribuição dos grupos foi bem heterogênea. Esses achados não foram encontrados em outros estudos e o próprio autor questiona os resultados por tratar-se do CDX2, um marcador sabidamente intestinal.

Lord et al, em 2005, relataram aferição da proteína CDx2 pelo método imunohistoquímico e por PCR, com resultados semelhantes, no entanto com pequeno número de casos (5 ACE, 10 EB e 13 controles); Todos do grupo EB e ACE foram positivos (37).

Em recente estudo, Vallböhmer et al, em 2006, relataram a análise do CDX2 pelo PCR, com utilização de epitélios esofágicos, sem o grupo de ACE, mas mostrando o CDX2 como um possível biomarcador no diagnóstico precoce do EB (35).

Tendo-se como referência os estudos anteriormente apresentados, que pesquisaram a atividade da proteína CDX2 em diferentes epitélios esofágicos, pode-se perceber que os resultados são inconclusivos e heterogêneos, apesar de concordarem com uma expressão aumentada do marcador no EB e ACE.

Neste estudo, ora apresentado, a expressão do CDX2 foi ausente no epitélio esofágico normal, o que está de acordo com a literatura. Apenas Eda et al conseguiram revelar um alto índice de positividade do CDX2 em esofagites, diferente deste que revela 5%. Os demais estudos que avaliaram este grupo, tiveram resultados semelhantes aos aqui focados.

Nos pacientes com epitélio colunar sem metaplasia intestinal, EB e ACE, cuja positividade foi de 0%, 62,5% e 70,5% respectivamente, encontram-se diferenças mais marcantes entre esses dados e os da literatura, que apresentam valores de até 38%

no primeiro e de 100% nos outros. Essas diferenças podem ser em parte decorrentes de amostras pequenas e pouco representativas de estudos baseados em diferentes áreas histológicas de peças de esofagectomias. Neles, um paciente contribui com vários cortes histológicos. Já o estudo aqui apresentado constituiu-se de amostras baseadas em pacientes que representavam cada um deles, um único diagnóstico.

Há na literatura uma discussão sobre a origem do ACE. Discute-se qual seria o real percentual de ACE proveniente do EB. No nosso estudo, mais de 70% dos ACE são positivos para o CDX2. Há uma grande dificuldade em se comprovar se antes do ACE estava presente o EB, já que a maioria dos ACE são avançados e a área da mucosa peritumoral neste estágio está comprometida pela neoplasia, o que dificulta a confirmação de epitélio colunar com metaplasia intestinal.

Cabe salientar que, no grupo de epitélio colunar sem metaplasia, deste estudo nenhum caso foi positivo. A hipótese de que o CDX2 poderia ser um marcador precoce em casos em que a metaplasia intestinal estivesse presente e confirmada pela histopatologia, e tal marcador positivo selecionasse um subgrupo de pacientes com mais risco de evoluir ao EB, ao menos, aqui, não se confirmou.

Este estudo faz parte de uma linha de pesquisa que investiga os marcadores tumorais na seqüência EB-ACE. Vários outros marcadores estão sendo analisados simultaneamente, para tentar procurar desvendar os mecanismos carcinogênicos dessa seqüência.

5. Perspectivas

Como o CDX2 é um marcador pouco estudado ainda, com resultados em parte conflitantes, desfechos mais conclusivos do que os aqui apresentados, na seqüência EB-ACE, só poderão ser obtidos com o acompanhamento de pacientes sob risco, ou seja, avaliando-se, prospectivamente, tal marcador de acordo com a evolução da doença. Deve-se manter o controle na metodologia de estudos futuros – abranger um número crescente de pacientes, em estudos prospectivos -, para possibilitar melhores comparações dos resultados entre eles, e chegar a conclusões mais seguras.

O acompanhamento prospectivo dos pacientes dos subgrupos com epitélio colunar no esôfago distal, sem MI, por meio de uma coorte que utiliza marcador CDX2 em biópsias endoscópicas de controle, pode ser uma interessante perspectiva que possibilite correlacionar a alteração desse marcador com a progressão da doença.

6. Conclusões

A expressão imunohistoquímica do CDX2, em pacientes com DRGE, foi de 0% nos pacientes com endoscopia digestiva normal; 5% nos pacientes com esofagite; 0% nos pacientes com epitélio colunar esofágico sem metaplasia intestinal; 62,5% nos pacientes com Esôfago de Barrett e 70,5% nos pacientes com adenocarcinoma de esôfago.

Houve diferença significativa entre os grupos Esôfago de Barrett e adenocarcinoma esofágico, em relação aos grupos de endoscopia digestiva normal, com esofagite e com epitélio colunar sem metaplasia intestinal; no entanto não houve diferença estatística significativa ao se compararem os pacientes com Esôfago de Barrett e os com adenocarcinoma de esôfago, em relação à expressão do marcador CDX2.

Não houve uma correlação linear progressiva do CDX2, na seqüência epitélio normal-esofagite-esôfago de Barrett e adenocarcinoma de esôfago.

7. Referências Bibliográficas

1. Lord RV. Norman Barrett, "doyen of esophageal surgery". Ann Surg. 1999;229(3):428-39.

2. DeMeester SR, DeMeester TR. Columnar mucosa and intestinal metaplasia of the esophagus: fifty years of controversy. Ann Surg. 2000;231(3):303-21.

3. Caygill CP, Watson A, Lao-Sirieix P, Fitzgerald RC. Barrett's oesophagus and adenocarcinoma. World J Surg Oncol. 2004; 7;2(1):12.

4. Sampliner RE. Updated guidelines for the diagnosis, surveillance, and therapy of Barrett's esophagus. Am J Gastroenterol. 2002;97(8):1888-95.

5. Sampliner RE. Practice guidelines on the diagnosis, surveillance, and therapy of Barrett's esophagus. The Practice Parameters Committee of the American College of Gastroenterology. Am J Gastroenterol. 1998;93(7):1028-32.

6. Conio M, Lapertosa G, Blanchi S, Filiberti R. Barrett's esophagus: an update. Crit Rev Oncol Hematol. 2003;46(2):187-206.

7. Falk GW. Barrett's esophagus. Gastroenterology. 2002;122(6):1569-91.

8. Jankowski JA, Wright NA, Meltzer SJ, Triadafilopoulos G, Geboes K, Casson AG, et al. Molecular evolution of the metaplasia-dysplasia-adenocarcinoma sequence in the esophagus. Am J Pathol. 1999;154(4):965-73.

9. Spechler SJ, Goyal RK. The columnar-lined esophagus, intestinal metaplasia, and Norman Barrett. Gastroenterology. 1996;110(2):614-21.

10. Rodrigues MAMI-. Barret's esophagus and dysplasia: diagnostic criteria. J Bras Patol Med Lab. 2004;40(3): 185-91.

11. Spechler S. Pathogenesis of Barrett´s esophagus and its malignant transformation. In: UpToDate, Rose,BD (Ed), UpToDate, Waltham,MA, 2006.

12. Jenkins GJ, Doak SH, Parry JM, D'Souza FR, Griffiths AP, Baxter JN. Genetic pathways involved in the progression of Barrett's metaplasia to adenocarcinoma. Br J Surg. 2002;89(7):824-37.

13. Ronkainen J, Aro P, Storskrubb T, Johansson SE, Lind T, Bolling-Sternevald E, et al. Prevalence of Barrett's esophagus in the general population: an endoscopic study. Gastroenterology. 2005;129(6):1825-31.

14. Dulai GS, Guha S, Kahn KL, Gornbein J, Weinstein WM. Preoperative prevalence of Barrett's esophagus in esophageal adenocarcinoma: a systematic review. Gastroenterology. 2002;122(1):26-33.

15. Szachnowicz S, Cecconello I, Iriya K, Marson AG, Takeda FR, Gama-Rodrigues JJ. Origin of adenocarcinoma in Barrett's esophagus: p53 and Ki67 expression and histopathologic background. Clinics. 2005;60(2):103-12.

16. Kleeff J, Friess H, Liao Q, Buchler MW. Immunohistochemical presentation in non-malignant and malignant Barrett's epithelium. Dis Esophagus. 2002;15(1):10-5.

17. Eloubeidi MA, Provenzale D. Does this patient have Barrett's esophagus? The utility of predicting Barrett's esophagus at the index endoscopy. Am J Gastroenterol. 1999;94(4):937-43.

18. Groisman GM, Amar M, Meir A. Expression of the intestinal marker Cdx2 in the columnar-lined esophagus with and without intestinal (Barrett's) metaplasia. Mod Pathol. 2004;17(10):1282-8.

19. Mizoshita T, Inada K, Tsukamoto T, Kodera Y, Yamamura Y, Hirai T, et al. Expression of Cdx1 and Cdx2 mRNAs and relevance of this expression to differentiation in human gastrointestinal mucosa--with special emphasis on participation in intestinal metaplasia of the human stomach. Gastric Cancer. 2001;4(4):185-91.

20. Steininger H, Pfofe DA, Muller H, Haag-Sunjic G, Fratianu V. Expression of CDX2 and MUC2 in Barrett's mucosa. Pathol Res Pract. 2005;201(8-9):573-7.

21. Phillips RW, Frierson HF, Jr., Moskaluk CA. Cdx2 as a marker of epithelial intestinal differentiation in the esophagus. Am J Surg Pathol. 2003;27(11):1442-7.

22. Moskaluk CA, Zhang H, Powell SM, Cerilli LA, Hampton GM, Frierson HF, Jr. Cdx2 protein expression in normal and malignant human tissues: an immunohistochemical survey using tissue microarrays. Mod Pathol. 2003;16(9):913-9.

23. Eda A, Osawa H, Satoh K, Yanaka I, Kihira K, Ishino Y, et al. Aberrant expression of CDX2 in Barrett's epithelium and inflammatory esophageal mucosa. J Gastroenterol. 2003;38(1):14-22.

24. Werling RW, Yaziji H, Bacchi CE, Gown AM. CDX2, a highly sensitive and specific marker of adenocarcinomas of intestinal origin: an immunohistochemical survey of 476 primary and metastatic carcinomas. Am J Surg Pathol. 2003;27(3):303-10.

25. Seno H, Oshima M, Taniguchi MA, Usami K, Ishikawa TO, Chiba T, et al. CDX2 expression in the stomach with intestinal metaplasia and intestinal-type cancer: Prognostic implications. Int J Oncol. 2002;21(4):769-74.

26. Bai YQ, Yamamoto H, Akiyama Y, Tanaka H, Takizawa T, Koike M, et al. Ectopic expression of homeodomain protein CDX2 in intestinal metaplasia and carcinomas of the stomach. Cancer Lett. 2002;176(1):47-55.

27. Almeida R, Silva E, Santos-Silva F, Silberg DG, Wang J, De Bolos C, et al. Expression of intestine-specific transcription factors, CDX1 and CDX2, in intestinal metaplasia and gastric carcinomas. J Pathol. 2003;199(1):36-40.

28. Stein HJ, Feith M, Siewert JR. Cancer of the esophagogastric junction. Surg Oncol. 2000;9(1):35-41.

29. Levine DS, Blount PL, Rudolph RE, Reid BJ. Safety of a systematic endoscopic biopsy protocol in patients with Barrett's esophagus. Am J Gastroenterol. 2000;95(5):1152-7.

30. Paull A, Trier JS, Dalton MD, Camp RC, Loeb P, Goyal RK. The histologic spectrum of Barrett's esophagus. N Engl J Med. 1976; 26;295(9):476-80.

31. Saporiti MR, Almada e Souza RC, Pisani JC, Amarante HM, Carmes ER, Sakamoto DG. [Methylene blue chromoendoscopy for Barrett's esophagus diagnosis]. Arq Gastroenterol. 2003;40(3):139-47.

32. Ee HC, Erler T, Bhathal PS, Young GP, James RJ. Cdx-2 homeodomain protein expression in human and rat colorectal adenoma and carcinoma. Am J Pathol. 1995;147(3):586-92.

33. Hinoi T, Lucas PC, Kuick R, Hanash S, Cho KR, Fearon ER. CDX2 regulates liver intestine-cadherin expression in normal and malignant colon epithelium and intestinal metaplasia. Gastroenterology. 2002;123(5):1565-77.

34. Guo RJ, Suh ER, Lynch JP. The role of Cdx proteins in intestinal development and cancer. Cancer Biol Ther. 2004;3(7):593-601.

35. Vallbohmer D, Demeester SR, Peters JH, Oh DS, Kuramochi H, Shimizu D, et al. Cdx-2 expression in squamous and metaplastic columnar epithelia of the esophagus. Dis Esophagus. 2006;19(4):260-6.

36. Moons LM, Bax DA, Kuipers EJ, Van Dekken H, Haringsma J, Van Vliet AH, et al. The homeodomain protein CDX2 is an early marker of Barrett's oesophagus. J Clin Pathol. 2004;57(10):1063-8.

37. Lord RV, Brabender J, Wickramasinghe K, DeMeester SR, Holscher A, Schneider PM, et al. Increased CDX2 and decreased PITX1 homeobox gene expression in Barrett's esophagus and Barrett's-associated adenocarcinoma. Surgery. 2005;138(5):924-31.

Artigo científico em Língua Inglesa

CDX2 is overexpressed in Barrett's esophagus and in esophageal adenocarcinoma

(pré-artigo em inglês para ser enviado à revista Surgery)

Authors:

Leandro Almeida Streher

Richard Ricachenevsky Gurski

Luise Meurer

Carlos Renato Almeida Melo

Marcelo Binato

Intitution:

Divisions of Digestive Surgery and of Pathology of Hospital de Clínicas de Porto Alegre (HCPA), Brazil; Division of Pathology of Universidade Federal de Santa Maria (UFSM), Brazil.

Correspondence to:

Leandro Almeida Streher
Rua Serafim Valandro, 1372 / 703 CEP 97015-630
Santa Maria – RS – Brasil. Tel. +55 (55) 32223747
E-mail: streher@terra.com.br

ABSTRACT

CDX2 overexpression in Barrett's esophagus and in esophageal adenocarcinoma

Objectives: To assess the immunohistochemical expression of CDX2 antibody in patients with gastroesophageal disease (GERD), esophagitis, columnar epithelium in the distal esophagus with or without intestinal metaplasia (IM) or esophageal adenocarcinoma (EA).

Methods: The immunohistochemical expression of CDX2 was assessed in patients with GERD with normal upper endoscopy (UE) findings, in patients with esophagitis, in those with columnar epithelium without intestinal metaplasia (IM), in patients with Barrett's esophagus (BE) and in those with EA Siewert types I and II, treated at the Division of Upper Gastrointestinal Endoscopy of *Hospital Universitário de Santa Maria* (HUSM) and by the Esophagus, Stomach and Small Intestine Group of Surgery (*Grupo de Cirurgia de Esôfago, Estômago e Intestino Delgado*, GCEEID) of *Hospital de Clínicas de Porto Alegre* (HCPA), Brazil, between 2001 and 2005. Positive CDX2 expression occurred in the presence of any stained nucleus. Pearson's chi-square test and Fisher's exact test were used for the comparative analysis, using p values < 0.05 as statistically significant.

Results: A total of 150 out of 175 cases were selected. CDX2 was expressed in 0% of the UE group, in 5% of the cases of esophagitis, in 0% of patients with columnar epithelium without IM, in 62.5% of patients with BE and in 70.5% of patients with EA. There was statistically significant difference between the BE and EA groups compared to the UE, esophagitis, and columnar epithelium without IM groups ($p<0.05$). No progressive linear correlation was found for CDX2 expression in the BE-EA sequence.

Conclusions: The study revealed a remarkable increase in CDX2 expression among patients with BE and EA compared to all other patients; however, no statistically significant difference was observed between these two groups. CDX2 did not show any activity in the phases that preceded BE, and there was no linear correlation between its expression and metaplasia-adenocarcinoma progression in BE.

Keywords:
CDX2, Barrett's esophagus, intestinal metaplasia, adenocarcinoma, columnar epithelium, immunohistochemistry, esophageal neoplasms

1. Introduction

In 1950, Norman Barrett first described columnar epithelium in the region of the distal esophagus. At first, he thought it was a congenital anomaly, but some years later, it was regarded as an acquired condition secondary to gastroesophageal reflux disease (GERD). This condition was then termed Barrett's esophagus (BE). Currently, BE is defined as the replacement of healthy squamous esophageal epithelium with glandular columnar epithelium in the distal esophagus, which can be observed by upper endoscopy (UE) and confirmed by biopsy showing specialized intestinal metaplasia (IM) with goblet cells. It is definitely an acquired condition and it is related to gastric acid and/or duodenal reflux. (1-5)

BE is directly associated with the intensity and duration of GERD, indicating an adaptive response of the mucosa to the damage caused by the reflux (6). The risk factors for the development of BE are those that predispose to the development of GERD, and include hiatal hernia, reduced lower esophageal sphincter pressures and duodenogastric reflux (7, 8).

The presence of goblet cells is the most important marker used to distinguish between specialized IM and fundic-type or cardiac-type metaplasia (9). The Alcian blue pH 2.5 method stains acid mucins (sialomucins and sulfomucins). These mucins are produced by goblet cells, histochemically characterizing the metaplastic intestinal phenotype (10, 11).

Metaplastic columnar epithelium may undergo morphological changes and develop into dysplasia, which is the main biological marker, indicating progression on the pathway to esophageal adenocarcinoma (EA) (10).

BE predisposes to EA (30 to 125 times more frequent than in the normal population), with cancer risk averaging 0.5% per year (12-14). EA has been described as a gastrointestinal malignancy with high mortality rate and a 5-year

survival rate around 11%. EA has progressively increased and caused a lot of worry in the last decades (7). Szachnowicz et al. reported an EA prevalence of 5.7% in patients with BE (15).

Further knowledge about the molecular biology of EA may cast some light on early diagnosis, treatment and prognosis (16). The sensitivity and positive predictive value of UE for the diagnosis of BE has been reported in 82% and 34% of the cases, respectively (17). These rates are partly due to the irregular distribution (mosaic pattern) of IM in columnar epithelium. The histological diagnosis may be underestimated when goblet cells are found in small biopsies or material with artifacts. Moreover, it has been postulated that the development of goblet cells during the metaplasia-dysplasia-adenocarcinoma sequence is preceded by cardiac-type cells, without the IM characterized by globet cells (18). Finding a marker that can detect intestinal differentiation in the absence of goblet cells may have a significant clinical importance.

The CDX2 gene has been widely investigated in mice, whereas studies involving humans used to be rare until 2001 (18). The CDX2 gene was initially described as being expressed by the large and small intestine, being restricted to the gastroduodenal junction (19). Its expression in IM and in the gastric epithelium (20) was first reported in 2002. The human CDX2 gene belongs to the homeobox family and has been analyzed as to the initial differentiation and maintenance of intestinal epithelial cells, and also as to the structural formation of multiple layers with microvilli (20).

In the gastrointestinal tract, CDX2 is strong and diffusively expressed in the nucleus of small and large intestinal epithelial cells, including absorptive cells, goblet cells, endocrine cells and Paneth cells; in the pancreatic epithelium, however, it has a focal expression (21). Esophageal and gastric epithelial cells have been considered negative to the gene, but esophageal and gastric IM has been positive in some cases (20, 22-26).

Based on these observations and given the limitations of conventional histological analysis of esophageal biopsies in determining the prognosis of the progression of BE to EA, the aim of the present study is to assess the expression of this gene in the esophageal mucosa of different epithelia in patients in the GERD, columnar epithelium without metaplasia, BE and EA sequence, using the immunohistochemical method, and also to determine the potential use of CDX2 as an early marker of disease progression in this sequence.

2. Materials and methods

2.1. Patients

The sample included patients older than 30 years with GERD symptoms, treated at the Division of Upper Gastrointestinal Endoscopy of *Hospital Universitário de Santa Maria* (HUSM/UFSM). Patients with EA were treated by the Esophagus, Stomach and Small Intestine Group of Surgery (*Grupo de Cirurgia de Esôfago, Estômago e Intestino Delgado*, GCEEID) of *Hospital de Clínicas de Porto Alegre* (HCPA/UFRGS). All patients were treated between January 2001 and December 2005.

The following inclusion criteria were used: 1) patients with GERD-related symptoms, such as pyrosis and/or regurgitation, at least once a week; who had the following characteristics on UE: normal mucosa, esophagitis; endoscopic diagnosis of columnar mucosa and biopsy with or without intestinal metaplasia (BE) and 2) patients diagnosed with EA or adenocarcinoma of the gastroesophageal junction (Siewert types I or II) (27). The exclusion criteria were: 1) patients with intestinal metaplasia on esophageal biopsy, but without endoscopic visualization of columnar mucosa – intestinal metaplasia of the cardia (IMC); 2) paraffin blocks with insufficient material; 3) previous oncological treatment; 4) subcardiac adenocarcinomas of the gastroesophageal junction (Siewert type III); 5) antireflux surgery prior to esophageal biopsy, in patients with BE.

After review of clinical data and of pathoanatomical reports, the patients were categorized into five groups: group 1 (normal UE findings), group 2 (esophagitis), group 3 (columnar epithelium without intestinal metaplasia), group 4 (BE) and group 5 (EA).

The endoscopic biopsies were performed by the same endoscopist, and followed the Seattle protocol (28).

The sample size was calculated considering an absolute difference of 40% between the analyzed groups and considering a power of 80% and a significance level of 0.05. Approximately 22 individuals would be initially necessary per group.

2.2. Histological analysis

The tissue samples were obtained from endoscopic biopsies and/or from esophagectomy specimens. Esophageal fragments were fixed in 10% formalin and later prepared on paraffin blocks and then stained with Hematoxylin-Eosin (H&E) and Alcian blue at pH 2.5.

The following diagnostic criteria modified by Paull et al. were used for tissue analysis (29):

1) Normal squamous epithelium: the squamous epithelium was considered normal if there were no signs of reflux esophagitis, including absence of hyperplasia of basal cells > 20% of epithelial thickness, in addition to the absence or rare presence of intraepithelial eosinophils. Absence of infectious, dysplastic or neoplastic lesions on biopsy.

2) Cardiac mucosa: simple columnar epithelium formed only by mucous cells without parietal or goblet cells

3) Oxyntocardiac mucosa: columnar epithelium containing glands formed by a mix of mucoid and parietal cells. Absence of goblet cells.

4) Intestinal metaplasia (Barrett's esophagus): columnar epithelium with clearly defined goblet cells on H&E. Alcian-blue at pH 2.5 was used to confirm H&E findings.

5) The diagnosis of adenocarcinoma was established by the detection of atypical glands beyond the basement membrane, with invasion into the lamina propria and into the submucosal layer.

Conventional pathoanatomical analysis was made separately by two blinded pathologists from the Division of Pathology of HCPA and HUSM.

2.3. Immunohistochemical analysis

The immunohistochemical analysis was performed by the Department of Pathology of UFSM. The materials obtained from paraffin blocks were submitted to immunohistochemical analysis for CDX2 identification. The slides were initially covered with silane. Antigen retrieval was made using a microwave oven after deparaffinization, rehydration of histological sections, endogenous peroxidase inactivation and blocking of nonspecific reactions. The CDX2 protein (NOVOCASTRA, Mouse monoclonal antibody; NCL-CDX2; clone AMT28) was incubated for 15 hours at 4ºC, diluted 1:100. The streptavidin-biotin complex was used for identification of the primary antibody, whereas diaminobenzidine-tetrahydrochloride was used as chromogen. Thereafter, hematoxylin was employed as counterstaining method. The biopsy of normal colon with and without antibody for positive and negative control, respectively (19, 30) was used as control.

The slides were analyzed by two independent and blinded pathologists. In case of disagreement, they had to reach a consensus about the final score. The cases with any stained nuclei, as described by Groisman et al. (20, 30) (Figure 1), were regarded as CDX2-positive.

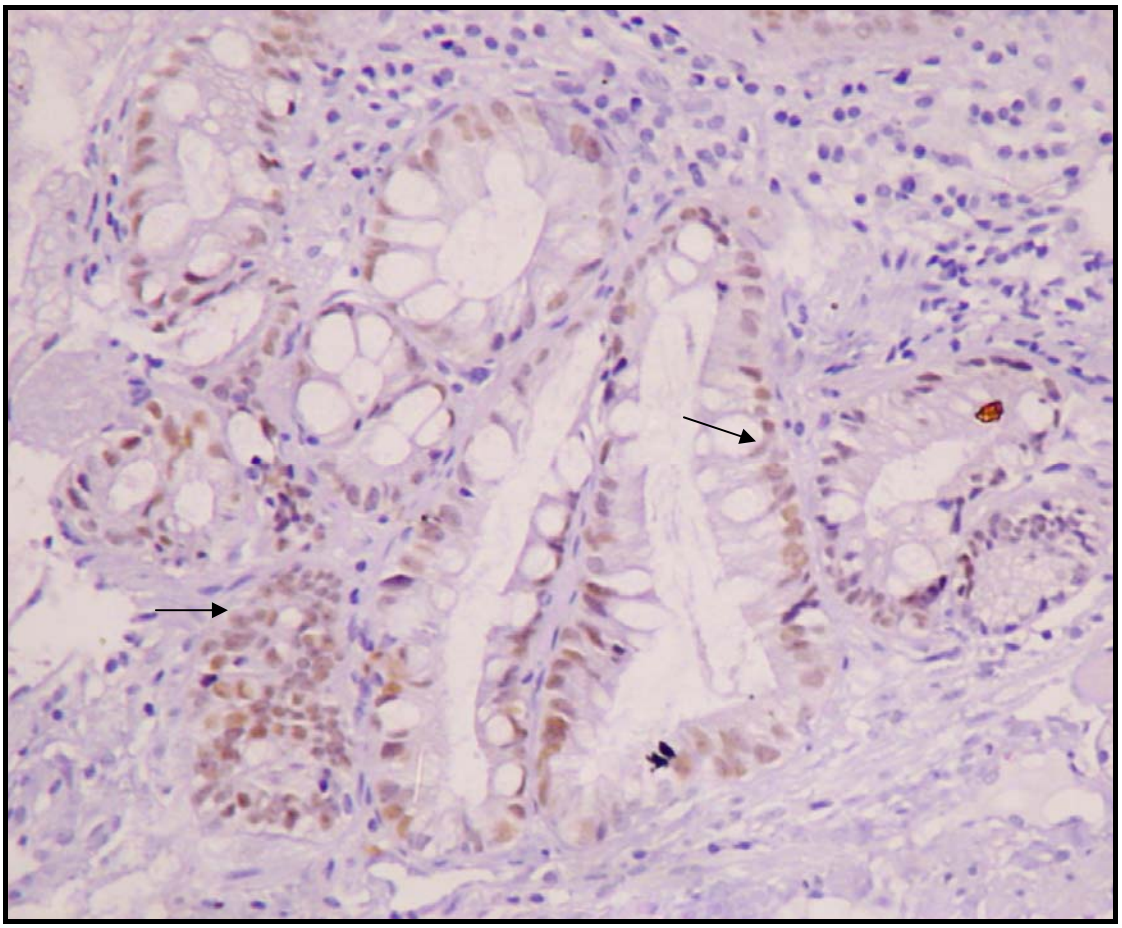

Figure 1. Immunohistochemical staining for CDX2 in a patient with Barrett's esophagus, magnification X200 (the arrows indicate stained nuclei).

2.4. Statistical analysis

Pearson's chi-square test or Fisher's exact test, if necessary, was used for comparing the groups, with multiple comparisons by the partitioned chi-square test and chi-square test for linear trend. The kappa coefficient was used for interobserver agreement. The significance level used to measure the magnitude of differences was set at $p<0.05$. The analysis was made by Statistical Package for Social Science (SPSS) version12.0.

2.5. Ethical aspects

The present study was approved by the Research Ethics Committee of HCPA. All patients signed an informed consent form, according to which their privacy rights had to be preserved.

The clinical data, collected by review of medical charts, were used in a confidential and anonymous fashion, as specified in the Instrument of Commitment for Data Usage.

3. Results

After review of pathoanatomical reports and medical charts, 175 patients were selected, but 25 were excluded: 7 cases of intestinal metaplasia of the cardia (absence of columnar mucosa on UE), 5 cases of subcardiac adenocarcinoma of the gastroesophageal junction (Siewert type III) and 13 cases due to insufficient material. Of 150 patients analyzed, 29 had normal esophageal mucosa, 19 had esophagitis, 26 showed columnar epithelium without intestinal metaplasia, 32 had BE and 44 had EA.

Table 1 shows patients' demographic data. The group of patients consisted of 89 males and 61 females, whose ages averaged 59 years (range of 30 – 97 years). There was some difference in terms of age between the control group and the other groups ($p<0.01$). Male predominance was found in groups 4 and 5 ($p<0.05$).

Table 1. Sex and age distribution of the 150 patients analyzed

	Group 1 N = 29	Group 2 N = 19	Group 3 N = 26	Group 4 N = 32	Group 5 N = 44	Total N = 150	*P* value
Age* (mean±SD)	47.6± 12.6	61.9± 12.1	57.9± 17.5	58.8± 11.6	66.2± 10.36	59.0± 14.1	*P*= 0.01
Sex† (%)							*P*= 0.18*
Male	7 (24.1)	11 (57.9)	16 (61.5)	23 (71.9)	32 (72.7)	78 (59.6)	
Female	22 (75.9)	8 (42.5)	10 (38.5)	9 (28.1)	12 (27.3)	53 (40.4)	

*Male predominance in patients with EA and BE

The extension of columnar epithelium in patients with BE was 5.29□3.39. Patients with an extension <3.0 cm accounted for 23.8% of patients with BE, whereas patients with long Barrett's esophagus amounted to 76.2%. Ninety percent of patients with BE had hiatal hernia, whose size averaged 2.95□1.9cm. The presence of CDX2 was not associated with the presence of hiatal hernia (p=0.073) or with the size of BE (p=0.99). In most patients with EA, the tumor was moderately differentiated (65%) and no statistically significant correlation was found between CDX2 and the degree of tumor differentiation.

The interobserver agreement was tested by the kappa coefficient, which corresponded to 0.97, with statistical significance for $p<0.001$ when CDX2 expression by immunohistochemical analysis is taken into consideration, showing a high agreement between the observers in the present study. In order for a definitive diagnosis to be established, a consensus had to be reached, thus eliminating disagreements.

With regard to CDX2 expression, no patient included in the normal UE group was CDX2-positive. Five percent of the patients from the esophagitis group were CDX2-positive. None of the 26 patients with esophageal columnar epithelium without intestinal metaplasia was CDX2-positive, compared to 32 patients with BE, among whom 20 (62.5%) were positive for this gene (Figure 2 and 3). Of 44 patients from the EA group, 31 were positive for CDX2 (70.5%) (Figure 4).

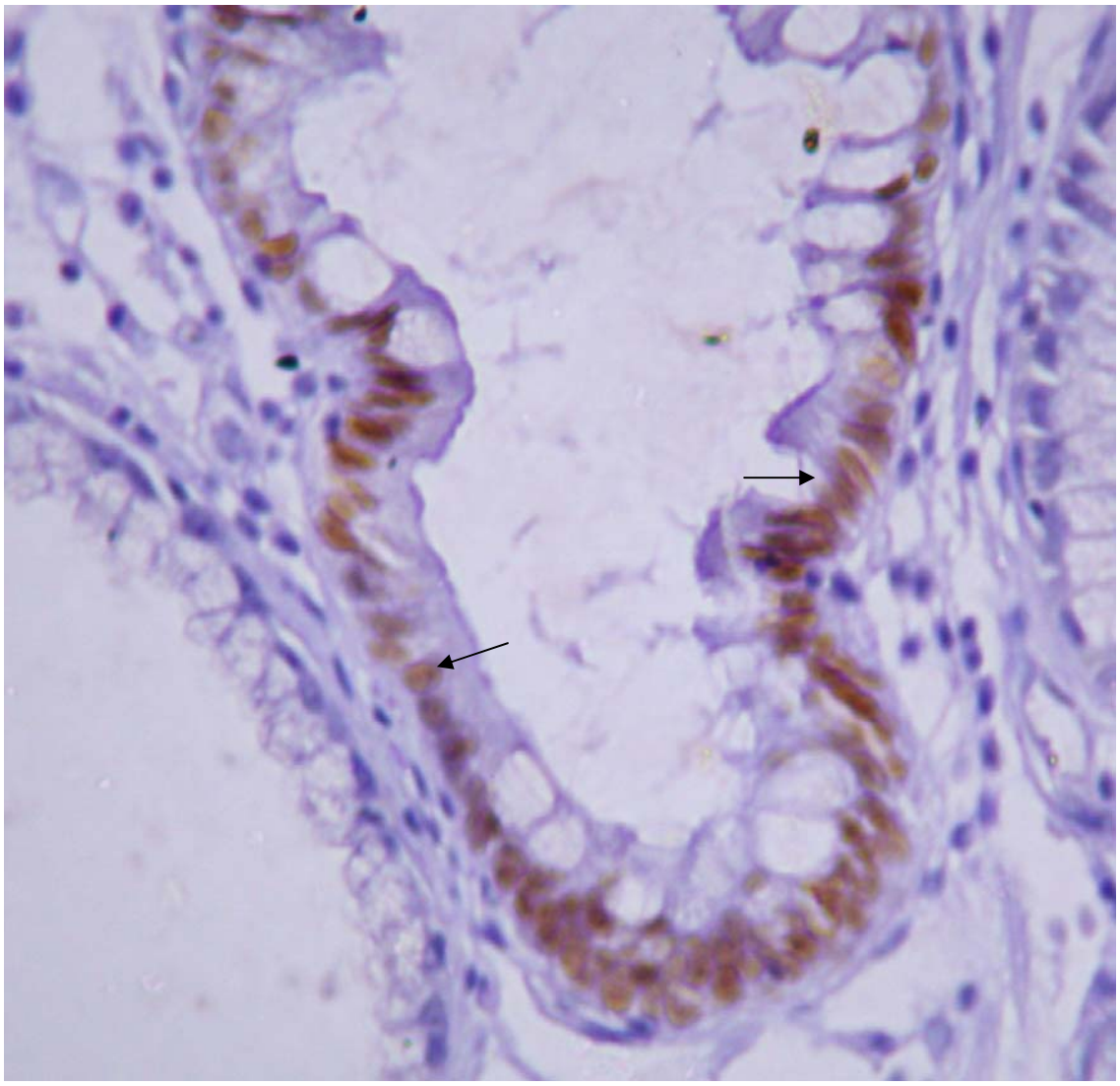

Figure 2. Immunohistochemical staining for CDX2 in a patient with BE, magnification x400 (the arrows indicate stained nuclei).

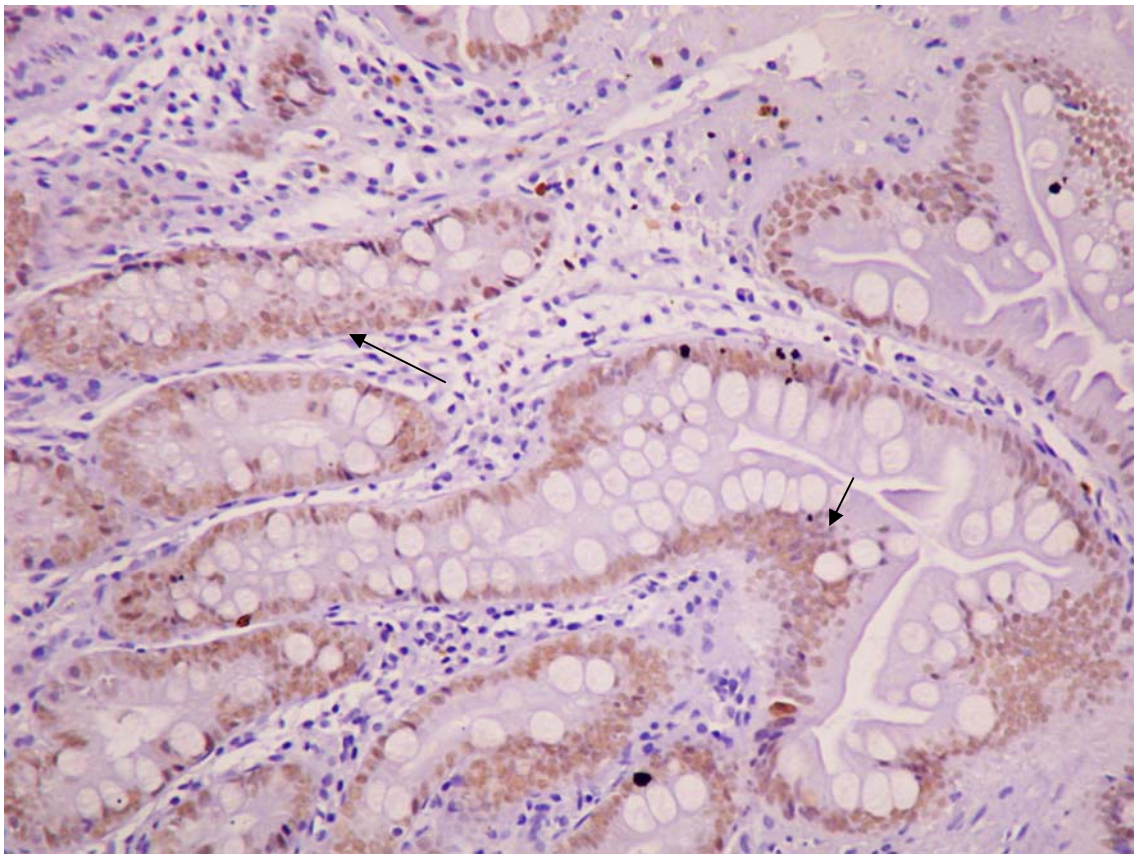

Figure 3. Immunohistochemical staining for CDX2 in a patient with BE, magnification x200 (the arrows indicate stained nuclei).

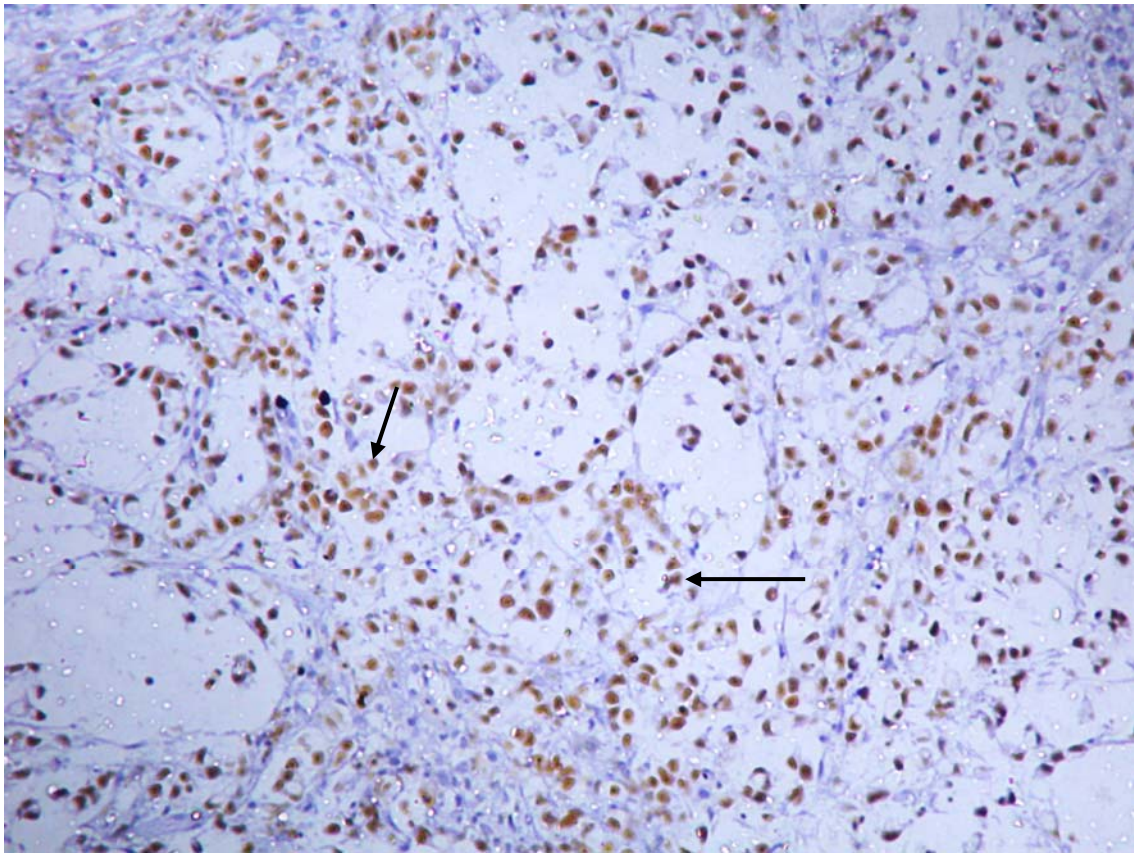

Figure 4. Immunohistochemical staining for CDX2 in a patient with esophageal adenocarcinoma, magnification x200 (the arrows indicate stained nuclei).

The comparative analysis of CDX2 positivity revealed a statistically significant difference between groups 4 and 5 and groups 1, 2 and 3 ($p<0.05$), as shown in Figure 5, and that there was no statistically significant difference between the BE and EA groups ($p<0.05$).

Although the rate increased from 0%, 5% and 0% to 62.5% and 70.5%, with the use of Fisher's exact test, no progressive linear trend towards positive CDX2 expression was observed in the esophagitis-BE-EA sequence in our study.

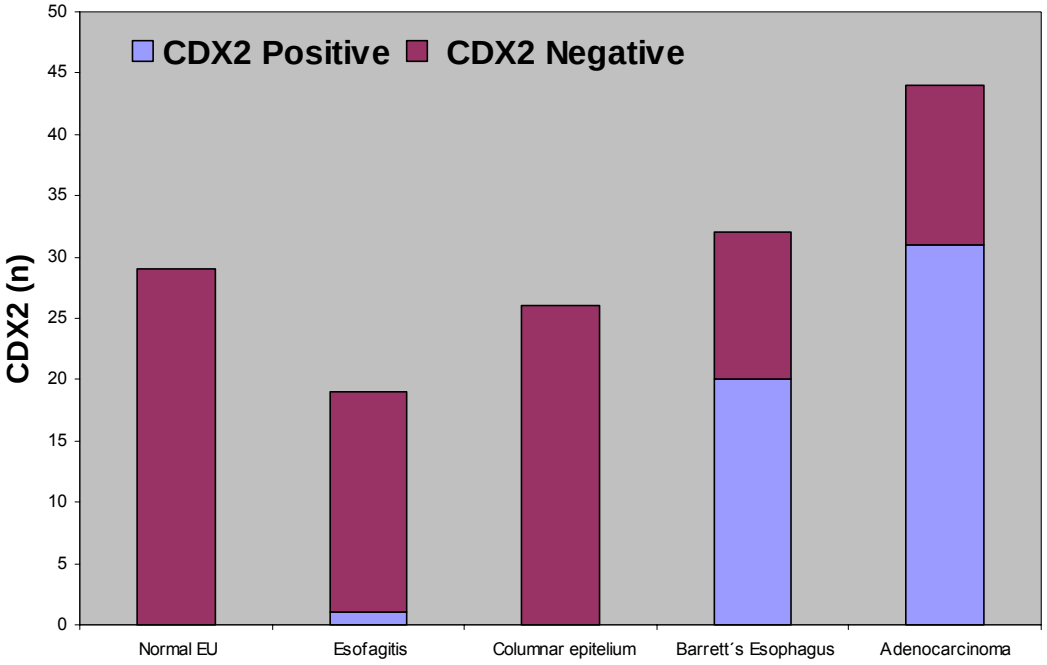

Figure 5. Positive CDX2 expression across the analyzed groups ($p<0.001$) according to the immunohistochemical analysis

4. Discussion

Several factors related to the cell cycle, oncogenes and tumor suppressor genes have been investigated in patients with BE in an attempt to find diagnostic and prognostic markers, through the analysis of esophageal carcinogenesis, which is a multifactorial process that follows the metaplasia – dysplasia – adenocarcinoma sequence.

BE is secondary to GERD and is a risk factor for EA (19). Presumably, the sequence for the development of EA begins with gastroesophageal reflux, followed by esophagitis, BE and dysplasia in increasing degrees until it develops into EA.

The possible discovery of a marker of intestinal differentiation in the absence of goblet cells would be of paramount clinical importance to the early diagnosis of disease progression (31).

CDX2 marker in BE and EA has been underinvestigated. The first study on the use of CDX2 protein in human tissue occurred in 1995, and in the esophagus, in 2002 (32, 33).

Few studies have documented the immunohistochemical expression of CDX2 in esophageal tumors. Werling et al. found a very high, but not absolute, expression, in gastrointestinal tumors (23). Some studies have shown loss of CDX2 expression in colorectal adenocarcinomas and that the degree of differentiation does not interfere with its expression (34)

Among various markers, CDX2 overexpression has been the focus of some recent publications. In two studies, CDX2 was expressed in 30-38% of patients with cardiac epithelium and in all patients with intestinal metaplasia (20, 30).

The present study assessed CDX2 as a marker of different epithelia of the distal esophagus in patients with GERD in its different stages, by immunohistochemical analysis, using monoclonal antibodies for the detection of cellular products or of surface markers.

Immunohistochemistry has been increasingly used for some years to investigate CDX2 expression. This method is inexpensive and easily reproducible; however, it requires experienced pathologists, due to its interobserver variability, since it uses qualitative criteria. Another method that has been in expansion and that is already being used is polymerase chain reaction (PCR), which uses quantitative CDX2 analysis, but its high cost does not allow its routine use in our setting (30, 35).

Specimen collection by esophageal biopsy was preferred, since this technique is easy to perform and is part of the assessment of patients with GERD. In addition, we employed the Seattle protocol for esophageal biopsy to minimize the variability of columnar epithelium biopsies or loss of a possible area with IM (28). The fact that biopsies were carried out always by the same endoscopist certainly reduces this variability.

The histopathological definition of diagnoses was based on the criteria by Paull et al. and by Vallböhmer et al. (29, 35). All biopsies were analyzed by two pathologists with expertise in digestive tract diseases, in an attempt to reduce, as much as possible, diagnostic variability.

Some authors have used different epithelia as controls in the immunohistochemical analysis of CDX2 expression, such as gastric or duodenal mucosa (30, 35). The use of esophageal squamous epithelium as control in our study was due to the fact that in studies in which this marker was used in the esophagus, only one turned out to be positive in the squamous epithelium, which encouraged us to assess this result as well.

In a recent study, Vallböhmer et al. described the analysis of CDX2 expression by PCR with the use of different esophageal epithelia, but without the EA group.

In a study published by Eda et al. in 2003, 34 patients with BE, esophagitis and normal esophageal mucosa were assessed by immunohistochemistry and PCR. CDX2 expression was positive in 100% of patients with BE and in 67% of cases of esophagitis. CDX2 expression was not positive in any of the cases of normal

esophageal epithelium. This was the first study that showed positive CDX2 expression in BE and in esophagitis. The authors considered the possibility of CDX2 expression being an early event in the progression to BE (22).

Phillips et al., in 2003, reported on the analysis of CDX2 expression by immunohistochemistry in different esophageal epithelia. A total of 134 esophageal tissue samples were categorized into several groups: 62 patients with junctional epithelium (of these 13 were BE and only six were EA). CDX2 expression corresponded to 20% in columnar epithelium without metaplasia, 77% in the BE group and 100% in the EA group. This author stated that positive CDX2 expression is an early event in intestinal differentiation, which may indicate molecular changes regarding cell differentiation (20). In this study, the sample was quite heterogeneous in terms of the n of each group, which somehow interferes with the results.

Groisman et al., in 2004, investigated the immunohistochemical expression of CDX2 in 90 patients, who were classified into two groups: columnar epithelium without metaplasia and BE. All 45 patients from the BE group were CDX2-positive, whereas only 38% from the other group were positive for this marker. The control group (gastric mucosa) was 100% CDX2-negative. Cancer patients were not assessed in this study (30).

Moons et al., in 2004, carried out a study on CDX2 expression in 138 esophageal biopsies, using PCR. One hundred percent of patients with BE and EA were CDX2-positive, whereas gastric and esophageal biopsy controls were all negative; however, one third of patients with BE yielded positive results on the biopsy of the proximal squamous epithelium (36). It should be underscored that more than one biopsy per patient was assessed in this study, but the number of patients was lower than that of biopsies. The distribution of groups was very heterogeneous. These findings were not reported by other studies, and the author himself questions the results, since it is widely known that CDX2 is an intestinal marker.

Lord et al., in 2005, conducted an analysis of CDx2 expression using immunohistochemistry and PCR and found similar results, but with a small number of cases (5 EA, 10 BE and 13 controls). All patients in the BE and EA groups were positive (37).

In a recent study, in 2006, Vallböhmer et al. assessed CDX2 expression by PCR using different esophageal epithelia, but without the EA group, and demonstrated that CDX2 is a possible biomarker in the early diagnosis of BE (35).

Based on previously described studies, which assessed CDX2 expression in different esophageal epithelia, we may say that results are inconclusive and heterogeneous, even though they all show augmented CDX2 expression in BE and EA. In our study, CDX2 expression corresponded to 0% in normal esophageal epithelium, which is consistent with the literature data. Only Eda et al. found a high rate of positive CDX2 expression in esophagitis, differently from our study, which encountered 5%. All other studies that assessed this group yielded results similar to ours.

In patients with columnar epithelium without intestinal metaplasia, BE and EA, whose positive rates amounted to 0%, 62.5% and 70.5%, respectively, we found remarkable differences in relation to the literature data, which reported rates of up to 38% for the former patients and 100% for the latter two. These differences can be partly due to small and poorly representative samples, of studies based on different histological areas of esophagectomy specimens, in which a patient provides several histological sections. Our study consisted of samples based on patients who represented a single diagnosis each. Variations in the immunohistochemical technique can explain the discrepant results, such as differences in antibody type, in antigen presentation and in marker assessment.

The etiology of EA has been discussed in the literature. Some doubt has been cast on the actual percentage value of EA secondary to BE. In our study, over 70% of EA cases were CDX2-positive. It has been difficult to prove whether BE was

present before EA in these cases, since most of EA cases are at an advanced stage and the area of the peritumoral mucosa is usually compromised by the neoplasm at this stage, which makes it difficult to confirm columnar epithelium with intestinal metaplasia. Anyway, the high positive rate of CDX2 expression in these cases raises the possibility that IM is somehow involved in the etiology of EA and that these cases may stem from Barrett's esophagus.

It should be noted that, in our study, none of the patients with columnar epithelium without metaplasia were CDX2-positive. The hypothesis that CDX2 could be an early marker in cases in which intestinal metaplasia is present and confirmed by histopathology, and that this positive marker could select a subset of patients with greater risk for BE, was not confirmed, at least in our study.

This study follows the same research line that investigates tumor markers in the BE-EA sequence. Several other markers have been simultaneously analyzed in an attempt to find out the carcinogenic mechanisms of this sequence.

5. Perspectives

As CDX2 is still an underinvestigated marker, with partially discrepant results, more conclusive outcomes than ours regarding the BE-EA sequence can only be obtained through the follow-up of patients at risk by prospectively assessing this marker according to the development of the disease. The methodology to be applied in future studies should be better controlled, with an increasing number of patients, in prospective studies, allowing for better comparisons of results and safer conclusions.

The prospective follow-up of patients from subsets with columnar epithelium in the distal esophagus, without IM, through a cohort study that uses this marker in control endoscopic biopsies, may be an interesting perspective that will allow us to correlate changes in this marker with disease progression.

6. Conclusions

The immunohistochemical expression of CDX2 in patients with GERD amounted to 0% in patients with normal upper endoscopy findings, 5% in patients with esophagitis, 0% in patients with esophageal columnar epithelium without intestinal metaplasia, 62.5% in patients with BE, and to 70.5% in patients with esophageal adenocarcinoma.

There was statistically significant difference between the BE and EA groups, compared to patients with normal upper endoscopy findings, esophagitis and with columnar epithelium without intestinal metaplasia; however, there was no statistically significant difference in CDX2 expression when comparing patients with BE and those with EA.

No progressive linear correlation to CDX2 expression was found in the normal epithelium-esophagitis-Barrett's esophagus and esophageal adenocarcinoma sequences.

7. References

1. Lord RV. Norman Barrett, "doyen of esophageal surgery". Ann Surg. 1999;229(3):428-39.

2. DeMeester SR, DeMeester TR. Columnar mucosa and intestinal metaplasia of the esophagus: fifty years of controversy. Ann Surg. 2000;231(3):303-21.

3. Caygill CP, Watson A, Lao-Sirieix P, Fitzgerald RC. Barrett's oesophagus and adenocarcinoma. World J Surg Oncol. 2004;;2(1):12.

4. Sampliner RE. Updated guidelines for the diagnosis, surveillance, and therapy of Barrett's esophagus. Am J Gastroenterol. 2002;97(8):1888-95.

5. Sampliner RE. Practice guidelines on the diagnosis, surveillance, and therapy of Barrett's esophagus. The Practice Parameters Committee of the American College of Gastroenterology. Am J Gastroenterol. 1998;93(7):1028-32.

6. Conio M, Lapertosa G, Blanchi S, Filiberti R. Barrett's esophagus: an update. Crit Rev Oncol Hematol. 2003;46(2):187-206.

7. Falk GW. Barrett's esophagus. Gastroenterology. 2002;122(6):1569-91.

8. Jankowski JA, Wright NA, Meltzer SJ, Triadafilopoulos G, Geboes K, Casson AG, et al. Molecular evolution of the metaplasia-dysplasia-adenocarcinoma sequence in the esophagus. Am J Pathol. 1999;154(4):965-73.

9. Spechler SJ, Goyal RK. The columnar-lined esophagus, intestinal metaplasia, and Norman Barrett. Gastroenterology. 1996;110(2):614-21.

10. Rodrigues MAMI-. Barret's esophagus and dysplasia: diagnostic criteria. J Bras Patol Med Lab. 2004;40(3):185-91.

11. Spechler S. Pathogenesis of Barrett´s esophagus and its malignant transformation. Uptodate. 13.3 ed; 2006.

12. Jenkins GJ, Doak SH, Parry JM, D'Souza FR, Griffiths AP, Baxter JN. Genetic pathways involved in the progression of Barrett's metaplasia to adenocarcinoma. Br J Surg. 2002;89(7):824-37.

13. Ronkainen J, Aro P, Storskrubb T, Johansson SE, Lind T, Bolling-Sternevald E, et al. Prevalence of Barrett's esophagus in the general population: an endoscopic study. Gastroenterology. 2005;129(6):1825-31.

14. Dulai GS, Guha S, Kahn KL, Gornbein J, Weinstein WM. Preoperative prevalence of Barrett's esophagus in esophageal adenocarcinoma: a systematic review. Gastroenterology. 2002;122(1):26-33.

15. Szachnowicz S, Cecconello I, Iriya K, Marson AG, Takeda FR, Gama-Rodrigues JJ. Origin of adenocarcinoma in Barrett's esophagus: p53 and Ki67 expression and histopathologic background. Clinics. 2005;60(2):103-12.

16. Kleeff J, Friess H, Liao Q, Buchler MW. Immunohistochemical presentation in non-malignant and malignant Barrett's epithelium. Dis Esophagus. 2002;15(1):10-5.

17. Eloubeidi MA, Provenzale D. Does this patient have Barrett's esophagus? The utility of predicting Barrett's esophagus at the index endoscopy. Am J Gastroenterol. 1999;94(4):937-43.

18. Groisman GM, Amar M, Meir A. Expression of the intestinal marker Cdx2 in the columnar-lined esophagus with and without intestinal (Barrett's) metaplasia. Mod Pathol. 2004;17(10):1282-8.

19. Mizoshita T, Inada K, Tsukamoto T, Kodera Y, Yamamura Y, Hirai T, et al. Expression of Cdx1 and Cdx2 mRNAs and relevance of this expression to differentiation in human gastrointestinal mucosa--with special emphasis on participation in intestinal metaplasia of the human stomach. Gastric Cancer. 2001;4(4):185-91.

20. Steininger H, Pfofe DA, Muller H, Haag-Sunjic G, Fratianu V. Expression of CDX2 and MUC2 in Barrett's mucosa. Pathol Res Pract. 2005;201(8-9):573-7.

21. Phillips RW, Frierson HF, Jr., Moskaluk CA. Cdx2 as a marker of epithelial intestinal differentiation in the esophagus. Am J Surg Pathol. 2003;27(11):1442-7.

22. Moskaluk CA, Zhang H, Powell SM, Cerilli LA, Hampton GM, Frierson HF, Jr. Cdx2 protein expression in normal and malignant human tissues: an immunohistochemical survey using tissue microarrays. Mod Pathol. 2003;16(9):913-9.

23. Eda A, Osawa H, Satoh K, Yanaka I, Kihira K, Ishino Y, et al. Aberrant expression of CDX2 in Barrett's epithelium and inflammatory esophageal mucosa. J Gastroenterol. 2003;38(1):14-22.

24. Werling RW, Yaziji H, Bacchi CE, Gown AM. CDX2, a highly sensitive and specific marker of adenocarcinomas of intestinal origin: an immunohistochemical survey of 476 primary and metastatic carcinomas. Am J Surg Pathol. 2003;27(3):303-10.

25. Seno H, Oshima M, Taniguchi MA, Usami K, Ishikawa TO, Chiba T, et al. CDX2 expression in the stomach with intestinal metaplasia and intestinal-type cancer: Prognostic implications. Int J Oncol. 2002;21(4):769-74.

26. Bai YQ, Yamamoto H, Akiyama Y, Tanaka H, Takizawa T, Koike M, et al. Ectopic expression of homeodomain protein CDX2 in intestinal metaplasia and carcinomas of the stomach. Cancer Lett. 2002; 8;176(1):47-55.

27. Almeida R, Silva E, Santos-Silva F, Silberg DG, Wang J, De Bolos C, et al. Expression of intestine-specific transcription factors, CDX1 and CDX2, in intestinal metaplasia and gastric carcinomas. J Pathol. 2003;199(1):36-40.

28. Stein HJ, Feith M, Siewert JR. Cancer of the esophagogastric junction. Surg Oncol. 2000;9(1):35-41.

29. Levine DS, Blount PL, Rudolph RE, Reid BJ. Safety of a systematic endoscopic biopsy protocol in patients with Barrett's esophagus. Am J Gastroenterol. 2000;95(5):1152-7.

30. Paull A, Trier JS, Dalton MD, Camp RC, Loeb P, Goyal RK. The histologic spectrum of Barrett's esophagus. N Engl J Med. 1976; 26;295(9):476-80.

31. Saporiti MR, Almada e Souza RC, Pisani JC, Amarante HM, Carmes ER, Sakamoto DG. [Methylene blue chromoendoscopy for Barrett's esophagus diagnosis]. Arq Gastroenterol. 2003;40(3):139-47.

32. Ee HC, Erler T, Bhathal PS, Young GP, James RJ. Cdx-2 homeodomain protein expression in human and rat colorectal adenoma and carcinoma. Am J Pathol. 1995;147(3):586-92.

33. Hinoi T, Lucas PC, Kuick R, Hanash S, Cho KR, Fearon ER. CDX2 regulates liver intestine-cadherin expression in normal and malignant colon epithelium and intestinal metaplasia. Gastroenterology. 2002;123(5):1565-77.

34. Guo RJ, Suh ER, Lynch JP. The role of Cdx proteins in intestinal development and cancer. Cancer Biol Ther. 2004;3(7):593-601.

35. Vallbohmer D, Demeester SR, Peters JH, Oh DS, Kuramochi H, Shimizu D, et al. Cdx-2 expression in squamous and metaplastic columnar epithelia of the esophagus. Dis Esophagus. 2006;19(4):260-6.

36. Moons LM, Bax DA, Kuipers EJ, Van Dekken H, Haringsma J, Van Vliet AH, et al. The homeodomain protein CDX2 is an early marker of Barrett's oesophagus. J Clin Pathol. 2004;57(10):1063-8.

37. Lord RV, Brabender J, Wickramasinghe K, DeMeester SR, Holscher A, Schneider PM, et al. Increased CDX2 and decreased PITX1 homeobox gene expression in Barrett's esophagus and Barrett's-associated adenocarcinoma. Surgery. 2005;138(5):924-31.