

UNIVERSIDADE FEDERAL DO RIO GRANDE DO SUL  
FACULDADE DE MEDICINA  
PROGRAMA DE PÓS-GRADUAÇÃO EM MEDICINA: CIÊNCIAS MÉDICAS

**RESULTADOS FUNCIONAIS EM PACIENTES COM ARTROSE  
PATELOFEMORAL SUBMETIDOS À ARTROPLASTIA  
DE INTERPOSIÇÃO RETINACULAR**

Ilana Henkin Kersz

Porto Alegre  
2007

UNIVERSIDADE FEDERAL DO RIO GRANDE DO SUL  
FACULDADE DE MEDICINA  
PROGRAMA DE PÓS-GRADUAÇÃO EM MEDICINA: CIÊNCIAS MÉDICAS

**RESULTADOS FUNCIONAIS EM PACIENTES COM ARTROSE  
PATELOFEMORAL SUBMETIDOS À ARTROPLASTIA  
DE INTERPOSIÇÃO RETINACULAR**

**Ilana Henkin Kersz**

Dissertação de Mestrado apresentada no Programa  
de Pós-Graduação em Medicina: Ciências Médicas,  
para obtenção do título de Mestre em Medicina.

Orientador: Prof. Dr. João Luiz Ellera Gomes

Porto Alegre  
2007

## **AGRADECIMENTOS**

*Ao Professor Dr. João Luiz Ellera Gomes, pelos ensinamentos, orientação e dedicação.*

*Aos professores do Curso de Pós-Graduação em Ciências Médicas, pelo aprendizado proporcionado.*

*À minha família, e em especial à minha mãe, pelo permanente incentivo durante a execução deste trabalho.*

## RESUMO

**Título:** Resultados funcionais em pacientes com artrose patelofemoral submetidos à artroplastia de interposição retinacular

**Introdução:** A degeneração da articulação patelofemoral é uma patologia relativamente comum, ocorrendo em 5% a 9% dos pacientes com artrose isolada do joelho. Avanço progressivo do processo degenerativo acompanhado de dor, rigidez articular e considerável limitação funcional são achados comumente presentes, tornando-se, muitas vezes, necessária a adoção de intervenções cirúrgicas. O tratamento cirúrgico para pacientes jovens, apresentando estágio avançado de artrose isolada da articulação patelofemoral, permanece controverso. Diversas técnicas cirúrgicas, incluindo liberação do retináculo lateral, avanço da tuberosidade tibial, implante autólogo de condrócitos, patelectomia, artroplastia patelofemoral e artroplastia total do joelho têm sido empregadas, apresentando ampla variação nos índices de sucesso. Além disso, a rotina pós-operatória e a necessidade de imobilização e proteção do reparo, após alguns procedimentos, tendem a repercutir nos resultados funcionais finais e no retorno às atividades de vida diária. Não há solução perfeita para o tratamento cirúrgico da artrose patelofemoral isolada. As opções terapêuticas disponíveis até proporcionam resultados funcionais aceitáveis, mas os problemas inerentes a cada uma delas não podem ser considerados desprezíveis. Algumas das cirurgias sem implantes artificiais costumam comprometer, significativamente, a morfologia articular, com resultados estéticos bastante desconfortáveis, principalmente para pacientes do sexo feminino. As cirurgias com implantes, por outro lado, agregam um custo adicional significativamente alto, na forma do valor intrínseco desses implantes, já que os demais custos hospitalares são equivalentes aos procedimentos convencionais. Dessa forma, o desenvolvimento de um procedimento cirúrgico alternativo, capaz de promover alívio das queixas algicas, melhora funcional, reabilitação precoce e resultado estético aceitável traria não somente grandes benefícios para os pacientes com artrose patelofemoral em estágios avançados de comprometimento articular, como também certo alívio para os gestores das secretarias municipais de saúde no que se refere ao alto custo dos implantes.

**Objetivo:** Avaliar os resultados funcionais de pacientes com artrose patelofemoral submetidos a uma nova técnica cirúrgica, artroplastia de interposição retinacular.

**Material e Métodos:** O estudo descreve uma série de 11 casos de pacientes com diagnóstico de artrose patelofemoral isolada, submetidos à artroplastia de interposição retinacular no Serviço de Ortopedia e Traumatologia do Hospital de Clínicas de Porto Alegre, que foram avaliados quanto à função e movimento articular do joelho durante o pré e o pós-operatório. O tempo de seguimento pós-operatório foi de, no mínimo, 2 anos. A avaliação da função foi realizada utilizando-se a Escala de Atividades de Vida Diária para Análise do Joelho. As amplitudes de movimento de flexão e extensão do joelho foram mensuradas por meio de um goniômetro universal. Foram comparados os resultados obtidos durante o pré e pós-operatório.

**Resultados:** Após um período médio de seguimento de 25,9 meses (entre 24 e 29 meses), 10 dos 11 pacientes apresentaram melhora nos resultados funcionais. A média de escores da Escala de Atividades de Vida Diária para Análise do Joelho foi  $34,0 \pm 12,4$  (IC 95%=25,7-42,3) antes da cirurgia e  $55,8 \pm 11,2$  (IC95%=48,3-63,4) após a cirurgia, apresentando uma melhora estatisticamente significativa ( $p < 0,001$ ). O paciente que não evidenciou melhora funcional pós-operatória apresentou progressão da artrose tibiofemoral e, após 2 anos de pós-operatório, foi submetido à artroplastia total do joelho. Não foi observado aumento

estatisticamente significativo na amplitude de movimento de flexão e extensão do joelho após a cirurgia.

**Conclusão:** A artroplastia de interposição retinacular proporcionou bons resultados funcionais em pacientes com artrose da articulação patelofemoral, podendo ser uma alternativa cirúrgica para pacientes jovens e de meia idade com processo degenerativo articular em estágio avançado.

**Palavras-chave:** artrose patelofemoral, artroplastia de interposição, resultados funcionais.

## ABSTRACT

### **Title: Functional outcomes with retinacular interposition arthroplasty in patients with patellofemoral arthrosis**

**Introduction:** The degeneration of the patellofemoral joint is a relatively common pathology. Patellofemoral arthrosis occurs in between 5% and 9% of patients with knee arthrosis. The frequent clinical findings observed in the presence of progressive degenerative process are pain, joint stiffness, and considerable functional impairment, which many a time requires surgical intervention. Yet, in the case of young patients in an advanced stage of isolated patellofemoral arthrosis, surgical approaches to treatment are surrounded by controversy. Several surgical techniques have been employed to varying degrees of success, including lateral reticular release, advancement of tibial tuberosity, autologous chondrocyte implantation, patellectomy, patellofemoral arthroplasty and total knee arthroplasty. Besides, the different postoperative routines adopted, at times followed by periods of immobilization and protection of the surgical repair performed, tend to lead to different functional outcomes and to influence the resumption of daily living activities. There is no ideal solution to the surgical treatment of isolated patellofemoral arthrosis. The therapeutic alternatives available do indeed manage to produce acceptable outcomes, but the issues inherent to each choice cannot be ignored. Some surgical procedures that do not use artificial implantations usually compromise significantly the joint morphology, and follow-up involves undesired esthetic results, specially for female patients. Conversely, surgeries that use implantations impose rising additional costs expressed by the intrinsic values of the implantation, as the other hospital expenditures are equivalent to conventional medical procedures. Therefore, the development of an alternative surgical procedure that promotes pain relief, functional improvements, with an early rehabilitation and an acceptable esthetic result, would bring not only substantial benefits to patients who suffer from patellofemoral arthrosis with advanced commitment of the joint, but also a certain relief to health authorities as regards high implantation costs.

**Aim:** To evaluate the functional outcomes of patients with patellofemoral arthrosis who underwent a new surgical technique, retinacular interposition arthroplasty.

**Materials and methods:** The present study is a case series. Eleven patients with positive diagnosis for isolated patellofemoral arthrosis who underwent to retinacular interposition arthroplasty were evaluated in the Orthopedics and Traumatology Service of Hospital de Clínicas de Porto Alegre for function and articular range of motion of the knee during the pre- and postoperative period. Follow-up was at least 2 years. The evaluation of function was carried out using the Knee Outcome Survey Activities of Daily Living Scale. The range of flexion and extension motion were measured by means of a goniometer. Pre- and postoperative results were compared.

**Results:** After an average follow-up period of 25.9 months (between 24 and 29 months), 10 of the 11 patients showed improved functional outcomes. Average scores obtained by the Knee Outcome Survey Activities of Daily Living Scale was  $34.0 \pm 12.4$  (CI 95% = 25.7 – 42.3) before surgery and  $55.8 \pm 11.2$  (CI 95% = 48.3 – 63.4) after surgery, with a statistically significant improvement ( $P < 0.001$ ). One patient did not present any functional improvement, and presented a progression of the femorotibial arthrosis. Two years after the end of the postoperative period, the patient underwent total knee arthroplasty. No statistically significant increase was observed in motion of knee flexion and extension after the surgery.

**Conclusion:** Retinacular interposition arthroplasty afforded good functional results in patients with isolated arthrosis of the patellofemoral joint. The technique may be a surgical alternative for young and middle-aged patients who suffer from articular degenerative process at advanced stage.

**Keywords:** patellofemoral arthrosis, interposition arthroplasty, functional outcome.

## SUMÁRIO

<b>1 INTRODUÇÃO .....</b>	<b>8</b>
<b>2 REVISÃO DA LITERATURA .....</b>	<b>11</b>
<b>2.1 ARTROSE PATELOFEMORAL.....</b>	<b>12</b>
<b>2.2 TRATAMENTOS CIRÚRGICOS CONVENCIONAIS.....</b>	<b>14</b>
<b>2.2.1 Liberação do Retináculo Lateral .....</b>	<b>14</b>
<b>2.2.2 Avanço da Tuberosidade Tibial.....</b>	<b>15</b>
<b>2.2.3 Técnicas de Reparo da Cartilagem .....</b>	<b>17</b>
<b>2.2.4 Patelectomia.....</b>	<b>18</b>
<b>2.2.5 Artroplastia Patelofemoral.....</b>	<b>20</b>
<b>2.2.6 Artroplastia Total do Joelho .....</b>	<b>22</b>
<b>2.3 TRATAMENTO CIRÚRGICO ALTERNATIVO .....</b>	<b>23</b>
<b>3 OBJETIVO.....</b>	<b>25</b>
<b>4 REFERÊNCIAS .....</b>	<b>27</b>
<b>5 ARTIGO EM INGLÊS .....</b>	<b>33</b>
<b>6 ARTIGO EM PORTUGUÊS.....</b>	<b>57</b>
<b>7 CONSIDERAÇÕES FINAIS E PERSPECTIVAS .....</b>	<b>81</b>
<b>APÊNDICES.....</b>	<b>83</b>
<b>APÊNDICE A: TERMO DE CONSENTIMENTO INFORMADO.....</b>	<b>84</b>
<b>APÊNDICE B: FICHA DE COLETA DE DADOS.....</b>	<b>86</b>
<b>ANEXO .....</b>	<b>87</b>
<b>ANEXO A: ESCALA DE ATIVIDADES DE VIDA DIÁRIA PARA ANÁLISE DO JOELHO .....</b>	<b>88</b>



# **1 INTRODUÇÃO**

A artrose patelofemoral, de forma isolada ou associada a outros compartimentos do joelho, tem sido observada com relativa frequência<sup>1-3</sup>. Avanço progressivo do processo degenerativo acompanhado de dor, rigidez articular e considerável limitação funcional são achados comumente presentes<sup>4</sup>, tornando, muitas vezes, necessária a adoção de intervenções cirúrgicas.

O tratamento cirúrgico para pacientes jovens, apresentando estágio avançado de artrose isolada da articulação patelofemoral, permanece controverso. Diversas técnicas cirúrgicas, incluindo liberação do retináculo lateral<sup>5</sup>, avanço da tuberosidade tibial<sup>6</sup>, implante autólogo de condrócitos<sup>7,8</sup>, patelectomia<sup>9-12</sup>, artroplastia patelofemoral<sup>13-18</sup> e artroplastia total do joelho<sup>4,19,20</sup> têm sido empregadas, apresentando ampla variação nos índices de sucesso. Além disso, a rotina pós-operatória e a necessidade de imobilização e proteção do reparo, após alguns procedimentos, tendem a repercutir nos resultados funcionais finais e no retorno às atividades de vida diária.

Não há solução perfeita para o tratamento cirúrgico da artrose patelofemoral isolada. As opções terapêuticas disponíveis até proporcionam resultados funcionais aceitáveis, mas os problemas inerentes a cada uma delas não podem ser considerados desprezíveis. Algumas das cirurgias sem implantes artificiais costumam comprometer, significativamente, a morfologia articular, com resultados estéticos bastante desconfortáveis, principalmente para pacientes do sexo feminino. As cirurgias com implantes, por outro lado, agregam um custo adicional significativamente alto, na forma do valor intrínseco desses implantes, já que os demais custos hospitalares são equivalentes aos procedimentos convencionais.

Dessa forma, o desenvolvimento de um procedimento cirúrgico alternativo, capaz de promover alívio das queixas álgicas, melhora funcional, reabilitação precoce e resultado estético aceitável, traria não somente grandes benefícios para os pacientes com artrose patelofemoral em estágios avançados de comprometimento articular, como também certo alívio para os gestores das secretarias municipais de saúde no que se refere ao alto custo dos implantes. Por essas razões, este estudo busca avaliar os resultados funcionais de

pacientes com artrose patelofemoral submetidos a uma técnica de artroplastia de interposição retinacular, tendo em vista que, no caso de esses resultados se mostrarem satisfatórios, pode-se, com maior segurança, utilizar uma alternativa cirúrgica prévia à prótese de joelho, principalmente em pacientes jovens e de meia idade em estágio avançado de artrose patelofemoral isolada.

---

---

## **2 REVISÃO DA LITERATURA**

---

---

## 2.1 ARTROSE PATELOFEMORAL

A degeneração da cartilagem da articulação patelofemoral é uma patologia relativamente comum<sup>1</sup>. Embora seja considerada como doença primariamente do idoso<sup>4</sup>, não é raro o aparecimento da artrose patelofemoral em indivíduos jovens e, freqüentemente, assintomáticos<sup>1</sup>.

A presença isolada da artrose patelofemoral ocorre em 5% a 9% dos pacientes com artrose do joelho<sup>2-4</sup>. Nos pacientes com idade superior a 60 anos, tem sido observada em 13,6% das mulheres e 15,4% dos homens<sup>2</sup>.

A artrose aparece como resultado de um distúrbio no equilíbrio fisiológico existente entre a pressão e a resistência dos tecidos articulares<sup>21</sup>. É comum o envolvimento de todos os tecidos que compõem a articulação, incluindo a cartilagem articular, osso metafisário e subcondral, tecido sinovial, ligamentos, cápsula articular e músculos que atuam na articulação<sup>22</sup>.

A carga mecânica que excede a habilidade da articulação de reparar-se ou manter-se é fator de risco universal para o desenvolvimento da degeneração articular. A predisposição genética, obesidade, sexo feminino e lassidão articular também têm sido identificados como fatores relevantes no desenvolvimento do processo degenerativo articular<sup>23</sup>.

O uso repetitivo da articulação, ao longo das décadas<sup>23,24</sup>, instabilidade femorotibial<sup>23</sup>, luxação e subluxação patelar<sup>25,26</sup>, incongruência articular pós-traumática<sup>23,27</sup>, valgismo e varismo<sup>28</sup> ou mau alinhamento<sup>3,23,28</sup> podem criar demandas mecânicas que danificam as superfícies articulares predispondo o desenvolvimento da artrose em geral e da patelofemoral em particular<sup>23</sup>.

Por outro lado, estudos clínicos<sup>25,26</sup> têm descrito uma maior prevalência de lesões condrais na faceta lateral da patela, sugerindo que há maior sobrecarga lateral do que nos aspectos medial e central da patela<sup>29</sup>.

Pacientes com artrose patelofemoral, normalmente, apresentam dor anterior no joelho, exacerbada ao subir ou descer escadas e levantar da cadeira<sup>4</sup>. A dor é freqüentemente associada com crepitação retropatelar, acentuando-se quando há compressão da patela no sulco durante o movimento de flexão do joelho<sup>4,26,30</sup> ou durante o movimento de extensão contra a resistência<sup>31</sup>. Um sinal comum da artrose patelofemoral sintomática é a sensibilidade da faceta lateral da patela (ou ocasionalmente medial)<sup>32</sup>. Limitação do movimento de flexão, edema, queixas de rigidez e falseio e atrofia do quadríceps são freqüentes. A patela pode estar cronicamente inclinada com ou sem subluxação<sup>31</sup>.

Histologicamente, a artrose é caracterizada por fibrilação da zona superficial da cartilagem articular, estendendo-se à zona transicional; diminuição da detecção de *proteoglicans* nas zonas superficial e transicional; invasão de íons de transição por vasos do osso subcondral e remodelamento do osso subcondral<sup>22</sup>.

Os achados radiográficos incluem estreitamento do espaço articular, formação periarticular de osteófitos, esclerose subcondral e, em alguns pacientes, inclinação patelar lateral e translação lateral da patela<sup>4,33</sup>.

Apesar de a dor e rigidez serem secundárias à degeneração articular, a apresentação radiológica nem sempre está relacionada à gravidade dos sintomas. É possível encontrar dor leve ou moderada em pacientes com avançado comprometimento articular, e pacientes com moderada degeneração da cartilagem apresentando dor severa e importante limitação da mobilidade articular<sup>22</sup>.

A progressão do processo degenerativo pode ser lenta e gradual, levando anos ou décadas, pode estacionar temporariamente, ou avançar, rapidamente, causando séria

incapacidade funcional<sup>22</sup>. Nos estágios iniciais, o tratamento conservador pode apresentar resultados satisfatórios com uso de antiinflamatórios não esteróides, fisioterapia e eliminação das atividades dolorosas<sup>34</sup>. Em estágios avançados de degeneração articular, o tratamento deve ser cirúrgico.

## **2.2 TRATAMENTOS CIRÚRGICOS CONVENCIONAIS**

### **2.2.1 Liberação do Retináculo Lateral**

A liberação do retináculo lateral pode ser realizada aberta ou artroscopicamente, de forma isolada ou em conjunção com outros procedimentos<sup>5</sup>, no tratamento da dor<sup>35,36</sup>, mau alinhamento<sup>35</sup>, síndrome de hiperpressão patelar lateral<sup>37</sup>, instabilidade<sup>35</sup>, condromalácia patelar<sup>35-37</sup>, subluxação e deslocamento patelar<sup>37</sup> e artrose patelofemoral<sup>35</sup>.

Os objetivos primários são diminuir as forças de translação e lateralização exercidas sobre a patela<sup>35</sup> e denervar o retináculo lateral doloroso<sup>38</sup>.

Atualmente, a indicação do procedimento tem sido, principalmente, defendida para casos de hiperpressão patelar lateral<sup>38</sup> e inclinação patelar anormal<sup>39</sup>, com mínima ou nenhuma artrose<sup>38</sup>, devendo ser evitada nos estágios avançados de degeneração da cartilagem articular<sup>40,41</sup>. De acordo com DiGiulio<sup>42</sup> (2004), é importante cuidado especial com a presença de degeneração da faceta articular patelar medial ou tróclea, pois a liberação retinacular pode gerar aumento de forças nessas áreas, resultando em exacerbação da dor patelofemoral.

Há autores, no entanto, que indicam a liberação do retináculo lateral para pacientes com alterações degenerativas avançadas da articulação patelofemoral. Aderinto e Cobb<sup>5</sup>

(2002) realizaram 53 liberações do retináculo lateral em joelhos com osteoartrose patelofemoral, sem mau alinhamento ou instabilidade. Após um período médio de 31 meses de seguimento (12 a 65 meses), observaram alívio da dor em 80% dos pacientes, sendo que 33% dos pacientes estavam muito satisfeitos, 26% satisfeitos e 41% insatisfeitos. Segundo os autores, o procedimento proporciona alívio temporário da dor, prorrogando a realização de artroplastia patelofemoral ou artroplastia total do joelho.

Apesar de, recentemente, observar-se considerável redução do número de casos de hemartrose, esta é, ainda, a principal complicação após a liberação do retináculo lateral, apresentando uma incidência em torno de 6%<sup>42</sup>. A hemartrose associada à reação sinovial e propensão à formação de tecido cicatricial pode resultar em perda de movimento articular<sup>43</sup>. O avanço da idade também parece contribuir para a piora nos resultados<sup>43</sup>, os quais, mesmo quando satisfatórios, podem deteriorar com o passar dos anos<sup>36,43</sup>.

### **2.2.2 Avanço da Tuberosidade Tibial**

O avanço da tuberosidade tibial, descrito por Maquet<sup>6</sup>, em 1976, tem sido empregado usando uma ampla variedade de técnicas. As indicações incluem a artrose patelofemoral e condromalácia patelar<sup>6,44,45</sup>.

O princípio biomecânico do procedimento baseia-se em reduzir as forças compressivas no compartimento patelofemoral, a partir do deslocamento da inserção do tendão patelar e conseqüente aumento do seu braço de alavanca. Ao minimizar as forças reativas na articulação patelofemoral, é possível maior eficiência do quadríceps, sendo realizado o mesmo trabalho, mas com necessidade de menor força<sup>6</sup>.

Maquet<sup>6</sup>, observou que o avanço da tuberosidade tibial de 2 cm reduziu a força compressiva na articulação patelofemoral em 50% no início da fase de apoio da marcha. As



elevações de 1cm<sup>45</sup> e 1,5 cm<sup>46,47</sup> também demonstraram redução na força compressiva articular. No entanto, elevações de 2 e 3 cm têm demonstrado gerar aumento de forças compressivas<sup>45</sup>.

Estudos clínicos têm registrado resultados satisfatórios em um número considerável de pacientes. Maquet<sup>6</sup> obteve 36 resultados bons ou excelentes em 37 casos acompanhados por um período médio de 4.7 anos. Schmid<sup>48</sup>(1993) descreveu os resultados de 30 pacientes (35 joelhos) com artrose patelofemoral avaliados após um período médio de 16 anos (10 a 20 anos). Vinte e oito joelhos (80%) apresentaram resultados muito bons ou bons. O procedimento alcançou alguma melhora mesmo nos joelhos que foram classificados como regulares ou ruins. Os resultados pobres, após o avanço da tuberosidade tibial têm sido atribuídos a problemas sociais e psicológicos, e artrose tibiofemoral concomitante<sup>49</sup>.

Índice de complicações de até 40% tem sido descrito após o avanço da tuberosidade tibial<sup>46</sup>. As complicações incluem necrose de pele<sup>6,50</sup>, fratura do aspecto proximal da tíbia, atraso na consolidação e rigidez articular<sup>46</sup>.

O aspecto cosmético também deve ser considerado. Embora elevações anteriores de 1cm a 1,5 cm tornem-se imperceptíveis e permitam ao paciente se ajoelhar sem desconforto<sup>51</sup>, valores superiores comprometem a estética do joelho.

A transferência ântero-medial do tubérculo tibial, modificação da técnica de Maquet, descrita por Fulkerson, tem sido empregada para proporcionar redução da pressão nos aspectos lateral e distal da patela enquanto é restaurado o adequado funcionamento do mecanismo extensor<sup>29</sup>. O procedimento é apropriado para aliviar a pressão na tróclea lateral, no entanto parece não ser benéfico para defeitos condrais centrais, podendo, inclusive, agravar os resultados clínicos quando usado em defeitos mediais<sup>52</sup>.

### 2.2.3 Técnicas de Reparo da Cartilagem

Técnicas como microfratura, esponjialização, e artroplastia por abrasão são empregadas para estimular a cicatrização da cartilagem<sup>38</sup>. A microfratura induz a resposta de cicatrização na cartilagem articular lesada a partir da produção de microlesões no osso subcondral, estimulando a proliferação de células de origem mesenquimal<sup>53</sup>. Na esponjialização, é feita a remoção da camada subcondral, expondo o osso esponjoso enquanto que a artroplastia por abrasão penetra, parcialmente, a camada subcondral, removendo o limite da cartilagem calcificada<sup>54</sup>.

A maioria dessas estratégias de reparo tem proporcionado alívio dos sintomas e melhora da função articular, embora muitas falhem em prevenir futura degeneração do tecido de reparo e do tecido receptor circundante. A degeneração é devida, em parte, à natureza do tecido de reparo fibrocartilaginoso. Funcionalmente, este tecido pode falhar ao resistir às demandas mecânicas, acarretando futura deterioração<sup>55</sup>.

O implante autólogo de condrócitos foi introduzido em 1987, na Suécia, para o tratamento de defeitos da espessura total da cartilagem<sup>42</sup>. Brittberg et al.<sup>7</sup> (1994) publicaram os primeiros resultados de um estudo piloto com o implante autólogo de condrócitos realizado em 23 pacientes com defeitos isolados da cartilagem do joelho devido a trauma ou osteocondrite dissecante. Após 3 anos de seguimento, 14 dos 16 pacientes com defeitos femorais apresentaram considerável recuperação da função do joelho. Os resultados dos 7 pacientes com transplante patelar foram desapontadores. Cinco pacientes apresentaram melhora da função articular, mas somente 2 tiveram resultados bons ou excelentes, indicando que o procedimento pode ser benéfico para o tratamento dos defeitos tíbio-femorais.

Alguns anos após, Peterson et al.<sup>8</sup> (2000), dando seguimento ao trabalho descrito por Brittberg et al.<sup>7</sup>, publicaram os resultados obtidos com 93 pacientes, após um período de

2 a 9 anos de pós-operatório. Dessa vez, o procedimento para as lesões patelares foi acompanhado de debridamento mais radical do tecido condromalácico em adição ao realinhamento patelar quando necessário. Houve melhora considerável nos resultados, sendo excelentes ou bons em 92% dos pacientes com lesões isoladas do côndilo femoral, 89% dos pacientes com osteocondrite dissecante, 75% dos pacientes com defeitos femorais submetidos à concomitante reconstrução do ligamento cruzado anterior, 67% das lesões múltiplas, e em 80% dos pacientes com lesão patelar com realinhamento.

Spak e Teitge<sup>56</sup>, em 2006, também observaram melhora da função em pacientes com artrose patelofemoral isolada, atribuindo à técnica a vantagem de prorrogar a realização da artroplastia total do joelho em pacientes jovens.

Ainda assim, os maus resultados com o implante autólogo de condrócitos na patela, observados a partir do estudo descrito Brittberg<sup>7</sup>, levaram o *Food and Drug Administration* (FDA) a autorizar nos Estados Unidos, somente o uso do implante autólogo de condrócitos no tratamento das lesões do fêmur<sup>54</sup>. A técnica cirúrgica demonstra ser um método aplicável a uma ampla variedade de lesões, oferecendo certa percentagem de resultados clínicos bons a excelentes no tratamento das lesões da tróclea e côndilos femorais, todavia tem sido empregada com cautela nas lesões da patela.

#### **2.2.4 Patelectomia**

A patelectomia é um antigo procedimento cirúrgico indicado no tratamento da osteoartrite patelofemoral<sup>9-12</sup>, condromalácia<sup>9-12,57</sup>, dor anterior no joelho<sup>10</sup>, fraturas da patela<sup>9-12,57</sup>, subluxação patelar<sup>9</sup>, tuberculose, infecção e tumor<sup>58</sup>.

A principal função biomecânica da patela é aumentar o braço de alavanca efetivo do quadríceps ao realizar a extensão do joelho<sup>59</sup>, e a sua importância tem sido demonstrada em diversos estudos<sup>57,60,62,63</sup>.

Resultados bons ou excelentes têm sido observados em 53% a 96% dos pacientes submetidos à patelectomia<sup>9,10,58,64</sup>. A evolução clínica e funcional parece estar relacionada com o tempo de seguimento pós-operatório. Steurer et al<sup>9</sup>, em 1979, observaram resultados excelentes ou bons em 96% dos joelhos com problemas patelofemorais acompanhados por um tempo mínimo de um ano após a cirurgia. Geckeler<sup>64</sup>, em 1962, obteve resultados satisfatórios em até 74% dos casos, após um período médio de 9 anos (5 a 16 anos). Lennox<sup>10</sup> (1994) avaliou pacientes submetidos à patelectomia por dor anterior no joelho (52), osteoartrose patelofemoral (25) e fraturas cominutivas (6) após um período de 14 a 50 anos. Somente 54% dos pacientes do grupo da osteoartrose apresentaram satisfatório alívio da dor, sendo que a maioria apresentou deterioração progressiva da função.

As implicações da excisão da patela na função do joelho são amplamente difundidas na literatura<sup>57,65-67</sup>. A força do quadríceps pode alcançar reduções de 30%<sup>61</sup> a 50%<sup>11</sup>, levando muitos pacientes a se queixarem de instabilidade articular pós-operatória<sup>10,68</sup>.

Peebles e Margo<sup>57</sup> (1978) avaliaram a função pós-operatória de 49 casos de fratura da patela e 24 casos de condromalácia submetidos à patelectomia. A dor esteve presente em 1/3 dos pacientes com fratura e em 2/3 com condromalácia. Além de queixas de fraqueza muscular, presentes em mais da metade dos pacientes de cada grupo, limitação do movimento articular ocorreu na maioria dos pacientes, implicando incapacidade para agachar.

A patela também possui importante função na estética e proteção do joelho. Isso pode ser observado durante o movimento de flexão<sup>69</sup>, quando os côndilos femorais são facilmente aparentes na ausência da patela<sup>59</sup>. Após a patelectomia, os côndilos femorais ficam mais suscetíveis ao trauma, observa-se aparência assimétrica dos joelhos<sup>57</sup>, bem como tem sido descrita progressão de alterações degenerativas<sup>9</sup>. Além disso, a

patelectomia reduz a probabilidade de sucesso em caso de necessidade de futura artroplastia total do joelho<sup>70</sup>.

### **2.2.5 Artroplastia Patelofemoral**

A artroplastia patelofemoral ainda é controversa no tratamento da artrose patelofemoral. O procedimento apresenta a vantagem de preservar os meniscos e os ligamentos cruzados, proporcionando a cinemática natural da articulação<sup>29</sup>. No entanto, os resultados obtidos a partir da substituição da articulação patelofemoral são bastante variados.

Arciero e Toomey<sup>13</sup> (1988), revisaram os resultados de 25 artroplastias patelofemorais em 22 pacientes com artrose patelofemoral. Após um período médio de 5,3 anos, foram observados resultados bons ou excelentes em 72% das artroplastias. Os maus resultados foram associados à presença ou desenvolvimento de artrose tibiofemoral, mau alinhamento patelofemoral persistente, mau posicionamento dos componentes e dor anterior no joelho persistente. Smith et al.<sup>14</sup> (2002) observaram resultados bons ou excelentes em 64% dos 29 pacientes submetidos à artroplastia patelofemoral com a prótese de Lubinus. Os piores resultados foram observados nos joelhos com evidência radiográfica e artroscópica de artrose no compartimento medial, presentes durante o pré-operatório.

Necessidade de outras intervenções cirúrgicas não são raras após a artroplastia patelofemoral. Blazina et al.<sup>71</sup>, em 1979, avaliaram 85 pacientes com média de idade de 39 anos, após um período médio de seguimento de 21,7 meses. Embora muitos pacientes tenham apresentado melhora nos sintomas e funcionalidade, 30 pacientes necessitaram uma segunda cirurgia e 9 necessitaram de revisão dos componentes. Kooijman et al<sup>16</sup>, em 2003, estudaram 45 joelhos com artrose patelofemoral submetidos à artroplastia

patelofemoral com o modelo de prótese Richards II. Em 86% dos joelhos, foram observados resultados satisfatórios. Manipulação sob anestesia, artroscopia ou debridamento aberto da articulação foram necessários em 18% dos pacientes. Dez pacientes necessitaram conversão para a artroplastia total do joelho, após uma média de 17 anos.

Progressão da degeneração tibiofemoral e necessidade de conversão para a artroplastia total do joelho tem sido uma complicação freqüente após a artroplastia patelofemoral<sup>72</sup>. Acroyd<sup>17</sup> (2005) realizou um estudo prospectivo em 306 artroplastias patelofemorais AVON realizadas em 240 pacientes. O período de seguimento variou entre 8 meses e 5 anos. Complicações precoces foram observadas em 55% dos joelhos, incluindo discreto mau alinhamento e sinovite que implicou limitação da amplitude de movimento e necessidade de manipulação sob anestesia. O principal problema, a longo prazo, foi a progressão da doença nos compartimentos tibiofemoral medial e lateral, observada em 14 pacientes (16 joelhos, 5%). Dez destes pacientes (11 joelhos, 3,6%), com progressão da doença, necessitaram de revisão para artroplastia total do joelho.

Um novo modelo de prótese patelofemoral foi desenvolvido, recentemente, por Merchant, em 2004<sup>18</sup>. O autor descreve os resultados de 15 pacientes, com média de idade de 48,8 anos, acompanhados por um período médio de 3,75 anos após a cirurgia. Quatorze (93%) dos 15 pacientes apresentaram resultados excelentes (7), ou bons (7) de acordo com a escala de avaliação das atividades de vida diária. Um paciente persistiu apresentando dor anterior no joelho. De acordo com o autor, o novo modelo oferece a vantagem de o componente patelar se articular de forma exata com os componentes troclear e femoral do sistema total de joelho. Dessa forma, o componente patelar, bem fixado, não necessitará de revisão se, no futuro, a progressão da doença, no compartimento tibiofemoral, requerer a conversão para a artroplastia total do joelho.

A artroplastia patelofemoral pode ser uma alternativa em pacientes demasiadamente jovens para serem submetidos à artroplastia total do joelho. No entanto, o paciente submetido a tal opção cirúrgica deverá estar de acordo com as diversas restrições pós-

operatórias que incluem não realizar agachamentos amplos; praticar atividades recreacionais, como caminhadas e andar de bicicleta, de forma moderada, e jogar tênis apenas socialmente. De acordo com os próprios fabricantes das próteses, caso as expectativas do paciente superem os parâmetros propostos, o procedimento não deve ser indicado<sup>73</sup>.

### **2.2.6 Artroplastia Total do Joelho**

A artroplastia total do joelho tem demonstrado resultados satisfatórios no tratamento da artrose isolada da articulação patelofemoral<sup>19,20</sup>, com relatos de melhora funcional e de movimento articular tão boa ou superior a observada em pacientes com artrose tricompartmental<sup>4</sup>.

Laskin et al.<sup>4</sup> revisaram os resultados da artroplastia total do joelho em pacientes com mais de 65 anos de idade com artrose patelofemoral isolada pareados com pacientes com artrose tricompartmental. Após um período médio de 7,4 anos de seguimento, os pacientes com artrose patelofemoral isolada apresentaram score do joelho (média de 96 pontos) superior ao grupo com artrose tricompartmental (média de 88 pontos). A amplitude de movimento articular pós-operatória foi de 122 graus no primeiro grupo e de 117 graus no grupo da artrose tricompartmental. Além disso, 82% dos pacientes com artrose isolada puderam subir e descer escadas após a cirurgia, enquanto que tal atividade só foi possível em 72% dos pacientes do outro grupo.

Apesar dos bons resultados da artroplastia total do joelho em pacientes com artrose patelofemoral isolada, a possibilidade de soltura asséptica precoce dos componentes da prótese em pacientes jovens e ativos é um aspecto a ser considerado. Lonner et al.<sup>74</sup> examinaram 32 pacientes com menos de 40 anos que apresentavam osteoartrose e foram

tratados com artroplastia total do joelho. Após oito anos, foi observado um índice de soltura de 12,5%. Harrysson et al.<sup>75</sup> verificaram um índice cumulativo de revisão da artroplastia total do joelho de 13% em pacientes com menos de sessenta anos de idade versus 6% em pacientes com mais de sessenta anos, após 8,5 anos de pós-operatório. É de consenso geral que a artroplastia total do joelho deve ser indicada no tratamento da doença degenerativa articular, mas, se possível, deve ser protelada para os pacientes mais jovens.

### **2.3 TRATAMENTO CIRÚRGICO ALTERNATIVO**

A artroplastia do joelho, há muitos anos, é foco de interesse de cirurgiões ortopedistas. Verneuil, em 1860, foi o primeiro a propor a interposição de tecidos moles entre extremidades ósseas para prevenir a anquilose. Este procedimento foi denominado artroplastia de interposição. Desde então, uma grande variedade de materiais foram usados, incluindo gordura, fásia lata, pele, dura-máter, bursa pré-patelar, entre outros<sup>76</sup>. Apesar das diversas variações nas técnicas cirúrgicas e dos materiais usados para a interposição, os resultados, geralmente, foram insatisfatórios, com flexão do joelho atingindo aproximadamente 60°<sup>77</sup> e apresentação de significativa deterioração com o passar do tempo<sup>76,78</sup>.

Embora a artroplastia de interposição tenha deixado de ser usada no tratamento da anquilose do joelho, boa evolução tem sido observada em pacientes com artrite reumatóide no cotovelo associada a dor e moderada limitação do movimento articular<sup>79</sup>. Amplitude de movimento funcional, dor leve e estabilidade articular podem ser esperadas para a maioria dos pacientes. O procedimento tem sido indicado especialmente para pacientes mais jovens com artrite reumatóide ou pós-traumática, nos quais as demandas funcionais são demasiadamente altas para serem submetidos à artroplastia total do cotovelo<sup>78</sup>.



Apesar de, biomecanicamente, um pouco diferentes, tanto a articulação do cotovelo como a da patelofemoral são articulações de tração e não de compressão. Conseqüentemente, uma vez associada à diminuição da espessura da patela, que por si só já diminui significativamente a pressão patelofemoral, a interposição da fásia lata e do retináculo pré-patelar, potencialmente, poderia propiciar uma sensível redução da sintomatologia dos pacientes. Além disso, esse tipo de procedimento assemelha-se à técnica utilizada no transplante autólogo de condrócitos, em que a úlcera condral é recoberta com uma manta de tecido periostal, omitindo-se apenas a etapa do transplante de células.

## **3 OBJETIVO**

Avaliar os resultados funcionais de pacientes com artrose patelofemoral submetidos a uma nova técnica cirúrgica, artroplastia de interposição retinacular.

---

---

## **4 REFERÊNCIAS**

---

---

- 1 Arendt E. Anatomy and malalignment of patellofemoral joint. *Clin Orthop*. 2005; 436:71-5.
- 2 Davies AP, Vince AS, Shepstone L, Donell ST, Glasgow MM. The radiologic prevalence of patellofemoral osteoarthritis. *Clin Orthop*. 2002; 402:206-12.
- 3 Christoforakis JJ, Robin KS. Internal derangements of the knee associated with patellofemoral joint degeneration. *Knee Surg Sports Traumatol Arthrosc*. 2005; 13:581-4.
- 4 Laskin RS, Van Steijn M. Total knee replacement for patients with patellofemoral arthritis. *Clin Orthop*. 1999; 367:89-95.
- 5 Aderinto J, Cobb AG. Lateral release for patellofemoral arthritis. *Arthroscopy*. 2002; 18(4):399-403.
- 6 Maquet P. Advancement of tibial tuberosity. *Clin Orthop*. 1976; 115:225-30.
- 7 Brittberg M, Lindahl A, Nilsson A, Ohlsson C, Isaksson O, Peterson L. Treatment of deep cartilage defects in the knee with autologous chondrocyte transplantation. *N Engl J Med*. 1994; 331(14):889-95.
- 8 Peterson L, Minas T, Brittberg M, Nilsson A, Sjogren-Jansson E, Lindahl A. Two to 9 year outcome after autologous chondrocyte transplantation of the knee. *Clin Orthop*. 2000; 374:212-34.
- 9 Steurer PA, Gradisar IA, Hoyt WA, Chu M. Patellectomy: a clinical study and biomechanical evaluation. *Clin Orthop*. 1979; 144:84-90.
- 10 Lennox IAC, Cobb AG, Knowels J, Bentley G. Knee function after patellectomy: a 12 to 48 years follow up. *J Bone Joint Surg*. 1994; 76:485-87.
- 11 Watkins MP, Harris BA, Wender S, Zarins B, Rowe CR. Effect of patellectomy on the function of the quadriceps and hamstrings. *J Bone Joint Surg*. 1983; 65:390-95.
- 12 Ziran BH, Goodfellow DB, Deluca LS, Heiple KG. Knee function after patellectomy and cruciform repair of the extensor mechanism. *Clin Orthop*. 1994; 302:138-46.
- 13 Arciero RA, Toomey HE. Patellofemoral arthroplasty: a three to nine year follow-up study. *Clin Orthop*. 1988; 236: 60-71.
- 14 Smith AM, Peckett WRC, Butler-Manuel PA, Venu KM, D'arcy JC. Treatment of patellofemoral arthritis using the lubinus patello-femoral arthroplasty: a retrospective review. *Knee*. 2002; 9(1):27-30.
- 15 Blazina ME, Fox JM, DelPizzo W, Broukhim B, Ivey FM. Patellofemoral replacement. *Clin Orthop*. 1979; 144:98-102.
- 16 Kooijman HJ, Driessen APPM, Van Horn JR. Long-term results of patellofemoral arthroplasty. A report of 56 arthroplasties with 17 years of follow-up. *J Bone Joint Surg*. 2003; 85(6):836-840.
- 17 Ackroyd CE. Development and early results of a new patellofemoral arthroplasty. *Clin Orthop*. 2005; 436:7-13.
- 18 Merchant, AC. Early results with a total patellofemoral joint replacement arthroplasty prosthesis. *J Arthroplasty*. 2004; 19(7):829-36.

- 19 Parvizi J, Stuart MJ, Pagnano MW, Hanssen AD. Total knee arthroplasty in patients with isolated patellofemoral arthritis. *Clin Orthop*. 2001; 392:147-52.
- 20 Mont MA, Haas S, Mullick T, Hungerford DS. Total knee arthroplasty for patellofemoral arthritis. *J Bone Joint Surg*. 2002; 84(11):1977-81.
- 21 Maquet P. Mechanics and osteoarthritis of the patellofemoral joint. *Clin Orthop*. 1979; 144:70-3.
- 22 Buckwalter JA, Mankin HJ. Articular cartilage 2. Degeneration and osteoarthrosis, repair, regeneration, and transplantation. *J Bone Joint Surg*. 1997; 79(4):612-32.
- 23 Buckwalter JA, Saltzman C, Brown T. The impact of osteoarthritis - Implications for research. *Clin Orthop*. 2004; 427: 6-15 Suppl. S.
- 24 Seedhom BB, Takeda T, Tsubuku M, Wright V. Mechanical factors and patellofemoral osteoarthrosis. *Ann Rheum Dis*. 1979; 38:307-16.
- 25 Maenpaa H, Lehto M. Patellofemoral osteoarthritis after patellar dislocation. *Clin Orthop*. 1997; 339:156-62.
- 26 Iwano T, Kurosawa H, Tokuyama H, Hoshikawa Y. Roentgenographic and clinical findings of patellofemoral osteoarthrosis – with special reference to its relationship to tibiofemoral osteoarthrosis and etiologic factors. *Clin Orthop*. 1990; 252:190-7.
- 27 Utting MR, Davies TG, Newman JH. Is anterior knee pain a predisposing factor to patellofemoral osteoarthritis? *Knee*. 2005; 12:362-5.
- 28 Cahue S, Dunlop D, Hayes K, Song J, Torres L, Sharma L. Varus-valgus alignment in the progression of patellofemoral osteoarthritis. *Arthritis Rheum*. 2004; 50(7):2184-90.
- 29 Saleh KJ, Arendt EA, Eldridge J, Fulkerson JP, Minas T, Mulhall KJ. Symposium - Operative treatment of patellofemoral arthritis. *J Bone Joint Surg*. 2005; 87(3):659-71.
- 30 Sisto DJ, Sarin VK. Custom patellofemoral arthroplasty of the knee. *J Bone Joint Surg*. 2006; 88(7):1475-80.
- 31 Fulkerson JP. *Patologia da articulação patelofemoral*. 3. ed. Rio de Janeiro: Revinter; 2000.
- 32 Grelsamer RP, Stein DA. Patellofemoral arthritis. *J Bone Joint Surg*. 2006; 88:1849-60.
- 33 Thompson NW, Ruiz AL, Breslin E, Beverland DE. Total knee arthroplasty without patellar resurfacing in isolated patellofemoral osteoarthritis. *J Arthroplasty*. 2001; 16(5): 607-12.
- 34 Whitelaw GP, Rullo DJ, Markowitz HD, Marandola MS, DeWaele MJ. A conservative approach to anterior knee pain. *Clin Orthop*. 1989; 246:234-7.
- 35 Panni AS, Tartarone M, Patricola A, Paxton EW, Fithian DC. Long-term results of lateral retinacular release. *Arthroscopy*. 2005; 21(5):526-31.
- 36 Christensen F, Soballe K, Snerum L. Treatment of chondromalacia patellae by lateral retinacular release of the patella. *Clin Orthop*. 1988; 234:145-7.
- 37 Bigos SJ, MCBride GG. The isolated lateral retinacular release in the treatment of patellofemoral disorders. *Clin Orthop*. 1984; 186:75-80.

- 38 Herrenbruck TM, Mullen DJ, Parker RD. Operative management of patellofemoral pain with degenerative arthrosis. *Sports Med Arthrosc Rev.* 2001; 9(4):312-23.
- 39 Yercan HS, Selmi TAS, Neyret P. The treatment of patellofemoral osteoarthritis with partial lateral facetectomy. *Clin Orthop.* 2005; 436:14-19.
- 40 Ogilvie-Harris DJ, Jackson RW. The arthroscopic treatment of chondromalacia patellae. *J Bone Joint Surg.* 1984; 66(5):660-4.
- 41 Osborne AH, Fulford PC. Lateral release for chondromalacia patellae. *J Bone Joint Surg.* 1982; 64(2):202-5.
- 42 DiGiulio M, Donaldson W. Complications of patello-femoral joint surgery. *Sports Med Arthrosc Rev.* 2004; 12 (3):172-84.
- 43 Simpson LA, Barret JP. Factors associated with poor results following arthroscopic subcutaneous lateral retinacular release. *Clin Orthop.* 1984; 186:165-71.
- 44 Radin EL. The Maquet procedure – anterior displacement of the tibial tubercle. Indications, contraindications, and precautions. *Clin Orthop.* 1986; 213:241-8.
- 45 Nakamura N, Ellis M, Seedhom BB. Advancement of the tibial tuberosity - a biomechanical study. *J Bone Joint Surg.* 1985; 67(2):255-60.
- 46 Bessette GC, Hunter RE. The Maquet procedure - a retrospective review. *Clin Orthop.* 1988; 232:159-67.
- 47 Taskiran E, Çelebi G, Kalaıcy T, Pehlivan M, Aydogdu S, Sur H. Effect of tibial tubercle elevation on patellofemoral compressive force in patellofemoral arthrosis. *Knee Surg Sports Traumatol Arthroscopy.* 1997;5:31-5.
- 48 Schmid F. The Maquet procedure in the treatment of patellofemoral osteoarthritis: long-term results. *Clin Orthop.* 1993; 294:254-8.
- 49 Radin EL, Pan HQ. Long-term follow-up study on the Maquet procedure with special reference to the causes of failure. *Clin Orthop.* 1993; 290:253-8.
- 50 Mendes DG, Soudry M, Iusim M. Clinical assessment of Maquet tibial tuberosity advancement. *Clin Orthop.* 1987; (222): 228-38.
- 51 Ferguson AB, Brown TD, Fu FH, Rutkowski R. Relief of patellofemoral contact stress by anterior displacement of the tibial tubercle. *J Bone Joint Surg.* 1979; 61 (2):159-66.
- 52 Beck PR, Thomas AL, Farr J, Lewis PB, Cole BJ. Trochlear contact pressures after anteromedialization of the tibial tubercle. *Am J Sports Med.* 2005; 33(11):1710-15.
- 53 Bae DK, Yoon KH, Song SJ. Cartilage healing after microfracture in osteoarthritic knees. *Arthroscopy.* 2005; 22 (4):367-74.
- 54 Unverferth KL, Minas T. Surgical management of isolated chondral defects. *Curr Opin Orthop.* 2002;13:1-8.
- 55 Redman SN, Oldfield SF, Archer CW. Current strategies for articular cartilage repair. *Eur Cell Mater.* 2005; 9:23-32.

- 56 Spak RT, Teitge RA. Fresh osteochondral allografts for patellofemoral arthritis: long-term followup. *Clin Orthop*. 2006;444:193-200.
- 57 Peeples RE, Margo MK. Function after patellectomy. *Clin Orthop*. 1978; 132:180-6.
- 58 Acroyd CE, Polyzoides AJ. Patellectomy for osteoarthritis. A study of eighty-one patients followed from two to twenty two years. *J Bone Joint Surg*. 1978; 60(3):353-7.
- 59 Hungerford DS, Barry M. Biomechanics of the patellofemoral joint. *Clin Orthop*. 1979; 144:9.
- 60 Sutton FS, Thompson CH, Lipke J, Kettelkamp DB. The effect of patellectomy on knee function. *J Bone Joint Surg*. 1974; 58:537-40.
- 61 Kaufer H. Patellar biomechanics. *Clin Orthop*. 1979;144:51-4.
- 62 Wendt PP, Johnson RP, Winconsin M. A study of quadriceps excursion, torque and the effect of patellectomy on cadaver knees. *J Bone Joint Surg*. 1985; 67(5): 726-32.
- 63 Goodfellow J, Hungerford DS, Zindel M. Patello-femoral joint mechanics and pathology. *J Bone Joint Surg*. 1976; 58:287.
- 64 Geckeler EO, Quaranta AV. Patellectomy for degenerative arthritis of the knee. *J Bone Joint Surg*. 1962; 6:1109-14.
- 65 Haxton H. The function of the patella and the effects of its excision. *Surg Gynecol Obstet*. 1945; 80:389-95.
- 66 Jakobsen J, Christensen KS, Rasmussen OS. Patellectomy: a 20 year follow-up. *Acta Orthop Scand*. 1985; 56:430-2.
- 67 Baker CL, Hughston JC. Miyakawa patellectomy. *J Bone Joint Surg*. 1988; 70 (10): 1489-94.
- 68 Levack B, Flannagan JP, Hobbs S. Results of surgical treatment of patellar fractures. *J Bone Joint Surg*. 1985; 67 (2):416-19.
- 69 West FE. End results of patellectomy. *J Bone Joint Surg*. 1962; 44(6):1089-108.
- 70 Larson KR, Cracchiolo A, Dorey FJ, Finerman GA. Total knee arthroplasty in patients after patellectomy. *Clin Orthop*. 1991; 264:243-54.
- 71 Blazina ME, Fox JM, DelPizzo W, et al. Patellofemoral replacement. *Clin Orthop*. 1979; 144: 98-102.
- 72 Leadbetter WB, Ragland PS, Mont MA. The appropriate use of patellofemoral arthroplasty. An analysis of reported indication, contraindications, and failures. *Clin Orthop*. 2005; 436: 91-9.
- 73 LCS PFJ Prosthesis. A modular patellofemoral joint replacement. Surgical Technique. DePuy Orthopaedics, Inc. EUA.
- 74 Lonner JH, Hershman S, Mont M, Lotke PA. Total knee arthroplasty in patients 40 years of age and younger with osteoarthritis. *Clin Orthop*. 2000; 380:85-90.



- 75 Harrysson OLA, Robertsson O, Nayfeh JF. Higher cumulative revision rate of knee arthroplasties in younger patients with osteoarthritis. *Clin Orthop*. 2004; 421:162-8.
- 76 Shiers LGP. Arthroplasty of the knee - Preliminary report of a new method. *J Bone Joint Surg*. 1954; 36(4):553-60.
- 77 Kuhns JG. Nylon membrane arthroplasty of the knee in chronic arthritis. *J Bone Joint Surg*. 1964;46:448-9.
- 78 Steinberg DR, Steinberg ME. The early history of arthroplasty in the United States. *Clin Orthop*. 2000; 374:55-89.
- 79 Ljung P, Jonsson K, Larsson K, Rydholm U. Interposition arthroplasty of the elbow with rheumatoid arthritis. *J Shoulder Elbow Surg*. 1996; 5(2):81-5.

**5 ARTIGO EM INGLÊS**

**FUNCTIONAL OUTCOMES WITH RETINACULAR INTERPOSITION ARTHROPLASTY IN  
PATIENTS WITH PATELLOFEMORAL ARTHROSIS**

Ilana Henkin Kersz

João Luiz Ellera Gomes

Orthopedics and Traumatology Service

Hospital de Clínicas de Porto Alegre

Federal University of Rio Grande do Sul

Corresponding author:

Dr. João Luiz Ellera Gomes  
Serviço de Ortopedia e Traumatologia  
Hospital de Clínicas de Porto Alegre  
Rua São Luis, 1127/501  
Porto Alegre, RS – Brasil – 90620-170  
Phone/Fax: +55(51)21018000  
e-mail: joelgo.voy@terra.com.br

## ABSTRACT

**Introduction:** Different surgical techniques have been advocated for the treatment of isolated patellofemoral arthrosis, with large variation in success rates and functional recovery. It is important to establish an alternative surgical procedure for young patients at an advanced stage of articular degeneration.

**Aim:** To evaluate the functional outcomes of patients with patellofemoral arthrosis who underwent a new surgical technique, retinacular interposition arthroplasty.

**Materials and methods:** The present study is a case series. Eleven patients with positive diagnosis for isolated patellofemoral arthrosis who underwent to retinacular interposition arthroplasty were evaluated in the Orthopedics and Traumatology Service of Hospital de Clínicas de Porto Alegre for function and articular range of motion of the knee during the pre- and postoperative period. Follow-up was at least 2 years. The evaluation of function was carried out using the Knee Outcome Survey Activities of Daily Living Scale. The range of flexion and extension motion were measured by means of a goniometer. Pre- and postoperative results were compared.

**Results:** After an average follow-up period of 25.9 months (between 24 and 29 months), 10 of the 11 patients showed improved functional outcomes. Average scores obtained by the Knee Outcome Survey Activities of Daily Living Scale was  $34.0 \pm 12.4$  (CI 95% = 25.7 – 42.3) before surgery and  $55.8 \pm 11.2$  (CI 95% = 48.3 – 63.4) after surgery, with a statistically significant improvement ( $P < 0.001$ ). One patient did not present any functional improvement, and presented a progression of the femorotibial arthrosis. Two years after the end of the postoperative period, the patient underwent total knee arthroplasty. No statistically significant increase was observed in motion of knee flexion and extension after the surgery.

**Conclusion:** Retinacular interposition arthroplasty afforded good functional results in patients with isolated arthrosis of the patellofemoral joint. The technique may be a surgical alternative for young and middle-aged patients who suffer from articular degenerative process at advanced stage.

**Keywords:** patellofemoral arthrosis; interposition arthroplasty; functional outcome.

## INTRODUCTION

The degeneration of the patellofemoral joint is a relatively common pathology<sup>1</sup>. The disorder occurs in between 5% and 9% of knee arthrosis patients<sup>2-4</sup>. Among the frequent clinical findings observed are the progressive degenerative process accompanied by pain, joint stiffness, and considerable functional impairment<sup>2</sup>, which many a time requires surgical intervention.

Yet, in the case of young patients in an advanced stage of isolated patellofemoral arthrosis, surgical approaches to treatment are surrounded by controversy. Several surgical techniques have been employed to varying degrees of success, including lateral reticular release<sup>5</sup>, advancement of tibial tuberosity<sup>6</sup>, autologous chondrocyte implantation<sup>7,8</sup>, patellectomy<sup>9-12</sup>, patellofemoral arthroplasty<sup>13-18</sup> and total knee arthroplasty<sup>2,19,20</sup>. Besides, the different postoperative routines adopted, at times followed by periods of immobilization to protect the surgical repair performed, tend to lead to clearly different functional outcomes and to influence the resumption of daily living activities.

There is no ideal solution to the surgical treatment of isolated patellofemoral arthrosis. The therapeutic alternatives available do indeed manage to produce acceptable outcomes, but the issues inherent to each choice cannot be ignored. Some surgical procedures that do not use artificial implantations usually compromise significantly the joint morphology, and follow-up involves undesired esthetic results, specially for female patients. Conversely, surgeries that use implantations impose rising additional costs expressed by the intrinsic values of the implantation, as the other hospital expenditures are equivalent to conventional medical procedures.

Therefore, the development of an alternative surgical procedure that promotes pain relief, functional improvements, together with an early rehabilitation and an acceptable esthetic result, would bring not only substantial benefits to patients who suffer from patellofemoral arthrosis with advanced commitment of the joint, but also a certain relief to

health authorities as regards high implantation costs. For these reasons, the purpose of the present study was to evaluate the functional outcomes of patellofemoral arthrosis patients submitted to a retinacular interposition arthroplasty. Ultimately, in the event of satisfactory results, we may more safely resort to an alternative surgical procedure prior to total knee arthroplasty, specially for young and middle-aged patients suffering from severe isolated patellofemoral arthrosis.

## **MATERIALS AND METHODS**

The present study is a case series.

### **Study population and sample**

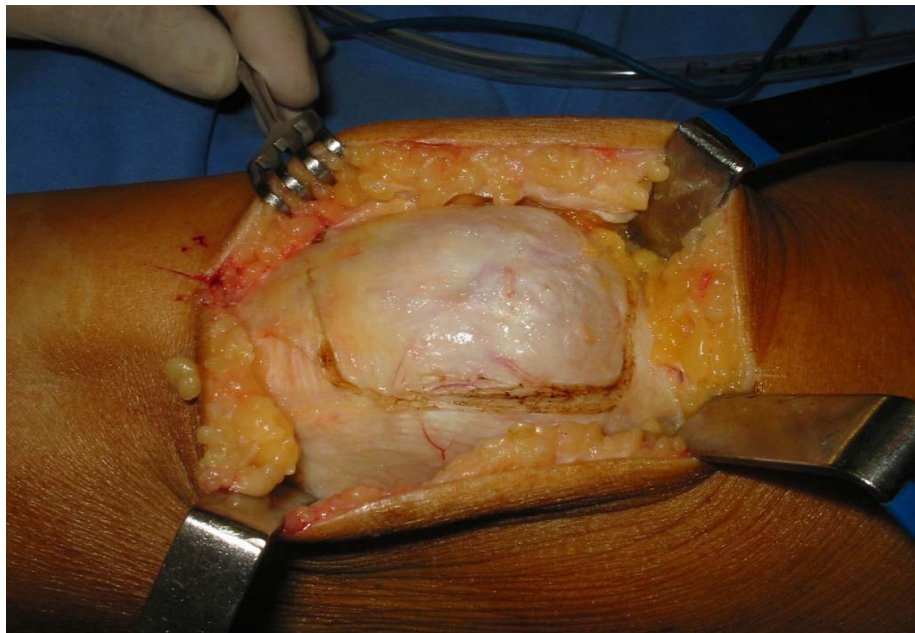
Sixteen patients with diagnostic of isolated patellofemoral arthrosis underwent retinacular interposition arthroplasty in the Traumatology and Orthopedics Service of the Teaching Hospital, Federal University of Rio Grande do Sul, Porto Alegre, Brazil, between 2001 and 2004. Eleven of the patients operated on, due to the a 24-month follow-up minimum, were referred to re-evaluation.

The study included patients with patellofemoral arthrosis for whom a referral to total knee arthroplasty would be an overstatement treatment due to patient age or to preservation of the femorotibial surface. Patients with previous diagnosis of diabetes, coxarthrosis or retroversion of the femoral neck were excluded from this study. For the hip evaluation, each patient was positioned on supine position, with knee and hip forming a 90° angle. The sum of the ranges of motion of internal and external rotation under 70° resulted in patient exclusion.

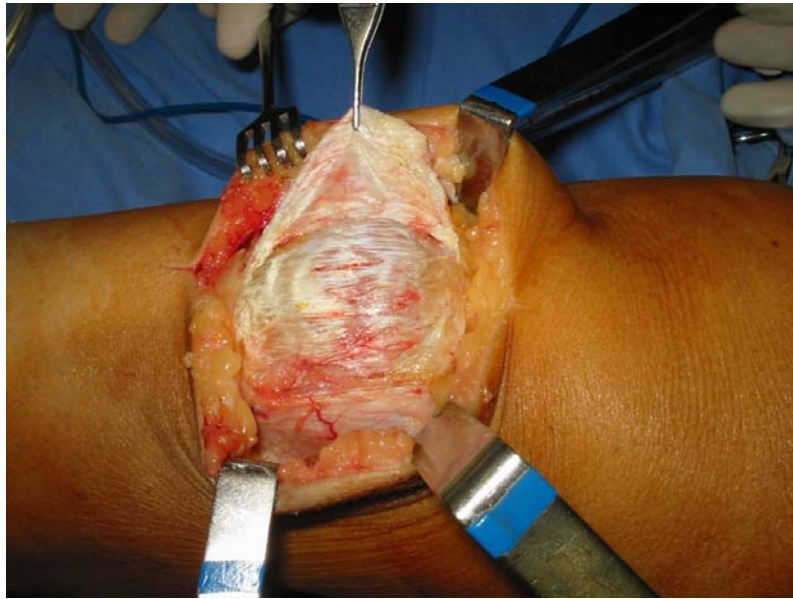
Patients were informed that the surgery they were undergoing was an exception procedure, as an alternative to a conventional total patellectomy.

## Surgical technique

The patella and both lateral and medial retinacula were exposed by an anterior longitudinal skin incision. Previous radiography assessed the position of the patella in the femoral groove. The most frequent finding was the laterally tilted patella with a mirror image of osteoarthritis both of the lateral patellar facet and of the lateral intercondylar facet. For these cases, a C-incision medially based was performed starting from the upper patella towards the lateral retinaculum, round part of the fascia lata. Next, the incision was continued to the lower pole of the patella. The incision crossed back to the patellar ligament towards the medial side. Care was taken not to injure the ligament. As a whole, the retinaculum as defined by the incision (Figure 1) was dissected from the lateral to the medial border of the patella, this dissection being including the patella anterior periosteum (Figure 2).

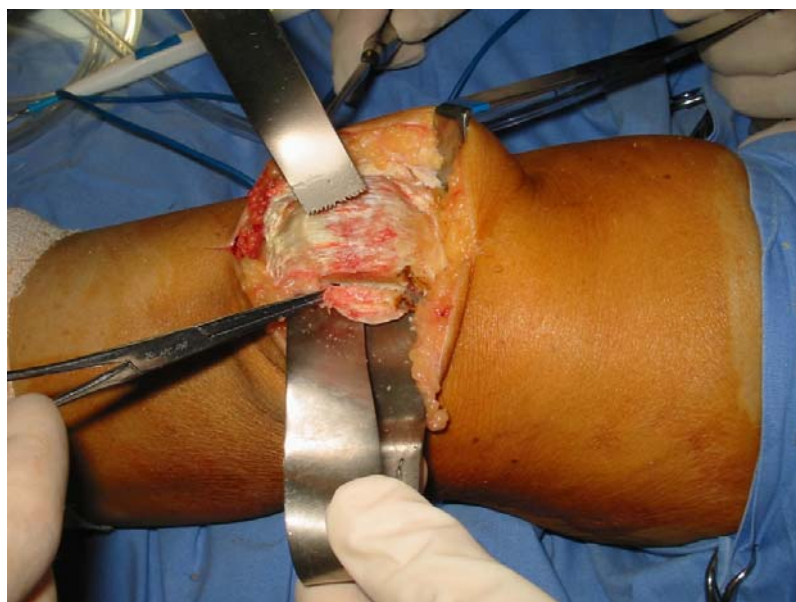


**Figure 1** – Incision in the lateral prepatellar retinaculum with the upper fascia lata



**Figure 2** – Periosteum flap dissected

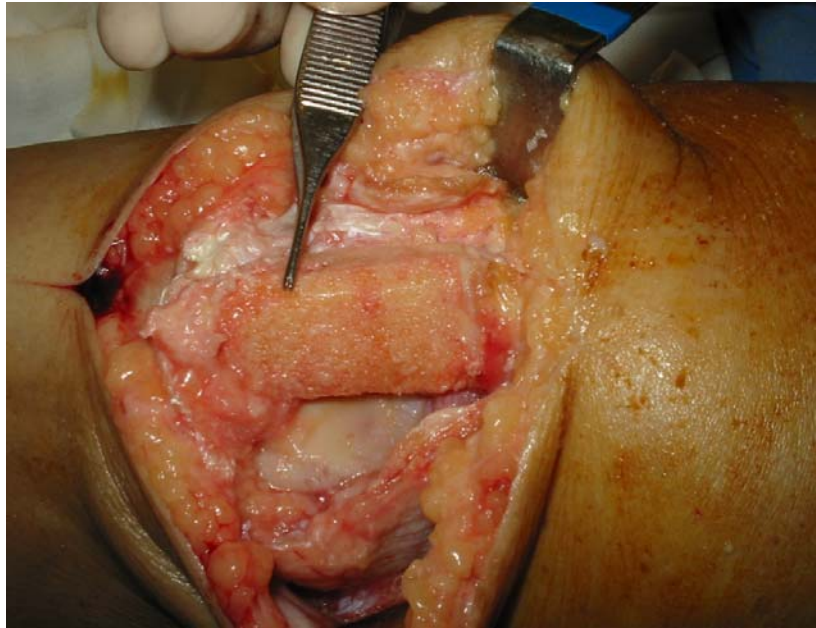
The joint was exposed both on the lateral and medial sides, held solely by the upper quadriceps tendon on the lower side. After this, the patella was twice cut longitudinally using an oscillating saw (Figure 3), one incision being made in the lateral facet and one in the medial facet. Width of these incisions depended on the centralization of the patella, that is, the greater the lateralization of the patella, the longer the width of the longitudinal incision in the medial facet. This was done in order to secure the necessary medialization.



**Figure 3** – Lateral, medial, and posterior osteotomy of the patella

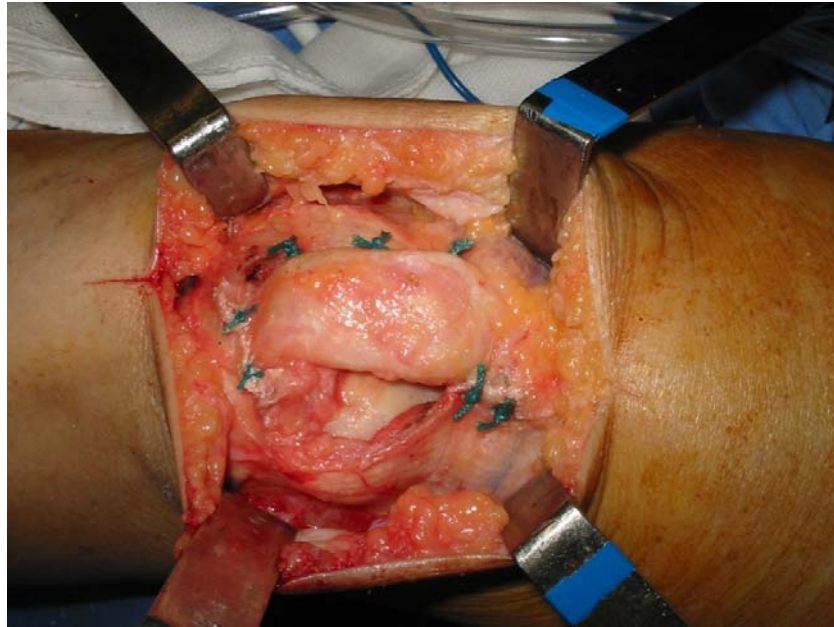


One third incision, now with the patella inverted, reduced its thickness by up to 50% of the original value. The articular surface of the patella was resected. The remaining square angles of the rectangular patella were carefully rounded off so as to eliminate cutting edges (Figure 4).



**Figure 4** – Rounding off of the articular borders of the osteotomy procedures carried out

The intercondylar groove was then checked for the presence of alteration such as prominent osteophytes or eburnation of the subchondral bone. After the preparation of the bone structures, the bone bridge between the quadriceps and the patellar ligament was ready to be covered by the retinacular tongue-like flap, which formed a tubular structure when sutured in the medial retinaculum (Figure 5).

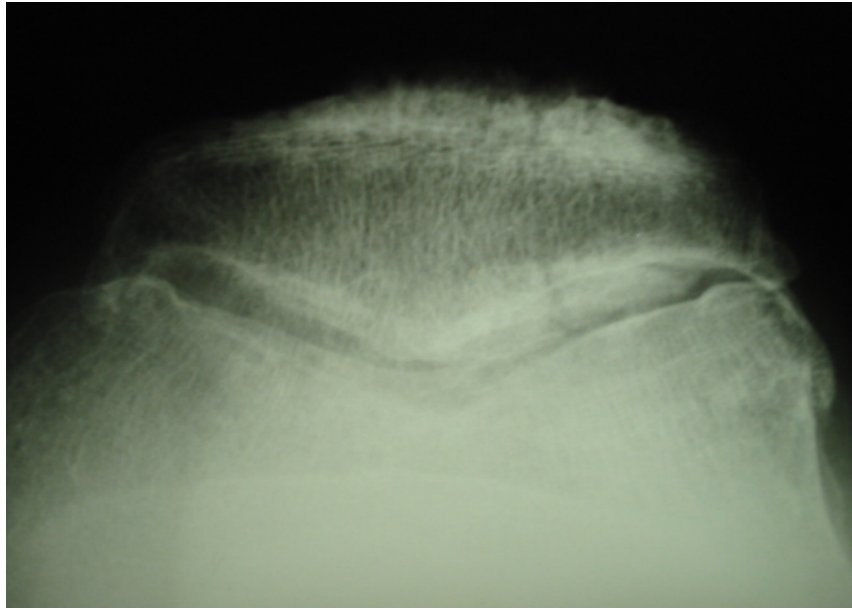


**Figure 5** – Final view of the patella covered by the fascial-retinacular flap

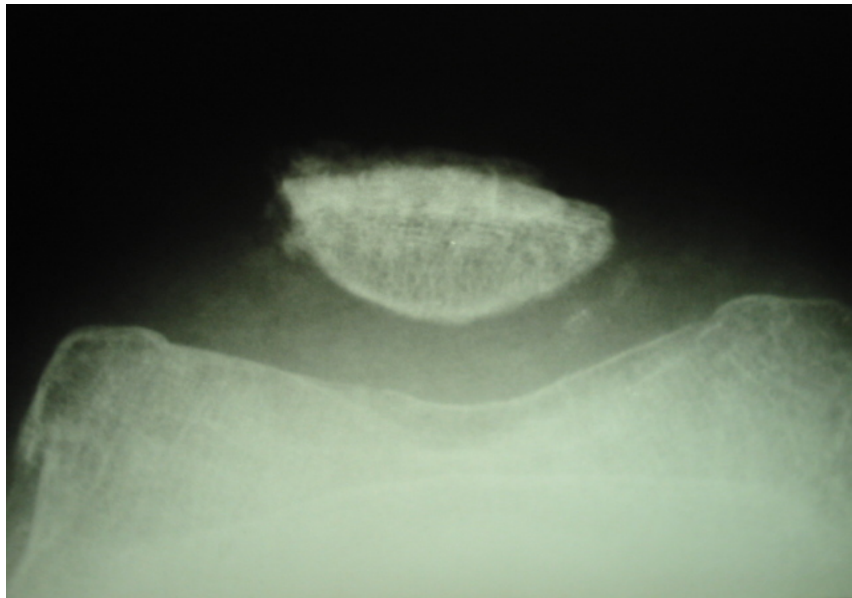
Apart from giving back the articular surface of the patellar bone bridge, the retinaculum recentralized the extensor mechanism that was lateralized before the procedure.

The knee was evaluated by means of flexion-extension maneuvers ranging from 0° to 90°, before skin closure, to verify the occurrence of likely disturbances in flexor mechanism alignment. After careful hemostasis and skin and subcutaneous tissue closure, the incision was kept dressed for two days, where upon the knee flexion-extension exercises were begun. Total load was permitted as soon as the patients reported their capacity to withhold it. This condition was verified, as a rule, on the fourth or fifth postoperative day.

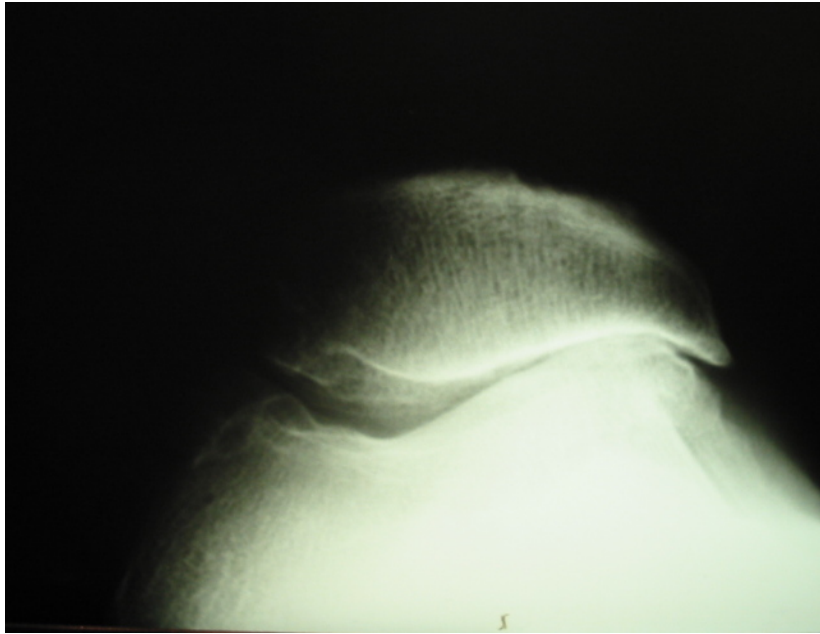
Figures 6 to 9 show the articular conditions and the pre- and postoperative situations.



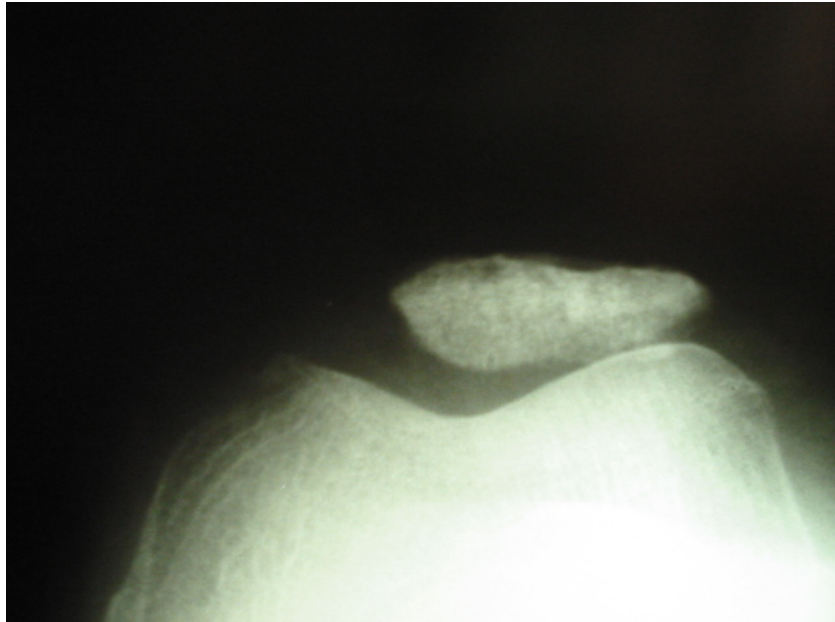
**Figure 6** – Preoperative radiograph



**Figure 7** – Postoperative radiograph



**Figure 8** – Preoperative radiograph



**Figure 9** – Postoperative radiograph

## Data collection

After the informed consent was signed (Appendix A), patient population information was collected and the ranges of motion of flexion and extension knee movements recorded onto a Data Collection Data Sheet (Appendix B). Patients were then evaluated for pre- and postoperative functional conditions using the Knee Outcome Survey Activities of Daily Living Scale<sup>21</sup> (Appendix C). The instrument used is a subjective evaluation scale by the patient for knee conditions, which meets validity and reproducibility criteria. The scale evaluates seventeen items, of which seven are related to symptoms and ten to functional disabilities experienced during daily living activities, including: pain, grinding, stiffness, slipping, swelling, buckling, weakness, walking, limping, ascending/descending stairs, standing, kneeling, squatting, sitting, getting up, as well as use of crutches or walking cane. Patients rank the scores by means of descriptive answers that were lately translated onto an ordinal number scale. Top score for the sum of values may reach 80, while the minimum score may be as little as zero. Higher scores represent the absence of symptoms and the best functional level<sup>22</sup>.

Passive flexion and extension ranges of motion were evaluated using a universal plastic goniometer (Pró-Fisomed), with the patient on supine position. Differences in pre- and postoperative knee range of motion were then calculated.

## Statistical analysis

The quantitative variables were described by the mean plus standard deviation, while the qualitative variables were described by absolute and relative frequencies. To compare the scores of the activity of daily living scale and the results for ranges of motion, before and after the surgery, the paired samples t Test was used. Significance level was 5%, with  $P \leq 0.05$  values being considered significant. For the data analysis, the SPSS (*Statistical Package for the Social Sciences*) version 1.0 was used.

## RESULTS

The study population evaluated consisted of 11 patients, 6 (54.5%) females and 5 (45.5%) males. Average age was  $52.1 \pm 12.1$  years (ranging between 29 and 73 years). Two patients suffered post-traumatic joint degeneration, which occurred after a car accident; 7 patients suffered joint degeneration secondary to lateral subluxation of the patella, while one patient suffered a post-surgical iatrogenic sequela. No causal agent was clearly identified for the 11<sup>th</sup> patient.

The postoperative evaluation of patients took place after a mean period of 25.9 months (between 24 and 29 months).

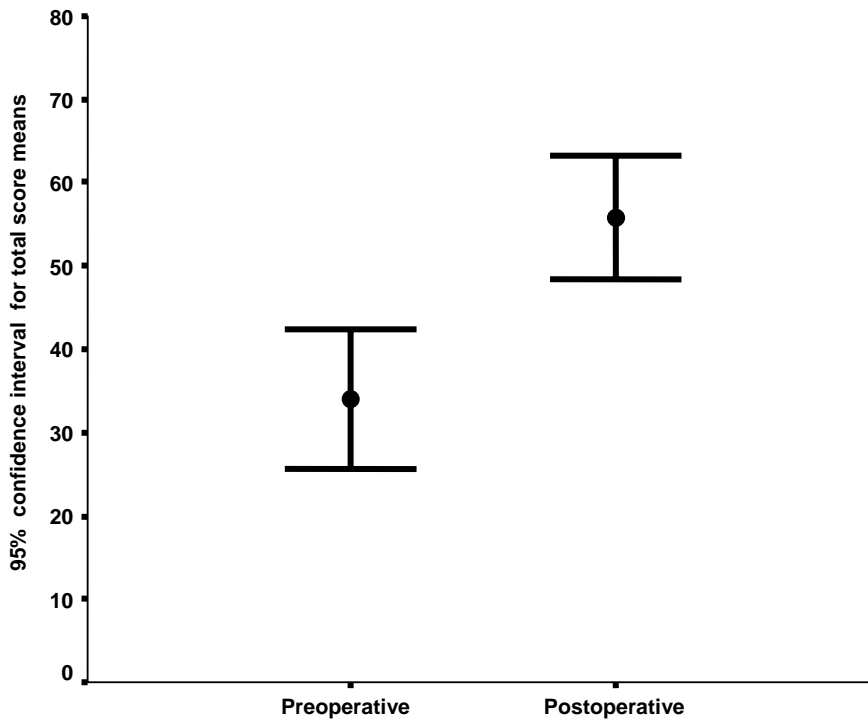
### **Scores of the Knee Outcome Survey Activities of Daily Living Scale**

The average scores of the Knee Outcome Survey Activities of Daily Living Scale was  $34.0 \pm 12.4$  (CI 95% = 25.7 – 42.3) before the surgery, and  $55.8 \pm 11.2$  (CI 95% = 48.3 – 63.4) after the surgery. A statistically significant improvement was observed ( $P < 0.001$ ) (Table 1).

**Table 1** - Comparison between the Knee Outcome Survey Activities of Daily Living Scale items for pre- and postoperative evaluations

Item	Preoperative (n=11)	Postoperative (n=11)	Difference (CI 95%)	P
	Mean $\pm$ SD	Mean $\pm$ SD		
<b>Total score (0-80)</b>	34.0 $\pm$ 12.4	55.8 $\pm$ 11.2	21.8 (14.6 a 29.1)	< 0.001
<b>Score range (0-100)</b>	42.5 $\pm$ 15.5	69.8 $\pm$ 14.0	27.3 (18.2 a 36.3)	<0.001
Degree knee pain affects daily activities	0.82 $\pm$ 0.75	3.18 $\pm$ 1.25	2.36 (1.50 a 3.23)	< 0.001
Degree grinding or grating of your knee affects your daily activity level	2.73 $\pm$ 1.62	4.27 $\pm$ 0.65	1.55 (0.50 a 2.60)	0.009
Degree stiffness in your knee affects your daily activity level	2.00 $\pm$ 1.73	3.09 $\pm$ 1.38	1.09 (0.07 a 2.11)	0.038
Degree swelling in your knee affects your daily activity level	3.00 $\pm$ 1.73	4.09 $\pm$ 1.14	1.09 (0.22 a 1.96)	0.019
Degree slipping of your knee affects your daily activity level	3.64 $\pm$ 1.75	4.73 $\pm$ 0.65	1.09 (0.17 a 2.01)	0.025
Degree buckling of your knee affects your daily activity level	3.45 $\pm$ 1.92	4.82 $\pm$ 0.60	1.36 (-0.08 a 2.81)	0.062
Degree weakness or lack of strength of your leg affects your daily activity level	1.73 $\pm$ 1.42	3.27 $\pm$ 1.35	1.55 (0.58 a 2.51)	0.005
Degree your knee affects your ability to walk	1.91 $\pm$ 1.04	3.91 $\pm$ 1.38	2.00 (0.69 a 3.31)	0.007
Need the assistance of crutches or a cane to walk because of your knee	2.27 $\pm$ 0.79	2.91 $\pm$ 0.30	0.64 (0.09 a 1.18)	0.026
How your knee causes you to limp when you walk	0.45 $\pm$ 0.69	1.36 $\pm$ 0.67	0.91 (0.44 a 1.38)	0.002
How your knee affects your ability to go upstairs	1.82 $\pm$ 1.17	3.09 $\pm$ 1.14	1.27 (0.42 a 2.13)	0.008
How your knee affects your ability to go downstairs	2.09 $\pm$ 1.04	3.36 $\pm$ 1.43	1.27 (0.42 a 2.13)	0.008
How your knee affects your ability to stand	2.09 $\pm$ 0.94	3.09 $\pm$ 1.38	1.00 (0.48 a 1.52)	0.002
How your knee affects your ability to kneel	0.82 $\pm$ 1.60	1.55 $\pm$ 1.69	0.73 (0.05 a 1.41)	0.038
How your knee affects your ability to squat	0.82 $\pm$ 1.17	1.55 $\pm$ 1.44	0.73 (-0.01 a 1.47)	0.054
How your knee affects your ability to sit with you knee bent	2.09 $\pm$ 1.97	3.55 $\pm$ 1.86	1.45 (0.13 a 2.78)	0.034
How your knee affects your ability to rise from a chair	2.45 $\pm$ 1.04	4.00 $\pm$ 1.34	1.55 (0.63 a 2.46)	0.004

The lower postoperative mean value estimated was observed to be higher than the highest preoperative mean value estimated (Figure 10).



**Figure 10** - Preoperative and postoperative mean total score estimates for the Knee Outcome Survey Activities of Daily Living Scale

The comparative analyses of the 7 symptom-related items of the Knee Outcome Survey Activities of Daily Living Scale reveals that buckling ( $P = 0.062$ ) did not present a significant improvement, while grinding ( $P = 0.009$ ), stiffness ( $P = 0.038$ ), swelling ( $P = 0.019$ ), slipping ( $P = 0.025$ ), weakness ( $P = 0.017$ ) were symptoms that decreased after the surgery.

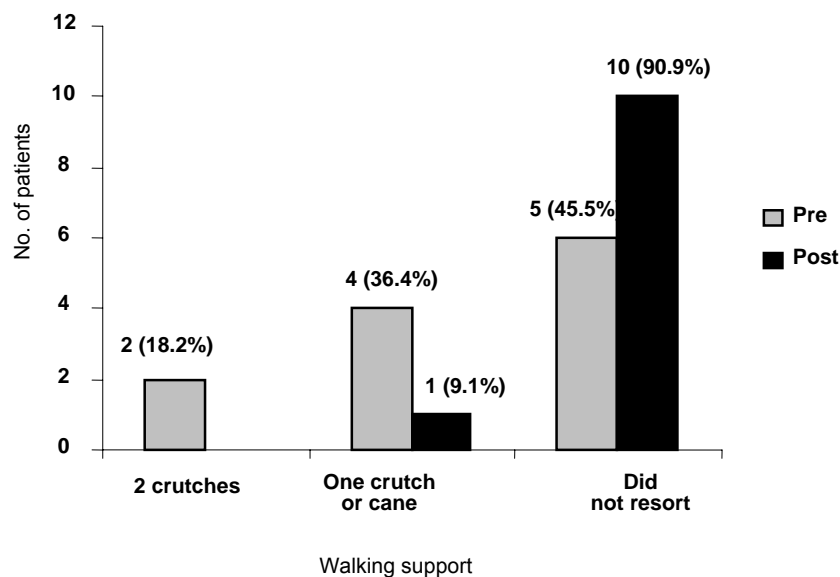
Preoperative knee pain score was  $0.82 \pm 0.75$ , and postoperative pain score was  $3.18 \pm 1.25$  ( $P < 0.001$ ), which demonstrates a substantial pain relief.

The evaluation of the 10 functional items did not reveal a significant improvement for patients as regards squatting ( $P = 0.054$ ), in spite of the fact that postoperative scores were higher. The items describing ability to walk ( $P = 0.007$ ), limping ( $P = 0.002$ ), going upstairs ( $P$



= 0.008), going downstairs ( $P = 0.008$ ), standing ( $P = 0.002$ ), kneeling ( $P = 0.0038$ ), sitting with the knee bent ( $P = 0.034$ ), rising from a chair ( $P = 0.004$ ) and the need to use crutches or walking cane to walk ( $P = 0.026$ ) presented significant improvements as compared to preoperative values.

Before the retinacular interposition arthroplasty, 2 patients needed to use crutches and 4 needed either one crutch or the walking cane to amble. After the surgery, only one patient reported the use of one crutch to assist in walking (Figure 11). This patient, apart from not showing any improvement in symptoms and function, suffered a progressive degeneration of the femorotibial joint and was referred to total knee arthroplasty. The other patients did not reveal any progression in joint degeneration or other postoperative complications.



**Figure 11** – Evaluation of walking support devices for ambulating (Preoperative and Postoperative)

## Ranges of motion

No statistical significant differences were observed between preoperative and postoperative mean flexion ( $P = 0.090$ ) and extension ( $P = 0.108$ ) of the knee. Preoperative mean range of motion was  $102 \pm 34.5$  flexion degrees, and  $7.27 \pm 8.76$  extension degrees. Postoperative mean range of motion was  $116 \pm 14.7$  flexion degrees and  $3.18 \pm 3.37$  extension degrees (Table 2).

**Table 2** - Evaluation of preoperative and postoperative knee ranges of motion

Range of motion	Preoperative (n=11)	Postoperative (n=11)	Difference (CI 95%)	P
	Mean $\pm$ SD	Mean $\pm$ SD		
Flexion	102.7 $\pm$ 34.5	116.6 $\pm$ 14.7	13.9 (-2.6 a 30.4)	0.090
Extension	7.27 $\pm$ 8.76	3.18 $\pm$ 3.37	4.09 (-1.07 a 9.26)	0.108

The values for joint movement for each patient are illustrated in Table 3. Before the surgery, 3 patients presented knee flexion amplitude limited to  $90^\circ$ , while for one female patient the it was  $10^\circ$ . The other patients presented ranges of motion equal or higher than  $110^\circ$ . For postoperative values, the patient who presented  $10^\circ$  flexion progressed to a  $90^\circ$  flexion amplitude. Of the 3 patients who presented  $90^\circ$  flexion amplitude, 2 reached  $120^\circ$ , while the third remained with the same range of motion. This last patient was the same who did not present improvements and had to be referred to total knee arthroplasty. Prior to the surgery, 3 patients showed impaired extension ability, with limitations from  $10^\circ$  or more, but in the postoperative evaluation, only one patient presented such condition. Of the 5 patients who had extension amplitudes limited by  $5^\circ$ , 2 gained full extension capabilities, while the remaining patients did not show progress.

**Table 3 - Preoperative and postoperative flexion and extension ranges of motion**

Patient	Range of motion			
	Preoperative flexion	Preoperative extension	Postoperative flexion	Postoperative extension
1	130	5	130	5
2	130	5	135	5
3	125	5	130	5
4	110	10	115	10
5	90	15	120	5
6	10	0	90	0
7	120	5	120	0
8	120	5	120	0
9	90	30	120	5
10	90	0	90	0
11	115	0	115	0

## DISCUSSION

Patellofemoral arthrosis causes pain, functional disability, and severe joint degeneration. Although the disorder is more common in the elderly, the extensor mechanism in young and middle-aged patients may also be significantly impaired. Such patients are still in a period of life of marked activity, and do not easily accept the limitations imposed by the pathology. Therefore, the best possible functional result is generally expected by these patients, side by side with the early resumption of their daily activities.

Conventional surgical approaches to treat patellofemoral arthrosis include the lateral retinacular release, advancement of tibial tuberosity, autologous chondrocyte implantation, patellofemoral arthroplasty, total knee arthroplasty, and patellectomy.

Lateral retinacular release has showed great success rates in reducing pain in patients with moderate patellofemoral joint arthrosis<sup>5</sup>. However, the procedure has not been indicated to treat patients at an advanced joint degeneration stage<sup>23</sup>.

In the treatment of patellofemoral arthrosis, referral to advancement of tibial tuberosity is based on the biomechanical principle that states that, by shifting the patellar tendon insertion it is possible to raise quadriceps leverage and thus diminish the compressive forces acting on the patellofemoral compartment<sup>6</sup>. Besides the considerable occurrence of complications observed after the procedure<sup>24</sup>, advancement of tibial tuberosity impairs the esthetic aspects of the knee, and may be reason of dissatisfaction to female patients<sup>25</sup>.

The autologous chondrocyte implantation was introduced by Brittberg et al.<sup>7</sup> in 1994, when satisfactory results were obtained in only 2 of the 7 patients treated with the technique. The procedure is particularly expensive, requires two surgical interventions<sup>26</sup>, and success rates depend on patient compliance, on the accurate surgery practice, and careful rehabilitation<sup>27</sup>. In the postoperative period, resumption of joint range of motion is precociously stimulated. Nevertheless, the need for joint protection in more extensive lesions does not allow full knee flexion ranges of motion, upon the 6<sup>th</sup> week. Moreover, crutches are needed for 6 weeks, and quadriceps strengthening program is limited upon the 6<sup>th</sup> postoperative month<sup>28</sup>.

Isolated patellofemoral arthroplasty may be the ideal solution in the near future, but current models have still varied considerably for the postoperative results obtained, which in turn are satisfactory in between 53% and 93% of the patients<sup>13,16,18,29</sup>. Postoperative limitations also have to be considered, specially in cases of young and active patients. Isolated patellofemoral arthroplasty forbids squatting with the knee bent over 90°, and practicing sporting or recreational activities is limited to swimming, golf and tennis<sup>30</sup>. In addition, the patient is expected to resume a lifestyle that imposes low activity demands<sup>18</sup>.

Total knee arthroplasty to treat isolated patellofemoral arthrosis may be considered an overstatement treatment, as healthy medial and lateral femorotibial joints are sacrificed. Apart from this, total knee arthroplasty in young and active patients is exposed to higher loads, increasing the risk of loosening wearing of the prosthesis<sup>31</sup>. In younger patients, the need for prosthesis components revision, specially after 15 years<sup>32</sup>, entails other relevant

aspects, such as high costs of the implants<sup>33</sup> side by side with the fact that secondary total knee arthroplasty brings lower success rates as compared to primary total knee arthroplasty<sup>34</sup>.

Patellectomy has been indicated as the last resort to treat patellofemoral arthrosis. Yet, the procedure has to be interpreted more as an admission of defeat than as a therapeutic choice. Pain relief may be gained after patella excision; nevertheless, functional aspects may be limited, as a 30%<sup>35</sup> to 50%<sup>11</sup> reduction in quadriceps strength imputed to instability<sup>10,36</sup> and limitation in joint movement<sup>37</sup> have been reported. Also, the surgery causes an esthetic result considered unpleasant, due to the abnormal knee outline and unprotected trochlea. Another negative point is that the lower limb operated on has to be maintained immobilized for between 3 to 5 weeks<sup>9,12,37,38</sup> throughout the postoperative period due to the several sutures needed for the strengthening of the extensor mechanism. This condition tends to limit knee range of motion, and full weight bearing without crutches is only allowed between the 6<sup>th</sup> and the 8<sup>th</sup> postoperative week<sup>11</sup>. In order to avoid these problems, interposition arthroplasty procedures keep the patella and cover it with the fascia lata, fat pad, or even with the skin<sup>39</sup>. Therefore, when patellectomy is needed, the maintenance of a bone bridge between the patellar ligament and the quadriceps tendon has to be taken into consideration not only to promote the faster recovery of the flexion-extension capabilities, but also to obtain a better esthetic effect and keep the trochlea protection. Interposition arthroplasty as proposed in the present study, apart from keeping the appearance of the patellofemoral joint, the procedure does not compromise the quadriceps strength to the same proportion as total patellectomy. The procedure also affords a safe weightbearing to the operated limb, from the 2<sup>nd</sup> or 3<sup>rd</sup> postoperative day. Also, flexion-extension exercises are allowed, as the extensor mechanism is not affected. The fact that no immobilization is necessary prevents arthrofibrosis and quadriceps hypotrophy, which affords faster recovery and early resumption of daily activities.

In the short run, the present study has revealed a significant improvement in patients

pain and function after retinacular interposition arthroplasty. As regards knee movement, although the gains have not been statistically significant, all patients presented knee flexion angles of at least 90°, a range of motion needed for functional activities such as going upstairs or downstairs, and raising from a chair<sup>40</sup>.

Among the 11 patients evaluated, only one failed to show any postoperative improvement. It is believed that in this case, in particular, the procedure was overstated, as signs of femorotibial joint degeneration were already present preoperatively. Due to the fact that the patient was reluctant to undergo a joint replacement, retinacular interposition arthroplasty was assigned. Yet, 2 years after the surgery, the patient underwent total knee arthroplasty.

Finally, it is worth mentioning that hospital costs were significantly reduced with the surgical procedures conducted, as the total amount of resources spent on one total knee arthroplasty oscillates around R\$15,000.00, while for retinacular interposition arthroplasty such cost is limited to an average value of R\$ 1,500.00, that is, a 10-fold lower cost.

**Conclusion:** Retinacular interposition arthroplasty has afforded good functional results to patients suffering from patellofemoral arthrosis, and may constitute a surgical alternative for severe cases of isolated degeneration of the patellofemoral joint.

**Financing Sources:** The present study was carried out without grants from research financing agencies, and was done according to the standard routine of surgery assignment of Hospital de Clínicas de Porto Alegre.

## REFERENCES

- 1 Arendt E. Anatomy and malalignment of patellofemoral joint. *Clin Orthop*. 2005; 436:71-5.
- 2 Laskin RS, Vvan Steijn M Total knee replacement for patients with patellofemoral arthritis. *Clin Orthop*. 1999; 367:89-95.
- 3 Davies AP, Vince AS, Shepstone L, Donell ST, Glasgow MM. The radiologic prevalence of patellofemoral osteoarthritis. *Clin Orthop*. 2002; 402: 206-12.
- 4 Christoforakis JJ, Robin KS. Internal derangements of the knee associated with patellofemoral joint degeneration. *Knee Surg Sports Traumatol Arthrosc*. 2005; 13: 581-84.
- 5 Aderinto J, Cobb AG. Lateral release for patellofemoral arthritis. *Arthroscopy*. 2002; 18(4): 399-403.
- 6 Maquet P. Advancement of tibial tuberosity. *Clin Orthop*. 1976; 115: 225-30.
- 7 Brittberg M, Lindahl A, Nilsson A, Ohlsson C, Isaksson O, Peterson L. Treatment of deep cartilage defects in the knee with autologous chondrocyte transplantation. *N Engl J Med*. 1994; 331(14): 889-95.
- 8 Peterson L, Minas T, Brittberg M, Nilsson A, Sjogren-Jansson E, Lindahl A. Two to 9 year outcome after autologous chondrocyte transplantation of the knee. *Clin Orthop*. 2000; 374: 212-34.
- 9 Steurer PA, Gradiser IA, Hoyt WA, Chu M. Patellectomy: a clinical study and biomechanical evaluation. *Clin Orthop*. 1979;144:84-90.
- 10 Lennox IAC, Cobb AG, Knowels J, Bentley G. Knee function after patellectomy: a 12 to 48 years follow-up. *J Bone Joint Surg*.1994; 76:485-7.
- 11 Watkins MP, Harris BA, Wender S, Zarins B, Rowe CR. Effect of patellectomy on the function of the quadriceps and hamstrings. *J Bone Joint Surg*. 1983; 65: 390-5.
- 12 Ziran BH, Goodfellow DB, Deluca LS, Heiple KG. Knee function after patellectomy and cruciform repair of the extensor mechanism. *Clin Orthop*. 1994; 302:138-46.
- 13 Arciero RA, Toomey HE. Patellofemoral arthroplasty. A three to nine year follow-up study. *Clin Orthop*. 1988; 236: 60-71.
- 14 Smith AM, Peckett WRC, Butler-Manuel, PA, Venu KM, D'arcy JC. Treatment of patellofemoral arthritis using the Lubinus patello-femoral arthroplasty: a retrospective review. *Knee*. 2002; 9(1)27-30.
- 15 Blazina ME, Fox JM, DePizzo W, Broukhim B, Ivey FM. Patellofemoral replacement. *Clin Orthop*. 1979; 144: 98-102.
- 16 Kooijman H J, Driessen APPM, Van Horn J R. Long-term results of patellofemoral arthroplasty. A report of 56 arthroplasties with 17 years of follow- up. *J Bone Joint Surg*. 2003; 85(6):836-840.
- 17 Ackroyd CE. Development and early results of a new patellofemoral arthroplasty. *Clin Orthop*. 2005; 436:7–13.

- 18 Merchant AC. Early results with a total patellofemoral joint replacement arthroplasty prosthesis. *J Arthroplasty*. 2004;19(7):829-36.
- 19 Parvizi J, Stuart MJ, Pagnano MW, Hanssen AD. Total knee arthroplasty in patients with isolated patellofemoral arthritis. *Clin Orthop*. 2001; 392: 147-52.
- 20 Mont MA, Haas S, Mullick T, Hungerford DS. Total knee arthroplasty for patellofemoral arthritis. *J Bone Joint Surg*. 2002; 84(11):1977-81.
- 21 Irrgang JJ, Snyder-Mackler L, Wainner RS, Fu FH, Harner CD. Development of a patient-reported measure of function of the knee. *J Bone Joint Surg*. 1998; 80(8):1132-45.
- 22 Rogers JC, Irrgang JJ. Measures of adult lower extremity function. *Arthritis Rheum*. 2003; 49(5S):S67-S84.
- 23 Herrenbruck TM, Mullen DJ, Parker RD. Operative management of patellofemoral pain with degenerative arthrosis. *Sports Med Arthrosc Rev*. 2001;9(4):312-23.
- 24 Bessette GC, Hunter RE. The Maquet procedure - A retrospective review. *Clin Orthop*. 1988; 232:159-67.
- 25 Schmid F. The Maquet procedure in the treatment of patellofemoral osteoarthritis. Long-term results. *Clin Orthop*. 1993; 294:254-8.
- 26 Karataglis D, Green MA, Learmonth DJ. Autologous osteochondral transplantation for the treatment of chondral defects of the knee. *Knee*. 2006;13(1):32-5.
- 27 Unverferth KL, Minas T. Surgical management of isolated chondral defects. *Curr Opin Orthop*. 2002;13:1-8.
- 28 Minas T, Bryant T. The role of autologous chondrocyte implantation in the patellofemoral joint. *Clin Orthop*. 2005;436: 30-9.
- 29 Board TN, Mahmood A, Ryan WG, Banks AJ. The Lubinus patellofemoral arthroplasty: a series of 17 cases. *Arch Orthop Trauma Surg*. 2004;124:285-7.
- 30 Merchant AC. A modular prosthesis for patellofemoral arthroplasty design and initial results. *Clin Orthop*. 2005;436:40-6.
- 31 Harrysson OLA, Robertsson O, Nayfeh JF. Higher cumulative revision rate of knee arthroplasties in younger patients with osteoarthritis. *Clin Orthop*. 2004;421:162-8.
- 32 Duffy GR, Trousdale RT, Stuart MJ. Total knee arthroplasty in patients 55 years old or younger: 10 to 17 year results. *Clin Orthop*. 1998;356:22-7.
- 33 Lavernia CJ, Guzman JF, Gachupin-Garcia A. Cost effectiveness and quality of life in knee arthroplasty. *Clin Orthop*. 1997;345:134-9.
- 34 Mulhall KJ, Ghomrawi HM, Scully S, Callaghan JJ, Saleh KJ. Current etiologies and modes of failure in total knee arthroplasty revision. *Clin Orthop*. 2006; 446:45-50.
- 35 Kaufer H. Patellar biomechanics. *Clin Orthop*. 1979;144: 51-4.
- 36 Levack B, Flannagan JP, Hobbs S. Results of surgical treatment of patellar fractures. *J Bone Joint Surg*. 1985; 67(2):416-9.



- 37 Peeples RE, Margo MK. Function after patellectomy. *Clin Orthop*. 1978;132:180-6.
- 38 Compere CL, Hill JA, Lewinnek GE, Thompson RG. A new method of patellectomy for patellofemoral arthritis. *J Bone Joint Surg*. 1979; 61:714-8.
- 39 Shiers, LGP. Arthroplasty of the knee - Preliminary Report of a New Method. *J Bone Joint Surg*. 1954;36(4): 553-60.
- 40 Jesevar DS, Riley PO, Hodge WA, Krebs DE. Knee kinematics and kinetics during locomotor activities of daily living in subjects with knee arthroplasty and in healthy control subjects. *Phys Ther*. 1993; 73:229-39.

**6 ARTIGO EM PORTUGUÊS**

**RESULTADOS FUNCIONAIS EM PACIENTES COM ARTROSE PATELOFEMORAL  
SUBMETIDOS À ARTROPLASTIA DE INTERPOSIÇÃO RETINACULAR**

Ilana Henkin Kersz

João Luiz Ellera Gomes

Serviço de Ortopedia e Traumatologia

Hospital de Clínicas de Porto Alegre

Universidade Federal do Rio Grande do Sul

**Endereço para correspondência:**

Dr. João Luiz Ellera Gomes  
Serviço de Ortopedia  
Hospital de Clínicas de Porto Alegre  
Rua São Luis, 1127/501  
Porto Alegre, RS – Brasil – 90620-170  
Fone/Fax: (51)21018000  
e-mail: joelgo.voy@terra.com.br

## RESUMO

**Introdução:** Diferentes técnicas cirúrgicas têm sido defendidas para o tratamento da artrose patelofemoral isolada, havendo grande variação nos índices de sucesso e recuperação funcional. É importante estabelecer um procedimento cirúrgico alternativo para pacientes jovens com estágio avançado de degeneração articular.

**Objetivo:** Avaliar os resultados funcionais de pacientes com artrose patelofemoral submetidos a uma nova técnica cirúrgica, artroplastia de interposição retinacular.

**Material e Métodos:** O estudo descreve uma série de onze casos de pacientes com diagnóstico de artrose patelofemoral isolada, submetidos à artroplastia de interposição retinacular no Serviço de Ortopedia e Traumatologia do Hospital de Clínicas de Porto Alegre, que foram avaliados quanto à função e movimento articular do joelho durante o pré e o pós-operatório. O tempo de seguimento pós-operatório foi de, no mínimo, 2 anos. A avaliação da função foi realizada utilizando-se a Escala de Atividades de Vida Diária para Análise do Joelho. As amplitudes de movimento de flexão e extensão do joelho foram mensuradas por meio de um goniômetro universal. Foram comparados os resultados obtidos durante o pré e pós-operatório.

**Resultados:** Após um período médio de seguimento de 25,9 meses (entre 24 e 29 meses), 10 dos 11 pacientes apresentaram melhora nos resultados funcionais. A média de escores da Escala de Atividades de Vida Diária para Análise do Joelho foi  $34,0 \pm 12,4$  (IC 95%=25,7-42,3) antes da cirurgia e  $55,8 \pm 11,2$  (IC95%=48,3-63,4) após a cirurgia, apresentando uma melhora estatisticamente significativa ( $p < 0,001$ ). O paciente que não evidenciou melhora funcional pós-operatória apresentou progressão da artrose tibiofemoral e, após 2 anos de pós-operatório, foi submetido à artroplastia total do joelho. Não foi observado aumento estatisticamente significativo na amplitude de movimento de flexão e extensão do joelho após a cirurgia.

**Conclusão:** A artroplastia de interposição retinacular proporcionou bons resultados funcionais em pacientes com artrose da articulação patelofemoral, podendo ser uma alternativa cirúrgica para pacientes jovens e de meia idade com processo degenerativo articular em estágio avançado.

**Palavras-chave:** artrose patelofemoral, artroplastia de interposição, resultados funcionais

## INTRODUÇÃO

A degeneração da cartilagem da articulação patelofemoral é uma patologia relativamente comum<sup>1</sup>, ocorrendo em 5% a 9% dos pacientes com artrose do joelho<sup>2-4</sup>. Avanço progressivo do processo degenerativo acompanhado de dor, rigidez articular e considerável limitação funcional são achados comumente presentes<sup>2</sup>, tornando-se, muitas vezes, necessária a adoção de intervenções cirúrgicas.

O tratamento cirúrgico para pacientes jovens, em estágio avançado de artrose isolada da articulação patelofemoral, permanece controverso. Diversas técnicas cirúrgicas, incluindo liberação do retináculo lateral<sup>5</sup>, avanço da tuberosidade tibial<sup>6</sup>, implante autólogo de condrócitos<sup>7,8</sup>, patelectomia<sup>9-12</sup>, artroplastia patelofemoral<sup>13-18</sup> e artroplastia total do joelho<sup>2,19,20</sup> têm sido empregadas, apresentando ampla variação nos índices de sucesso.

Além disso, as diferentes rotinas pós-operatórias, às vezes acompanhadas de imobilização temporária para proteção do reparo, após alguns procedimentos, tendem a repercutir, distintamente, nos resultados funcionais finais e no retorno às atividades de vida diária.

Não há solução perfeita para o tratamento cirúrgico da artrose patelofemoral isolada. As opções terapêuticas disponíveis até proporcionam resultados funcionais aceitáveis, no entanto os problemas inerentes a cada uma delas não podem ser considerados desprezíveis.

Algumas cirurgias sem implantes artificiais costumam comprometer, significativamente, a morfologia articular, com resultados estéticos bastante desconfortáveis, principalmente para pacientes do sexo feminino. As cirurgias com implantes, por outro lado, agregam um valor adicional significativamente alto, na forma do valor intrínseco destes implantes, já que os demais custos hospitalares são equivalentes aos procedimentos convencionais, exceto por um período de internação mais longo.

Dessa forma, o desenvolvimento de um procedimento cirúrgico alternativo, capaz de promover alívio das queixas algicas, melhora funcional, reabilitação precoce e resultado estético aceitável, traria não somente grandes benefícios para os pacientes com artrose patelofemoral em estágios avançados de comprometimento articular, como também certo alívio para os gestores das secretarias municipais de saúde no que se refere ao alto custo dos implantes.

Por essas razões, este estudo buscou avaliar os resultados funcionais de pacientes com artrose patelofemoral submetidos a uma técnica de artroplastia de interposição do retináculo patelar. Isto porque, no caso de esses resultados se mostrarem satisfatórios, pode-se, com maior segurança, utilizar uma alternativa cirúrgica prévia à prótese total de joelho, principalmente em pacientes jovens e de meia idade, com estágio avançado de artrose patelofemoral isolada.

## **MATERIAL E MÉTODOS**

O presente estudo é caracterizado como uma série de casos.

### **População e amostra**

Entre 2001 e 2004, 16 pacientes com diagnóstico de artrose patelofemoral isolada foram submetidos à artroplastia de interposição retinacular no Serviço de Ortopedia e Traumatologia do Hospital de Clínicas de Porto Alegre. Onze dos 16 pacientes operados, por apresentarem um mínimo de 24 meses de seguimento pós-operatório, foram chamados para reavaliação.

Foram incluídos no estudo pacientes com artrose patelofemoral, aos quais a artroplastia total do joelho seria uma superindicação, em função da idade ou da preservação da superfície tibiofemoral. Foram excluídos pacientes com diagnóstico prévio de diabetes; com presença de coxartrose ou retroversão do colo femoral. Para a avaliação do quadril, os

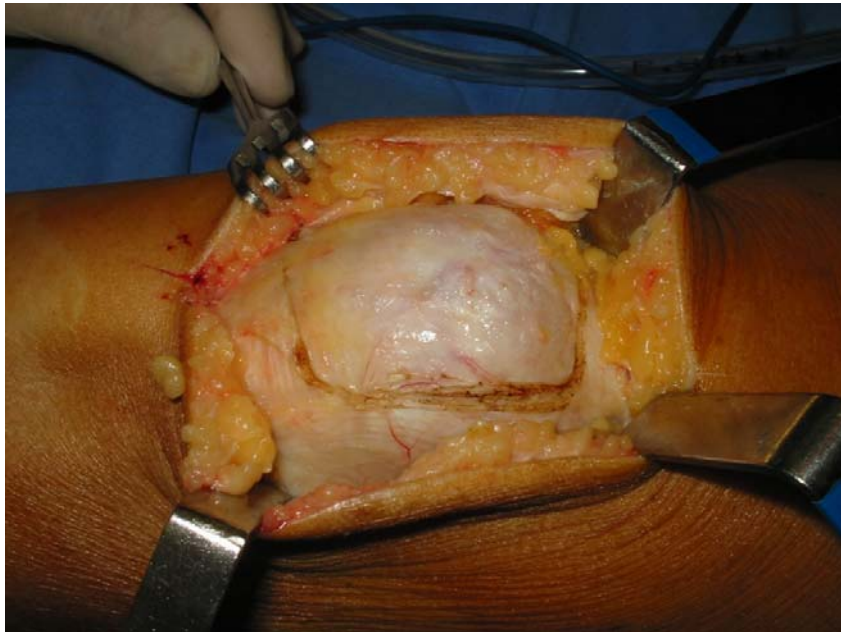
pacientes foram posicionados em decúbito dorsal, com o joelho e quadril flexionados a 90°. A soma das amplitudes de movimento de rotação interna e externa do quadril inferior a 70° implicou exclusão do paciente.

O procedimento cirúrgico foi, detalhadamente, explicado aos pacientes para que compreendessem que iriam se submeter a uma cirurgia de exceção, como forma alternativa a uma patelectomia total convencional.

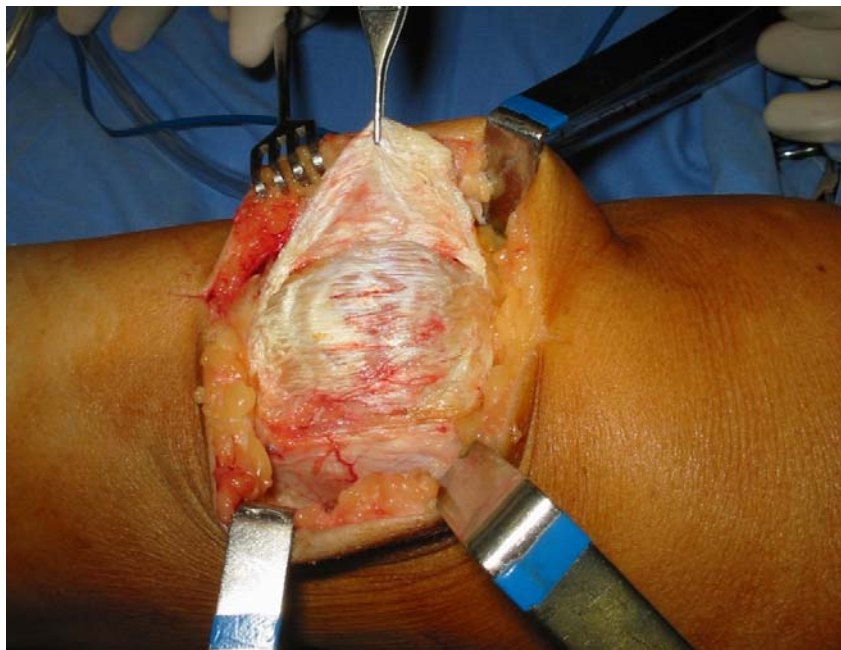
O estudo foi aprovado em seus aspectos éticos e metodológicos pelo Comitê de Ética do Grupo de Pesquisa e Pós-Graduação do Hospital de Clínicas de Porto Alegre.

### **Técnica Cirúrgica**

A patela e os retináculos lateral e medial eram expostos por uma incisão longitudinal anterior. Exames radiológicos prévios avaliaram a posição da patela no sulco, sendo muito comum a presença de patela lateralizada com uma imagem em espelho degenerada, tanto da faceta lateral da patela como da faceta lateral intercondileana. Nesses casos, uma incisão em "C", com base medial, era realizada, começando na parte superior da patela em direção ao retináculo lateral, englobando parte da fáschia lata. A seguir, a incisão descia até a altura do pólo inferior, quando, então, cruzava por sobre o ligamento patelar, sem lesá-lo, em direção ao lado medial. Todo retináculo delimitado por essa incisão (Figura 1) era dissecado de lateral para medial, sendo essa dissecação osteoperiostal na porção anterior da patela (Figura 2).



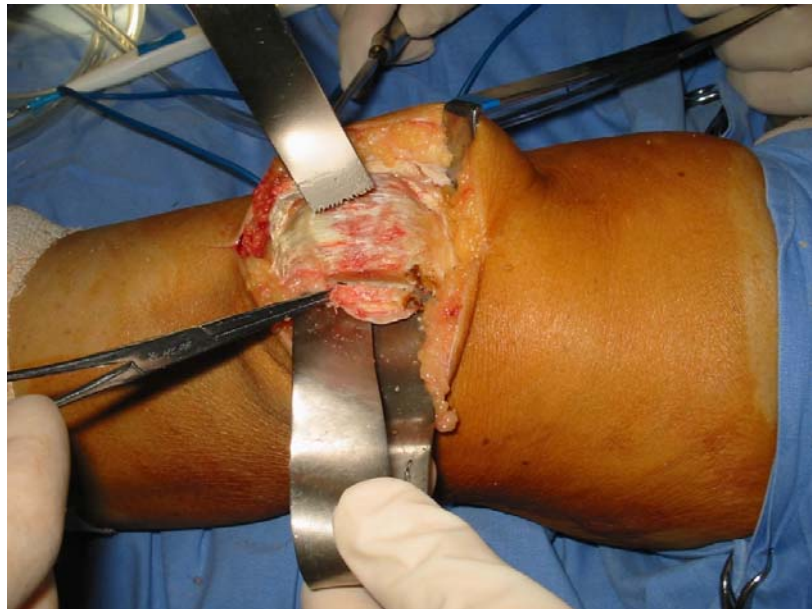
**Figura 1** – Incisão do retináculo pré-patelar lateral com parte superior da fásia lata



**Figura 2** – Retalho osteoperiosteal já dissecado

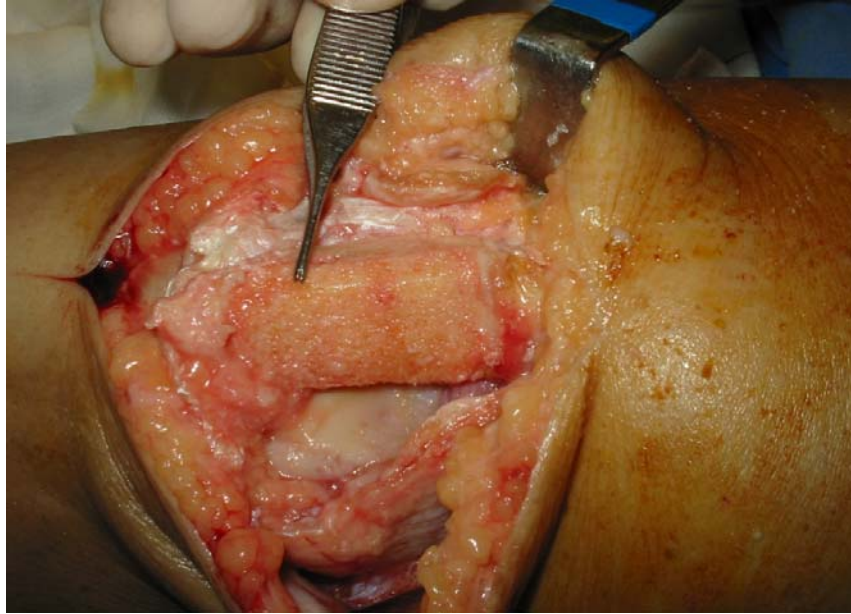


A articulação era exposta tanto do lado lateral como medial, com a patela presa apenas no tendão quadricipital, superiormente, e no ligamento patelar, na porção inferior. A seguir, dois cortes longitudinais eram feitos na patela com uma serra oscilante, um na faceta lateral (Figura 3) e outro na medial. A largura desses cortes era dependente da magnitude da centralização da patela, ou seja, quanto maior a lateralização da patela, maior era a largura do corte longitudinal da faceta medial, para que, assim, fosse obtida a medialização necessária.



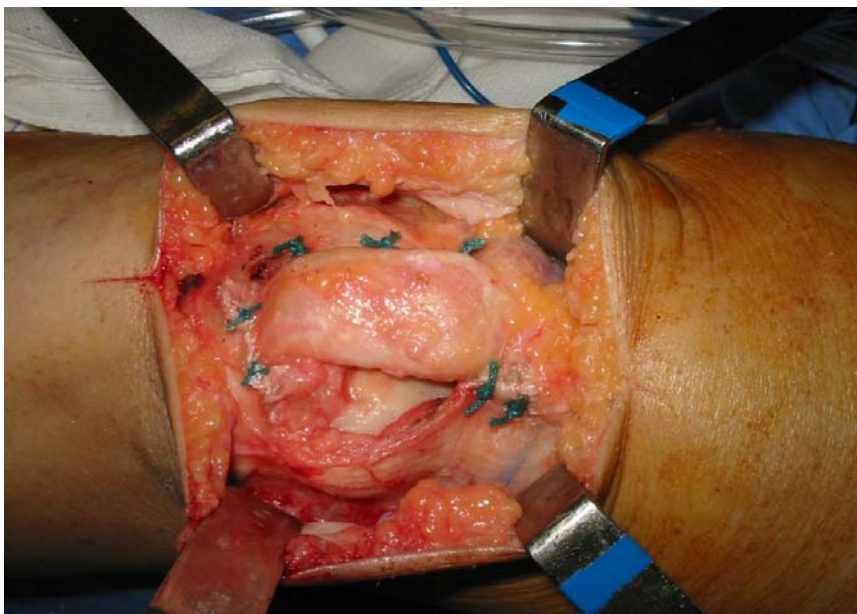
**Figura 3** – Realização das osteotomias lateral, medial e posterior da patela

Um terceiro corte, agora com a patela invertida, reduzia sua espessura em até 50% do original, ressecando-se a sua superfície articular. Os ângulos retos da patela retangular restantes eram cuidadosamente arredondados, para que se eliminassem bordas cortantes (Figura 4).



**Figura 4** – Arredondamento das bordas articulares das osteotomias

O sulco intercondíleo era, então, checado quanto à presença de alterações como osteófitos proeminentes ou eburnização do osso subcondral. Após a preparação das estruturas ósseas, a ponte óssea entre o quadríceps e o ligamento patelar estava pronta para ser recoberta com a lingüeta retinacular, que formava uma estrutura tipo tubular, quando fosse suturada no retináculo medial (Figura 5).

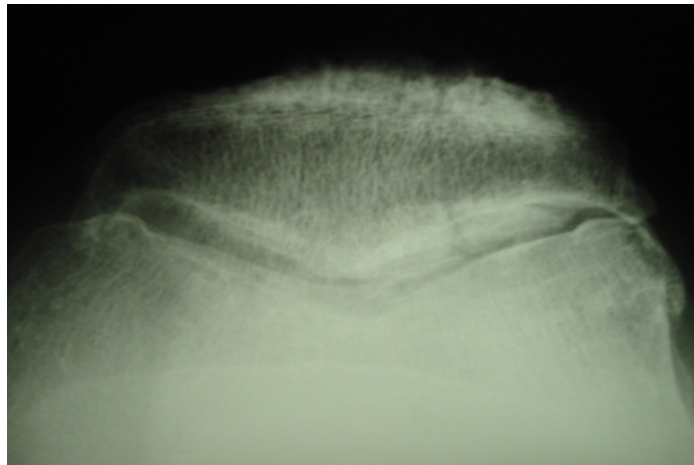


**Figura 5** – Aspecto final do recobrimento da patela com o retalho retináculo-fascial

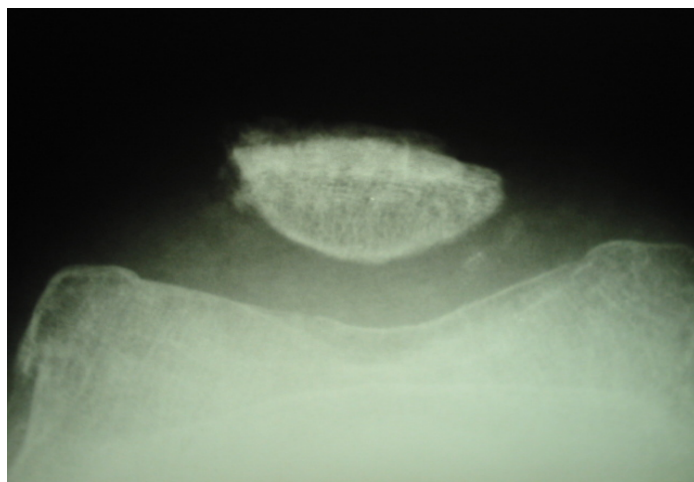
Além de devolver a superfície articular da ponte óssea patelar, o retináculo atuava recentralizando o aparelho extensor que se encontrava lateralizado antes do procedimento.

O joelho era avaliado com flexo-extensão entre 0° e 90°, antes do fechamento da pele, para checar eventuais distúrbios do alinhamento do aparelho extensor. Depois de cuidadosa hemostasia e fechamento da pele e do subcutâneo, aplicava-se um curativo compressivo que era mantido por 2 dias, quando, então, se dava início aos exercícios de flexo-extensão do joelho. Carga total era permitida, assim que os pacientes se sentissem capazes, o que, geralmente, ocorria no 4° ou 5° dias do pós-operatório.

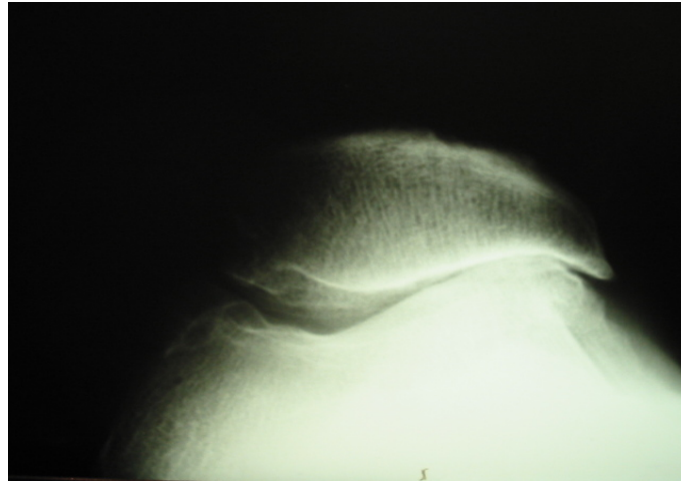
Nas Figuras 6 a 9, podem ser observadas as condições articulares no pré e pós-operatório.



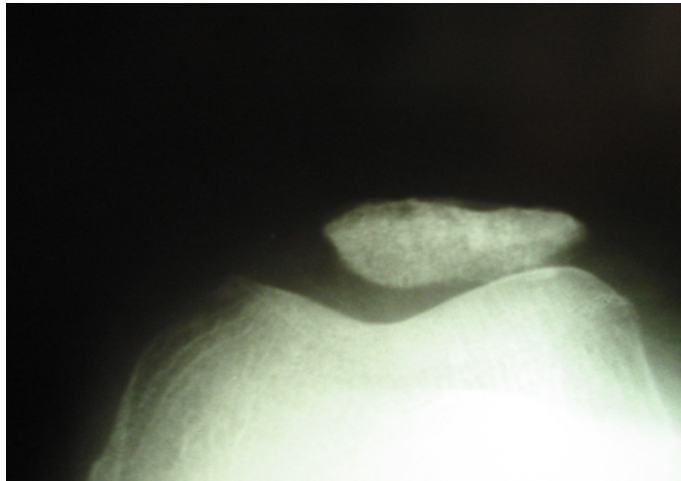
**Figura 6 - Raio X pré-operatório**



**Figura 7– Raio X pós-operatório**



**Figura 8 – Raio X pré-operatório**



**Figura 9 – Raio X pós-operatório**

### **Coleta de Dados**

Após concordância e assinatura do Termo de Consentimento Informado (Apêndice A), foram obtidos dados referentes aos pacientes e avaliadas as amplitudes de movimento de flexão e extensão da articulação do joelho, utilizando-se uma Ficha de Coleta de Dados (Apêndice B). Os pacientes foram avaliados quanto às suas condições funcionais pré e pós-operatórias por meio da Escala de Atividades de Vida Diária para Análise do Joelho<sup>21</sup> (Anexo A). O instrumento utilizado é uma escala de avaliação subjetiva do doente, relativa

ao seu joelho que cumpre critérios de validade e reprodutibilidade. A escala avalia 17 itens, sendo 7 relacionados aos sintomas e 10 às incapacidades funcionais experimentadas durante as atividades de vida diária, incluindo: dor; crepitação; rigidez e deslocamento articular; aumento de volume; falseio; fraqueza muscular; andar; mancar; subir e descer escadas; ficar em pé; ajoelhar; agachar; sentar; levantar e usar muletas ou bengala. Os pacientes graduam os itens usando respostas descritivas as quais são traduzidas para uma escala numérica ordinal de valores. A soma dos valores pode alcançar um escore máximo de 80 e mínimo de zero. Escores mais altos representam ausência de sintomas e melhor nível funcional<sup>22</sup>.

As amplitudes de movimento de flexão e extensão passivas dos joelhos foram avaliadas com uso de goniômetro universal de plástico da marca Pró-Fisiomed, com o paciente em supinação. As diferenças entre as amplitudes de movimento do joelho, no pré e pós-operatório, foram calculadas.

### **Análise Estatística**

As variáveis quantitativas foram descritas pela média e desvio padrão, e as variáveis qualitativas pelas frequências absolutas e relativas.

Para comparar os escores da escala de atividade de vida diária e os resultados da amplitude de movimento, antes e após a cirurgia, foi aplicado o Teste t para amostras pareadas.

O nível de significância adotado foi de 5%, sendo considerados significativos valores de  $P \leq 0,05$ . Para a análise dos dados, foi utilizado o programa SPSS (*Statistical Package for the Social Sciences*) versão 10.0.

## RESULTADOS

O presente estudo foi constituído de 11 pacientes, sendo 6 (54,5%) do sexo feminino e 5 (45,5%) do sexo masculino com média de idade de  $52,1 \pm 12,1$  anos (entre 29 e 73 anos). Em 2 pacientes, a degeneração articular foi pós-traumática, ocorrendo após acidente automobilístico; em 7, foi secundária à subluxação lateral da patela, enquanto que em um foi seqüela iatrogênica de procedimento cirúrgico. No 11º paciente, não foi detectado, com segurança, o fator causal determinante.

A avaliação pós-operatória dos pacientes ocorreu após um período médio de 25,9 meses (entre 24 e 29 meses).

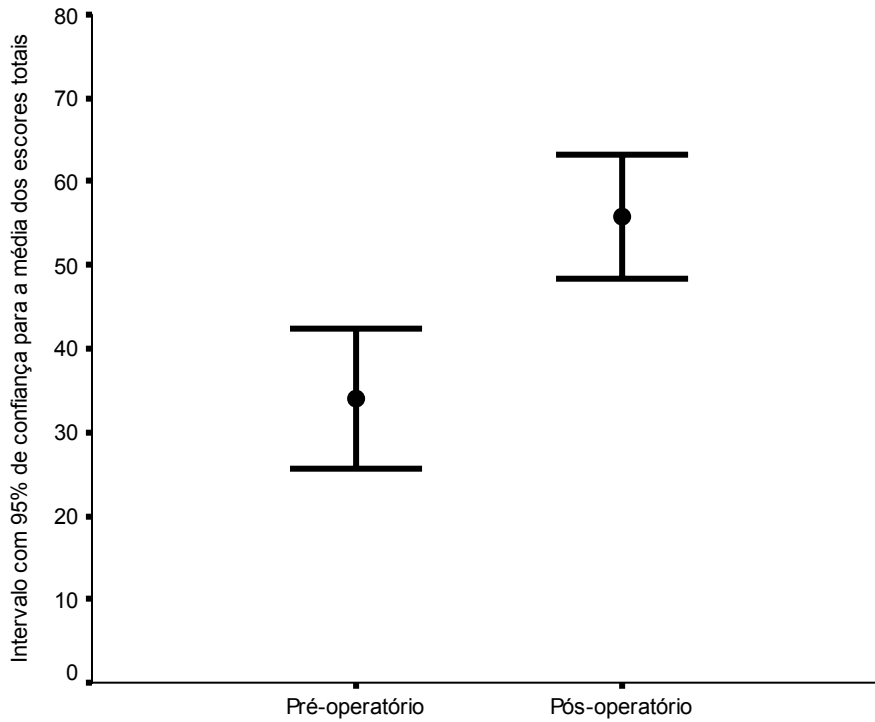
### **Escores da Escala de Atividades de Vida Diária para Análise do Joelho**

A média de escores da Escala de Atividades da Vida Diária para Análise do Joelho foi  $34,0 \pm 12,4$  (IC 95%=25,7-42,3) antes da cirurgia, e  $55,8 \pm 11,2$  (IC95%=48,3-63,4) após a cirurgia, apresentando uma melhora estatisticamente significativa ( $p < 0,001$ ) (Tabela 1).

**Tabela 1** – Comparação entre os itens da Escala de Atividades de Vida Diária para Análise do Joelho em relação ao pré e pós-operatório

Questões	Pré-operatório (n=11)	Pós-operatório (n=11)	Diferença (IC 95%)	P
	Média ± DP	Média ± DP		
<i>Escore total (0-80)</i>	34,0 ± 12,4	55,8 ± 11,2	21,8 (14,6 a 29,1)	< 0,001
<i>Escore range (0-100)</i>	42,5 ± 15,5	69,8 ± 14,0	27,3 (18,2 a 36,3)	<0,001
Grau em que a dor no joelho afeta a atividade diária	0,82 ± 0,75	3,18 ± 1,25	2,36 (1,50 a 3,23)	< 0,001
Grau em que a crepitação ou rangido no joelho afeta a atividade diária	2,73 ± 1,62	4,27 ± 0,65	1,55 (0,50 a 2,60)	0,009
Grau em que a rigidez no joelho afeta a atividade diária	2,00 ± 1,73	3,09 ± 1,38	1,09 (0,07 a 2,11)	0,038
Grau em que o aumento de volume no joelho afeta a atividade diária	3,00 ± 1,73	4,09 ± 1,14	1,09 (0,22 a 1,96)	0,019
Grau em que o deslocamento do joelho afeta a atividade diária	3,64 ± 1,75	4,73 ± 0,65	1,09 (0,17 a 2,01)	0,025
Grau em que a sensação de falseio no joelho afeta a atividade diária	3,45 ± 1,92	4,82 ± 0,60	1,36 (-0,08 a 2,81)	0,062
Grau em que a fraqueza na perna afeta a atividade diária	1,73 ± 1,42	3,27 ± 1,35	1,55 (0,58 a 2,51)	0,005
Como o joelho afeta a capacidade para caminhar	1,91 ± 1,04	3,91 ± 1,38	2,00 (0,69 a 3,31)	0,007
Caminha com auxílio de muletas ou bengala, por causa do joelho	2,27 ± 0,79	2,91 ± 0,30	0,64 (0,09 a 1,18)	0,026
Manca, quando caminha, devido ao joelho	0,45 ± 0,69	1,36 ± 0,67	0,91 (0,44 a 1,38)	0,002
Como o joelho afeta a capacidade de subir escadas	1,82 ± 1,17	3,09 ± 1,14	1,27 (0,42 a 2,13)	0,008
Como o joelho afeta a capacidade de descer escadas	2,09 ± 1,04	3,36 ± 1,43	1,27 (0,42 a 2,13)	0,008
Como o joelho afeta a capacidade de ficar em pé	2,09 ± 0,94	3,09 ± 1,38	1,00 (0,48 a 1,52)	0,002
Como o joelho afeta a capacidade de ajoelhar	0,82 ± 1,60	1,55 ± 1,69	0,73 (0,05 a 1,41)	0,038
Como o joelho afeta a capacidade de agachar	0,82 ± 1,17	1,55 ± 1,44	0,73 (-0,01 a 1,47)	0,054
Como o joelho afeta a capacidade de sentar-se com o joelho flexionado	2,09 ± 1,97	3,55 ± 1,86	1,45 (0,13 a 2,78)	0,034
Como o joelho afeta a capacidade de levantar de uma cadeira	2,45 ± 1,04	4,00 ± 1,34	1,55 (0,63 a 2,46)	0,004

Observou-se que o menor valor médio estimado após o procedimento cirúrgico foi maior que o valor médio máximo estimado no pré-operatório (Figura 10).



**Figura 10** – Estimativa da média dos escores totais da Escala de Atividades de Vida Diária para Análise do Joelho no pré e pós-operatório

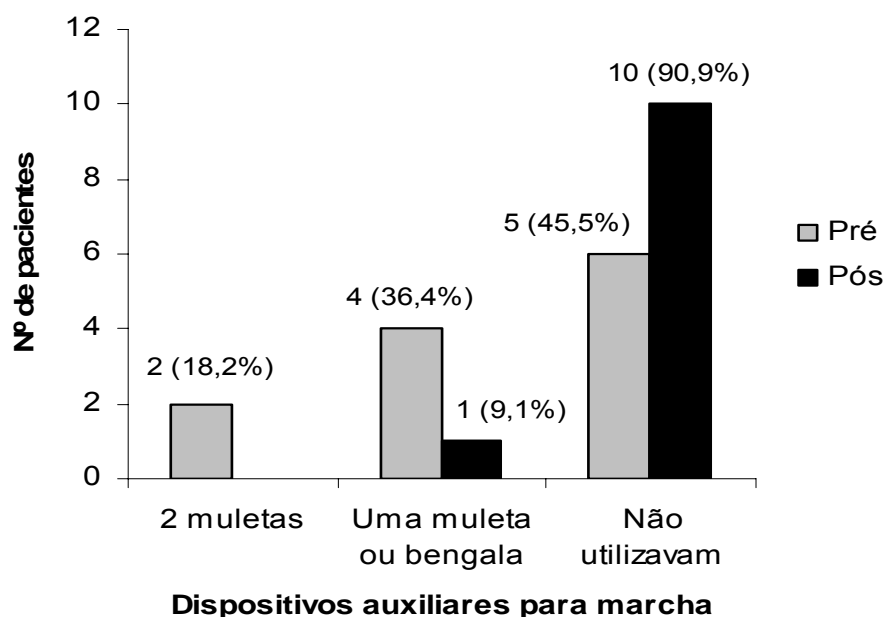
Quando comparados, durante o pré e pós-operatório, os itens da Escala de Atividades de Vida Diária para Análise do Joelho, foi verificado que dos 7 itens relacionados à avaliação dos sintomas, a sensação de falseio do joelho ( $P= 0,062$ ), nas atividades de vida diária, não apresentou melhora significativa, enquanto que a crepitação ( $P=0,009$ ), rigidez ( $P=0,038$ ), o aumento de volume ( $P=0,019$ ), o deslocamento ( $P=0,025$ ) e a falta de força da perna ( $P= 0,017$ ) diminuíram após a cirurgia.

Previamente à cirurgia, o escore do item relacionado à interferência da dor no joelho na realização das atividades diárias foi de  $0,82 \pm 0,75$  e, no pós-operatório, de  $3,18 \pm 1,25$  ( $P < 0.001$ ), demonstrando melhora substancial no alívio da dor.



A avaliação dos 10 itens referentes às desabilidades funcionais experimentadas durante as atividades de vida diária apenas não demonstrou melhora significativa para a capacidade dos pacientes em se agacharem ( $P=0,054$ ), apesar de o escore ter sido superior após a cirurgia. Os itens relacionados à capacidade de caminhar ( $P= 0,007$ ), mancar quando caminha ( $P=0,002$ ), subir escadas ( $P=0,008$ ), descer escadas ( $P=0,008$ ), ficar em pé ( $P=0,002$ ), ajoelhar ( $P=0,038$ ), sentar com o joelho flexionado ( $P=0,034$ ), levantar da cadeira ( $P=0,004$ ) e a necessidade de uso de muletas ou bengala para a marcha ( $P=0,026$ ) apresentaram melhora significativa, quando comparados os valores do pré e pós-operatório.

Antes da artroplastia de interposição retinacular, 2 pacientes necessitavam do auxílio de duas muletas e 4 pacientes necessitavam de uma muleta ou uma bengala para deambular. Após a cirurgia, apenas um paciente referiu utilizar uma muleta para auxiliar na marcha (Figura 11). Esse paciente, além de não ter evidenciado melhora na sintomatologia e função, após 2 anos de pós-operatório, apresentou progressão da degeneração na articulação tibiofemoral e foi submetido à artroplastia total do joelho. Nos demais pacientes, não foi observada progressão da degeneração articular ou outras complicações pós-operatórias.



**Figura 11** – Avaliação da utilização de dispositivos auxiliares para marcha no pré e pós-operatório

## Amplitude de Movimento

Não houve diferença estatisticamente significativa entre a média das amplitudes pré e pós-operatórias de flexão ( $P= 0,090$ ) e extensão ( $P=0,108$ ) do joelho. A média da amplitude de movimento no pré-operatório foi de  $102,7 \pm 34,5$  graus de flexão e  $7,27 \pm 8,76$  de extensão do joelho. A média da amplitude de movimento, no pós-operatório, foi de  $116 \pm 14,7$  graus de flexão e  $3,18 \pm 3,37$  graus de extensão do joelho (Tabela 2).

**Tabela 2** – Avaliação das amplitudes de movimento do joelho no pré e pós-operatório

Amplitude de movimento	Pré-operatório (n=11)	Pós-operatório (n=11)	Diferença (IC 95%)	P
	Média $\pm$ DP	Média $\pm$ DP		
Flexão	102,7 $\pm$ 34,5	116,6 $\pm$ 14,7	13,9 (-2,6 a 30,4)	0,090
Extensão	7,27 $\pm$ 8,76	3,18 $\pm$ 3,37	4,09 (-1,07 a 9,26)	0,108

Os valores referentes às amplitudes de movimento articular de cada paciente podem ser observados na Tabela 3. Antes da cirurgia, 3 pacientes apresentavam amplitude de flexão do joelho limitada em  $90^\circ$ , e uma paciente em  $10^\circ$ . Os demais pacientes apresentavam amplitude igual ou superior a  $110^\circ$ . No pós-operatório, o paciente com  $10^\circ$  de flexão evoluiu para  $90^\circ$ . Dos 3 pacientes que apresentavam  $90^\circ$  de flexão, 2 alcançaram  $120^\circ$ , e o 3º permaneceu com o mesmo grau de movimento. Este último, por sua vez, foi o paciente que não apresentou melhoras após a cirurgia e acabou evoluindo para a artroplastia total do joelho. Previamente à cirurgia, 3 pacientes apresentavam déficit de extensão igual ou superior a  $10^\circ$ . No pós-operatório, somente um paciente apresentou déficit de extensão igual a  $10^\circ$ . Dos 5 pacientes que apresentavam déficit de extensão de  $5^\circ$ , 2 alcançaram amplitude de extensão completa, e os restantes não apresentaram ganhos.

Tabela 3 – Valores das amplitudes de movimento de flexão e extensão do joelho pré e pós-operatórias (em graus)

Paciente	Amplitudes de Movimento			
	Flexão Pré	Extensão Pré	Flexão Pós	Extensão Pós
1	130	5	130	5
2	130	5	135	5
3	125	5	130	5
4	110	10	115	10
5	90	15	120	5
6	10	0	90	0
7	120	5	120	0
8	120	5	120	0
9	90	30	120	5
10	90	0	90	0
11	115	0	115	0

## DISCUSSÃO

A artrose patelofemoral é causa de dor e incapacidade funcional em estágios avançados de degeneração articular. Embora seja mais comum nos idosos, pode comprometer, significativamente, o mecanismo extensor de pacientes mais jovens e de meia-idade. Esses pacientes ainda são ativos, não aceitam facilmente as limitações impostas por essa patologia e, portanto, demandam melhor resultado funcional possível e retorno precoce às atividades diárias.

Opções cirúrgicas convencionais para a artrose patelofemoral incluem liberação do retináculo lateral, avanço da tuberosidade tibial, implante autólogo de condrócitos, artroplastia patelofemoral, artroplastia total do joelho e patelectomia.

A liberação do retináculo lateral tem demonstrado sucesso na redução da dor em pacientes com artrose moderada da articulação patelofemoral<sup>5</sup>, porém não tem sido recomendada para pacientes em estágio avançado de degeneração articular<sup>23</sup>.

A indicação do avanço da tuberosidade tibial, no tratamento da artrose patelofemoral, é baseada no princípio biomecânico de que, deslocando a inserção do tendão patelar, é

possível aumentar o braço de alavanca do quadríceps, diminuindo as forças compressivas no compartimento patelofemoral<sup>6</sup>. Além do alto índice de complicações observado após esse procedimento<sup>24</sup>, o avanço da tuberosidade tibial compromete a cosmética do joelho, podendo ser motivo de insatisfação em pacientes do sexo feminino<sup>25</sup>.

O implante autólogo de condrócitos foi introduzido por Brittberg et al.<sup>7</sup>, em 1994, quando descreveram resultados satisfatórios em somente dois dos sete pacientes tratados com transplante patelar. O procedimento é particularmente caro, necessita de duas intervenções cirúrgicas<sup>26</sup>, e seu sucesso depende da educação do paciente, de técnica cirúrgica meticulosa e reabilitação cuidadosa<sup>27</sup>. No pós-operatório, a restauração da amplitude de movimento articular é estimulada precocemente. No entanto, a necessidade de proteção articular nas lesões mais extensas não permite mobilização na amplitude de movimento completa de flexão do joelho até a 6ª semana. É necessário o uso de muletas por seis semanas, e o programa de fortalecimento do quadríceps sofre restrições até o 6º mês de pós-operatório<sup>28</sup>.

A artroplastia patelofemoral isolada pode se tornar a solução ideal em um futuro próximo, mas os modelos atuais ainda têm demonstrado grande variação nos resultados pós-operatórios que se mostram satisfatórios em 53% a 93% dos pacientes<sup>13,16,18,29</sup>. As restrições pós-operatórias também devem ser consideradas, principalmente, quando se trata de pacientes jovens e ativos. Não é permitido ao paciente realizar agachamento que ultrapasse 90° de flexão do joelho; a prática de atividades recreacionais fica reservada à natação, golfe e tênis<sup>30</sup>; e a expectativa do paciente deve ser o retorno a um estilo de vida com atividade de baixa demanda<sup>18</sup>.

A artroplastia total do joelho, na artrose patelofemoral isolada, pode ser considerada um exagero de indicação, pois sacrifica as articulações femorotibiais medial e lateral em boas condições. Além disso, a artroplastia total do joelho em pacientes jovens e ativos é submetida à maior sobrecarga, apresentando aumento no risco de desgaste e soltura da prótese<sup>31</sup>. Em pacientes mais jovens, a necessidade de revisão dos componentes, após,

aproximadamente, 15 anos<sup>32</sup>, é acompanhada de aspectos relevantes como o alto custo do implante<sup>33</sup>, associado ao fato de a artroplastia total do joelho de revisão ser um procedimento cirúrgico mais complexo e com menor sucesso do que a artroplastia total do joelho primária<sup>34</sup>.

A patelectomia tem sido adotada como última solução para a artrose patelofemoral, mas deve ser vista mais como reconhecimento da derrota do que uma opção terapêutica. Alívio da dor pode ser obtido após a excisão da patela; no entanto, redução na força do quadríceps de 30%<sup>35</sup> a 50%<sup>11</sup>, associada à instabilidade<sup>10,36</sup> e restrição de movimento articular<sup>37</sup> podem ser responsáveis por limitações funcionais. Além disso, esta cirurgia deixa um resultado cosmético ruim devido ao contorno anormal do joelho e uma tróclea desprotegida. Devido às múltiplas suturas necessárias para reforço do mecanismo extensor, no pós-operatório, o membro inferior operado necessita ser imobilizado por três a cinco semanas<sup>9,12,37,38</sup>, o que tende a limitar a amplitude de movimento do joelho, sendo que o apoio total sem uso de muletas só é permitido entre a 6ª e 8ª semanas de pós-operatório<sup>11</sup>. Para contornar esses problemas, os procedimentos de artroplastia interposicional mantêm a patela e a cobrem com fásia, coxim gorduroso ou até pele<sup>39</sup>. Portanto, quando uma patelectomia é necessária, a manutenção de uma ponte óssea entre o ligamento patelar e o tendão quadriciptal deve ser considerada não somente para promover a recuperação mais rápida da capacidade de flexo-extensão, mas também para obter um melhor resultado cosmético e, ainda, manter proteção para a tróclea.

A artroplastia de interposição proposta neste trabalho não só mantém a aparência da articulação patelofemoral, como também não compromete a força do quadríceps na mesma proporção que a patelectomia total. Ela também permite um apoio seguro do membro operado a partir do segundo e terceiro dias do pós-operatório e exercícios de flexão-extensão, uma vez que a continuidade do mecanismo extensor não é comprometida. O fato de que nenhuma imobilização é usada previne a artrofibrose e a hipotrofia quadriciptal,

possibilitando uma recuperação mais rápida e um retorno às atividades laborais mais precoce.

A curto prazo, o presente estudo demonstrou melhora significativa da dor e função nos pacientes submetidos à artroplastia de interposição retinacular. Quanto às amplitudes de movimento do joelho, embora os ganhos não tenham sido estatisticamente significativos, todos os pacientes apresentaram flexão do joelho de pelo menos 90°, amplitude essa necessária para a realização de atividades funcionais como subir, descer escadas e levantar de uma cadeira<sup>40</sup>.

Dentre os 11 pacientes avaliados, somente um não apresentou melhora após a cirurgia. Acredita-se que para este caso houve superindicação, pois, pré-operatoriamente, já estavam presentes sinais de degeneração na articulação tibiofemoral. Pelo fato de o paciente mostrar-se relutante em realizar a substituição articular, foi feita a opção pela artroplastia de interposição retinacular. No entanto, após 2 anos de pós-operatório, o paciente foi submetido à artroplastia total do joelho.

Por fim, cabe salientar que, com o procedimento realizado, houve significativa redução dos custos hospitalares, já que o montante total referente a uma artroplastia total do joelho oscila em torno de R\$15.000,00, enquanto que, na artroplastia de interposição retinacular, o valor médio fica na faixa dos R\$1.500,00, ou seja, com um custo dez vezes menor.

**Conclusão:** A artroplastia de interposição retinacular proporcionou bons resultados funcionais em pacientes com artrose patelofemoral, podendo ser uma alternativa cirúrgica para os casos avançados de degeneração isolada da articulação patelofemoral.

**Fontes de Financiamento:** O presente estudo foi conduzido sem a participação de agências de fomento à pesquisa. As cirurgias foram realizadas dentro da rotina de marcação de cirurgias do Hospital de Clínicas de Porto Alegre.

## REFERÊNCIAS

- 1 Arendt E. Anatomy and malalignment of patellofemoral joint. *Clin Orthop*. 2005; 436:71-5.
- 2 Laskin RS, Vvan Steijn M Total knee replacement for patients with patellofemoral arthritis. *Clin Orthop*. 1999; 367:89-95.
- 3 Davies AP, Vince AS, Shepstone L, Donell ST, Glasgow MM. The radiologic prevalence of patellofemoral osteoarthritis. *Clin Orthop*. 2002; 402: 206-12.
- 4 Christoforakis JJ, Robin KS. Internal derangements of the knee associated with patellofemoral joint degeneration. *Knee Surg Sports Traumatol Arthrosc*. 2005; 13: 581-84.
- 5 Aderinto J, Cobb AG. Lateral release for patellofemoral arthritis. *Arthroscopy*. 2002; 18(4): 399-403.
- 6 Maquet P. Advancement of tibial tuberosity. *Clin Orthop*. 1976; 115: 225-30.
- 7 Brittberg M, Lindahl A, Nilsson A, Ohlsson C, Isaksson O, Peterson L. Treatment of deep cartilage defects in the knee with autologous chondrocyte transplantation. *N Engl J Med*. 1994; 331(14): 889-95.
- 8 Peterson L, Minas T, Brittberg M, Nilsson A, Sjogren-Jansson E, Lindahl A. Two to 9 year outcome after autologous chondrocyte transplantation of the knee. *Clin Orthop*. 2000; 374: 212-34.
- 9 Steurer PA, Gradiser IA, Hoyt WA, Chu M. Patellectomy: a clinical study and biomechanical evaluation. *Clin Orthop*. 1979;144:84-90.
- 10 Lennox IAC, Cobb AG, Knowels J, Bentley G. Knee function after patellectomy: a 12 to 48 years follow-up. *J Bone Joint Surg*.1994; 76:485-7.
- 11 Watkins MP, Harris BA, Wender S, Zarins B, Rowe CR. Effect of patellectomy on the function of the quadriceps and hamstrings. *J Bone Joint Surg*. 1983; 65: 390-5.
- 12 Ziran BH, Goodfellow DB, Deluca LS, Heiple KG. Knee function after patellectomy and cruciform repair of the extensor mechanism. *Clin Orthop*. 1994; 302:138-46.
- 13 Arciero RA, Toomey HE. Patellofemoral arthroplasty. A three to nine year follow-up study. *Clin Orthop*. 1988; 236: 60-71.
- 14 Smith AM, Peckett WRC, Butler-Manuel, PA, Venu KM, D'arcy JC. Treatment of patellofemoral arthritis using the Lubinus patello-femoral arthroplasty: a retrospective review. *Knee*. 2002; 9(1)27-30.
- 15 Blazina ME, Fox JM, DePizzo W, Broukhim B, Ivey FM. Patellofemoral replacement. *Clin Orthop*. 1979; 144: 98-102.
- 16 Kooijman H J, Driessen APPM, Van Horn J R. Long-term results of patellofemoral arthroplasty. A report of 56 arthroplasties with 17 years of follow- up. *J Bone Joint Surg*. 2003; 85(6):836-840.
- 17 Ackroyd CE. Development and early results of a new patellofemoral arthroplasty. *Clin Orthop*. 2005; 436:7–13.

- 18 Merchant AC. Early results with a total patellofemoral joint replacement arthroplasty prosthesis. *J Arthroplasty*. 2004;19(7):829-36.
- 19 Parvizi J, Stuart MJ, Pagnano MW, Hanssen AD. Total knee arthroplasty in patients with isolated patellofemoral arthritis. *Clin Orthop*. 2001; 392: 147-52.
- 20 Mont MA, Haas S, Mullick T, Hungerford DS. Total knee arthroplasty for patellofemoral arthritis. *J Bone Joint Surg*. 2002; 84(11):1977-81.
- 21 Irrgang JJ, Snyder-Mackler L, Wainner RS, Fu FH, Harner CD. Development of a patient-reported measure of function of the knee. *J Bone Joint Surg*. 1998; 80(8):1132-45.
- 22 Rogers JC, Irrgang JJ. Measures of adult lower extremity function. *Arthritis Rheum*. 2003; 49(5S):S67-S84.
- 23 Herrenbruck TM, Mullen DJ, Parker RD. Operative management of patellofemoral pain with degenerative arthrosis. *Sports Med Arthrosc Rev*. 2001;9(4):312-23.
- 24 Bessette GC, Hunter RE. The Maquet procedure - A retrospective review. *Clin Orthop*. 1988; 232:159-67.
- 25 Schmid F. The Maquet procedure in the treatment of patellofemoral osteoarthritis. Long-term results. *Clin Orthop*. 1993; 294:254-8.
- 26 Karataglis D, Green MA, Learmonth DJ. Autologous osteochondral transplantation for the treatment of chondral defects of the knee. *Knee*. 2006;13(1):32-5.
- 27 Unverferth KL, Minas T. Surgical management of isolated chondral defects. *Curr Opin Orthop*. 2002;13:1-8.
- 28 Minas T, Bryant T. The role of autologous chondrocyte implantation in the patellofemoral joint. *Clin Orthop*. 2005;436: 30-9.
- 29 Board TN, Mahmood A, Ryan WG, Banks AJ. The Lubinus patellofemoral arthroplasty: a series of 17 cases. *Arch Orthop Trauma Surg*. 2004;124:285-7.
- 30 Merchant AC. A modular prosthesis for patellofemoral arthroplasty design and initial results. *Clin Orthop*. 2005;436:40-6.
- 31 Harrysson OLA, Robertsson O, Nayfeh JF. Higher cumulative revision rate of knee arthroplasties in younger patients with osteoarthritis. *Clin Orthop*. 2004;421:162-8.
- 32 Duffy GR, Trousdale RT, Stuart MJ. Total knee arthroplasty in patients 55 years old or younger: 10 to 17 year results. *Clin Orthop*. 1998;356:22-7.
- 33 Lavernia CJ, Guzman JF, Gachupin-Garcia A. Cost effectiveness and quality of life in knee arthroplasty. *Clin Orthop*. 1997;345:134-9.
- 34 Mulhall KJ, Ghomrawi HM, Scully S, Callaghan JJ, Saleh KJ. Current etiologies and modes of failure in total knee arthroplasty revision. *Clin Orthop*. 2006; 446:45-50.
- 35 Kaufer H. Patellar biomechanics. *Clin Orthop*. 1979;144: 51-4.
- 36 Levack B, Flannagan JP, Hobbs S. Results of surgical treatment of patellar fractures. *J Bone Joint Surg*. 1985; 67(2):416-9.



- 37 Peeples RE, Margo MK. Function after patellectomy. Clin Orthop. 1978;132:180-6.
- 38 Compere CL, Hill JA, Lewinnek GE, Thompson RG. A new method of patellectomy for patellofemoral arthritis. J Bone Joint Surg. 1979; 61:714-8.
- 39 Shiers, LGP. Arthroplasty of the knee - Preliminary Report of a New Method. J Bone Joint Surg. 1954;36(4): 553-60.
- 40 Jesevar DS, Riley PO, Hodge WA, Krebs DE. Knee kinematics and kinetics during locomotor activities of daily living in subjects with knee arthroplasty and in healthy control subjects. Phys Ther. 1993; 73:229-39.

---

## **7 CONSIDERAÇÕES FINAIS E PERSPECTIVAS**

---

A artroplastia de interposição retinacular proporcionou bons resultados funcionais em pacientes com artrose patelofemoral, podendo ser uma alternativa cirúrgica para os casos avançados de degeneração isolada da articulação patelofemoral.

Acredita-se que, no futuro, será possível a obtenção de resultados ainda melhores do que os atuais, não só com o estabelecimento dos critérios definitivos de inclusão e exclusão dos pacientes, bem como com a estabilização da curva de aprendizado e a adição de células tronco retiradas da medula óssea da asa do íliaco dos respectivos futuros pacientes.

Além disso, acredita-se que, apesar de a evolução geral pós-operatória ter sido satisfatoriamente obtida, mesmo sem uma assistência fisioterapêutica, os itens funcionais relacionados, direta ou indiretamente, à força muscular e movimento articular possam alcançar escores superiores, caso no futuro seja acrescentado um programa específico de fisioterapia no pós-operatório.

# **APÊNDICES**

## **APÊNDICE A: TERMO DE CONSENTIMENTO INFORMADO**

### Título da pesquisa:

RESULTADOS FUNCIONAIS DE PACIENTES COM ARTROSE PATELOFEMORAL SUBMETIDOS À ARTROPLASTIA DE INTERPOSIÇÃO RETINACULAR

### Justificativa e objetivos da pesquisa:

Diversas técnicas cirúrgicas têm sido empregadas com o intuito de alcançar alívio dos sintomas dolorosos de pacientes jovens com artrose patelofemoral. No entanto, alguns destes procedimentos têm alto custo ou apresentam resultados estéticos indesejáveis. Uma nova técnica cirúrgica, denominada artroplastia de interposição retinacular, vem sendo desenvolvida pela equipe do cirurgião ortopedista Dr. João Luiz Ellera Gomes, a qual, caso proporcione bons resultados funcionais, pode ser uma alternativa para pacientes em estágio avançado de comprometimento articular. Sendo assim, o objetivo desse estudo é avaliar os resultados funcionais de pacientes com artrose patelofemoral submetidos à artroplastia de interposição retinacular.

### Procedimentos a serem realizados:

Será realizada a aplicação de um questionário com perguntas referentes à sua condição funcional e uma avaliação das amplitudes de movimento de flexão e extensão dos joelhos, antes e após a realização da cirurgia. A cirurgia consistirá em uma pateleotomia parcial com interposição de um retalho osteoperiosteal, composto de retináculo pré-patelar e uma pequena secção da fáschia lata (retináculo patelar lateral).

### Desconfortos ou riscos esperados:

Riscos inerentes a qualquer cirurgia de membros inferiores, como infecção, tromboflebite, necrose de pele, embolia pulmonar e, raramente, óbito.

### Benefícios que se pode obter:

Espera-se que, com a realização desse estudo, seja possível verificar se a artroplastia de interposição retinacular propicia melhora nos sintomas e resultados funcionais de pacientes portadores de artrose patelofemoral. Caso os resultados sejam positivos, poder-se-á dispor de uma alternativa cirúrgica de baixo custo, com resultados estéticos aceitáveis e que permita uma reabilitação precoce.

### Compromisso com informação atualizada do estudo e garantia de que custos adicionais serão reabsorvidos pelo orçamento da pesquisa:

Fui informado de que a participação neste estudo não implicará, de forma nenhuma, custos adicionais à minha pessoa. Caso eu necessite novas informações sobre o estudo, posso contatar com a aluna do Pós-Graduação em Ciências Médicas, Ilana Henkin Kersz pelo telefone: (51) 99580751, para qualquer dúvida sobre meus direitos como participante, ou se penso que fui prejudicado em algum momento da pesquisa.

**Garantia de resposta a qualquer pergunta, liberdade de abandonar a pesquisa sem prejuízo para si e garantia de privacidade:**

É ressaltado, também, que a concordância em participar deste estudo não implica, necessariamente, qualquer modificação no tratamento que já está sendo feito para o participante, nem tampouco os resultados desse trabalho terão efeitos negativos sobre ele. Da mesma forma, a não concordância em participar desse estudo não irá alterar, de nenhuma maneira, o tratamento que já foi estabelecido.

Eu, \_\_\_\_\_ (responsável) fui informado dos objetivos da pesquisa, de maneira clara e detalhada. Recebi a informação a respeito do estudo e esclareci minhas dúvidas. Sei que, em qualquer momento, poderei solicitar novas informações e modificar minha decisão, se assim o desejar. A aluna do Programa de Pós-Graduação em Ciências Médicas, Ilana Henkin Kersz, sob orientação do Dr. João Luiz Ellera Gomes, certificou-me de que todos os dados da pesquisa referentes à minha pessoa serão confidenciais, bem como meu tratamento não será modificado em razão desta pesquisa e terei liberdade de retirar meu consentimento de participação na pesquisa, quando julgar necessário, sem que isso ocasione qualquer tipo de custo. Frente a essas informações:

\_\_\_\_\_  
Assinatura participante

\_\_\_\_\_  
Data

\_\_\_\_\_  
Assinatura investigador

\_\_\_\_\_  
Nome por extenso

\_\_\_\_\_  
Nome por extenso

**APÊNDICE B: FICHA DE COLETA DE DADOS**

- Nome do paciente: \_\_\_\_\_
- Sexo:  Feminino  
 Masculino                      Idade : \_\_\_\_\_
- Endereço: \_\_\_\_\_
- Telefone: \_\_\_\_\_
- Diagnóstico médico: \_\_\_\_\_  
Joelho acometido:             Direito                       Esquerdo
- Data da avaliação: \_\_\_\_\_
- Tratamento cirúrgico:         Joelho direito                       Joelho esquerdo
- Data da cirurgia: \_\_\_\_\_

- Goniometria :

	Joelho direito	Joelho esquerdo
Flexão passiva		
Extensão passiva		

**ANEXO**



**ANEXO A: ESCALA DE ATIVIDADES DE VIDA DIÁRIA PARA ANÁLISE DO JOELHO****Marque apenas uma das alternativas do questionário abaixo****Sintomas**

1 *A que grau a dor no seu joelho afeta o seu nível de atividade diária?*

- (5) Eu nunca tenho dor no meu joelho.
- (4) Eu tenho dor no meu joelho, mas isso não interfere em minhas atividades diárias.
- (3) A dor pouco afeta minhas atividades diárias.
- (2) A dor afeta moderadamente minhas atividades diárias.
- (1) A dor afeta severamente minhas atividades diárias.
- (0) A dor no meu joelho impossibilita-me de realizar todas as minhas atividades diárias.

2 *A que grau a crepitação ou o rangido do seu joelho afeta seu nível de atividade diária?*

- (5) Eu nunca tenho crepitação ou rangido no meu joelho.
- (4) Eu tenho crepitação ou rangido no joelho, mas isso não afeta minhas atividades diárias.
- (3) A crepitação ou rangido pouco afeta minhas atividades diárias.
- (2) A crepitação ou rangido afeta minhas atividades diárias moderadamente.
- (1) A crepitação ou rangido afeta severamente minhas atividades diárias.
- (0) A crepitação ou rangido no meu joelho impossibilita-me de executar todas as atividades diárias.

3 *A que grau a rigidez no seu joelho afeta o seu nível de atividade diária?*

- (5) Eu nunca tenho rigidez no meu joelho.
- (4) Eu tenho rigidez no joelho, mas isso não afeta minhas atividades diárias.
- (3) A rigidez pouco afeta minhas atividades diárias.
- (2) A rigidez afeta moderadamente minhas atividades diárias.
- (1) A rigidez afeta severamente minhas atividades diárias.
- (0) A rigidez no meu joelho impossibilita-me de executar todas as atividades diárias.

4 *A que grau o aumento de volume (inchaço) no seu joelho afeta o seu nível de atividade diária?*

- (5) Eu nunca tenho inchaço no meu joelho.
- (4) Eu tenho inchaço no meu joelho, mas ele não afeta minhas atividades diárias.
- (3) O inchaço pouco afeta minhas atividades diárias.
- (2) O inchaço afeta moderadamente minhas atividades diárias.
- (1) O inchaço afeta severamente minhas atividades diárias.
- (0) O inchaço no meu joelho impossibilita-me de executar todas as minhas atividades diárias.

5 *A que grau o deslocamento em seu joelho afeta sua vida diária?*

- (5) Eu nunca tenho deslocamento no meu joelho.
- (4) Eu tenho deslocamento no joelho, mas não interfere em minhas atividades diárias.
- (3) O deslocamento pouco afeta minhas atividades diárias.
- (2) O deslocamento afeta minhas atividades diárias moderadamente.
- (1) O deslocamento afeta severamente minhas atividades diárias.
- (0) O deslocamento no meu joelho impossibilita-me de realizar todas as minhas atividades diárias.

6 *A que grau a sensação de falseio (falha) do seu joelho afeta o seu nível de atividade diária?*

- (5) Eu nunca tenho a sensação de falseio no meu joelho.
- (4) Eu tenho a sensação de falseio no meu joelho, mas isso não afeta minhas atividades diárias.
- (3) A sensação de falseio no meu joelho pouco afeta minhas atividades diárias.
- (2) A sensação de falseamento no meu joelho afeta moderadamente minhas atividades diárias.
- (1) A sensação de falseio no meu joelho afeta severamente minhas atividades diárias.
- (0) A sensação de falseio no meu joelho impossibilita-me de executar todas as minhas atividades diárias.

7 *A que grau a fraqueza ou a falta de força da sua perna afeta o seu nível de atividade diária?*

- (5) Eu nunca sinto minha perna fraca.
- (4) Eu sinto minha perna fraca, mas ela não afeta minhas atividades diárias.
- (3) A fraqueza da perna pouco afeta minhas atividades diárias.
- (2) A fraqueza da perna afeta moderadamente minhas atividades diárias.
- (1) A fraqueza da minha perna afeta severamente minhas atividades diárias.
- (0) A fraqueza da minha perna impossibilita-me de executar todas as minhas atividades diárias.

### **Desabilidade funcional em atividades de vida diária**

1 *Como o seu joelho afeta sua capacidade para caminhar?*

- (5) Meu joelho não afeta minha capacidade de caminhar.
- (4) Eu tenho dor no joelho quando caminho, mas isso não afeta a minha capacidade de caminhar.
- (3) Meu joelho impede-me de caminhar mais que 1600 metros.
- (2) Meu joelho impede-me de caminhar mais que 800 metros.
- (1) Meu joelho impede-me de caminhar mais de um quarteirão.
- (0) Meu joelho impede-me de caminhar.

2 *Por causa do seu joelho, você caminha com muletas ou uma bengala?*

- (3) Eu consigo caminhar sem muletas ou bengala.
- (2) Meu joelho me obriga a caminhar com o auxílio de uma muleta ou de uma bengala.
- (1) Meu joelho me obriga a caminhar com o auxílio de duas muletas.
- (0) Por causa do meu joelho, não posso andar, nem mesmo com muletas.

3 *O seu joelho faz você mancar quando caminha?*

- (2) Sou capaz de caminhar sem mancar.
- (1) Às vezes meu joelho me faz caminhar mancando.
- (0) Por causa do meu joelho, não sou capaz de caminhar sem mancar.

*4 Como o seu joelho afeta sua capacidade de subir escadas?*

- (5) Meu joelho não afeta minha capacidade de subir escadas.
- (4) Eu tenho dor no meu joelho quando subo escadas, mas ela não limita minha capacidade de subir escadas.
- (3) Sou capaz de subir escadas normalmente, mas preciso usar um corrimão.
- (2) Sou capaz de subir escadas um degrau de cada vez com o uso do corrimão.
- (1) Tenho que usar muletas ou bengala para subir escadas.
- (0) Não sou capaz de subir escadas.

*5 Como o seu joelho afeta sua capacidade de descer escadas?*

- (5) Meu joelho não afeta minha capacidade de descer escadas.
- (4) Eu tenho dor no meu joelho quando desço escadas, mas ela não limita minha capacidade de descer escadas.
- (3) Sou capaz de descer escadas normalmente, mas necessito usar um corrimão.
- (2) Sou capaz de descer escadas um degrau de cada vez com o uso de um corrimão.
- (1) Eu tenho que usar muletas ou bengala para descer escadas.
- (0) Eu não consigo descer escadas.

*6 Como o seu joelho afeta sua capacidade de ficar em pé?*

- (5) Meu joelho não afeta minha capacidade de ficar em pé. Sou capaz de ficar em pé por quantidades ilimitadas de tempo.
- (4) Eu tenho dor no meu joelho quando estou em pé, mas ela não limita minha capacidade de ficar em pé.
- (3) Por causa do meu joelho, não sou capaz de ficar em pé mais de 1 hora.
- (2) Por causa do meu joelho, não sou capaz de ficar em pé mais de meia hora.
- (1) Por causa do meu joelho, não sou capaz de ficar em pé mais de 10 minutos.
- (0) Não sou capaz de ficar em pé, por causa do meu joelho.

*7 Como o seu joelho afeta a sua capacidade de ajoelhar?*

- (5) Meu joelho não afeta minha capacidade de ajoelhar. Posso ajoelhar por tempo ilimitado.
- (4) Eu tenho dor ao ajoelhar, mas ela não limita minha capacidade de ajoelhar.
- (3) Eu não posso ajoelhar por mais de uma hora.
- (2) Eu não posso ajoelhar por mais de meia hora.
- (1) Eu não posso ajoelhar por mais de dez minutos.
- (0) Eu não posso ajoelhar.

*8 Como o seu joelho afeta a sua capacidade para agachar?*

- (5) Meu joelho não afeta minha capacidade de agachar. Posso agachar totalmente.
- (4) Eu tenho dor ao agachar, mas ainda consigo agachar totalmente.
- (3) Eu não consigo agachar mais do que  $\frac{3}{4}$  da distância do chão.
- (2) Eu não consigo agachar mais do que  $\frac{1}{2}$  da distância do chão.
- (1) Eu não consigo agachar mais de  $\frac{1}{4}$  da distância do chão.
- (0) Eu não consigo agachar absolutamente.

*9 Como o seu joelho afeta sua capacidade de sentar-se com o joelho flexionado?*

- (5) Meu joelho não afeta minha capacidade de sentar com o joelho flexionado. Sou capaz de sentar por quantidade de tempo ilimitado.
- (4) Eu tenho dor quando sento com o joelho flexionado, mas ela não limita minha capacidade de sentar.
- (3) Eu não consigo ficar sentado com o meu joelho flexionado por mais de 1 hora.
- (2) Eu não consigo ficar sentado com o meu joelho flexionado por mais de meia hora.
- (1) Eu não consigo ficar sentado com o meu joelho flexionado por mais de 10 minutos.
- (0) Eu não consigo ficar sentado com o meu joelho flexionado.

*10 Como o seu joelho afeta sua capacidade de levantar-se de uma cadeira?*

- (5) Meu joelho não afeta minha capacidade de levantar de uma cadeira.
- (4) Eu tenho dor quando levanto da posição sentada, mas ela não afeta minha capacidade de levantar da posição sentada.
- (2) Por causa do meu joelho, somente posso levantar-me de uma cadeira se usar minhas mãos e braços para ajudar.
- (0) Por causa do meu joelho, não sou capaz de levantar-me de uma cadeira.