Universidade Federal do Rio Grande do Sul

Faculdade de Medicina

Programa de Pós-Graduação em Ciências Pneumológicas

Isabel Cristina Espíndola Cardoso

Infecções fúngicas oculares: epidemiologia e etiologia de 23 casos de ceratite fúngica no Rio Grande do Sul

Porto Alegre, 2011

Isabel Cristina Espíndola Cardoso

Infecções fúngicas oculares: epidemiologia e etiologia de 23 casos de ceratite fúngica no Rio Grande do Sul

Dissertação para obtenção do título de Mestre apresentada à Universidade Federal do Rio Grande do Sul, Faculdade de Medicina, Programa de Pós-Graduação em Ciências Pneumológicas.

Orientador: Profº Dr. Luiz Carlos Severo

Co-orientador: Dr. Flávio de Mattos Oliveira

Porto Alegre, 2011

CIP - Catalogação na Publicação

CARDOSO, Isabel Cristina Espíndola
Infecções fúngicas oculares: epidemiologia e etiologia de 23 casos de ceratite fúngica no Rio Grande do Sul / Isabel Cristina Espíndola CARDOSO. -- 2011.
75 f.

Orientador: Luiz Carlos Severo.
Co-orientador: Flávio de Mattos Oliveira.

Dissertação (Mestrado) -- Universidade Federal do Rio Grande do Sul, Faculdade de Medicina, Programa de Pós-Graduação em Ciências Pneumológicas, Porto Alegre, BR-RS, 2011.

1. ceratite fúngica. 2. infecção corneana. 3. micose ocular. 4. Fusarium spp. 5. Aspergillus spp. I. Severo, Luiz Carlos, orient. II. Oliveira, Flávio de Mattos, co-orient. III. Título.

Elaborada pelo Sistema de Geração Automática de Ficha Catalográfica da UFRGS com os dados fornecidos pelo(a) autor(a).

Em que momento da vida você cansou...

O que importa é que sempre é possível e necessário "Recomeçar".

Recomeçar é dar uma chance a si mesmo...

É renovar as esperanças na vida e o mais importante...

Acreditar em você de novo.

Carlos Drummond de Andrade

AGRADECIMENTOS

Ao Profº Luiz Carlos Severo, a oportunidade, e por ter acreditado no meu crescimento na área da micologia.

Ao meu amigo Flávio, que apostou todas as suas fichas no meu desenvolvimento, não medindo esforços para que eu cumprisse esse objetivo.

A Ilva, Jacqueline, Cecília, Luciana e Antonella, pelo incentivo, carinho e amizade, contribuindo de alguma forma para essa conquista.

A Melissa, pela confiança depositada, torcendo e vibrando sempre com a minha evolução, "micologicamente" falando.

A minha "florzinha" Aline, obrigada pelos conselhos, ajuda e carinho de todos os dias. Agradeço o privilégio de poder conviver contigo novamente.

A Rosi, minha parceira de luta e de conquista, cruzamos a linha de chegada, agora é só comemorar.....conseguimos!

Ao Marco Aurélio, obrigada por tudo...pelas ajudas, socorros e, principalmente, pela amizade.

Ao meu " teacher Eider ", agradeço pela disposição nas aulas de inglês.

Carlos, Sheila e Nailê, funcionários dos arquivos médicos da Santa Casa, muito obrigada, de coração, pela ajuda de vocês, tudo ficou mais fácil.

Por fim, ao meu "moreno", amor, amigo, companheiro....obrigada pela paciência, compreensão, por dividir comigo os momentos difíceis, mas também partilhar essa imensa felicidade que estou sentindo.....te amo!!!

LISTA DE ABREVIATURAS E SIGLAS

Aids – Síndrome da imunodeficiência adquirida

BHI – Ágar infusão de cérebro-coração

ºC – graus Celsius

CF – Ceratite fúngica

IgA – Imunoglobulina A

h – horas

HE – Hematoxilina e eosina

KOH – Hidróxido de potássio

LIO – Lente intraocular

m^3 - metro cúbico

mg - miligrama

ml - mililitro

My – Mycosel®

SAB – Ágar Sabouraud

SCl – Ágar Sabouraud acrescido de cloranfenicol

SNC – Sistema nervoso central

PCR – Reação em cadeia da polimerase

LISTA DE FIGURAS

Figura 1. Distribuição dos casos de CF quanto ao gênero..... 18

Figura 2. Terapia antifúngica administrada nos pacientes com diagnóstico de CF, no período de julho/1998 a dezembro/2011 20

Figura 3. Relação existente entre homens e mulheres e a frequência de casos diagnosticados de CF causada por fungos filamentosos e leveduriformes 23

Figura 4. Microscopia do gênero *Fusarium* (aumento de 40X), evidenciando os macronídios em forma de canoa ou foice, principal característica de identificação deste fungo. Canto esquerdo superior aspecto macroscópico da colônia do *Fusarium* spp. 26

Figura 5. Espécie *A. fumigatus*: a) crescimento da colônia em cultivo, apresentando coloração esverdeada de aspecto aveludado; b) visualização do conidióforo com uma camada de fiálide em microscopia (aumento de 40X) 26

LISTA DE TABELAS

Tabela 1. Características clínicas-epidemiológicas encontradas nos 23 pacientes com CF, analisadas no Laboratório de Micologia da Irmandade da Santa Casa de Misericórdia de Porto Alegre/RS, no período de julho/1998 a dezembro/2011..... 22

Tabela 2. Resultados micológicos e histopatológicos dos casos de CF diagnosticados no Laboratório de Micologia da Irmandade da Santa Casa de Misericórdia de PortoAlegre/RS, no período de julho/1998 a dezembro/2011..... 25

Tabela 3. Etiologia dos casos de CF diagnosticados no Laboratório de Micologia da Irmandade da Santa Casa de Misericórdia de Porto Alegre/RS, de julho/1998 a dezembro/2011..... 27

Tabela 4. Características clínicas-epidemiológicas dos 23 casos de ceratite fúngica do presente estudo..... 29

RESUMO

CARDOSO, Isabel Cristina Espíndola. **Infecções fúngicas oculares: epidemiologia e etiologia de 23 casos de ceratite fúngica no Rio Grande do Sul.** 2011. Dissertação (Mestrado) – Programa de Pós-Graduação em Ciências Pneumológicas. Universidade Federal do Rio Grande do Sul, Porto Alegre, RS, Brasil.

A ceratite fúngica (CF) é uma micose ocular oportunística, que tem como sítio de infecção a córnea. Não é uma enfermidade de risco de vida, mas de extremo comprometimento visual e dificuldade terapêutica e, em casos graves, podendo levar à cegueira total ou mesmo a perda do globo ocular. O trabalho objetivou identificar os agentes etiológicos causadores da CF, e descrever os critérios terapêuticos empregados. No período de 1998 a 2011 foram estudados 23 casos de CF diagnosticados no Laboratório de Micologia da Irmandade da Santa Casa de Misericórdia de Porto Alegre / RS. Foram analisados os aspectos demográficos, as doenças de base e os fatores associados ao desenvolvimento da doença, assim como os critérios terapêuticos. No presente estudo, a mediana de idade foi 45 anos, com variação entre 15 e 76 anos, com predomínio do gênero masculino. Os fungos filamentosos figuraram em 78% (18/23) dos casos analisados, sendo o gênero

Fusarium spp. o agente etiológico de maior frequência. Concluiu-se que uma compreensão epidemiológica local e a identificação dos fatores de risco, agregados ao diagnóstico micológico precoce e eficaz, são fundamentais na prevenção e correta conduta terapêutica da CF no Rio Grande do Sul, sendo que estas práticas evitarão complicações de perda do globo ocular, melhorando o prognóstico oftalmológico do paciente.

Palavras-chave: ceratite fúngica; infecção corneana; *Fusarium* spp.; *Aspergillus* spp.; *Candida* spp.; *Alternaria* spp.; *Myrothecium* spp.; *Pseudallescheria boydii; Paecilomyces lilacinus.*

ABSTRACT

CARDOSO, Isabel Cristina Espíndola. **Fungal eye infections: epidemiology and etiology of 23 cases of fungal keratitis in Rio Grande do Sul.** 2011. Dissertation (Master's) – Postgraduate Program in Respiratory Sciences. Federal University of Rio Grande do Sul, Porto Alegre, RS, Brazil.

The fungal keratitis is an ocular opportunistic mycosis, which has the cornea as site of infection. Isn't a life-threatening disease, but with extreme visual impairment and therapeutic difficulty, which can lead to total blindness or even loss of the eyeball, in severe cases. The study aimed to identify the etiologic agents causing fungal keratitis, and describe the therapeutic criteria used. In the period 1998 to 2011 were retrospectively studied 23 cases of fungal keratitis diagnosed at the Mycology Laboratory of Irmandade Santa Casa de Misericórdia Hospital of Porto Alegre / RS. We analyzed the demographics, underlying diseases and the factors associated with disease development, as well as therapeutic criteria. In this study, the median age was 45 years old, ranging between 15 to 76 years old, predominantly male. The filamentous fungus corresponded to 78% (18/23) of the cases analyzed, and *Fusarium* spp. has been the etiologic agent of highest frequency. It was concluded that an understanding of local epidemiological and identification of risk factors, added to

the early and effective mycological diagnosis are essential to prevent and correct therapeutic approach for fungal keratitis in Rio Grande do Sul. These practices will prevent complications of loss of the eyeball, improving the ophthalmological prognosis of the patient.

Keywords: keratitis, corneal infection, *Fusarium* spp., *Aspergillus* spp.; *Candida* spp.; *Alternaria* spp.; *Myrothecium* spp.; *Pseudallescheria boydii; Paecilomyces lilacinus.*

SUMÁRIO

AGRADECIMENTOS..... V

LISTA DE ABREVIATURAS E SIGLAS..... VI

LISTA DE FIGURAS..... VII

LISTA DE TABELAS..... VIII

RESUMO..... IX

ABSTRACT..... XI

1 INTRODUÇÃO 1

1.1 Aspectos gerais..... 1

1.2 Agentes etiológicos 2

1.3 Manifestações clínicas..... 4

1.4 Condições predisponentes e/ou associadas..... 5

1.5 Aspectos terapêuticos..... 6

1.6 Revisão da literatura..... 7

1.7 Justificativa..... 10

2 OBJETIVOS..... 11

2.1 Objetivo geral..... 11

2.2 Objetivos específicos..... 11

3 MATERIAIS E MÉTODOS..... 12

3.1 Delineamento e período do estudo..... 12

3.2 População do estudo..... 12

3.3 Instituição..... 12

3.4 Aspectos éticos..... 13

3.5 Análise laboratorial..... 13

3.5.1 Identificação etiológica..... 15

3.6 Coleta de dados..... 16

4 RESULTADOS..... 18

4.1 Dados clínicos e epidemiológicos..... 18

4.2 Etiologia dos casos de CF..... 23

5 DISCUSSÃO..... 32

6 CONSIDERAÇÕES FINAIS..... 39

7 REFERÊNCIAS BIBLIOGRÁFICAS..... 40

8 ANEXOS..... 50

8.1 Anexo I – Declaração referente a aspectos de Ética Médica..... 50

8.2 Anexo II - Ficha para Colheita de Dados..... 51

8.3 Anexo III – Produção científica sobre o assunto da dissertação..... 52

8.3.1 Resumo expandido – Infecção ocular causada por fungos..... 53

8.3.2 Poster virtual – Infecção ocular causada por fungos..... 58

8.3.3 Produção científica em andamento..... 59

8.4 Anexo IV - Produções não relacionadas com o tema..... 60

1 INTRODUÇÃO

1.1 Aspectos gerais

A presença de fungos na conjuntiva representa constante ameaça para os olhos, pois esses microrganismos, definidos como oportunistas, podem provocar infecções oculares graves (Rocha, 1952; Cha *et al.*, 1990; Santos *et al.,* 1999; Gus *et al.,* 2005).

A doença ocular mais comumente causada por fungos é a ceratomicose ou ceratite fúngica (CF). O termo refere-se a uma infecção corneana de aspecto supurativo, frequentemente ulcerativo. Diferentemente de outras micoses, não é uma enfermidade de risco de vida, porém é de extremo comprometimento visual e dificuldade terapêutica. Se inadequadamente tratada, pode levar à marcada diminuição visual e, em casos graves, à cegueira total ou mesmo à perda do globo ocular (World Health Organization, 1982).

A CF tem assumido importante papel na oftalmologia, devido a sua crescente incidência e grau de comprometimento visual (Liesegang e Forster, 1980; Hagan *et al.*, 1995; Iyer *et al.,* 2006; Ibrahim, 2008).

A primeira publicação sobre infecção micótica ocular é atribuída a Graefe (1854), com relato de micose do canal lacrimal (Rocha, 1952), e o primeiro caso de micose ocular no Brasil foi descrito por Silva, em 1921 (Silva, 1921).

1.2 Agentes etiológicos

A CF pode ser causada por dois tipos de população fúngica: os oportunistas e os patógenos primários. Os agentes oportunistas são frequentemente encontrados no fórnice conjuntival, bordas palpebrais e orifícios lacrimais, cuja umidade, calor e proteção luminosa são favoráveis ao saprofitismo. Já os patógenos primários, propriamente ditos, são encontrados no solo, ar, vegetações e animais (Gus *et al*., 2005).

Mais de setenta espécies de fungos já foram isoladas do olho humano como causadoras de CF (Ibrahim, 2008). Em climas temperados (Europa Central, Inglaterra, norte dos EUA), *Candida* spp. é o fungo isolado com mais frequência, seguido pelo *Aspergillus* spp. (Chin *et al*., 1975; Doughman *et al*., 1982; Foster, 1992; Griffiths *et al*., 1994; Rosa *et al*., 1994; Vieira, 1997; Tanure *et al*., 2000; Salera *et al.*, 2002; Gus *et al.*, 2005; Ibrahim, 2008). Já em regiões tropicais e sub-tropicais (Sul da Flórida, América do Sul, Japão, Nigéria, África do Sul), o fungo mais frequentemente encontrado é o *Fusarium* spp. (Chin *et al*., 1975; Doughman *et al*., 1982; Foster, 1992; Griffiths *et al.*, 1994; Rosa *et al*., 1994; Vieira, 1997; Tanure *et al*., 2000; Andrade *et al*., 2000, Salera *et al.*, 2002; Gus *et al.*, 2005; Ibrahim, 2008), sendo o *Aspergillus* spp. o mais isolado em todo o mundo (Foster, 1992; Rosa *et al*., 1994; Griffiths *et al*., 1994; Salera *et al.*, 2002; Gus *et al.*, 2005; Ibrahim, 2008).

O gênero *Fusarium* compreende mais de vinte espécies, sendo as mais comumente associadas a casos de CF: *F. solani, F. oxysporum, F. chlamydosporum* e *F. moniliforme.* A microscopia direta destes fungos é caracterizada pela presença de hifas septadas e hialinas, além de macroconídios e microconídios isolados. Tem como habitat as raízes das plantas, fragmentos de vegetais e compostos orgânicos depositados até um metro de profundidade do solo. Estes fungos, patógenos primários ou oportunistas, dispersam seus propágulos por ação da água da chuva, ventos e insetos (Martínez, 2004). É amplamente distribuído, sendo um patógeno relativamente comum na agricultura (Edwards, 2004). A toxicidade do *Fusarium* spp. está relacionada à sua micotoxina e a sua habilidade de replicação a 35ºC (Thomas e Geraldine, 2007; Ibrahim, 2008).

Dentre o gênero *Aspergillus* as espécies de maior incidência na patogenia ocular são: *A. fumigatus, A. flavus,* e *A. terreus* (Stevens *et al.,* 2000; Gus *et al.*, 2005; Ibrahim, 2008). Recentemente, descritos dois casos de CF ocasionados pela espécie *A. brasiliensis* (Manikandan *et al.,* 2010). São fungos filamentosos, constituídos por hifas hialinas, septadas e ramificadas em ângulo agudo. Os conídios reprodutivos são produzidos em grande número, permanecem suspensos no ar por horas, e podem permanecer viáveis por meses. A concentração média dos propágulos fúngicos do *Aspergillus* spp. no ar é de 0,2 a 15 conídios/m³ de acordo com diferentes estudos, e em ambientes agrícolas pode chegar até 10^6 conídios/m³. Têm sido isolados em

alimentos, sistemas de ventilação, especialmente durante construções e demolições (VanderBergh *et al.,* 1999; Park e Mehrad, 2009).

1.3 Manifestações clínicas

A CF pode apresentar sintomas e sinais que não permitem distinguí-la de uma ceratite bacteriana, parasitária ou viral, sendo necessária a realização de citologia e exame micológico para afastar ou confirmar a presença de fungos na região ocular (Kaufman e Wood, 1965; Oliveira *et al.*, 2001).

Certos sinais podem ajudar a identificar uma CF, entre estes estão o espessamento do epitélio, infiltrados, muitas vezes associados com lesões satélites, a presença de uma placa endotelial e hipópio (Kaufman e Wood, 1965; Oliveira *et al.*, 2001). Um anel imune pode ser visto (Mabon, 1998; Oliveira et al., 2001), o qual representa uma reação imunológica a antígenos fúngicos. A presença de lesão corneana com aspecto seco é sugestiva de ceratite por fungos filamentosos. No caso de leveduras, observa-se um infiltrado denso. A reação inflamatória geralmente apresenta início insidioso com infiltrado esbranquiçado ou branco-acinzentado, lesões finas ou granulares, de localização intraepitelial e pouca reação celular de câmara anterior. O epitélio pode estar intacto, elevado ou ulcerado. Com a evolução da lesão, os fungos penetram no tecido corneano aumentando a área de necrose. A doença pode evoluir lentamente, mas pode também ser rapidamente progressiva com perfuração da córnea e endoftalmite (Vieira, 1997; Oliveira *et al.*, 2001).

1.4 Condições predisponentes e/ou associadas

Uma imperfeição pré-existente nos mecanismos de imunidade do hospedeiro, de natureza local ou sistêmica, pode predispor à CF, tais como: chanfraduras de pálpebra, lagoftalmo, secreção lacrimal prejudicada ou defeito de secreção de imunoglobulina A (IgA) nas lágrimas. Outros defeitos no filme lacrimal préocular, aderência do epitélio corneano, prévia ceratite herpética simples ou devido a abrasões corneanas pelo uso de lentes de contato, anormalidades na posição das pálpebras e nos mecanismos de fechamento palpebral também contribuem para a ocorrência da CF. Doenças sistêmicas como diabetes mellitus e condições de imunossupressão generalizada, como por exemplo, na síndrome da imunodeficiência adquirida (Aids), podem ser fatores de contribuição para ocorrência da CF, sendo esta última causa de aparecimento de úlceras de córnea fúngicas espontâneas (Argawal, 1976; Santos *et al.*, 1999; Oliveira *et al.*, 2001; Höfling-Lima *et al.*, 2005; Andrade *et al*., 2006; Cariello *et al.*, 2011).

As micoses oculares são duas vezes mais encontradas no sexo masculino, o que possivelmente é atribuível à maior exposição ocupacional (Liesegang e Foster, 1980; Vieira, 1997; Salera *et al.*, 2002; Gus *et al.*, 2005; Höfling-Lima *et al*, 2005; Ibrahim, 2008; Cariello *et al.*, 2011).

A incidência de CF, decorrente da colonização por fungos filamentosos, está associada ao traumatismo ocular, e bastante característico de populações que vivem na área rural. Já os fungos leveduriformes são tipicamente encontrados em pacientes com doença ocular ou sistêmica prévia (Jones *et al*., 1970; Chin *et al.*, 1975; Argawal, 1976; Kelly *et al*., 1994; Tanure *et al*., 2000; Andrade *et al*., 2000; Carvalho *et al.*, 2001; Salera *et al.*, 2002; Höfling-Lima *et al.*, 2005, Ibrahim, 2008).

Fungos comensais podem ser encontrados em olhos sadios, possivelmente, propágulos fúngicos do meio ambiente estabilizam-se no saco conjuntival normal e invadem a córnea sob certas circunstâncias, como: pós-trauma ou uso excessivo de corticoides (Argawal, 1976, Andrade *et al.*, 2006).

1.5 Aspectos terapêuticos

O tratamento da CF pode ser clínico ou cirúrgico. A terapia medicamentosa, geralmente, é escolhida empiricamente, já a terapia cirúrgica é empregada quando há iminência ou a presença de perfuração ocular (Ou e Acharya, 2007, Ibrahim, 2008).

Estudos mostram que os métodos cirúrgicos, para erradicar o agente etiológico da CF, são empregados em 18 a 29% dos casos, enquanto que na ceratite bacteriana esse percentual é de 3 a 6% (Malik, 1971; Foster e Rebell, 1975; Ou e Acharya, 2007, Ibrahim, 2008). É fato notório termos opções de antibioticoterapia tópica para o tratamento das infecções oculares bacterianas,

e antibióticos cada vez mais potentes e com menor possibilidade de desenvolver resistência bacteriana. Para as CF são menores as opções de antifúngicos tópicos e, além disso, o diagnóstico é geralmente tardio, devido a falta de acesso, em muitos casos, a um diagnóstico laboratorial qualificado. Muitas vezes o tratamento específico é iniciado quando a doença está em fase avançada (Foster e Rebell, 1975; Chen *et al.*, 2004).

A CF causada por fungos filamentosos continua sendo considerada de difícil tratamento, apesar da existência de novos medicamentos e cirurgias adjuvantes, como o transplante de córnea. Novas vias vêm sendo testadas, como exemplo o uso de injeção intraocular de anfotericina B (5mg/0,1 ml), injeção subconjuntival de fluconazol (0,5–1,0 ml de uma solução a 2%) e uso tópico de fluconazol associado com cetoconazol via oral. Recentemente tem-se tentado o uso de voriconazol tópico ou sistêmico (Ibrahim, 2008; Tuli, 2011). No geral, a anfotericina B e a natamicina preparadas como colírios fortes são as drogas de primeira escolha, e são empregadas em casos iniciais, enquanto o fluconazol vem sendo usado cada vez mais em casos refratários (Thomas e Geraldine, 2007; Ibrahim, 2008; Tuli, 2011).

1.6 Revisão da literatura

Estudos mostram que nos países tropicais e em desenvolvimento, em especial no subcontinente indiano, a incidência de CF é bastante alta, com proporções entre 35 e 65% dos casos de infecções oculares (Dunlop *et al.*,

1994; Leck e Thomas *et al*., 2002; Thomas e Kaliamurthy *et al*., 2005; Bharathi e Ramakrishnan *et al*., 2007, Ibrahim, 2008). Na América do Sul esta proporção é semelhante, com índice entre 49 e 58% (Mino De Kaspar e Zoulek *et al*., 1991; Laspina e Samudio *et al*., 2004, Ibrahim, 2008).

O padrão epidemiológico e os agentes causadores da CF variam, significativamente, entre diferentes países, e entre regiões de um mesmo país. Um aumento significativo de casos relatados de CF durante os meses de colheita da produção de grãos, e em estações com acentuado índice de vento são descritos. Nestes casos, pacientes do sexo masculino em idade produtiva, com faixa etária entre 21 e 50 anos, são mais susceptíveis a CF (Ibrahim, 2008).

Entre 2005 e 2006, ocorreram diversos surtos de CF em várias partes do mundo, em especial nos EUA e Cingapura, causado por *Fusarium* spp., associado ao uso de lentes de contato e à solução de limpeza Bausch & Lomb/ ReNu, implicando na retirada deste produto do mercado (Chang e Grant *et al*., 2006).

Um recente estudo retrospectivo, realizado no Laboratório de Microbiologia Ocular, da Universidade Federal de São Paulo, no período de 1975 a 2007, analisou 6.804 cultivos de raspado córneo, onde 364 (5,5%) foram positivos para fungos. Ocorreu o predomínio dos fungos filamentosos (82,4%), especialmente dos gêneros *Fusarium* e *Aspergillus* (Cariello *et al*., 2011).

No Laboratório de Doenças Externas Oculares, da Universidade Federal de São Paulo, um estudo retrospectivo de 14.391 solicitações de exames laboratoriais de doenças infecciosas oculares, no período de 1975 a 2003, demonstrou 265 casos de CF comprovados por cultivo micológico de amostras oculares. Fungos filamentosos foram relacionados em 233 casos, com associação de trauma ocular, predominando no sexo masculino (Höfling-Lima *et al.*, 2005).

No Hospital São Geraldo de Belo Horizonte, no período de 1994 a 1999, uma análise retrospectiva de prontuários de 20 pacientes com CF, confirmadas por cultivo, e que são atendidos e acompanhados no Serviço de Córnea e Doenças Externas Oculares, evidenciou o *Fusarium* spp. como o principal agente etiológico. Houve prevalência do sexo masculino, com idade média de 35,7 anos, e com histórico de trauma ocular prévio (Salera *et al.*, 2002).

Outro estudo retrospectivo, realizado pelo Serviço de Oftalmologia do Hospital de Clínicas da Universidade Federal do Paraná, no período de 1983 a 1997, analisando dados de 298 pacientes com lesão corneana, identificou 49 casos de CF, confirmados por exame micológico direto ou cultivo. Pacientes do sexo masculino, procedentes da zona rural, com histórico de trauma ocular prévio foram prevalentes, com incidência dos fungos *Fusarium* spp. (32%), *Aspergillus* spp. (16,5%), *Penicillium* spp. (10%) e *Candida* spp. (4,0%) (Carvalho *et al.*, 2001).

1.7 Justificativa

Poucos estudos abordam, de maneira sistemática, a CF no Brasil, necessitando-se mais pesquisas para elucidar essa micose oportunística, e de crescente incidência, constatada em levantamentos das últimas quatro décadas. A compreensão epidemiológica local e a identificação dos fatores de risco, agregados ao diagnóstico micológico precoce e eficaz, justificam este estudo, pois são fundamentais para uma correta conduta terapêutica da CF, e para um prognóstico visual favorável ao paciente.

2 OBJETIVOS

2.1 Objetivo geral

Avaliar e definir os aspectos demográficos, as doenças de base e os fatores associados aos episódios de ceratite fúngica diagnosticados no Laboratório de Micologia da Irmandade da Santa Casa de Misericórdia de Porto Alegre / RS.

2.2 Objetivos específicos

- Identificar os agentes etiológicos causadores da ceratite fúngica;
- Descrever os critérios terapêuticos empregados.

3 MATERIAIS E MÉTODOS

3.1 Delineamento e período do estudo

Estudo retrospectivo e observacional, no período de julho de 1998 a dezembro de 2011.

3.2 População do estudo

A população do estudo compreendeu todos os casos de ceratite fúngica diagnosticados no Laboratório de Micologia da Irmandade da Santa Casa de Misericórdia de Porto Alegre / RS. A casuística foi constituída de 23 casos.

3.3 Instituição

A Irmandade da Santa Casa de Misericórdia de Porto Alegre / RS é um complexo hospitalar de atendimento terciário, composto por sete hospitais, que ao todo somam mais de 1.200 leitos, sendo que 60% desses leitos são destinados a pacientes do Sistema Único de Saúde, e o restante aos pacientes particulares e conveniados. Segundo o último relatório anual de 2010, a Instituição realizou 44.734 internações e 770.412 consultas ambulatoriais no período. É uma Instituição com 208 anos de existência, servindo como hospital-escola à Universidade Federal de Ciências da Saúde de Porto Alegre.

3.4 Aspectos éticos

O presente estudo foi submetido e aprovado pelo Comitê de Ética em Pesquisa da Irmandade da Santa Casa de Misericórdia de Porto Alegre / RS (protocolo nº 3182/09 e parecer nº 550/09 e nº 307/11), com a garantia de anonimato dos sujeitos incluídos na pesquisa. No **anexo I** consta a declaração, referente aos aspectos éticos, encaminhada ao referido Comitê.

3.5 Análise laboratorial

As amostras clínicas dos pacientes com suspeita de CF, encaminhadas ao Laboratório de Micologia da Irmandade da Santa Casa de Misericórdia de Porto Alegre / RS para realização do diagnóstico laboratorial, foram colhidas por um oftalmologista, respeitando-se as normas técnicas laboratoriais e o sítio de colheita (Santos *et al.*, 1995, Sidrim e Rocha, 1999; Höfling-Lima *et al.*, 2005). O processamento do material biológico para realização do exame micológico (direto e cultivo), e histopatológico seguiram os critérios técnicos e laboratoriais abaixo:

- **Exame direto:** avaliação da amostra clínica microscopicamente, visando identificar a morfologia parasitária: a) a fresco (entre lâmina e lamínula) - realizada a montagem e clarificação do material, acrescentando-se solução hidróxido de potássio (KOH) a 10% (visualização em microscopia 10x e 40x), ou branco de calcoflúor (visualização em microscopia de fluorescência); b) esfregaço – preparada uma lâmina e realizada a técnica de coloração pela prata (Gomori Grocott), que permite a visualização de todos os fungos, incluindo os não viáveis;

- **Cultivo:** consiste na disponibilização *in vitro* dos nutrientes necessários para que o fungo possa se multiplicar, formando estruturas de reprodução, para posterior identificação. Nesta etapa os espécimes clínicos foram semeados em tubos, contendo meio sólido, de ágar Sabouraud (SAB) acrescido de cloranfenicol (SCl) e/ou ciclohexemida (Mycosel®, My), incubados aerobicamente à temperatura de 25°C. No caso de biópsia intraocular os meios utilizados foram ágar SAB e infusão de cérebro-coração (BHI), incubados aerobicamente à temperatura de 25 e 35°C, respectivamente. Os meios inoculados foram examinados visualmente em dias alternados por até três semanas, analisando-se tamanho, borda, textura, relevo e pigmentação das colônias fúngicas. Os cultivos positivos foram separados em leveduras, fungos dimórficos e fungos filamentosos para identificação etiológica;

- **Histopatológico:** análise microscópica de fragmentos de tecidos, retirados cirurgicamente, incluídos em blocos de parafina, onde os cortes foram corados, através de técnicas histoquímicas básicas (HE, Gomori-Grocott e Fontana-Masson).

3.5.1 Identificação etiológica

A identificação de gênero e espécie obedeceu o padrão abaixo:

- Leveduras – micromorfologia; técnica do tubo germinativo; provas bioquímicas; automatização (ID 32C, ATB Expression, BioMérieux);
- Fungos dimórficos – micromorfologia e viragem de fungos filamentosos para leveduriformes realizada no BHI e SAB;
- Fungos filamentosos – micromorfologia.

A micromorfologia confirmou se a colônia isolada era filamentosa, dimórfica ou leveduriforme. Para tanto, observou-se na microscopia a presença de hifas septadas e ramificadas com presença ou não de microconídios; estruturas ovaladas com ou sem brotamento e eventual formação de pseudo-hifas e hifas; e leveduras com ou sem cápsula (Oliveira, 2007).

A identificação de leveduras, através do teste do tubo germinativo, é uma técnica rápida que possibilitou distinguir *Candida albicans* de outras leveduras do gênero, mas um teste do tubo germinativo negativo não excluiu a possibilidade de encontrar *C. albicans*. A técnica consistiu na semeadura da levedura em um tubo de ensaio com 0,5 ml de soro humano, incubado a 37ºC por 2-3h. Após este período foi preparada uma lâmina, observando-se, em microscopia, se ocorreu formação de tubo germinativo. Considerou-se o exame positivo quando ocorreu o crescimento de um filamento originado a partir da levedura sem zona de constrição, caso contrário o exame foi considerado negativo. Já as provas bioquímicas foram utilizadas para

confirmar características bioquímicas de algumas leveduras. A identificação de leveduras pelo método semi-automatizado, baseou-se em reações de turbinefelometria e colorimetria. A técnica foi composta por testes de assimilação padronizados e miniaturizados com uma base de dados especialmente adaptados. Estes testes de assimilação foram realizados em uma galeria (ID 32C) composta de 32 cúpulas contendo, cada uma, um substrato carbonado desidratado. Após incubação por 24 / 48 / 72h a 29°C (± 2ºC), o crescimento foi lido no equipamento ATB Express, sendo que a identificação foi confirmada quando a hipótese diagnóstica foi ≥ 90% e o índice de tipicidade > 0 (Oliveira, 2007).

3.6 Coleta de dados

Os dados clínicos-epidemiológicos, dos 23 pacientes diagnosticados com CF incluídos na pesquisa, foram obtidos através da revisão do prontuário médico, após liberação do Comitê de Ética em Pesquisa da Irmandade da Santa Casa de Misericórdia de Porto Alegre / RS. Uma ficha padrão **(anexo II)**, foi utilizada para colheita das seguintes informações: idade, sexo, profissão, presença de doença(s) predisponente(s) e/ou associada(s), grau de imunossupressão, profilaxia antifúngica tópica e/ou sistêmica, profilaxia antimicrobiana, ceratoplastia ou outra prática cirurgia adotada.

Como os hifomicetos são ubíquos no meio ambiente não basta o isolamento em cultivo para o diagnóstico, foi necessário demonstrar no material clínico à microscopia, elementos fúngicos compatíveis com os isolados (Tarrand *et al.*, 1991; Morrel *et al.*, 1996). O significado clínico, de cada episódio de CF, foi avaliado estabelecendo o resultado positivo do exame micológico direto ou do cultivo. Quando estes não foram viáveis, foi levado em consideração o resultado do exame histopatológico, referindo a presença de elementos fúngicos nas estruturas analisadas.

Cada isolado foi classificado como contaminante ou como patógeno (Thomson *et al.*, 1984; Creger *et al., 1998)*, estabelecido pela revisão do prontuário clínico:

1. Patógeno verdadeiro: o mesmo microrganismo foi isolado e/ou visualizado em biópsia de tecido ou identificado em múltiplos espécimes estéreis; o fungo isolado é considerado patógeno primário.

2. Contaminante: o microrganismo não é patógeno primário, o isolamento foi único, não há correlação clínica, nem fator predisponente.

4 RESULTADOS

4.1 Dados clínicos e epidemiológicos

O grupo de 23 pacientes diagnosticados com CF no período de julho de 1998 a dezembro de 2011, pertencentes à casuística do Laboratório de Micologia da Irmandade da Santa Casa de Misericórdia de Porto Alegre / RS, apresentou mediana de idade de 45 anos, com variação entre 15 e 76 anos, sendo que a maioria dos casos ocorreu em pacientes do gênero masculino (14/23; 60,9% - **Figura 1**).

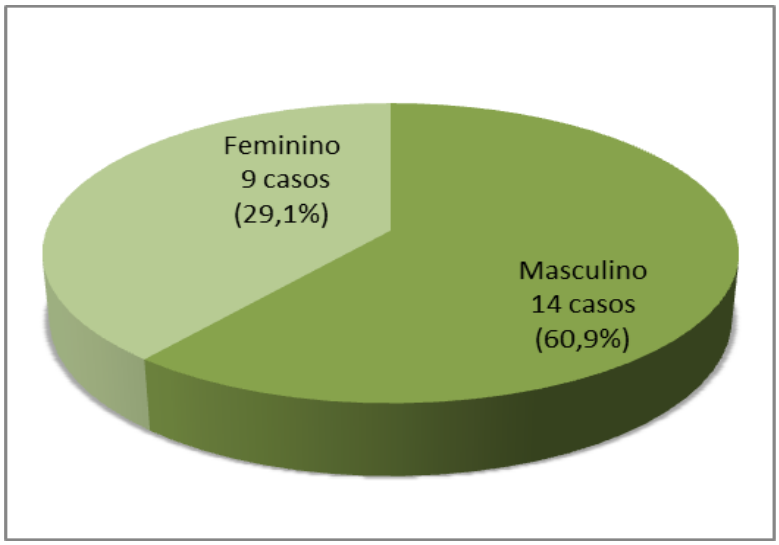

Figura 1. Distribuição dos casos de CF quanto ao gênero.

As evidências clínicas, características da CF, como hipópio, espessamento de epitélio, infiltrado esbranquiçado, entre outros, não foram encontradas, somente dor e hiperemia foram relatadas. Úlcera corneana estava presente em oito pacientes que sofreram trauma ocular. Não foi possível relacionar a data da primeira consulta com o surgimento dos sintomas clínicos.

Com relação às condições predisponentes e/ou associadas **(Tabela 1)**, constatou-se que o traumatismo ocular estava presente em 10/23 (43,5%) pacientes com CF, com predomínio nos agricultores, que sofreram rompimento da córnea em contato com animais do campo (bovinos/ equinos e outros), na época de safra agrícola de grãos, e com a vegetação em geral.

Identificou-se que alguns dos pacientes estudados foram submetidos a transplante de órgãos (8/23 – 34,8%), como rins, pulmão e medula óssea, fator este predisponente para CF em decorrência da terapia imunossupressora administrada aos receptores. Importante ressaltar, que nesses pacientes foram escolhidas técnicas cirúrgicas como critério de tratamento, ao invés da utilização de antifúngicos.

O transplante de córnea prévio, devido a outras complicações anteriores ao diagnóstico de CF, representou 30,4% (7/23) das condições predisponentes e/ou associadas, e a facectomia, que consiste na extração do cristalino doente

e posterior colocação de LIO (lente intraocular), tipicamente realizada em pacientes com opacidade do cristalino (catarata), figurou com índice de 13,1%.

Constatada que a terapia medicamentosa empregada, na maior parte dos casos diagnosticados com CF (60,9%), foi antifúngico tópico e/ou injetável ou oral **(Figura 2)**. Em dois casos, considerados de extrema gravidade em decorrência do quadro de imunossupressão, foi administrada a terapia antifúngica tópica e/ou injetável e sistêmica, concomitantemente.

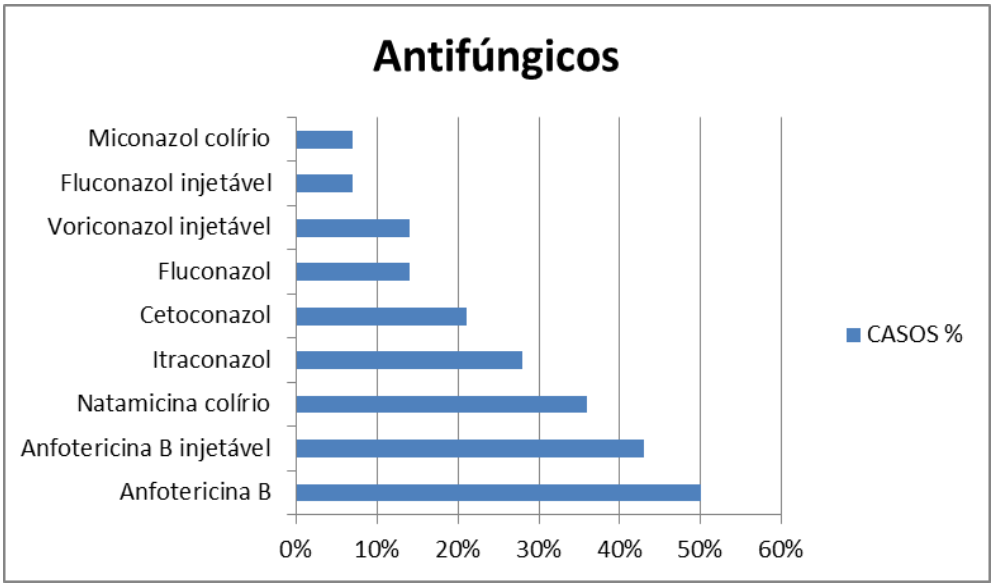

Figura 2. Terapia antifúngica administrada nos pacientes com diagnóstico de CF, no período de julho/1998 a dezembro/2011.

A terapia cirúrgica foi realizada nos casos onde não houve resposta ao tratamento antifúngico (39,1%), devido à evolução progressiva do quadro (processo ulcerativo corneano desencadeador de uma endoftalmite), e nos casos de recidiva da doença. As técnicas cirúrgicas realizadas foram a enucleação ou evisceração (remoção total do conteúdo ocular), em 17,4% dos pacientes; vitrectomia (retirada do corpo vítreo – fluído gelatinoso que preenche o interior do globo ocular), em 17,4%; e o transplante de córnea posterior, figurando em 21,7% dos casos.

Conforme os prontuários clínicos, em cinco casos foram prescritos o uso de colírios antimicrobianos ou corticosteroides e de antibióticos sistêmicos como primeira linha medicamentosa, antes do resultado do exame micológico. Estes casos foram considerados complexos, e o resultado do exame micológico confirmou a presença de estruturas fúngicas nas amostras. Imediatamente foi iniciado o tratamento antifúngico, porém com resultado insatisfatório, com necessidade de recorrer à terapia cirúrgica para erradicar a enfermidade.

Em um dos casos a paciente não realizou o tratamento médico prescrito**,** em quatro casos não foram obtidas informações clínicas, e em um dos achados (caso 23), ocorreu uma situação peculiar, relatada uma piora do traumatismo ocular em função do paciente ter autoadministrado, de forma tópica, *Aloe arborescens* (babosa).

Tabela 1. Características clínicas-epidemiológicas encontradas nos 23 pacientes com CF, analisadas no Laboratório de Micologia da Irmandade da Santa Casa de Misericórdia de Porto Alegre / RS, no período de julho/1998 a dezembro/2011.

Características	**Nº Casos (%) [mediana]**
Idade	
15 – 76 anos	[45]
Gênero	
Masculino	14 (60,9)
Feminino	9 (29,1)
Profissão	
Agricultor	10 (43,5)
Serralheiro	1 (4,3)
Cozinheira	1 (4,3)
Dona-de-casa	3 (13,1)
Outras	4 (17,4)
Não informadas	4 (17,4)
Condições predisponentes / associadas	
Traumatismo ocular (a)	10 (43,5)
Doença sistêmica (imunossupressão) (b)	8 (34,8)
Terapia imunossupressora	8 (34,8)
Terapia antibacteriana/corticosteroide	7 (30,4)
Transplante de córnea prévio	7 (30,4)
Facectomia	3 (13,1)
Uso de lente de contato	1 (4,3)
Ceratite viral (herpes)	1 (4,3)
Diabetes mellitus	1 (4,3)
Não informadas	3 (13,1)
Tratamento	
Antifúngico tópico / injetável	14 (60,9)
Antifúngico sistêmico	14 (60,9)
Transplante de córnea posterior	5 (21,7)
Enucleação ocular	4 (17,4)
Vitrectomia	4 (17,4)
Não realizado	1 (4,3)
Não informados	4 (17,4)

a) Por estilhaço de metal, telha, ramo vegetal; contato com animal; uso Aloe Vera tópico;
b) Transplante renal, medula óssea e pulmonar.

4.2 Etiologia dos casos de CF

Considerando-se os critérios laboratoriais para identificação dos agentes etiológicos da CF, realizados no Laboratório de Micologia da Irmandade da Santa Casa de Misericórdia de Porto Alegre / RS, no período de julho/1998 a dezembro/2011, verificou-se o predomínio dos fungos filamentosos, tanto no gênero masculino (13), quanto no feminino (5), totalizando 18/23 (78%) dos casos analisados **(Figura 3)**.

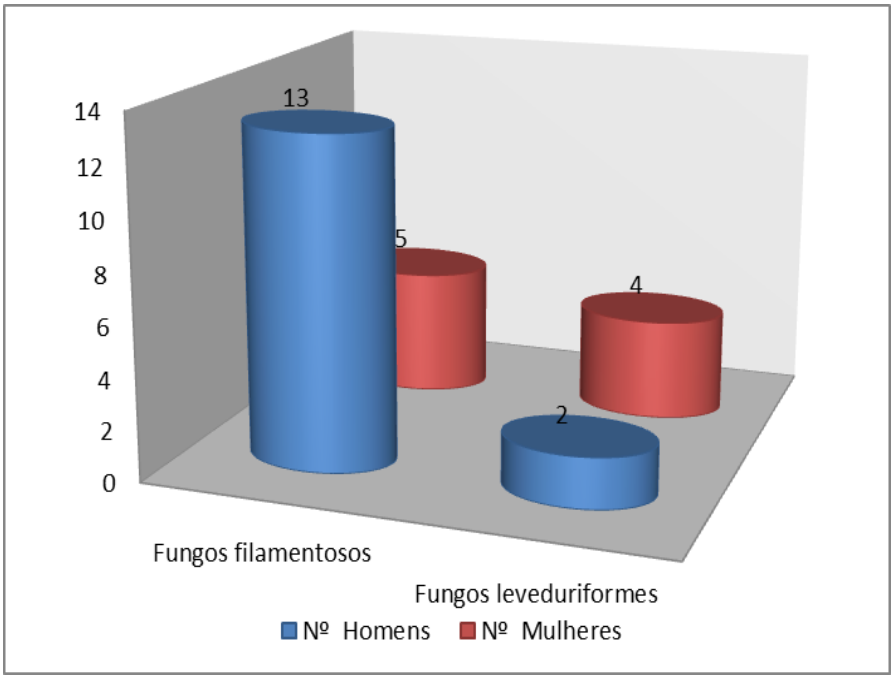

Figura 3. Relação existente entre homens e mulheres e a frequência de casos diagnosticados de CF causada por fungos filamentosos e leveduriformes.

A **Tabela 2** demonstra os resultados do exame micológico (direto e cultivo), e do exame histopatológico, obtidos através das amostras clínicas processadas na rotina do laboratório de micologia, no período do estudo.

O cultivo micológico positivo, em 80% (19/23) dos casos, possibilitou a identificação etiológica do agente, confirmado através do exame histopatológico. O espaço de tempo entre a consulta inicial e a solicitação do exame laboratorial para o diagnóstico da infecção fúngica ocular (micológico e/ou histopatológico), variou entre um a seis meses.

Constatado o predomínio do gênero *Fusarium* **(Figura 4)** em 26,1% (6/23) dos achados e, em uma das amostras clínicas a espécie identificada foi *F. solani.* O agente etiológico *A. flavus* foi encontrado em 13,1% (3/23), e a espécie *A. fumigatus* **(Figura 5)** figurou em 8,7% (2/23) das amostras. O gênero *Candida* e as espécies C*. albicans* e *C. parapsilosis* também foram encontradas como agentes causadores de CF, entre outros **(Tabela 3)**.

Tabela 2. Resultados micológicos e histopatológicos dos casos de CF diagnosticados no Laboratório de Micologia da Irmandade da Santa Casa de Misericórdia de Porto Alegre/RS, no período de julho/1998 a dezembro/2011.

Caso	Amostra Clínica	Resultado Micológico		Resultado Histopatológico
		Exame Direto	Cultivo	
1	Secreção ocular	Negativo	*Candida parapsilosis*	Não Realizado
2	Córnea	Negativo	*Fusarium* spp.	Inflamação crônica supurativa, com presença de hifas em abundância
3	Fragmento da córnea	Negativo	*Aspergillus fumigatus*	Presença de hifas septadas ramificadas
4	Córnea	Negativo	*Aspergillus fumigatus*	Presença de leveduras
5	Raspado córnea	Presença de leveduras	Negativo	Não Realizado
6	Biópsia conjuntiva	Pseudo-hifas e blastoconídios	*Candida* spp.	Inflamação crônica granulomatosa linfoplasmocitária acentuada com necrose, compatível com síndrome oculoglandular de Parinaud
7	Fragmento da córnea	Negativo	*Aspergillus flavus*	Presença de hifas e leveduras
8	Córnea + aspirado do humor vítreo	Negativo	*Paecilomyces lilacinus*	Presença de hifas septadas e ramificadas
9	Córnea	Presença de hifas septadas ramificadas	*Aspergillus flavus*	Presença de hifas e conídios
10	Córnea	Negativo	*Aspergillus flavus*	Presença de hifas septadas e ramificadas
11	Aspirado do humor vítreo	Presença de leveduras	*Candida albicans*	Não Realizado
12	Aspirado do humor vítreo	Negativo	*Candida albicans*	Não Realizado
13	Fragmento da córnea	Negativo	*Alternaria* spp.	Não Realizado
14	Córnea	Negativo	*Fusarium* spp.	Elementos leveduriformes e hifas septadas
15	Fragmento da córnea + aspirado do humor vítreo	Negativo	*Fusarium* spp. + *Pseudallescheria boydii*	Não Realizado
16	Raspado córnea	Presença de leveduras	Negativo	Não Realizado
17	Córnea	Negativo	*Fusarium* spp.	Ceratite crônica, presença de elementos leveduriformes
18	Córnea	Negativo	*Fusarium* spp.	Presença de elementos leveduriformes
19	Lesão cerebral frontal e ocular	Negativo	Fusarium spp.	Granuloma tuberculóide com necrose caseosa
20	Secreção ocular	Negativo	*Myrothecium* spp.	Ceratite aguda transmural com perfuração
21	Aspirado do humor vítreo + lesão da retina	Negativo	*Fusarium solani*	Presença de colônias de hifas dicotomizadas
22	Córnea	Não Realizado	Não Realizado	Presença de hifas septadas e segmentadas
23	Córnea	Não Realizado	Não Realizado	Presença de hifas largas sem septos com ramificação em ângulo de 90º

Figura 4. Microscopia do gênero *Fusarium* (aumento de 40X), evidenciando os macronídios em forma de canoa ou foice, principal característica de identificação deste fungo. Canto esquerdo superior aspecto macroscópico da colônia de *Fusarium* spp.

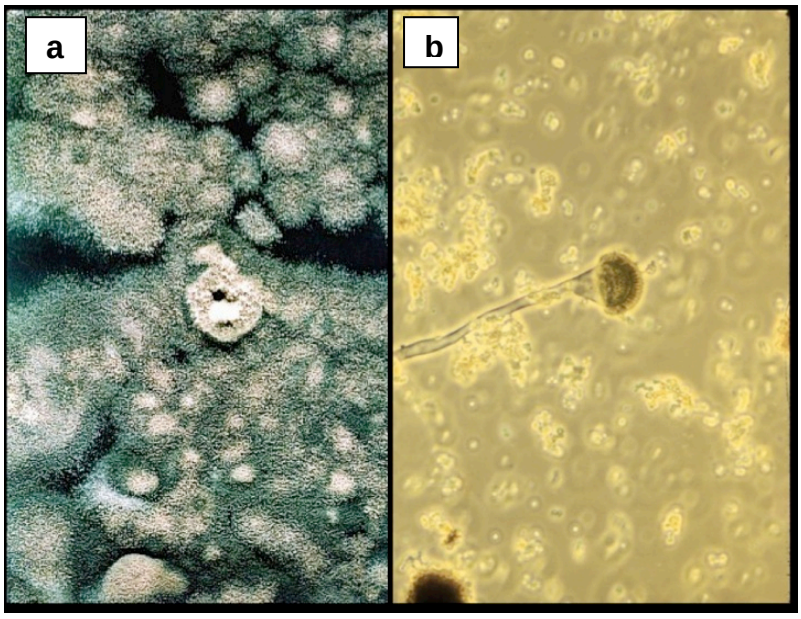

Figura 5. Espécie *A. fumigatus*: a) crescimento da colônia em cultivo, apresentando coloração esverdeada de aspecto aveludado; b) visualização do conidióforo com uma camada de fiálide em microscopia (aumento de 40X).

Nos casos 5 e 16 não foi possível a identificação da espécie fúngica causadora da CF, somente foi constatada a presença de blastoconídios no exame direto. Já nos casos 22 e 23, foi considerado o resultado do exame histopatológico, que referiu a presença de estruturas fúngicas nos tecidos analisados.

Tabela 3. Etiologia dos casos de CF diagnosticados no Laboratório de Micologia da Irmandade da Santa Casa de Misericórdia de Porto Alegre/RS, de julho/1998 a dezembro/2011.

Espécime	**Nº Casos (%)**
Fusarium spp. (1a)	6 (26,1)
Aspergillus flavus	3 (13,1)
Aspergillus fumigatus	2 (8,7)
Candida albicans	2 (8,7)
Candida spp.	1 (4,3)
Candida parapsilosis	1 (4,3)
Pseudallescheria boydii (1b)	1 (4,3)
Alternaria spp.	1 (4,3)
Paecilomyces lilacinus	1 (4,3)
Fusarium solani	1 (4,3)
Myrothecium spp. (2)	1 (4,3)

1) Espécies fúngicas isoladas no mesmo paciente: a) amostra clínica de fragmento de córnea; b) amostra clínica de aspirado do humor vítreo; 2) Identificação confirmada através da biologia molecular pela técnica de PCR (reação em cadeia da polimerase)

No caso 19, a paciente apresentava uma grave lesão no olho esquerdo, com desenvolvimento de fusariose em SNC. Neste caso, a amostra clínica analisada (exame micológico e histopatológico), correspondeu a um fragmento de lesão cerebral frontal, juntamente com a lesão ocular. Nesta situação ocorreu a enucleação do olho esquerdo.

A identificação do agente etiológico *Myrothecium* spp. (caso 20) foi confirmada no Laboratório Weinmann pelo Dr. Vlademir Vicente Cantarelli, através da biologia molecular, pela técnica da reação em cadeia da polimerase (PCR).

Na **Tabela 4** encontram-se detalhadas as características clínicas-epidemiológicas dos 23 casos de CF diagnosticados no Laboratório de Micologia da Irmandade da Santa Casa de Misericórdia de Porto Alegre / RS, no período do estudo.

Tabela 4. Características clínicas-epidemiológicas dos 23 casos de ceratite fúngica do presente estudo.

Caso	Idade/Sexo/ Profissão	Condições predisponentes e/ou associadas	Amostra clínica	Diagnóstico Micológico		Histopatológico	Tratamento
				Direto	Cultivo		
1	58a / F Cozinheira	Tx. renal, diabetes, facectomia dupla c/LIO, imunossupressão	Secreção ocular	Negativo	*Candida parapsilosis*	Não realizado	NI TD: 01 mês
2	34a / F Serv. gerais	Úlcera corneana	Córnea	Negativo	*Fusarium* spp.	Inflamação crônica supurativa, c/ presença de hifas em abundância	Mico colírio, Itra TD: 01 mês
3	15a / M Agricultor	Trauma ocular c/ metal, úlcera corneana, dois Tx. córneas prévios	Fragmento córnea	Negativo	*Aspergillus fumigatus*	Presença hifas septadas ramificadas	Anfo B injetável, Itra TD: 01 mês
4	45a / M Agricultor	Trauma ocular c/ ramo vegetal, úlcera corneana, Tx. córnea prévio	Córnea	Negativo	*Aspergillus fumigatus*	Presença de leveduras	Anfo B injetável, Ceto, enucleação TD: 01 mês
5	18a / F NI	NI	Raspado córnea	Presença de leveduras	Negativo	Não realizado	NI
6	53a / F Do lar	Trauma ocular p/ arranhadura de gato (paciente com muitos gatos em casa)	Biópsia conjuntiva	Pseudo-hifas e blastoconídios	*Candida* spp.	Inflamação crônica granulomatosa linfoplasmocitária acentuada c/ necrose, compatível c/ Síndrome oculoglandular de Parinaud	Medida profilática determinada não foi realizada TD: NI
7	52a / M NI	NI	Fragmento córnea	Negativo	*Aspergillus flavus*	Presença de hifas e leveduras	NI TD: NI
8	63a / F Do lar	Tx. medula óssea, mielomas múltiplos, lente de contato, úlcera corneana, Tx. córnea prévio, imunossupressão	Córnea + aspirado humor vítreo	Negativo	*Paecilomyces lilacinus*	Presença hifas septadas e ramificadas	Anfo B, Nata colírio, Itra, vitrectomia TD: 04

Tabela 4. Características clínicas-epidemiológicas dos 23 casos de ceratite fúngica do presente estudo (continuação).

9	45a / M Serralheiro	Trauma ocular estilhaço metal	Córnea	Presença hifas septadas ramificadas	*Aspergillus flavus*	Presença hifas e conídios	Anfo B injetável, Nata colírio, Ceto Tx. córnea pós TD: 02 meses
10	44a / M Agricultor	Trauma ocular animal do campo, úlcera corneana	Córnea	Negativo	*Aspergillus flavus*	Presença de hifas septadas ramificadas	Anfo B injetável, Fluco Tx. córnea pós TD: 03 meses
11	66a / M Agricultor	Deficiência visual, retina fibrosada, endoftalmite	Aspirado humor vítreo	Presença leveduras	*Candida albicans*	Não realizado	Profilaxia NI, vitrectomia TD: 01 mês
12	68a / M Aposentado	Tx. pulmonar, endoftalmite, imunossupressão, facectomia simples	Aspirado humor vítreo	Negativo	*Candida albicans*	Não realizado	Anfo B injetável, Vitrectomia TD: 06 meses Óbito em 2/7/2006
13	59a / M Agricultor	Trauma ocular pedaço madeira, úlcera corneana	Fragmento córnea	Negativo	*Alternaria* spp.	Não realizado	Nata colírio TD: 01 mês
14	30a/F Do lar	Tx. renal, imunossupressão	Córnea	Negativo	*Fusarium* spp.	Elementos leveduriformes e hifas septadas	Anfo B injetável e sistêmica, Tx córnea pós e após 24h enucleação TD: 01 mês
15	34a / M Agricultor	Trauma ocular c/ ramo vegetal, opacidade corneana, Tx córnea prévio	Fragmento córnea + aspirado humor vítreo	Negativo	*Fusarium* spp + *Pseudallescheria boydii*	Não realizado	Fluco injetável, Anfo B, Vorico injetável, enucleação TD: 01 mês
16	76a / F Agricultora	Úlcera corneana, facectomia dupla	Raspado córnea	Presença de leveduras	Negativo	Não realizado	Nata colírio, Tx. córnea pós TD: 03 meses
17	33a / M Agricultor	Trauma ocular pedaço de telha	Córnea	Negativo	*Fusarium* spp.	Ceratite crônica, presença de elementos leveduriformes	Nata colírio, Ceto Tx. córnea pós TD: 01 mês

Tabela 4. Características clínicas-epidemiológicas dos 23 casos de ceratite fúngica do presente estudo (continuação).

18	27a / M Agricultor	Tx. córnea por perfuração	Córnea	Negativo	*Fusarium* spp.	Presença de elementos leveduriformes	Vorico injetável, Fluco TD: 01 mês
19	27a / F Telemarketing	Múltiplas metástases secundárias intra-cranianas, imunossupressão, endoftalmite	Lesão cerebral frontal e ocular	Negativo	*Fusarium* spp.	Granuloma tuberculóide com necrose caseosa	Anfo B, enucleação TD: 01 mês
20	48a / M Agricultor	Trauma ocular p/ semente trigo, úlcera corneana, Tx. córnea prévio	Secreção ocular	Negativo	*Myrothecium* spp.	Ceratite aguda transmural com perfuração	Anfo B, Itra TD: 06 meses
21	50a / M Músico	Leucemia, insuficiência renal, imunossupressão, endoftalmite	Aspirado humor vítreo + lesão retina	Negativo	*Fusarium solani*	Presença de colônias de hifas dicotomizadas	Anfo B, vitrectomia TD: 01 mês
22	30a / M NI	NI	Córnea	Não realizado	Não realizado	Presença hifas septadas e segmentadas	NI
23	40a / F NI	Ceratite prévia viral (Herpes), uso Aloe Vera tópico (piora), Tx. córnea prévio	Córnea	Não realizado	Não realizado	Presença hifas largas sem septo c/ ramificação em ângulo de 90º	Anfo B TD: NI

Legenda**:** **Anfo** - Anfotericina; **Ceto** - Cetoconazol; **F** - Feminino; **Fluco** - Fluconazol; **Itra** - Itraconazol; **LIO** - Lente intra-ocular; **M** - Masculino; **Mico** - Miconazol; **Nata** - Natamicina; **NI** - Não informado; **PCR** - Reação em cadeia da polimerase; **TD** - Tempo diagnóstico; **Tx** - Transplante; **Vorico** -Voriconazol

5. DISCUSSÃO

Os estudos sobre micoses oculares no Brasil são escassos, com emprego de diferentes metodologias e grandes variações de amostras, mas demonstram a crescente incidência de casos de CF na população. Esta é uma micose oportunística, e seus agentes etiológicos estão diretamente ligados às condições associadas e ao caráter multifatorial que a enfermidade apresentada (Kurokawa *et al.*, 1998).

A CF qualifica-se pelo elevado grau de comprometimento visual e dificuldade terapêutica, levando, em casos graves, à cegueira ou à perda do globo ocular (Liesegang e Foster, 1980; World Health Organization, 1982; Hagan *et al.*, 1995; Iyer *et al.,* 2006; Ibrahim, 2008).

Na casuística do Laboratório de Micologia da Irmandade da Santa Casa de Misericórdia de Porto Alegre/RS, no período de julho/1998 a dezembro/2011, os 23 pacientes diagnosticados com CF apresentaram mediana de idade de 45 anos, com variação entre 15 e 76 anos. Segundo estudos, a faixa etária de 21 a 50 anos é considerada de maior incidência de CF para ambos os sexos, pois é um período de plena atividade produtiva, ficando vulneráveis à doença (Salera *et al.*, 2002; Höfling-Lima *et al.*, 2005; Ibrahim *et al.,* 2011; Cariello *et al.,* 2011).

A maior frequência de CF ocorreu no gênero masculino (14/23; 60,9%- **Figura 1**) e, de acordo com a literatura, as micoses oculares são duas vezes mais encontradas no sexo masculino, possivelmente em razão da maior exposição ocupacional (Liesegang e Foster, 1980; Vieira, 1997; Salera *et al.*, 2002; Gus *et al.*, 2005; Höfling-Lima *et al*, 2005; Ibrahim, 2008; Cariello *et al.*, 2011).

O traumatismo ocular figurou em 43,5% (10/23) dos casos identificados no nosso laboratório, com evolução de úlcera corneana em oito desses pacientes. O histórico de trauma ocular predominou na população de trabalhadores agrícolas, devido ao acometimento de lesões na córnea no período de safra agrícola de grãos e com a vegetação em geral, ou ainda nas atividades com animais do campo (bovinos / equinos). Este traumatismo ocular pode ser tão sutil a ponto de ser esquecido pelo paciente (Klotz *et al.*, 2000). A literatura evidencia o trauma corneano como principal fator predisponente para a CF, com incidência de colonização por fungos filamentosos, em decorrência da sua ampla distribuição (Jones *et al*., 1970; Chin *et al.*, 1975; Argawal, 1976; Kelly *et al*., 1994; Tanure *et al*., 2000; Andrade *et al*., 2000; Carvalho *et al.*, 2001; Salera *et al.*, 2002; Höfling-Lima *et al.*, 2005, Ibrahim, 2008).

As cirurgias oculares são consideradas fatores predisponentes ao desenvolvimento da CF, ocasionando perda da integridade da superfície ocular, predispondo a infecção por fungos leveduriformes (Azevedo, 1962; Vieira, 1997; Höfling-Lima *et al.*, 2005). O transplante de córnea provoca

modificações na superfície córnea, com alterações na inervação e no filme lacrimal, podendo predispor a micose ocular (Wright e Afshari, 2006; Cariello *et al,* 2011). Na presente série, o transplante de córnea prévio ao diagnóstico da CF figurou em 30,4% (7/23) dos casos, sem estabelecimento da relação da enfermidade ocasionada por fungos leveduriformes, porém creditando-se essa frequência aos fungos filamentosos. Já a facectomia, uma técnica cirúrgica, que consiste na extração do cristalino doente, em alguns casos com posterior colocação de lente intraocular (LIO), tipicamente realizada em pacientes com opacidade do cristalino (catarata), figurou na casuísta com índice de 13,1%, com predomínio de diagnóstico micótico ocular ocasionado por fungos leveduriformes, concordando com a literatura (Azevedo, 1962; Vieira, 1997; Höfling-Lima *et al.*, 2005).

Mesmo em países desenvolvidos pacientes apresentando úlcera corneana não são submetidos à investigação microbiológica, dificultando e retardando a identificação do agente etiológico (bacteriano ou fúngico), entretanto são prescritos colírios antimicrobianos ou corticosteroides, refletindo um alto índice de utilização de medicações incorretas e desnecessárias (Ibrahim, 2008). Estudos relatam que essa prática acarreta modificações na microbiota ocular predispondo a CF. O uso prévio de corticosteroides tópicos é fator predisponente das micoses oculares desde a década de 60, com percentagens de associação variando de 8 a 40% dos casos (Salera, *et al.,* 2002; Höfling-Lima *et al.,* 2005). O diagnóstico tardio, associado ao tratamento inadequado resulta em mau prognóstico para o paciente acometido por CF (Carvalho *et al.,*

2001; Ibrahim, 2008). Neste estudo a associação medicamentosa, com colírios antimicrobianos ou corticosteroides, foi administrada em 30,4% (7/23) dos casos, corroborando com a literatura. Conforme dados obtidos no prontuário clínico, estes pacientes não obtiveram uma boa evolução clínica, considerados casos de extrema complexidade, necessitaram de procedimentos invasivos para erradicar a infecção fúngica. Cabe ressaltar que muitos pacientes chegam ao consultório, para primeira consulta, com autoadministração de colírios a base de antibióticos ou corticoides (Ibrahim, 2008). Nesta série este critério não ficou estabelecido. Com a nova regulamentação aplicada pela Agência Nacional de Vigilância Sanitária (Anvisa), modificando as regras para a aquisição de medicamentos antibacterianos, criam-se expectativas de mudanças comportamentais por parte da população (Anvisa - Resolução RDC nº 20/2011 em substituição a RDC nº 44/2010).

Pacientes submetidos a transplantes de órgãos, que necessitam de terapia suporte para imunossupressão dos receptores, assim como indivíduos acometidos por doenças sistêmicas graves, como Aids, neoplasias diversas, entre outras, apresentam suscetibilidade aumentada para desencadear CF, (Argawal, 1976; Santos *et al.*, 1999; Oliveira *et al.*, 2001; Höfling-Lima *et al.*, 2005; Andrade *et al.*, 2006; Cariello *et al.*, 2011). Os seios paranasais, devido a sua comunicação direta com o ar ambiental, possibilitam a entrada de agentes oportunistas, que podem lesionar as paredes ósseas destas estruturas, comprometendo o olho de pacientes imunodeprimidos (Klotz *et al.,* 2000). Na presente casuística, a associação de medicamentos

imunossupressores com CF foi constatada em 34,8% (8/23) dos pacientes, em decorrência da deficiência no sistema imunológico provocada pelo tratamento, que permite a instalação do agente fúngico, configurando complicações prognósticas desfavoráveis para os pacientes.

O predomínio de fungos filamentosos como agente etiológico de CF (78% - 18/23), especialmente no gênero masculino **(Figura 3)**, procedentes da área rural, e com histórico de trauma ocular na nossa casuística, concorda com relatos da literatura. O agente etiológico de maior relevância foi *Fusarium* spp. (26,1%), seguido das espécies *A. flavus* (13,1%), *A. fumigatus* (8,75) e *C. albicans* (8,7%), entre outros (**Tabela 3**). Estes achados concordam com séries descritas em outros países que creditam frequência de 6 a 82% para *Fusarium* spp., de 7,9 a 64% para *Aspergillus* spp., e de 8,2 a 25,1% para *Candida* spp. (Carvalho *et al,* 2001; *Salera et al.,* 2002; *Höfling*-Lima *et al.*, 2005; Ibrahim, *et al.*, 2009; Ibrahim *et al.,* 2011; Cariello *et al,* 2011).

Várias espécies de fungos já foram isoladas do olho humano como agentes etiológicos da CF. Nesta circunstância, é importante ressaltar a descoberta dos dois primeiros casos de CF ocasionados pela espécie *A. brasiliensis* (Manikandan *et al.,* 2010). Outros autores relatam o primeiro caso, descrito no mundo em humanos, de CF em um paciente imunocompetente causada por *Histoplasma capsulatum* (Arcieri *et al.,* 2007).

Muitos dos antifúngicos administrados no tratamento da ceratite micótica são adaptados do uso sistêmico para o tópico ocular. Na verdade, a gama de antifúngicos disponíveis para CF continua sendo inadequada (Oliveira *et al.,* 2001; Al-Badriyeh *et al.,* 2010). Na presente série, a anfotericina B sistêmica foi a primeira linha medicamentosa prescrita para tratamento da CF, seguido da preparação injetável (5mg/0,1ml), e de natamicina colírio a 5%. Como a etiologia da nossa casuística de CF, foi predominantemente ocasionada por fungos filamentosos, que são considerados de difícil tratamento, ocorreu o emprego associado de itraconazol, cetoconazol e fluconazol, por via sistêmica ou tópica **(Figura 2)**. Os achados, na literatura, comprovam que os antifúngicos mais utilizados no tratamento da CF são os descritos nesta série, com ressalva ao uso de natamicina colírio em casos avançados (Oliveira *et al.,* 2001; Salera *et al.,* 2002; Ibrahim, 2008; Tuli, 2011; Pradhan *et al,* 2011). O voriconazol, com formulação apenas sistêmica, tem demonstrado eficácia no tratamento da CF. Utilizado como colírio em concentração de 1% é bem tolerado. Embora não tenha apresentado efeitos colaterais, mais estudos são necessários para uma conclusão definitiva (Al-Badriyeh *et al.,* 2010).

Estudos revelam que técnicas cirúrgicas como evisceração, vitrectomia e transplante de córnea são empregadas, em 18 a 29% dos casos, para erradicar os agentes etiológicos da CF (Malik, 1971; Foster e Rebell, 1975; Ou e

Acharya, 2007, Ibrahim, 2008; Ibrahim *et al.,* 2009). Neste estudo, recorreu-se a intervenção cirúrgica, como tratamento coadjuvante, nos casos onde não houve resposta a terapia antifúngica, nas situações de evolução progressiva da CF, ou nos quadros de recidiva da doença. A enucleação e a vitrectomia foram realizadas em 17,4% dos casos, e o transplante de córnea em 21,7 %. A maioria destes pacientes, submetidos a estas terapias invasivas, apresentaram quadro de imunossupressão e/ou utilizaram tratamento antibacteriano anteriormente ao diagnóstico de CF, ou ainda, sofreram traumatismo ocular com perfuração da córnea.

Uma compreensão epidemiológica local e a identificação de possíveis fatores de risco, agregados ao diagnóstico laboratorial precoce e eficaz, são fundamentais na prevenção e correta conduta terapêutica das infecções corneanas. Estas práticas evitarão as complicações de perda do globo ocular, melhorando o prognóstico visual do paciente (Carvalho *et al.,* 2001; Oliveira *et al.,* 2001; Ibrahim, 2008; Ibrahim *et al.,* 2009; Cariello *et al*., 2011).

6. CONSIDERAÇÕES FINAIS

- No período de julho/1998 a dezembro/2011 foram diagnosticados 23 casos de CF no Laboratório de Micologia da Irmandade da Santa Casa de Misericórdia de Porto Alegre/RS, com predominância do gênero masculino, com mediana de idade de 45 anos.

- O principal fator predisponente e/ou associado identificado foi o traumatismo ocular (43,5% dos casos). A utilização de medicamentos imunossupressores figurou em 34,8% dos achados, estabelecendo uma consequente relação com as doenças sistêmicas apresentadas em 34,8% dos pacientes.

- Ocorreu o predomínio de isolamento dos fungos filamentosos em 78% dos cultivos, com destaque para o gênero *Fusarium* (26,1%), seguido da espécie *A. flavus* (13,1%).

- Identificada que a terapia medicamentosa de prescrição frequente foi os antifúngicos anfotericina B (injetável e sistêmico) e natamicina colírio a 5%. Com relação aos procedimentos invasivos, praticados nos casos de suma gravidade, o transplante de córnea figurou em 21,7% dos casos, seguidos da enucleação e vitrectomia com índice de 17,4%.

7. REFERÊNCIAS BIBLIOGRÁFICAS

Al-Badriyeh D, Fen Neoh CF, Stewart K, Kong DCM. **Clinical utility of voriconazole eye drops in ophthalmic fungal keratitis.** Clinical Ophthalmology, v.4, p.391-405, 2010.

Andrade AJM *et a*l. **Laboratorial analyses of fungal keratitis in a University Service**. Arquivo Brasileiro de Oftalmologia, v.63, p.59-6, 2000.

Andrade AJM, Höfling-Lima AL, Yu MCZ, Godoy P, Gompertz OF, Bonfim SS, Andrade FEM. **Estudo da micobiota em conjunctiva sadia de diabéticos, residents na area urbana da cidade de São Paulo – Brasil.** Arquivo Brasileiro de Oftalmologia, v.69, p.75-83, 2006.

Agência Nacional de Vigilância Sanitária – ANVISA. Resolução RDC nº 20, de 5 de maio de 2011. Disponível em www.anvisa.gov.br/wps/portal. Acesso em 28 de janeiro de 2012.

Arcieri ES, Rocha A, Mendonça CN, Andreo EGV, Finotti IGA, Furlanetto RL, Arcieri RS, Rocha FJ, Luiz V. Rizzo LV. **Infectious Keratitis Secondary to *Histoplasma capsulatum*: The First Case Reports in Humans.** The Brazilian Journal of Infectious Diseases, v.11, p.595-7, 2007.

Argawal LPE. **The Role of trauma and corticosteroids in the causation of cornealpathology by commensals**. Eastern: Archive Ophthalmology, v.4, p1-6, 1976.

Azevedo ML. **Investigações preliminares sobre a microflora ocular**. Arquivo Brasileiro de Oftalmologia, v.25, p.41-7, 1962.

Bharathi MJ, Ramakrishnan R *et al.* **Microbial keratitis in South India: influence of risk factors, climate, and geographical variation.** Ophthalmic Epidemiology, v.14, p.61-9, 2007.

Cariello AJ, Passos RM, Yu MCZ, Hofling-Lima AL. **Microbial keratitis at a referral center in Brazil.** International Ophthalmology**,** v.31, p.197-204, 2011.

Carvalho ACA, Ruthes HI, Maia M, Yana D, Sato MT, Moreira H, Fernandes-Bordignon G, Queiroz-Telles F. **Ceratite fúngica no estado do Paraná – Brasil: aspectos epidemiológicos e diagnósticos.** Revista Iberoamericana de Micologia, v.18, p.76-8, 2001.

Cha SB, Fischman O, Barros PSM, Mikoves R. **Microbiota fúngica conjuntival de pacientes com síndrome da imunodeficiência adquirida (AIDS)**. Arquivo Brasileiro de Oftalmologia, v.53, p.80-90, 1990.

Chang DC, Grant GB *et al.* **Multistate outbreak of Fusarium keratitis associated with use of a contact lens solution.** Jama, v.296, p.953-63, 2006.

Chen WL *et al*. **Therapeutic penetrating keratoplasty for microbial keratitis in Taiwan from 1987 to 2001.** American Journal of Ophthalmology, v.137, p.736-43, 2004.

Chin GN *et al*. **Keratomycosis in Wisconsin**. American Journal of Ophthalmology, v.79, p.121-5, 1975.

Creger RJ *et al*. **Lack of utility of the lysis-centrifugation blood culture method for detection of fungemia in immunocompromised cancer patients.** Journal of Clinical Microbiology, v.36, p.290-3, 1998.

Dunlop AA, Wright ED et al. **Suppurative corneal ulceration in Bangladesh. A study of 142 cases examining the microbiological diagnosis, clinical and epidemiological features of bacterial and fungal keratitis.** Australian and New Zealand Journal of Ophthalmology, v.22, p.105-10, 1994.

Doughman DJ *et al*. **Fungal keratitis at the University of Minnesota: 1971-1981**. Transactions of the American Ophthalmology Society, v.80, p.235-47, 1982.

Edwards SG. **Influence of agricultural practices on fusarium infection of cereals and subsequent contamination of grain by trichothecene mycotoxins**. Toxicol Lett, v.153, p.29-35, 2004.

Foster CS. **Fungal keratitis**. Infectious Dissease Clinics of North America, v.6, p.851-7, 1992.

Foster RK, Rebell G. **Therapeutic surgery in failures of medical treatment for fungal keratitis**. British Journal of Ophthalmology, v.59, p.366-71, 1975.

Griffith MFP, Clayton YM, Dart JKG. **Antifungal sensitivity testing of keratitis isolates at Moorfiels Eye Hospital 1975-1990: therapeutic implications.** In: Bialasiewics, AA.; Schall, KP. editors. Infectious diseases of the eye. Stoneham: Butterworth-Heinemann, p.190-4, 1994.

Gus PI, Bayer MC, Matos GH, Baes CVW, Martins MFM, Neto JV, Onsten TG. **Aspergilose orbitária – Relato de caso.** Arquivo Brasileiro de Oftalmologia, v.68, p.133-5, 2005.

Hagan M, Wright E *et al.* **Causes of suppurative keratitis in Ghana**. British Journal of Ophthalmologyv, v.79, p.1024-8, 1995.

Höfling-Lima AL, Forseto A, Duprat JP, Andrade A, Souza LB, Godoy P, Freitas D. **Estudo laboratorial das micoses oculares e fatores associados às Ceratites.** Arquivo Brasileiro de Oftalmologia, v.68, p.21-7, 2005.

Ibrahim MM. **Aspectos Clínicos e Epidemiológicos da Ceratite Fúngica**. Tese (Doutorado em Ciências Médicas)- Faculdade de Medicina de Ribeirão Preto, Universidade de São Paulo, Ribeirão Preto, 2008.

Ibrahim MM, Vanini R, Ibrahim FM, Fioriti LS, Furlan EM, Provinzano LM, De Castro RS, Sousa SJ, Rocha EM. **Epidemiologic aspects and clinical outcome of fungal keratitis in southeastern Brazil.** European Journal of Ophthalmologyv, v.19, p.355-61, 2009.

Ibrahim MM, Vanini R, Ibrahim FM, Martins WP, Carvalho RTC, Castro RS, Rocha EM. **Epidemiology and medical prediction of microbial keratitis in southeast Brazil.** Arquivo Brasileiro de Oftalmologia, v.74, p.7-12, 2011.

Iyer SA, Tuli SS *et al.* **Fungal keratitis: emerging trends and treatment outcomes.** Eye Contact Lens, v.32, p.267-71, 2006.

Jones BR, Jones DB*, et al.* **Corneal and intra-ocular infection due to Fusarium solani.** Ophthalmoogyl Society U K, v.89, p.757-79, 1970.

Kaufman HE, Wood RM**. Mycotic Keratitis** American Journal Ophthalmology, v.59, p.93, 1965.

Kelly LD, Pavan-Langston D, Baker AS. **Keratomycosis in a New England referral Center: spectrum of pathogenic organisms and predisposing factors.** In: Bialasiewics, AA; Schall, KP editors. Infectious diseases of the eye. Stoneham: Butterworth-Heinemann, p.184-90, 1994.

Klotz SA, Penn CC, Negvesky GJ, Butrus SI. **Fungal and Parasitic Infections of the Eye.** Clinical Microbiology Reviews**,** v.13, p.662-85, 2000.

Kurokawa CS, Sugizaki MF, Peraçoli MTS. **Virulence factors in fungi of systemic mycosis.** Revista do Instituto de Medicina Tropical São Paulo, v.40, p.125-35, 1998.

Laspina F, Samudio M*, et al.* **Epidemiological characteristics of microbiological results on patients with infectious corneal ulcers: a 13-year survey in Paraguay**. Graefe's Archive for Clinical and Experimental Ophthalmology, v.242, p.204-9, 2004.

Leck AK, Thomas PA *et al.* **A etiology of suppurative corneal ulcers in Ghana and south India, and epidemiology of fungal keratitis**. **British** Journal of Ophthalmology, v.86, p.1211-5, 2002.

Liesegang TJ, Forster RF.**Spectrum of microbial keratitis in South Florida**. American Journal Ophthalmology, v. 90, p.38-47, 1980.

Mabon M. **Fungal keratitis**. International Ophthalmology Clinics, v.38, p.115-23, 1998.

Malik SR, Singh G. **Therapeutic keratoplasty in Pseudomonas pyocyaneus corneal ulcers**. British Journal of Ophthalmology, v.55, p.326-30, 1971.

Manikandan P *et al.* **Keratitis caused by the recently described new species Aspergillus brasiliensis: two case reports.** Journal of Medical Case Reports, v.4, p.68, 2010.

Martínez PCG. **Diversidade genotípica de cepas de *Fusarium solani* isoladas de episódios de Ceratites**. Tese (Doutorado em Doenças Infecciosas e Parasitárias) – Escola Paulista de Medicina, Universidade Federal de São Paulo, São Paulo, 2004.

Mino De Kaspar H, Zoulek G *et al.* **Mycotic keratitis in Paraguay**. Mycoses, v.34, p.251-4, 1991.

Morrell JR, RM, Wasilauskas, BL, Steffee, CH. **Performance of fungal blood cultures by using the Isolator collection system: is it cost-effective?** Journal of Clinical Microbiology, v.34, p.3040-3, 1996.

Oliveira FM. **Avaliação clínica da fungemia detectada pelo sistema de hemocultivo por lise-centrifugação (Isolator®). Treze anos de experiência, 1994 – 2007.** Tese (Doutorado em Ciências Pneumológicas)- Faculdade de Medicina, Universidade Federal do Rio Grande do Sul, Porto Alegre, 2007.

Oliveira PR, Resende SM, Oliveira FC, Oliveira AC. **Ceratite fúngica.** Atualização Continuada – SOBLEC. Arquivo Brasileiro de Oftalmologia, v.64, p.75-9, 2001.

Ou JI, Acharya NR. **Epidemiology and treatment of fungal corneal ulcers**. International Ophthalmology Clinics, v.47, p.7-16, 2007.

Park SJ, Mehrad B. **Innat immunity to *Aspergillus* species.** Clinical Microbiology Reviews, v.22, p.535-51, 2009.

Pradhan L, Sharma S, Nalamada S, Sahu SK, Das S, Garg P. **Natamycin in the treatment of keratomycosis: Correlation of treatment outcome and *in vitro* susceptibility of fungal isolates.** Indian Journal of Ophthalmology, v.59, p.512-4, 2011.

Rocha M. **Micoses em oftalmologia**. Arquivo Instituto Penido Burnier, v.9, p.28-69, 1952.

Rosa RH, Miller D, Alfonso EC. **The changing spectrum of fungal keratitis in South Florida**. Ophthalmology, v.101, p.1005-13, 1994.

Salera CM, Tanure MAG, Lima WTM, Campos CM, Trindade FC, Moreira JA. **Perfil das Ceratites Fúngicas no Hospital São Geraldo Belo Horizonte – MG.** Arquivo Brasileiro de Oftalmologia, v.65, p.9-13, 2002.

Santos PM, Muccioli C, Santos RCR, Martins SAR, Fischman O, Jr RB. **Microbiota fúngica conjuntival: estudo comparative entre pacientes com AIDS, pacientes infectados pelo HIV e pacientes HIV-negativo antes da era HAART.** Arquivo Brasileiro de Oftalmologia, v.62, p.731-4, 1999.

Sidrim, JJC; Rocha, MFG. **Biologia dos fungos**. In: Sidrim, JJC; Moreira, JCB editores. Fundamentos clínicos e laboratoriais da micologia médica. Rio de Janeiro: Guanabara Koogan, p.20-9, 1999.

Silva L. **Sobre um caso de úlcera ectimatóide pré-lacrimal esporotricósica com linfagite gomosa da face**. Arquivo Brasileiro de Medicina, v.35, p.115-8, 1921.

Stevens, DA, Kan VL*, et al.* **Practice guidelines for diseases caused by Aspergillus.** Infectious Diseases Society of America**.** Clinical Infectious Diseases, v.30, p.696-709, 2000.

Tanure MA et al. **Spectrum of fungal keratitis at Wills Eye Hospital, Philadelphia, Pennsylvania**. Córnea, v.19, p.307-12, 2000.

Tarrand, JJ et al. **Clinical comparison of the resin-containing BACTEC 26 Plus and the Isolator 10 blood culturing systems.** Journal of Clinical Microbiology, v.29, p.2245-9, 1991.

Thomas PA, Geraldine P. **Infectious keratitis**. Current Opinion in Infectious Diseases, v.20, p.129-41, 2007.

Thomas PA, Kaliamurthy J *et al.* **Epidemiological and microbiological diagnosis of suppurative keratitis in Gangetic West Bengal, eastern India**. Indian Journal Ophthalmology, v.53, p.143; author reply 143, 2005.

Thomson, R et al. **Contamination of cultures processed with the isolator lysis-centrifugation blood culture tube.** Journal of Clinical Microbiology, v.19, p.97-9, 1984.

Tuli SS. **Fungal keratitis.** Clinical Ophthalmology, v.5, p. 275–9, 2011.

VanderBergh MF, Verweij PE, Voss A. **Epidemiology of nosocomial fungal infections: invasive aspergillosis and the environment.** Diagnostic Microbiology and Infectious Disease**,** v.34, p.221-7, 1999.

Vieira LA. Ceratite micótica. In: Belfort JRR; Kara-José, N. **Córnea Clínica-cirúrgica**. São Paulo: Roca, p.189-203, 1997.

Wright TM, Afshari NA. **Microbial keratitis followingcorneal transplantation**. American Journal of Ophthalmology, v.142, p.1061-2, 2006.

World Health Organization. **Council For International Organization Of Medical Sciences, International Nomenclature of Diseases**, v.II, p.33, 1982.

8. ANEXOS

8.1. Anexo I – Declaração referente a aspectos de Ética Médica

O presente estudo é exclusivamente epidemiológico, não envolvendo a realização de qualquer intervenção terapêutica. Todas as informações clínico-epidemiológicas necessárias para o estudo serão obtidas através da revisão de prontuários, não havendo qualquer contato direto entre investigadores e pacientes. A pesquisa tem interesse meramente científico.

As informações referentes aos pacientes serão mantidas em completo sigilo; os autores firmam compromisso com a confidencialidade garantindo sigilo quanto à identificação dos pacientes incluídos no estudo.

O projeto será enviado ao Comitê de Ética em Pesquisa da Santa Casa-Complexo Hospitalar, Porto Alegre / RS. Certificamos que o estudo observará todos os padrões éticos estabelecidos pela Instituição.

Sem mais, colocamo-nos à disposição para qualquer informação adicional.

Isabel Cristina Espíndola Cardoso
Bióloga
Curso de Pós-Graduação em Ciências Pneumológicas, UFRGS

Prof° Dr. Luiz Carlos Severo
Micologista e Pneumologista, Doutor em Medicina
Professor Associado (Nível 02), Faculdade de Medicina, UFRGS
Pesquisador 1B do Conselho Nacional de Desenvolvimento Científico e Tecnológico

8.2 Anexo II - Ficha para Colheita de Dados

Dados de identificação
Nome:..... Nº Caso:.....
Hospital: .....Nº Prontuário:.....
Idade:.....Profissão:.....Sexo: ( ) M ( ) F

Condições predisponentes/associadas
Traumatismo ocular .....( )Sim( )Não( )Não Informado
HIV..... ( )Sim( )Não( )Não Informado
Diabetes mellitus.....( )Sim( )Não( )Não Informado
Lente de contato.....( )Sim( )Não( )Não Informado
Asséptico ReNu Plus®.....( )Sim( )Não( )Não Informado
Medicamento imunossupressor..... .....( )Sim( )Não( )Não Informado
Medicamento corticosteroide.....( )Sim( )Não( )Não Informado
Ceratoplastia.....( )Sim( )Não( )Não Informado
Lagoftalmo.....( )Sim( )Não( )Não Informado
Triquíase.....( )Sim( )Não( )Não Informado
Deficiência IgA lacrimal..... .....( )Sim( )Não( )Não Informado

Dados Clínicos
( ) Deficiência de visão ( ) Lesões satélite ( ) Áreas elevadas
( ) Hipópio ( ) Hiperemia ( ) Necrose
( ) Presença de anel imune ( ) Olho seco ( ) Lacrimejamento
( ) Infiltrado corneal ( ) Dor
( ) Episódio anterior de ceratite ( ) bacteriana ( ) viral ( ) parasitária
( ) Outros:.....

Terapia Antifúngica Tópica ( ) Sim ( ) Não
Qual/Período:.....

Terapia Antifúngica Sistêmica ( ) Sim ( ) Não
Qual/Período.....

Terapia Antibacteriana ( ) Sim ( ) Não
Qual/Período.....

Exame Micológico
Data:.....N°:.....
Resultado (Direto / Cultivo): .....

Exame Histopatológico
Data:.....N°:.....
Resultado:.....

Evolução
( ) Internação para transplante: Período/Data Alta:.....
( ) Consulta ambulatorial: Período de tratamento:.....

8.3 Anexo III – Produção científica sobre o assunto da dissertação

Dados parciais dessa dissertação apresentados no VII Salão de Ensino da UFRGS / 2011, em formato de poster virtual e resumo expandido.

Sistema de Eventos Institucionais

VII SALÃO DE ENSINO UFRGS 2011 – FORMAÇÃO CONHECIMENTO INOVAÇÃO

Certificado de Apresentação do Trabalho: INFECÇÃO OCULAR CAUSADA POR FUNGOS
Certificado BBB8249678

Autoria

Trabalho nº: 18937
Situação: Selecionado para apresentação

CoAutores: FLÁVIO DE MATTOS OLIVEIRA
Título: INFECÇÃO OCULAR CAUSADA POR FUNGOS
Temática: CIÊNCIAS DA SAÚDE
Modalidade: Pôster virtual
Trabalho a ser apresentado: Trabalho de tese, dissertação ou monografia
Orientador UFRGS: LUIZ CARLOS SEVERO

Resumo:

Sessão: POSTER VIRTUAL
Data: 03/10/2011
Horário: 14:00 - 18:00
Local: SALA FAHRION - REITORIA - Poster Virtual

Trabalho apresentado.

8.3.1 Resumo expandido – Infecção ocular causada por fungos

INFECÇÃO OCULAR CAUSADA POR FUNGOS

Isabel Cristina Espíndola Cardoso; Flávio de Mattos Oliveira; Luiz Carlos Severo

Resumo
A ceratite fúngica é caracterizada pela presença de fungos no segmento ocular. Não é uma patologia de risco de vida, mas se identificada tardiamente pode levar à cegueira ou mesmo à perda do globo ocular. Avaliamos nove casos diagnosticados pelo Laboratório de Micologia da Irmandade da Santa Casa de Misericórdia de Porto Alegre, entre 2002 e 2009, através de exame micológico direto e cultivo. Foram analisados os aspectos demográficos, as doenças de base e os fatores associados à doença, bem como o tratamento empregado, determinando a evolução clínica dos pacientes. Observamos que o diagnóstico rápido e eficaz pode levar a um prognóstico favorável. Os agentes etiológicos prevalentes foram os fungos filamentosos *Aspergillus* spp e o *Fusarium* spp. Existe a necessidade de aprofundamento de estudos sobre esta patologia.

Palavras chaves: Ceratite fúngica; *Aspergillus* spp; *Fusarium* spp; *Candida* spp;

Introdução
A presença de fungos na conjuntiva representa constante ameaça para os olhos, pois esses microrganismos, definidos como oportunistas, podem provocar infecções oculares graves.
A primeira publicação sobre infecção micótica ocular é atribuída a Graefe (1854), com relato de micose do canal lacrimal (Rocha, 1952), e no Brasil, o primeiro caso de micose ocular foi descrito por Silva, em 1921.
As doenças oculares mais comumente causadas por fungos são as ceratomicoses ou ceratites fúngicas, o termo refere-se a uma infecção corneana de aspecto supurativo, frequentemente ulcerativo. Diferentemente de outras micoses, não é uma patologia de risco de vida, porém é de extremo comprometimento visual e dificuldade terapêutica. Se inadequadamente tratada, pode levar à diminuição visual e, em casos graves, à cegueira total ou mesmo à perda do globo ocular (World Health Organization,1982).
A ceratite fúngica pode ocorrer em função de um defeito pré-existente nos mecanismos de imunidade do hospedeiro, de natureza local ou sistêmica, tendo como agente as leveduras ou fungos filamentosos. Defeitos no filme lacrimal pré-ocular, aderência do epitélio corneano, prévia ceratite herpética simples, abrasões corneanas pelo uso de lentes de contato, inervação corneana, posição das pálpebras e mecanismos de fechamento palpebral também predispõem à ceratite fúngica. Doenças sistêmicas como diabetes e condições de imunossupressão generalizada, como na Síndrome da imunodeficiência adquirida (Aids), podem ser fatores de contribuição, sendo esta última causa de úlceras de córnea fúngicas de aparecimento espontâneo. Fungos comensais, às vezes, são encontrados em olhos sadios, possivelmente, esporos fúngicos do meio ambiente estabilizam-se no saco conjuntival, invadindo a córnea sob certas circunstâncias, como: pós-trauma ou uso excessivo de corticóides (Argawal, 1976).
A ceratite fúngica pode apresentar-se com sintomas e sinais que não permitem distinguí-la de uma ceratite bacteriana, parasitária ou viral, sendo necessária a realização de citologia, micologia e histopatologia para afastar ou confirmar a presença de fungos. Certos sinais podem ajudar a identificar uma ceratite fúngica (Kaufman, 1965). A presença de lesão corneana com aspecto seco é sugestiva de ceratite por fungos filamentosos, já no caso de leveduras, as margens não são hifadas e são melhor definidas, mostrando um infiltrado denso. A reação inflamatória geralmente apresenta início insidioso, e com a evolução da lesão os fungos se aprofundam no tecido corneano aumentando a área de necrose. A doença pode evoluir lentamente, mas pode ser rapidamente progressiva com perfuração da córnea e endoftalmite (Vieira, 1997).
Mais de sessenta espécies de fungos já foram isoladas do olho como causadoras de ceratites fúngicas (Sidrim e Rocha, 1999). Em climas temperados (Europa Central, Inglaterra, norte dos EUA), *Candida* spp é o fungo isolado com mais frequência, seguido pelo *Aspergillus* spp (Foster, 1992; Chin et al., 1975; Rosa et al., 1994; Tanure et al., 2000; Vieira, 1997; Doughman et al., 1982; Griffiths et al., 1994). Já em

regiões tropicais e sub-tropicais (Sul da Flórida, América do Sul, Japão, Nigéria, África do Sul), o fungo mais frequentemente encontrado é o *Fusarium* spp (Foster, 1992; Chin et al., 1975; Rosa et al., 1994; Tanure et al., 2000; Vieira, 1997; Andrade et al., 2000; Doughman et al., 1982; Griffiths et al., 1994), sendo o *Aspergillus* spp o mais isolado (Foster, 1992; Rosa et al., 1994; Griffiths et al., 1994).
Os fungos filamentosos estão associados ao trauma com vegetal (população rural), enquanto as leveduras são tipicamente encontradas em pacientes com doença ocular ou sistêmica prévia (Argawal, 1976; Foster, 1992; Chin et al., 1975; Kelly et al., 1994; Tanure et al., 2000; Andrade et al., 2000). As micoses oculares são duas vezes mais encontradas no sexo masculino, o que possivelmente é atribuível à maior exposição ocupacional (Vieira, 1997; Liesegang e Foster, 1980).
Estudos mostram que há necessidade de cirurgia para erradicar a infecção na ceratite bacteriana (3 a 6%), e é menor do que na ceratite fúngica (18 a 29%) (Foster e Rebell, 1975; Malik e Singh, 1971). É fato notório termos opções de antibioticoterapia tópica para tratamento das infecções bacterianas, e antibióticos cada vez mais potentes e com menor possibilidade de desenvolver resistência bacteriana. Para as ceratites fúngicas são menores as opções de antifúngicos tópicos e, além disso, o diagnóstico, tanto clínico quanto laboratorial, podem ser demorados e inconclusivos na maioria das vezes, atrasando o início do tratamento específico e comprometendo ainda mais o prognóstico da patologia (Ibrahim, 2008; Foster e Rebell, 1975; Chen et al., 2004).
Este estudo objetiva identificar os agentes etiológicos da ceratite fúngica diagnosticados pelo Laboratório de Micologia da Irmandade da Santa Casa de Misericórdia de Porto Alegre, bem como avaliar e definir os aspectos demográficos, as doenças de base e os fatores associados, determinando a evolução clínica dos pacientes.

Metodologia

Realizamos o estudo retrospectivo de nove pacientes com identificação positiva de ceratite fúngica, pertencentes à casuística do Laboratório de Micologia da Irmandade da Santa Casa de Misericórdia de Porto Alegre, no período de agosto de 2002 até setembro de 2009.
As amostras biológicas de segmentos do globo ocular, encaminhadas para o Laboratório de Micologia, foram colhidas de forma asséptica, pelo oftalmologista, com o uso de uma alça de Kimura ou lâmina de bisturi, onde foram divididas para realização do exame micológico: de uma parte do material foi realizado o exame direto, a fresco, acrescentando-se hidróxido de potássio 10%, e esfregaço com técnica de coloração da prata (Gomori-Grocott); o restante do material foi semeado em ágar Sabouraud acrescido de cloranfenicol e/ou ciclohexemida (Mycosel), que foram incubados à temperatura de 25°C. No caso de biópsia intra-ocular os meios utilizados foram ágar Sabouraud e infusão de cérebro-coração (BHI), incubados à temperatura de 25 e 35°C, respectivamente. Este processamento foi realizado em capela de fluxo lamelar classe IIB. Os meios inoculados foram examinados visualmente em dias alternados por até três semanas, e separados em leveduras, fungos dimórficos e fungos filamentosos para identificação etiológica (Tarrand et al., 1991; Morrel et al., 1996).
Cada isolado foi classificado como contaminante ou patógeno (Thomson et al., 1984; Creger et al., 1998).
O significado clínico foi estabelecido pela revisão do prontuário clínico:

a) Patógeno verdadeiro: o mesmo microrganismo foi isolado e/ou visualizado em biópsia de tecido ou identificado em múltiplos espécimes estéreis; o fungo isolado é patógeno primário.
b) Contaminante: o microrganismo não é patógeno primário, o isolamento foi único, não há correlação clínica, nem fator predisponente.

Foram obtidas de cada paciente, através da revisão do prontuário clínico, as seguintes informações: idade, sexo, ocupação, presença de doença(s) predisponente(s)/associada(s), profilaxia antifúngica tópica e/ou sistêmica e evolução do quadro clínico, usando-se um formulário específico de colheita de dados.

Resultados e Discussão

Neste estudo, identificamos que o diagnóstico laboratorial de ceratite fúngica tem associação direta com as características clínicas e epidemiológicas da patologia (Tabela 1).
A incidência de ceratite fúngica ocorreu predominantemente no sexo masculino (78%), sendo na maioria trabalhadores agrícolas (56%) (Vieira, 1997; Liesegang e Foster, 1980). A faixa de idade variou entre 15 e 75 anos, com mediana de 45 anos. Os fungos filamentosos foram os mais isolados no segmento ocular. Ocorreu o predomínio do gênero *Aspergillus* spp (4/44%), que é o agente etiológico de maior incidência (Foster, 1992; Jones et al., 1970; Rosa et al., 1994; Griffiths et al., 1994); seguido de *Fusarium* spp (2/22%), fungo diagnosticado em grande escala na população rural, sendo esta dominante no nosso trabalho (Foster, 1992; Chin et al., 1975; Rosa et al., 1994; Tanure et al., 2000; Vieira, 1997; Andrade et

al., 2000; Doughman et al., 1982; Griffiths et al., 1994); *Pseudallescheria boydii* (1/11%); *Alternaria* spp (1/11%); *Paecilomyces lilacinus* (1/11%) e *Candida albicans* (1/11%). Na maioria dos casos o tratamento empregado foi o antifúngico anfotericina B injetável, seguido de natamicina colírio (Thomas e Geraldine, 2007). Em algumas situações, além da terapia antifúngica tópica e sistêmica, foi necessária a intervenção cirurgia, como tratamento coadjuvante (Ou e Acharya, 2007). A cirurgia de enucleação ocular (retirada total do globo ocular) fez-se indispensável em três casos; em um deles devido ao alto grau de comprometimento por imunossupressão, em função de transplante renal, não respondendo a profilaxia medicamentosa; e nos outros dois, em decorrência de complicações por endoftalmite. O transplante de córnea foi realizado em algumas situações, mais de uma vez, associado ao tratamento antifúngico, devido à evolução progressiva do quadro e reincidência da doença (Xie et al., 2007).

Os achados clínicos e laboratoriais estão em conformidade com a revisão bibliográfica implementada.

Tabela 1. Características clínicas-epidemiológicas da ceratite fúngica, obtidas nas 9 amostras estudadas no período de agosto/2002 a setembro/2009.

Características	Nº Casos (%) [mediana]
Idade	
15 – 75 anos	[45]
Sexo	
Masculino	7 (78)
Feminino	2 (22)
Ocupação	
Agricultor	5 (56)
Serralheiro	1 (11)
Dona-de-casa	2 (22)
Aposentado	1 (11)
Condições predisponentes / associadas	
Doença ocular co-existente (a)	7 (78)
Traumatismo ocular (b)	6 (67)
Doença sistêmica (imunossupressão) (c)	3 (33)
Transplante de córnea prévio	4 (44)
Uso de lente de contato	1 (11)
Tratamento / evolução	
Antifúngico tópico / injetável	9 (100)
Antifúngico sistêmico	7 (77)
Enucleação ocular	3 (33)
Vitrectomia	2 (22)
Transplante de córnea posterior	3 (33)

a)Úlcera de córnea, abscesso corneano, endoftalmite e opacidade corneana;
b)Por estilhaço de metal, ramo vegetal e por contato com animal do campo;
c)Transplante renal, de medula óssea e pulmonar.

Conclusões

Na presente casuística, observamos que o diagnóstico laboratorial da ceratite fúngica, realizado com eficiência e rapidez, é de extrema relevância clínica para a correta conduta terapêutica, evitando-se assim, as complicações graves de perda do globo ocular; e que mais estudos sejam realizados sobre o assunto.

Agradecimentos

Agradeço a CAPES, processo nº 42001013020P0, pela concessão da bolsa de nível de mestrado, para realização deste projeto, e aos pesquisadores do Laboratório de Micologia da Irmandade da Santa Casa de Misericórdia de Porto Alegre.

Referências Bibliográficas

ANDRADE, A. J. M. et al. **Laboratorial analyses of fungal keratitis in a University Service**. Arquivo Brasileiro de Oftalmologia, v. 63, p. 59-6, 2000.

ARGAWAL, L. P. E. **The Role of trauma and corticosteroids in the causation of cornealpathology by commensals**. Eastern: Archive Ophthalmology, v. 4, p. 1-6, 1976.

CHEN, W. L. et al. **Therapeutic penetrating keratoplasty for microbial keratitis in Taiwan from 1987 to 2001.** American Journal of Ophthalmology, v. 137(4), p. 736-43, 2004.

CHIN G. N. et al. **Keratomycosis in Wisconsin**. American Journal of Ophthalmology, v. 79, p. 121-5, 1975.

CREGER, R. J. et al. **Lack of utility of the lysis-centrifugation blood culture method for detection of fungemia in immunocompromised cancer patients.** Journal of Clinical Microbiology, v. 36, p. 290-3, 1998.

DOUGHMAN, D. J. et al. **Fungal keratitis at the University of Minnesota: 1971-1981**. Transactions of the American Ophthalmology Society, v. 80, p. 235-47, 1982.

FOSTER, C. S. **Fungal keratitis**. Infectious Disease Clinics of North America, v. 6, p. 851-7, 1992.

FOSTER, R. K.; REBELL, G. **Therapeutic surgery in failures of medical treatment for fungal keratitis**. British Journal of Ophthalmology, v. 59(7), p. 366-71, 1975.

GRIFFITHS, M. F. P.; CLAYTON, Y. M.; DART, J. K. G. Antifungal sensitivity testing of keratitis isolates at Moorfiels Eye Hospital 1975-1990: therapeutic implications. In: BIALASIEWICS, A. A.; SCHALL, K.P. editors. **Infectious diseases of the eye**. Stoneham: Butterworth-Heinemann, p.190-4, 1994.

IBRAHIM, M. M. **Aspectos Clínicos e Epidemiológicos da Ceratite Fúngica**. Tese (Doutorado em Ciências Médicas)- Faculdade de Medicina de Ribeirão Preto, Universidade de São Paulo, Ribeirão Preto, 2008.

KAUFMAN, H. E.; WOOD, R. M**. Mycotic Keratitis**. American Journal Ophthalmology, v. 59, p. 93, 1965.

KELLY, L. D.; PAVAN-LANGSTON, D.; BAKER, A. S. Keratomycosis in a New England referral Center: spectrum of pathogenic organisms and predisposing factors. In: BIALASIEWICS, A. A.; SCHALL, K. P. editors. **Infectious diseases of the eye**. Stoneham: Butterworth-Heinemann, p. 184-90, 1994.

LIESEGANG, T. J.; FORSTER, R. F. **Spectrum of microbial keratitis in South Florida**. American Journal Ophthalmology, v. 90, p. 38-47, 1980.

MABON, M. **Fungal keratitis**. International Ophthalmology Clinics, v. 38, p. 115-23, 1998.
MALIK, S. R.; SINGH, G. **Therapeutic keratoplasty in Pseudomonas pyocyaneus corneal ulcers**. British Journal of Ophthalmology, v. 55(5), p. 326-30, 1971.

MORRELL JR, R. M.; WASILAUSKAS, B. L.; STEFFEE, C.H. **Performance of fungal blood cultures by using the Isolator collection system: is it cost-effective?** Journal of Clinical Microbiology, v. 34, p. 3040-3, 1996.

OU, J. I; ACHARYA, N. R. **Epidemiology and treatment of fungal corneal ulcers**. International Ophthalmology Clinics, v. 47(3), Summer, p. 7-16, 2007.

ROCHA, M. **Micoses em oftalmologia**. Arquivo Instituto Penido Burnier, v. 9(1), p. 28-69, 1952

ROSA, R. H.; MILLER, D.; ALFONSO, E. C. **The changing spectrum of fungal keratitis in South Florida**. Ophthalmology, v. 101, p. 1005-13, 1994.

SIDRIM, J. J. C.; ROCHA, M. F. G. Biologia dos fungos. In: SIDRIM, J. J. C.; MOREIRA, J. C. B. editores. **Fundamentos clínicos e laboratoriais da micologia médica**. Rio de Janeiro: Guanabara Koogan, p. 20-9, 1999.

SILVA, L. **Sobre um caso de úlcera ectimatóide pré-lacrimal esporotricósica com linfagite gomosa da face**. Arquivo Brasileiro de Medicina, v. 35, p. 115-8, 1921.

TANURE, M. A. et al. **Spectrum of fungal keratitis at Wills Eye Hospital, Philadelphia, Pennsylvania**. Córnea, v. 19, p. 307-12, 2000.

TARRAND, J. J. et al. **Clinical comparison of the resin-containing BACTEC 26 Plus and the Isolator 10 blood culturing systems.** Journal of Clinical Microbiology, v. 29, p. 2245-9, 1991.

THOMAS, P. A.; GERALDINE, P. **Infectious keratitis**. Current Opinion in Infectious Diseases, v. 20(2), April, p. 129-41, 2007.

THOMSON, R. B. et al. **Contamination of cultures processed with the isolator lysis-centrifugation blood culture tube.** Journal of Clinical Microbiology, v.19, p. 97-9, 1984.

VIEIRA, L. A. Ceratite micótica. In: BELFORT JR, R.; KARA-JOSÉ, N. **Córnea Clínica-cirúrgica**. São Paulo: Roca, p. 189-203, 1997.

WORLD HEALTH ORGANIZATION. Council For International Organization Of Medical Sciences, **International Nomenclature of Diseases**, v. II, n. 2, p. 33, 1982.

XIE, L. et al. **Spectrum of fungal keratitis in North China**. Ophthalmology, August 24, 2006.

8.3.2 – Poster virtual – Infecção ocular causada por fungos

SALÃO UFRGS 2011
FORMAÇÃO CONHECIMENTO INOVAÇÃO
3 a 7 de Outubro

INFECÇÃO OCULAR CAUSADA POR FUNGOS

Isabel Cristina Espíndola Cardoso; Flávio de Mattos Oliveira; Luiz Carlos Severo

INTRODUÇÃO

As doenças oculares mais comumente causadas por fungos são as ceratites fúngicas, o termo refere-se a uma infecção corneana de aspecto supurativo, frequentemente ulcerativo. Diferentemente de outras micoses, não é uma patologia de risco de morte, porém é de extremo comprometimento visual e dificuldade terapêutica. Se inadequadamente tratada, pode levar à diminuição visual e, em casos graves, à cegueira total ou mesmo à perda do globo ocular . Os fungos filamentosos estão associados ao trauma com vegetal (população rural), enquanto as leveduras são tipicamente encontradas em pacientes com doença ocular ou sistêmica prévia. Este estudo objetiva identificar os agentes etiológicos da ceratite fúngica diagnosticados pelo Laboratório de Micologia da Irmandade da Santa Casa de Misericórdia de Porto Alegre, bem como avaliar e definir os aspectos demográficos, as doenças de base e os fatores associados, determinando a evolução clínica dos pacientes.

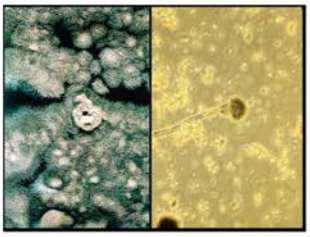

Características clínicas-epidemiológicas da ceratite fúngica, obtidas nas 9 amostras estudadas no período de agosto/2002 a setembro/2009.

Características	N° Casos (%) [mediana]
Idade	
15 – 75 anos	[45]
Sexo	
Masculino	7 (78)
Feminino	2 (22)
Ocupação	
Agricultor	5 (56)
Serralheiro	1 (11)
Dona-de-casa	2 (22)
Aposentado	1 (11)
Condições predisponentes / associadas	
Doença ocular co-existente (a)	7 (78)
Traumatismo ocular (b)	6 (67)
Doença sistêmica (imunossupressão) (c)	3 (33)
Transplante de córnea prévio	4 (44)
Uso de lente de contato	1 (11)
Tratamento / evolução	
Antifúngico tópico / injetável	9 (100)
Antifúngico sistêmico	7 (77)
Enucleação ocular	3 (33)
Vitrectomia	2 (22)
Transplante de córnea posterior	3 (33)

a)Úlcera de córnea, abscesso corneano, endoftalmite e opacidade corneana; b)Por estilhaço de metal, ramo vegetal e por contato com animal do campo; c)Transplante renal, de medula óssea e pulmonar.

RESULTADOS:

Ocorreu o predomínio do gênero *Aspergillus* spp (4/44%), que é o agente etiológico de maior incidência, seguido de *Fusarium* spp (2/22%), fungo diagnosticado em grande escala na população rural, sendo esta dominante no nosso trabalho, *Pseudallescheria boydii* (1/11%); *Alternaria* spp (1/11%); *Paecilomyces lilacinus* (1/11%) e *Candida albicans* (1/11%).

CONCLUSÃO:

Na presente casuística, observamos que o diagnóstico laboratorial da ceratite fúngica, realizado com eficiência e rapidez, é de extrema relevância clínica para a correta conduta terapêutica, evitando-se assim, as complicações graves de perda do globo ocular.

UFRGS PROGRAD UFRGS PROPG UFRGS SEAD

8.3.3 – Produção científica em andamento

Deste trabalho resultarão dois artigos que estão em fase de estruturação, para submissão à revista indexada.

- Artigo 1 - publicação de relato de caso

- Artigo 2 - publicação da íntegra da dissertação (23 casos)

8.4 – Anexo IV - Produções não relacionadas com o tema da dissertação

Participação no projeto de pesquisa (autora: Melissa O. Xavier) - **Avaliação dos testes de galactomanana e reação em cadeia da polimerase em tempo real no diagnóstico de aspergilose em pacientes transplantados de pulmão**, que resultaram nas produções científicas abaixo:
(http://lattes.cnpq.br/1285231131116735)

1)Resumo expandido publicado em anais de congresso

XAVIER, M. O. ; PASQUALOTTO, A. C. ; CARDOSO, I. C. E. ; SCHIO, S. M.; SANCHEZ, L.; COSTA, C.; SEVERO, L. C. Galactomannan testing in the bronchoalveolar lavage for the diagnosis of invasive aspergillosis in lung transplant recipients. In: 19th European Congress of Clinical Microbioloy and Infectious Diseases, 2009, Helsink. Abstracts 19th European Congress of Clinical Microbiology and Infectious Diseases, 2009.

2)Resumo publicado em anais de congresso

XAVIER, M. O. ; PASQUALOTTO, A. C. ; CARDOSO, I. C. E. ; SCHIO, S. M.; SEVERO, L. C. Detecção de galactomanana no lavado broncoalveolar para o diagnóstico de aspergilose invasiva em pacientes transplantados de pulmão. In: VIII Fórum de Infecções Fúngicas na Prática Clínica, 2009, São Paulo. Infocus: VIII Fórum de Infecções Fúngicas na Prática Clínica, 2009. p.13-13.

3)Artigo completo publicado em periódico

XAVIER, M. O. ; PASQUALOTTO, A. C. ; CARDOSO, I. C. E. ; SEVERO, L. C.. Cross-Reactivity of Paracoccidioides brasiliensis, Histoplasma capsulatum, and Cryptococcus Species in the Commercial Platelia Aspergillus Enzyme Immunoassay. Clinical and Vaccine Immunology, v. 16, p. 132-133, 2009.