UNIVERSIDADE FEDERAL DO RIO GRANDE DO SUL

FACULDADE DE VETERINÁRIA

PROGRAMA DE PÓS-GRADUAÇÃO EM CIÊNCIAS VETERINÁRIAS

TÉCNICA DE CRIOCIRURGIA PELO ACESSO LAPAROSCÓPICO PARA CONGELAMENTO HEPÁTICO: ESTUDO EXPERIMENTAL EM COELHOS

ROSE KARINA REIS CORRÊA

PORTO ALEGRE

2014

UNIVERSIDADE FEDERAL DO RIO GRANDE DO SUL

FACULDADE DE VETERINÁRIA

PROGRAMA DE PÓS-GRADUAÇÃO EM CIÊNCIAS VETERINÁRIAS

TÉCNICA DE CRIOCIRURGIA PELO ACESSO LAPAROSCÓPICO PARA CONGELAMENTO HEPÁTICO: ESTUDO EXPERIMENTAL EM COELHOS

Autor: Rose Karina Reis Corrêa

Dissertação apresentada como requisito para

obtenção do grau de mestre em Ciências Veterinárias

na área de Cirurgia, Morfologia e Reprodução Animal

Orientador: Prof. Dr.Carlos Afonso de Castro Beck

PORTO ALEGRE

2014

CIP - Catalogação na Publicação

Corrêa, Rose Karina Reis
Técnica de criocirurgia pelo acesso laparoscópico para congelamento hepático: estudo experimental em coelhos / Rose Karina Reis Corrêa. -- 2014.
65 f.

Orientador: Carlos Afonso de Castro Beck.

Dissertação (Mestrado) -- Universidade Federal do Rio Grande do Sul, Faculdade de Veterinária, Programa de Pós-Graduação em Ciências Veterinárias, Porto Alegre, BR-RS, 2014.

1. criocirurgia. 2. videocirurgia . 3. crionecrose hepática . 4. terapia criocirúrgica. 5. videolaparoscopia . I. Beck, Carlos Afonso de Castro, orient. II. Título.

Elaborada pelo Sistema de Geração Automática de Ficha Catalográfica da UFRGS com os dados fornecidos pelo(a) autor(a).

Rose Karina Reis Corrêa

TÉCNICA DE CRIOCIORURGIA PELO ACESSO LAPAROSCÓPICO PARA CONGELAMENTO HEPÁTICO: ESTUDO EXPERIMENTAL EM COELHOS

APROVADO POR:

Prof. Dr. Carlos Afonso de Castro Beck

Orientador e Presidente da Comissão

Prof. Dr. João Antonio Tadeu Pigatto

Membro da Banca

Prof. Dr. Lucas Marques Colomé

Membro da Banca

Prof. Dr. Marcelo Meller Alievi

Membro da Banca

DEDICATÓRIA

Dedico esta conquista as grandes mulheres da minha vida: a minha mãe que me ensinou a amar os animais e a minha filha amada que participou ativamente de cada etapa desse processo, me alegrando e dando vida ao meu trabalho.

AGRADECIMENTOS

Aos meus pais, José e Rosalina, e aos meus irmãos, Alexandre e Marcos Vinícius, pelo carinho, amor e apoio que recebi desde a infância, na qual já declarava que estudaria para ser médica de bichos. Ao meu marido Marcelo e minha querida Belinha, por todo amor, paciência e compreensão, pois eles nunca deixaram de me apoiar, apesar de todas as minhas ausências.

Ao meu orientador, Prof. Afonso, pela paciência, incentivo e sinceridade no seu jeito de ensinar, sempre demonstrando o quanto somos capazes. Obrigada pela confiança e liberdade na escolha do meu projeto.

A minha amada amiga Peruana, Verônica, pelos conselhos, incentivo, dedicação e amizade fiel. Com certeza tu faz parte desta conquista pois és parte da minha vida! Contigo aprendi a tornar os sonhos em realidade.

A minha querida "irmãzinha" de mestrado, Tatiane, por todo apoio, ajuda e carinho. Foi uma honra poder trabalhar e aprender contigo.

Às minhas queridas e valentes amigas da equipe da vídeo, Luciana e Gabriela que estiveram junto comigo discutindo e desenvolvendo cada etapa da minha pesquisa e participaram ativamente da execução do projeto.

A Simone Scherer por ser uma excelente professora e profissional, colocando o seu tempo também a serviço da videocirurgia, sempre ajudando e ensinando.

Aos estagiários do Serviço de Videocirurgia e Endoscopia Veterinária da UFRGS, Kairuan, Luis, Bruna, Renata e Bruno. E ao monitor Luciano. Obrigada pela Imensa ajuda e dedicação na realização do meu projeto.

As minhas amigas, colegas da pós-graduação, Fabíla Mello, Priscila M, Fernanda V, Simone B, Leticia F pelo auxilio em vários momentos da minha pesquisa.

Aos funcionários do bloco de ensino, Elenise, Maicon, Fábio, Alexandre, por todo apoio, sempre cheio de bom humor.

Ao laboratório de embriologia, que gentilmente cedeu o nitrogênio liquido, material essencial para realização do experimento.

Aos coelhos do meu projeto, os quais fizeram a pesquisa possível.

Ao HCV e à FAVET – UFRGS pela disponibilidade de estrutura apropriada para a realização do experimento e locação dos animais.

À UFRGS pela oportunidade de cursar a pós-graduação em uma instituição de excelente qualidade e a CAPES, pelo apoio.

RESUMO

A criocirurgia é o uso de baixas temperaturas para induzir uma necrose celular gerando em consequência uma ablação seletiva, em um determinado tecido alvo. O congelamento rápido causa a formação de cristais de gelo, gerando dano celular. Em medicina veterinária, a criocirurgia ainda é pouco difundida e a literatura carece de mais informações quanto à sua aplicação. A criocirurgia hepática é usada para tratar tumores hepáticos e pode ser realizada por laparoscopia. As técnicas ablativas locais têm a vantagem de preservar o parênquima hepático envolvido e evitar a morbidade e mortalidade de cirurgia hepática e pode ser uma opção de tratamento para aqueles pacientes com tumores irressecáveis. O objetivo deste trabalho foi avaliar a viabilidade da técnica de criocirurgia hepática videolaparoscópica em coelhos, com uso do aparelho Cryogun B-700G Cry-Ac® com ponteira circular fechada, de 6mm de diâmetro cilindrical probe 205-8 Cry-Ac®. Foram utilizadas treze coelhas adultas, pesando entre 2.800 e 3.720 Kg, mantidas em alojamento adequado às necessidades da espécie, sendo realizada técnica de criocirurgia hepática laparoscópica através de acesso a cavidade abdominal por dois portais, pela técnica aberta. O primeiro trocarte com 5 mm de Ø foi introduzido na linha média ventral, para passagem do endoscópio rígido e segundo, com 10mm de Ø, foi introduzido no lado esquerdo do abdômen, para acesso da ponteira criocirúrgica. A criocirurgia foi realizada por um jato contínuo de nitrogênio liquido, por 25 segundos, em três locais previamente estabelecidos, sendo repetida novamente durante o mesmo tempo. Foram avaliados os tempos de congelamento e descongelamento das três lesões, primeiro e segundo ciclo. O tempo de introdução do primeiro e do segundo trocarte apresentaram diferença estatisticamente significativa. Não houve diferença estatisticamente significativa entre os dois ciclos de congelamento e descongelamento, nas 3 diferentes lesões. Conclui-se que a técnica de criocirurgia usando o acesso laparoscópico para congelamento hepático em coelhos é exequível e o aparelho criocirúrgico Cryogun B-700Cry-Ac®com uso da ponteira fechada e cilíndrica permitiu a sua execução.

Palavras-chave: videocirurgia, criocirurgia, terapia criocirúrgica, videolaparoscopia.

ABSTRACT

Cryosurgery is the use of low temperatures to induce cell necrosis and thereby generating a selective ablation in a given target tissue. The fast freezing causes the formation of ice crystals, causing cellular damage. The use of cold therapy has evolved over the last 200 years, however the currently nominated cryosurgery appeared 60 years ago, with the development of a portable system for the use of cryotherapy, giving a big development to this type of therapy. In veterinary medicine, cryosurgery is still little known and the literature lacks information regarding its application. Hepatic cryosurgery is used for treating hepatic tumors and can be performed laparoscopically. Local ablative techniques have the advantage of preserving the hepatic parenchyma involved and to avoid the morbidity and mortality from hepatic surgery and may be a treatment option for patients with inoperable tumors. The objective of this study is to evaluate the feasibility of laparoscopic hepatic crysurgery in rabbits with use of the device Cryogun B - 700G Cry - AC® with closed circular tip, 6mm diameter cilindrical probe 205-8 Cry - AC®, and to quantify and to describe technical difficulties in its implementation. We used thirteen adult rabbits, weighing between 2.800 and 3.720 Kg, kept in suitable accommodation for the needs of the species, the technique of hepatic cryosurgery was performed over access to the abdominal cavity by two portals, the open technique. The first trocar with Ø 5 mm was inserted in the ventral midline for the passage of the rigid endoscope, and second, with Ø 10mm, was introduced into the left side of the abdomen to the access of the cryosurgical probe. Cryosurgery was performed by a continuous jet of liquid nitrogen for 25 seconds, at three locations previously established, and again repeated for the same time. We evaluated the time of freezing and thawing of the three lesions, first and second cycle. The time of introduction of the first and second trocar presented statistically significant difference. There was no statistically significant difference between the two cycles of freezing and thawing in the 3 different injuries. We conclude that the execution of the technique of hepatic cryotherapy using the laparoscopic approach is feasible in rabbits and the cryosurgical device Cryogun B -700 Cry - AC® with the use of closed cylindrical probe 205-8 Cry-Ac® allowed the execution of the technique.

Key words: videsurgery, crysurgery, cryosurgeric therapy, videolaparoscopy

LISTA DE ILUSTRAÇÕES

Figura 1	Instalações dos animais experimentais. A) Coelha instalada em gaiola individual, recebendo vegetal folhoso. B) Conjunto de gaiolas individuais com os animais alojados, nas dependências do bloco cirúrgico de ensino da Faculdade de Veterinária da UFRGS	25
Figura 2	A e B) Equipamento criocirúrgico Cryogun B-700G Cry-Ac® pronto para a utilização cirúrgica, envolto em camisa plástica estéril.	27
Figura 3	Ponteira criocirúrgica fechada, cilíndrica, envolta em neoprene. B) Trocarte de 10 mm de ø. C) Ponteira criocirúrgica fechada, cilíndrica posicionada no interior do trocarte de 10 mm de ø.	27
Figura 4	Preparo pré-cirúrgico do paciente. B) Disposição dos eletrodos do ECG, do sensor do oxímetro e do manguito para aferição da pressão. C) Anti-sepsia do campo cirúrgico com gluconato de clorexidina 4%. D) Posicionamento final do animal.	30
Figura 5	Distribuição do instrumental cirúrgico convencional e laparoscópico, bem como dos equipamentos criocirúrgicos, sobre a mesa auxiliar. B) Equipamento anestésico e monitor multiparamétrico utilizados no experimento. C) Disposição dos equipamentos videocirúrgicos na torre.	31
Figura 6	Localização dos acessos para os trocartes na técnica empregada. B) Distribuição esquemática dos equipamentos, equipe cirúrgica e paciente.	32
Figura 7	Técnica aberta para a introdução do primeiro trocarte. Incisão de 4 mm da linha alba. B) Acesso pronto para a introdução do trocarte. C e D) Posicionamento do primeiro trocarte.	33
Figura 8	Introdução do segundo trocarte. B) Remoção do obturador do trocarte. C e D) Posicionamento dos dois portais de acesso.	34
Figura 9	Cavidade abdominal. A) Observa-se o estômago em repleção moderada e o fígado deslocado cranialmente. B) Incisão da parede abdominal em estocada, com lâmina de bisturi, para inserção do trocarte de 10 mm ø. C) Trocarte posicionado ainda com o obturador. D) Aspecto do trocarte com a ponteira ajustada.	35
Figura 10	Aparelho criocirúrgico com capa de plástico estéril sendo posicionado para execução da criocirurgia. B e C) Aparelho criocirúrgico com capa de plástico estéril posicionado e acionado para execução da criocirurgia. D) Aspecto do trocarte de 10mm de Ø ainda com ponteira criocirúrgica acoplada ao aparelho	36

criocirúrgico, após execução da técnica de criocirurgia.

Figura 11 Cavidade abdominal A) Execução da lesão de crioablação hepática com ponteira criocirúrgica cilíndrica em trocarte de 10 mm de diâmetro. B) Aspecto hepático logo após a execução de crioablação hepática com ponteira criocirúrgica cilíndrica em trocarte de 10 mm de Ø. C) Aspecto hepático durante o descongelamento da lesão após a execução de crioablação com ponteira criocirúrgica cilíndrica em trocarte de 10 mm de Ø. D) Aspecto hepático após a realização das lesões de crioablação. 37

Figura 12 Equipamento ultrassonográfico utilizado no experimento. B, C e D) Posicionamento do animal durante a realização do exame, sem utilização te contensão química. 40

Figura 13 Aspecto da lesão de pele em coelha, no local de acesso da ponteira criocirúrgica. A) Após 2 dias. B) Após 3 dias. 44

Figura 14 Gráfico da comparação dos tempos de congelamento entre as lesões 1, 2 e 3 no primeiro ciclo de congelamento. 45

Figura 15 Gráfico da comparação dos tempos de congelamento entre as lesões 1, 2 e 3 no segundo ciclo de congelamento. 46

Figura 16 Gráfico demonstrando diferença estatística entre tempo de introdução do primeiro e segundo trocarte. 48

LISTA DE ABREVIAÇÕES

Ø - diâmetro

% – por cento

° – graus

°C – graus célsius

cm – centímetro

CO2 – dióxido de carbono

ECG – eletrocardiograma

et al. – e outros

FC – frequência cardíaca

FR – frequência respiratória

MHz– mega-hertz

IM – intramuscular

IV – intravenosa

Kg – quilograma

LCD - tela de cristal líquido

L/min – litro por minuto

mg – miligrama

mg.kg-1 – miligrama por quilograma

ml – mililitro

ml.kg-1.h-1 – mililitro por quilograma por hora

mm – milímetro

mmHg – milímetro de mercúrio

MPA – medicação pré-anestésica

NaCl – cloreto de sódio

PAD – pressão arterial diastólica

PAM – pressão arterial média

PAS– pressão arterial sistólica

® – marca registrada

SC – subcutâneo

TR – temperatura retal

UFRGS – Universidade Federal do Rio Grande do Sul

VO – via oral

SUMÁRIO

1. INTRODUÇÃO 14

2. OBJETIVOS 15

2.1.Geral 15

2.2. Específicos 15

3. REVISAO DE LITERATURA.....16

3.1. A criocirurgia.....16

3.1.1. Princípios da Criocirurgia.....16

3.1.2. Equipamentos e Técnicas de Criocirurgia.....19

3.1.3. Monitoramento da área congelada.....20

3.1.4. Criocirurgia hepática.....21

3.2. A cirurgia laparoscópica.....22

3.2.1. A cirurgia laparoscópica em medicina veterinária.....22

3.2.2. A criocirurgia hepática laparoscópica.....23

3.3. O coelho como animal experimental 23

4. MATERIAIS E MÉTODOS 24

4.1. Animais.....24

4.2. Instrumentais e Equipamentos.....25

4.3. Avaliação pré-cirúrgica.....27

4.4. Preparo pré-cirúrgico e protocolo anestésico.....28

4.5. Preparo do equipamento criocirúrgico e laparoscópico.....30

4.6. Procedimento cirúrgico.....32

4.7. Cuidados e avaliações pós- cirúrgicas.....38

4.8. Análise estatística.....40

5. RESULTADOS.....41

5.1. O coelho como animal experimental.....41

5.2. Equipamentos, instrumental e exames complementares.....41

5.3. Protocolo pré-cirúrgico e anestésico.....41

5.4. O procedimento cirúrgico.....42

5.5. Avaliações trans cirúrgicas.....44

5.6. Avaliações pós-cirúrgicas.....46

5.7. Análise estatística.....47

5.7.1. Tempo de congelamento.....48

5.7.2. Tempo de descongelamento.....48

6. DISCUSSÃO.....49

6.1. Animais.....49

6.2. Pré-cirúrgico e protocolo anestésico.....50

6.3. Procedimento cirúrgico.....51

6.3.1. Posicionamento da equipe cirúrgica.....51

6.3.2. Introdução dos trocartes.....51

6.3.3. Manutenção do pneumoperitôneo.....52

6.3.4. Aparelho criocirúrgico.....53

6.3.5. Ponteira adaptada.....53

7. CONCLUSÃO 54

8. REFERÊNCIAS 55

APÊNDICE A.....61

APÊNDICE B.....62

APÊNDICE C.....63

APÊNDICE D.....64

1. INTRODUÇÃO

A criocirurgia, que é o uso de baixas temperaturas para criar uma resposta ablativa num determinado tecido alvo (GAGE, 2009), é uma opção de tratamento barata, fácil, segura e adequada tanto para hospital como para prática em consultório (COOPER, 2001) e vem a ser uma alternativa na terapia para tumores hepáticos já que os protocolos de tratamento quimioterápicos usados não apresentam resultados satisfatórios e a ressecção cirúrgica nem sempre é possível.

Apesar das neoplasias hepáticas serem incomuns em cães, estudos demonstram que os tumores primários somados aos metastáticos constituem causa significativa de hepatopatias em cães, sendo os metastáticos 2,5 vezes mais comuns que os primários (LIPTAK, 2007; JOHNSON, 2008). Há evidências de que um em cada dez cães ou gatos serão acometidos por doenças neoplásicas e, mais especificadamente, um em cada cinco cães irá desenvolver câncer (RODASKI e PIEKARZ, 2009). Assim como os humanos, quanto mais o animal vive, maior será a sua exposição aos agentes cancerígenos, elevando, assim, a incidência de neoplasias.

Também é importante ressaltar que houve uma melhora nos padrões de bem estar e cuidados com a saúde dos animais de estimação, a qual levou à diminuição da taxa de mortalidade decorrente de doenças infecciosas e elevou a longevidade e probabilidade do desenvolvimento de doenças relacionadas à idade, como o câncer (DOBSON, 2001), assim como a convivência entre os cães e os seres humanos tornou-se um fator relevante nas últimas décadas, provavelmente relacionado à mudança da estrutura familiar, pois cada vez mais se estreita o convívio dos cães e gatos com os humanos, tornando-os um membro da família (RODASKI, PIEKARZ, 2009).

Com este trabalho buscou-se avaliar a viabilidade da crioterapia hepática videolaparoscópica em coelhos.

2.OBJETIVOS

2.1 Avaliar a viabilidade cirúrgica do acesso laparoscópico para realização de crioterapia hepática com uso do aparelho Cryogun B-700G Cry-Ac®.

2.2 Avaliar a viabilidade do uso aparelho Cryogun B-700G Cry-Ac® com ponteira circular fechada, de 6mm de diâmetro, cilindrical probe 205-8 Cry-Ac®.

2.3 Avaliar a existência ou não de complicações pós-operatórias na realização de criocirurgia hepática pelo acesso laparoscópico.

3. REVISAO DE LITERATURA

3.1 Criocirurgia

A criocirurgia é a destruição de tecido pela aplicação controlada de temperaturas frias (HOLMBERG, 2007). Esse tipo de terapia, com utilização do frio já era referido na literatura médica que antecede a era cristã (LUCAS, 2004). Os benefícios do frio foram apreciados por muitos milhares de anos. Os antigos egípcios, e mais tarde, Hipócrates, estavam cientes das propriedades analgésicas e anti-inflamatórias do frio. O tratamento com utilização do frio ao longo dos últimos 200 anos evoluiu da aplicação generalizada, como a hidroterapia, para a destruição específica e focal de tecido atraves da criocirurgia (COOPER, 2001). Em meados dos anos 60, o neurocirurgião Irving S. Cooper conceituou a moderna criocirurgia criando um sistema portátil de utilização da crioterapia, dando um grande impulso para esta modalidade de terapia (BAUST, 1997; GAGE, 2009). Entretanto, após extensos ensaios clínicos em diversos tecidos e órgãos e um certo entusiasmo por seus resultados, a criocirurgia em tumores viscerais caiu em desuso no início da 1980, mas houve um renascimento na década de 1990 com o desenvolvimento de novos aparelhos e a comprovação da viabilidade de monitoramento da área congelada, através das técnicas de imagem (GAGE, 2009).

Em medicina veterinária, a criocirurgia, quando iniciada era pouco conhecida, por vezes os animais eram tratados de maneira inadequada, e, com frequência, sua condição piorava (HOLMBERG, 2007). Mesmo mais recentemente a técnica ainda é pouco difundida e a literatura carece de mais informações quanto à sua aplicação (QUEIROZ, 2003), entretanto ,existe indicação em determinadas situações devido aos efeitos benéficos decorrentes de suas características singulares (HOLMBERG, 2007).

Inicialmente, o tecido biológico resistia à lesão de congelamento. Tumores grandes e irregulares eram difíceis de destruir (BAUST,1997). Porém, atualmente, na medicina humana, a criocirurgia já é utilizada para diversos tratamentos de neoplasias, como pele, fígado, rins, próstata e cavidade oral (QUEIROZ, 2003).

3.1.1. Princípios da Criocirurgia

Segundo Theodorescu (2004) para que a destruição de tecidos seja considerada bem sucedida pela criocirrurgia depende de quatro critérios:

- Congelamento rápido a uma temperatura letal;

- Descongelamento lento;

- Repetição do ciclo decongelamento-descongelamento, e;

- Excelente acompanhamento do processo.

Um congelamento rápido causa uma formação de cristais de gelo durante o processo, causa um maior desenvolvimento de gelo intracelular, enquanto o descongelamento lento permite o fenômeno da recristalização, no qual pequenos cristais atingem um tamanho maior, causando maior agressão e dano celular. Dados atuais sugerem que a descongelação lenta é o mecanismo mais importante de morte celular, sendo, assim, vantajoso se comparado ao resfriamento rápido. (HOLMBERG, 2007; THEODORESCU, 2004).

A destruição de tecido pelo congelamento pode ser classificada como imediata ou tardia. A fase imediata se inicia com a formação de cristais de gelo tanto intracelulares como extracelulares. Os cristais intracelulares são os mais prejudiciais e podem romper a membrana externa de uma célula. A formação de gelo extracelular causa desidratação do ambiente celular, resultando em concentrações eletrolíticas letais e desequilíbrios no pH (HOLMBERG, 2007). Segundo Gage e Baust (1998), uma vez formados os cristais intracelulares, há a ruptura de organelas e membranas que provocam a morte celular, sendo estas alterações denominadas de choque térmico. Este fenômeno interfere na homeostase celular, impedindo a célula de manter sua permeabilidade iônica, podendo levar ao intumescimento e ruptura (HOLMBERG, 2007). Tal fase ocorre durante o ciclo de congelamento ou imediatamente após o descongelamento. Existe a comprovação de sua ocorrência por diferentes experimentos de congelamento de células *in vitro* (GAGE; BAUST 1998).

A agressão tardia é o resultante da estase vascular e ocorre algumas horas após o final do ciclo de congelamento/descongelamento (LUCAS, 2004). Gage e Baust (1998) relataram que a estase vascular ocorre por uma série de mudanças microcirculatórias no decorrer do congelamento. Alguns experimentos realizados em pele de hamsters e em fígado de ratos demonstraram maiores alterações quando utilizadas temperaturas

inferiores a –20^{0}C. A resposta inicial do tecido refrigerado é de vasoconstrição e diminuição do fluxo sanguíneo e com a evolução, quando há o congelamento completo, a circulação cessa. Já quando o tecido descongela a aproximadamente 0^0 C, a circulação retorna, porém, com a vasodilatação e o aumento de permeabilidade vascular, desenvolve-se edema, o qual perdura por cerca de duas horas. Na sequência ocorre lesão na junção endotelial, devido à destruição de suas células, à distensão vascular (provocada pelo congelamento) e, finalmente, às alterações envolvidas na reperfusão do tecido, que provocam liberação de radicais livres e ativação neutrofílica. A permeabilidade dos vasos aumenta e a perda de plasma resulta em hemoconcentração. A agressão ao endotélio de arteríolas e vênulas causa aderência de eritrócitos e plaquetas à parede do vaso. Ocorre trombose vascular e infarto do tecido congelado no espaço de horas de congelamento (HOLMBERG, 2007).

A ausência de circulação, resultando em anóxia e hipóxia celular é considerado o principal mecanismo de lesão em criocirurgia. Vários estudos *in vivo* demonstraram que, após a descongelação dos tecido congelado, a estase circulatória desenvolve-se rapidamente (THEODORESCU, 2004). Adicionalmente, a execução de um segundo ciclo de congelamento / descongelamento repete os mesmos efeitos prejudiciais e inclui um período hipotérmico, acrescentando um maior grau de certeza do processo destrutivo (BAUST, 1997). A necrose da região congelada é evidente dentro de dois dias, após três a quatro dias, a ablação do dano tecidual é bem demarcado a partir de tecido hepático danificado circundante (MALA 2006).

Embora estejam disponíveis diversos criógenos, que é o meio utilizado para extrair calor do tecido-alvo, a maioria é de uso limitado devido aos perigos de combustão ou ao potencial para agredir ao ambiente (HOLMBERG, 2007). Desde o surgimento da criocirurgia, vários destes foram experimentados, obtendo-se nos tecidos diferentes temperaturas, dentre os quais podemos citar o dióxido de carbono (-78,5°C), oxigênio (-187,5°C), óxido nitroso(89,5°C)e gás de dióxido de carbono líquido (BAUST,1997 ; COOPER, 2001). Baust, (1997) alerta que nenhum outro agente tem a capacidade de congelação de nitrogênio líquido e somente este deve ser utilizado no tratamento de tumores invasivos.

Na criocirurgia veterinária, utiliza-se o nitrogênio líquido e o óxido nitroso (HOLMBERG, 2007), sendo o primeiro, o criógeno mais utilizado. Sua popularidade se deve ao alcance de baixas temperaturas (-197 ° C), que o torna apropriado para lesões tanto benignas e malignas. Seus efeitos são previsíveis e bem documentados (COOPER,

2001) e, por ser incolor, inodoro, ininflamável, atóxico e inerte, pode ser manipulado com segurança e com o mínimo de precauções, que incluem não ter contato direto com o líquido, não manipular metais congelados pelo nitrogênio e não acondicioná-lo em recipientes selados e que não sejam os apropriados para este fim (LUCAS e LARSON, 2002).

Alguns autores relatam que apesar de suas excelentes características térmicas, o uso do nitrogênio apresenta algumas desvantagens como a necessidade do uso de sondas relativamente grandes, a dificuldade de armazenamento e um certo descontrole no processo de congelamento, pois tanto o acionamento do gás quanto seu fim é mais lento do que em tecnologias mais novas (THEODORESCU, 2004).

O argônio é o criógeno mais recentemente utilizado, sendo empregadopor meio de um aparelho tipo Joule-Thomson. Ele congela rapidamente e atinge temperaturas tão baixas quanto o nitrogênio (THEODORESCU, 2004).

3.1.2. Equipamentos e Técnicas da Criocirurgia

Nem todas as células de uma determinada área submetida à crioterapia são destruídas em um único ciclo de congelamento - descongelamento. Para que se tenha maior êxito nesse procedimento alguns pontos devem ser levados em consideração, tais como: criógeno utilizado, equipamento e técnicas de aplicação, duração e temperatura do congelamento, relação entre os tempos de congelamento e descongelamento, número de ciclos e fatores intrínsecos ao próprio paciente (LUCAS, 2004).

Na veterinária, os equipamentos de aplicação utilizados são as pistolas de pulverização de auto pressurização, que se destinam a liberar uma combinação de vapor e gotículas de criógeno líquido na superfície do tecido alvo (HOLMBERG, 2007).

Tanto sistemas fechados quanto abertos podem ser utilizados. Atualmente a técnica é realizada por meio de spray (sistema aberto) ou sonda (sistema fechado). Já foram utilizados aplicadores com ponta de algodão (zaragatoa) ou o gotejamento do líquido diretamente sobre o tumor, mas estas técnicas apresentavam limitações devido à falta de controle na expansão ou no término do congelamento (HOLMBERG, 2007).

O sistema fechado consiste no resfriamento da lesão através do contato da sonda, onde internamente passa o nitrogênio líquido aplicado. Este sistema possui maior controle da área distribuída, porém a profundidade alcançada é menor**.** A capacidade de

congelamento da sonda depende da sua temperatura, da área da sua superfície de transferência de calor e da sua condutividade térmica. A condutividade do tecido,raramente, é um fator importante porque tecidos têm alto teor de água, e como sua condutividade é semelhante a da água, não há prejuízo ao congelamento (THEODORESCU, 2004). Hoje as sondas têm menor calibre, permitindo seu uso com menor risco (TREJO, 2011). Estes avanços permitem grande flexibilidade na abrangência dos órgãos ou de tumores de várias formas. Além disso, há evidências para sugerirque, quando um dado volume de tumor é submetido ao congelamento por três sondas menores, o volume afetado é maior quando comparado com uma sonda maior (THEODORESCU, 2004).

O uso do spray é o método mais eficaz e versátil de liberação de criógeno, e utiliza o sistema aberto, que emite um jato diretamente na área a ser congelada (QUEIROZ, 2004). Ocorre liberação do gás em alta pressão em pequenos orifícios, havendo uma mudança de estado líquido para gasoso durante o contato com o tecido, removendo uma quantidade maior de calor do tecido tratado se comparado com as sondas fechadas. O volume de criógeno é controlado pelo acionamento do gatilho da pistola e o tamanho da gotícula liberada é limitado pelo diâmetro do orifício da ponteira utilizada (HOLMBERG, 2007).

Para lesões malignas, os tempos de congelamento são mais longos do que para as lesões benignas. Para o adequado tratamento de tumores , com destruição de todas as células malignas, as temperaturas de tecido devem ser abaixo de -50 ° C (COOPER, 2001).

3.1.3. Monitoramento da área congelada

A monitorização da profundidade de congelamento pode ser feita subjetivamente ou objetivamente. A avaliação subjetiva se dá por inspeção visual e palpação do globo de gelo. A borda externa do globo de gelo é de 0°C, o que é inadequado para destruição tecidual, e apenas cerca de 75% do tecido no interior do globo de gelo é destruído por congelamento. O volume de tecido congelado deve ser igual ao volume que teria sido removido, se houvesse uma cirurgia de excisão. A profundidade do congelamento por contato pode ser calculada como sendo levemente menor que o raio do globo de gelo. A

monitorização objetiva pode ser realizada com uso de pirômetros para medir a temperatura da ultrassonografia trans operatória e, ainda a tomografia computadorizada e da ressonância magnética (HOLMBERG, 2007).

O uso da imagem de ultrassom durante o procedimento cirúrgico permite a monitorização do tecido congelado. A aplicação da imagem ultrassonográfica do congelamento do fígado foi inicialmente descrita por Gary Onic *et. al.* (1985). O tecido congelado se mostra hipoecóico, com uma imagem escura, e a margem do tecido congelado é hiperecóica aparecendo como uma linha brilhante. Durante o congelamento o volume de tecido congelado aumenta eo aro hiperecoico afasta-se da sonda, deixando a zona escura além deste (BAUST, 1997). No entanto a ultrassonografia apresenta algumas deficiências, pois grande parte do volume congelado é obscurecida por distorções, não proporcionando uma imagem além da borda do gelo, e há sombreamento acústico posterior que não permite que o médico visualize nada além da superfície de gelo (BAUST, 1997).

3.1.4. Criocirurgia hepática

O fígado pode estar envolvido em neoplasias sistêmicas como linfoma, histiocitose maligna e mastocitoma (LIPTAK, 2007; JOHNSON, 2008; WATSON &BUNCH, 2010). Tumores malignos são mais comuns que benignos e os tumores metastáticos são 2,5 vezes mais comuns que tumores primários e são, particularmente, provenientes do baço, pâncreas, glândula mamária e trato gastrointestinal (LIPTAK, 2007; JOHNSON, 2008; THAMM, 2009; WATSON; BUNCH, 2010).

O tratamento para tumores primários solitários e para carcinoma hepatocelular massivo é a ressecção cirúrgica, apresentando um prognóstico satisfatório, pois o fígado tem grande capacidade regenerativa com 80% de retorno a função normal após hepatectomia (OGILVIE; MOORE, 1995; THAMM, 2009; WATSON; BUNCH, 2010). Porém, para tumores difusos e nodulares com envolvimento extenso do parênquima hepático, essa opção é paliativa e, geralmente, indicada para controlar hemorragias ou remover uma grande massa necrótica (THAMM, 2009; HIGGINBOTHAN; BRUGMANN, 2010).

A criocirurgia hepática pode ser utilizada tanto no tratamento de carcinoma metastático quanto carcinoma hepatocelular primário, com uso de criosondas, fornecendo resultados semelhantes aos da ressecção cirúrgica.A principal vantagem da criocirurgia é a capacidade para tratar lesões generalizadas, enquanto que a ressecção cirúrgica é limitada para focos isolados ou pequenos tumores (COOPER,2001).

3.2. Cirurgia Laparoscópica

A cirurgia laparoscópica mudou totalmente o estilo das intervenções cirúrgicas e, conforme o tempo avança, esta modalidade vem incorporando novos acessos pelas vantagens que apresenta em comparação com a cirurgia aberta (VILLAVICENCIO, 2006). Os primeiros relatos de procedimentos laparoscópicos datam de 1901, com a utilização de um citoscópio para a visualização da cavidade abdominal. Em 1911, publicações sobre o método começaram a aparecer no mundo todo, evidenciando a grande difusão da técnica, ainda com o objetivo diagnóstico (LAU *et al.*, 1997).

3.2.1. A cirurgia laparoscópica em Medicina Veterinária

O menor trauma cirúrgico associado a uma menor taxa de complicações leva diferentes autores a acreditar que a utilização da videocirurgia venha a conquistar seu espaço em medicina veterinária. A videocirurgia representa uma nova modalidade na Cirurgia Veterinária no Brasil (FRANCO *et. al*, 2009). Esta foi iniciada como um modelo experimental para fins reprodutivos e para exploração da cavidade peritoneal, bem como na coleta de biópsias de diferentes órgãos (RICHTER, 2001). Com o desenvolvimento tecnológico e repercussão na qualidade e variedade cada vez maiores dos equipamentos e instrumentais, assim como o crescimento técnico dos cirurgiões, determinou-se rápida evolução do acesso laparoscópico, o qual se tornou altamente especializado (FREEMAN, 1998). Desde então, uma série de procedimentos laparoscópicos e videoassistidos vem sendo relatada, como ovário-histerectomia, (BRUN, 1999; SCHIOCHET, 2006; TORRES, 2010; MOTTIN, 2014; SOUZA, 2014) criptorquidectomias (BECK, 2003; FARACO, 2013), herniorrafia diafragmáticas (BRUN *et al*,1998; BECK *et al*., 2004; ZIMMERMANN et. al., 2008), esplenectomia (STEDILE, 2007; MENEZES, 2012), colopexias (BRUN, 2007; GUEDES *et. al*.,

2012), nefrectomias (BECK, 2000), OSH por único portal (SILVA et al, 2011), cistotomia (BRUN *et. al*., 2008**),** entre outras (BRUN; BECK, 1999; MAYHEW, 2013), bem como a coleta de materiais para biópsia por via laparoscópica, que foi adotada por muitos centros (MARTINS, 2009; MAYHEW, 2013). Sem deixar de ressaltar a importância de sua utilização em parceria com a medicina humana no desenvolvimento de novos procedimentos (FRANCO *et al*., 2009).

3.2.2. Criocirurgia Hepática Laparoscópica

A crioterapia hepática é usada para tratar tumores hepáticos irressecáveis e pode ser realizada por laparoscopia (McCALL *et al*, 1996). Em medicina é realizada através da implantação de sondas circulares com nitrogênio líquido diretamente dentro do tumor para criar uma bola de gelo, a qual envolve a lesão (ROSS, *et al*, 1995). Podem ser usadas sondas de crioterapia hepáticas em portais laparoscópicos de 5mm de diâmetro (Ø) e 10 mm de Ø, de modo que a crioterapia possa ser realizada inteiramente por laparoscopia (McCALL *et al*., 1996). Atualmente, os casos selecionados para a criocirurgia são aqueles para os quais não é possível um tratamento convencional (BAUST, 1997).

3.3. O coelho como modelo experimental

O coelho é um modelo adequado e viável para estudos experimentais em várias áreas de investigação biomédica (CONTO, 2002; CALASANS-MAIA, 2009). Eles são amplamente utilizados para a pesquisa experimental em cirurgia por apresentarem baixo custo, tamanho pequeno, fácil acesso venoso e, principalmente, porque eles têm um número de características anatômicas e fisiológicas que são úteis para investigação (BALBINOTTO, 2010).

O número de publicações sobre técnicas cirúrgicas utilizando animais experimentais é crescente (DAMY, 2010) e o uso desta espécie apresenta várias vantagens como fácil manuseio e a possibilidade de trabalhar com um grande número de indivíduos com ciclos vitais curtos, o que permite padronização genética ambiental. Cabe ressaltar que seu uso deve ser baseado em princípios científicos, éticos e legais (BALBINOTTO, 2010). Damy (2010) e Calasans Maia (2009) abordaram a importância do emprego de cuidados com essa espécie, ressaltando os principais parâmetros

exigidos, e Braga (2009) relata que o emprego de enriquecimento ambiental para os alojamentos dos animais de laboratório podem resultar em grandes benefícios.

4. MATERIAIS E MÉTODOS

4.1. Animais

Antes de iniciar a execução de tal estudo, o seu projeto foi enviado para avaliação junto à Comissão de Ética no Uso de Animais (CEUA) da UFRGS, sendo aprovado sob o protocolo de número 24485 (Anexo 1).

Foram utilizadas um total de doze coelhas adultas, com pesos que variaram entre 2.800 e 3.720 Kg, as quais seriam destinadas ao abate por motivo de descarte comercial, provenientes da Cunicultura Chimango do Eldorado, de responsabilidade do Médico Veterinário Irany Zolinendo. Quatro animais foram destinados aos procedimentos piloto do experimento e, os outros nove (Apêndice A), para execução de tal.

O transporte dos animais até suas instalações foi realizado em gaiolas individuais. As coelhas foram mantidas em alojamento adequado, em gaiolas isoladas nas dimensões (0,90×0,60×0,45m), adequadas às necessidades da espécie, com temperatura ambiental entre 23° e 25°C, com ciclo de luz claro-escuro de 12 em 12 horas, nas dependências da Faculdade de Veterinária da Universidade Federal do Rio Grande do Sul (UFRGS), em instalações apropriadas para a permanência destes animais (Figura 1). Os animais foram alimentados diariamente com ração comercial balanceada, específica para espécie[1], vegetais frescos e água *ad libitum* durante todo o período experimental, exceto nas 12 horas que antecediam o procedimento cirúrgico.

[1] Piá, Cooperativa Agropecuária Petrópolis LTDA, nova p Rio Grande do Sul

Figura 1 – Instalações dos animais experimentais. A) Coelha instalada em gaiola individual, recebendo vegetal folhoso. B) Conjunto de gaiolas individuais com os animais alojados, nas dependências do bloco cirúrgico de ensino da Faculdade de Veterinária da UFRGS

Todos os animais foram avaliados fisicamente quanto à condição corporal, presença de ectoparasitas, presença de secreção nasal, ocular ou vaginal, alopecia ou outra alteração de pele no início do experimento. Durante 15 dias, todos os animais passaram por um período de adaptação ambiental anteriormente a qualquer procedimento cirúrgico, coleta de sangue ou realização de ultrassonografia, sendo diariamente monitorados quanto à ingestão de água e alimento, disposição física, defecação e produção de urina.

4.2. Instrumentais e Equipamentos

Os equipamentos videoendoscópicos usados para realização dos procedimentos cirúrgicos foram: uma microcâmera[2], um monitor de vídeo LCD[3],uma fonte de luz xênon[4], um cabo de luz de fibra ótica[5],um processador de microcâmera[6],um insuflador

[2] Microcâmera digital AR-T12E, Olympus, Tóquio, Japão

[3] TV LCD, 21”FlatronWide M 228WA, LG, Taubaté, São Paulo

[4] fonte de luz halógena XENON NOVA® 175 watts, Karl Storz-Endoskope, Tuttlingen, Alemanha

[5] Cabo de luz 435 NA, Karl Storz-Endoskope, Tuttlingen, Alemanha

eletrônico de CO2[7], um endoscópio rígido de 4mm Ø e ângulo de visão de 0°[8], uma placa para captura de vídeo, notebook[9], um redutor de diâmetro de 5mm Ø para 4 mm Ø[10], uma pinça de Reddick-Olsen[11], uma tesoura de Metzembaum[12] ,um trocarte permanente de 7 cm de comprimento e com 5 mm[13]de Ø e um trocarte permanente 10mm Ø adaptado[14].

Os equipamentos criocirúrgicos utilizados para os procedimentos incluíram dois aparelhos Cryogun B-700G Cry-Ac®[15], nitrogênio liquido (Figura 2), uma ponteira de crioterapia aberta, cilíndrica de 3 polegadas e 28 G (straight spray 105-18)[16],uma ponteira de crioterapia fechada, cilíndrica de 8mm de diâmetro (cilindrical probe 205-8)[17] (Figura 3).Os demais instrumentais utilizados foram: uma mangueira de silicone para insuflação da cavidade abdominal, uma caixa de instrumental básico cirúrgico convencional.

---

[6] Microcâmera digital AR-T12E, Olympus, Tóquio, Japão

[7] EletronicEndoflator 26430020, Karl Storz-Endoskope, Tuttlingen, Alemanha

[8] Hoopkins II Endoskope 4 mm, Karl Storz-Endoskope, Tuttlingen, Alemanha

[9] Inspiron 3420, Dell, USA

[10] BhioSuply, Canoas Rio Grande do Sul

[11] BhioSuply, Canoas Rio Grande do Sul

[12] BhioSuply, Canoas Rio Grande do Sul

[13] Trocarte 141188, Edlo, Canoas, Rio Grande do Sul

[14] Versaport 5 mm RPF, Auto Suture, São Paulo

[15] Cryogun B-700G Cry-Ac do Brasil, importadoraBrymill Cryogenic Systems, Basingstoke ,UK

[16] Cry-Ac do Brasil, importadoraBrymill Cryogenic Systems, Basingstoke ,UK

[17] Cry-Ac do Brasil, importadoraBrymill Cryogenic Systems, Basingstoke ,UK

Figura 2-A e B)Equipamento criocirúrgico Cryogun B-700G Cry-Ac® pronto para a utilização, envolto em camisa plástica estéril.



Figura 3– A) Ponteira criocirúrgica fechada, cilíndrica, envolta em neoprene. B) Trocarte de 10 mm ø. C) Ponteira criocirúrgica fechada, cilíndrica posicionada no interior do trocarte de10 mm ø.

4.3. Avaliação pré-cirúrgica

Os animais foram avaliados por meio de exame clínico geral, sendo registrados os valores de massa e temperatura corporal, frequência cardíaca e respiratória,

hidratação e condição corporal. Na avaliação pré-cirúrgica, os exames complementares hematológicos e ultrassonografia foram realizados.

A coleta de sangue para execução dos exames hematológicos e bioquímicos foi realizada visando avaliar a condição renal e hepática dos animais. Os exames realizados foram: hemograma, contagem de plaquetas e dosagem sérica de fosfatase alcalina (FA), (AST), (ALT), creatinina e albumina. O volume total coletado foi de 1,5 mililitros (ml) de sangue da veia jugular. Um ml foi destinado às provas bioquímicas e 0,5 ml, coletados em micro tubos, destinados à realização do hemograma e contagem de plaquetas. A coleta de sangue se deu através de contenção física gentil com auxílio de uma toalha para cobrir o animal, evitando movimentos inesperados, não sendo necessário uso de contenção química. Após tricotomia da região a ser coletada, realizou-se antissepsia do local com álcool 70% e aquecimento manual (acariciando o local) para dilatação do vaso seguido da coleta com agulha hipodérmica 25X7 milímetro (mm), inserindo a agulha 1 a 3mm de profundidade.

Também foi realizado exame ultrassonográfico abdominal total pré-cirúrgico com auxílio de um aparelho de ultrassonografia[18], com dois transdutores multifrequenciais, microconvexo de 5 a 7,5 MHz e outro linear de 7,5 a 10 MHz. Depilação prévia foi realizada com auxílio de uma máquina de tosa, posteriormente o animal foi colocado em decúbito dorsal e foi aplicado gel ultrassonográfico na região ventral do abdômen. Os órgãos abdominais foram avaliados quanto ao tamanho, ecogenicidade, topografia, simetria e arquitetura, com ênfase no fígado, rins, baço e bexiga, não sendo encontrado qualquer sinal de alteração nos coelhos utilizados no presente estudo. Para realização deste exame, os animais foram contidos manualmente de forma gentil, em ambiente calmo e tranquilo, não havendo necessidade de contenção química para sua realização.

4.4. Preparo pré-cirúrgico e protocolo anestésico

[18] Aparelho ultrassonográfico modelo Z6, Mindray,Shenzhen

Antes do procedimento cirúrgico, todos os animais foram submetidos a um jejum alimentar sólido por doze horas, sendo que a dieta mantida nas 24h anteriores era composta somente de vegetais frescos.

A preparação pré-cirúrgica com o transporte dos animais em gaiolas individuais, de suas instalações até a sala de pesagem, a qual foi realizada embalança digital infantil[19]. Em seguida, fez-se o transporte até a sala de preparação pré-anestésica onde foi administrado quetamina (20mg. Kg^{-1}), midazolan (1mg. Kg^{-1}) e meperidina (5mg. Kg^{-1}) pela via intramuscular na mesma seringa, como medicação pré-anestésica (MPA). Após 10 minutos, realizou-se a tricotomia das regiões tóracoabdominal se estendendo desde o apêndice xifóide até 3 cm caudalmente a cicatriz umbilical e face cranial dos membros torácicos.

O acesso venoso da veia cefálica foi realizado com cateter 24G e iniciou-se a infusão de ringer lactato[20] na taxa de infusão de $3ml.Kg.h^{-1}$. Logo após, administrou-se oxigênio a 100% com auxílio de máscara por cerca de 5 minutos, ato contínuo seguido da indução anestésica com isoflurano ao efeito por meio de máscara. Procedeu-se a intubação orotraqueal após instilação de 0,1mL de lidocaína 2% na região da orofaringe. O animal foi colocado em decúbito dorsal, sendo colocado travesseiro sob a região cervical para facilitar a extensão do pescoço. Foi realizada a oclusão manual do esôfago e a introdução às cegas de tubo orotraqueal de Murphy número 2 lubrificado. A manutenção anestésica se deu pela administração de isoflurano[21], ao efeito.

Após as etapas de indução da anestesia, foi administrado enrofloxacino[22] IV 5 $mg.kg^{-1}$ como antibiótico profilático. Os animais foram posicionados em decúbito dorsal na mesa cirúrgica, sobre um colchão térmico e foram fixados os cabos do monitor. A anti-sepsia do campo cirúrgico foi realizada com solução de gluconato de

[19] Balança digital Mobily baby 25BB, Filipeso, João Pessoa, Paraiba

[20] Ringuer Lactato, Basa, Caxias do Sul, Rio Grande do Sul

[21] Biochimico, Itatiaia, Rio de Janeiro

[22] ChemitecAgro-Veterinária, São Paulo, São Paulo

clorexidina 4%. Em seguida, os animais foram cobertos com campo plástico[23] e panos de campo cirúrgico estéreis, deixando apenas a área cirúrgica aparente.

Os coelhos foram monitorados de maneira contínua eletrocardiograma (ECG) em DII, velocidade de 25 mm/s, saturação arterial de hemoglobina com oxigênio (SpO2), frequência cardíaca e respiratória, pressão arterial média (PAM), pressão arterial diastólica (PAD)(Figura 4), por monitor multiparametrico[24] modelo Inmax vetseries (Figura 5 B). A extubação foi realizada após o reaparecimento dos reflexos protetores, liberando-se o animal para o setor de pós-operatório somente após a TR atingir 37°C e o mesmo apresentar adequado nível de consciência.

Figura 4 – A) Preparo pré-cirúrgico do paciente. B) Disposição dos eletrodos do ECG, do sensor do oxímetro e do manguito para aferição da pressão. C) Anti-sepsia do campo cirúrgico com gluconato de clorexidina 4%. D) Posicionamento final do animal.

23 Luplast, Biguaçu, Santa Catarina

24 Instramed, Porto Alegre, Rio Grande do Sul

4.5. Preparo do equipamento criocirúrgico e laparoscópico

Todos os equipamentos foram previamente testados antes dos procedimentos cirúrgicos, assim como o insuflador foi regulado para manter a pressão intra-abdominal de dióxido de carbono (CO2) em 8 mmHg. Os equipamentos foram dispostos em um armário móvel (Figura 5C). As pinças, a tesoura, o obturador do trocarte de 7 cm de comprimento, a ótica, a mangueira do insuflador e os instrumentais cirúrgicos convencionais foram esterilizados em autoclave, à temperatura de 127° durante 40 minutos. O trocartes de 5 mm ø adaptado e os vedantes de silicone do trocarte foram esterilizados em uma solução de ácido peracético 0,2%[25] durante 30 minutos, sendo, após este período, lavados com água destilada[26], secos com compressas estéreis e dispostos sobre a mesa. Os cabos de fibra ótica e da microcâmera não foram esterilizados; estes equipamentos foram recobertos por capas plásticas estéreis[27] próprias para videocirurgia. O endoscópio rígido de 4 mm foi conectado à microcâmera e ao cabo de fibra ótica da fonte de luz e os mesmos foram igualmente envolvidos por capa estéril. Os aparelhos de crioterapia foram dispostos sobre a mesa auxiliar juntamente aos outros materiais (Figura 5 A).

[25] Bell Type, Taboão da Serra, São Paulo

[26] Eurofarma, Ribeirão Preto, São Paulo

[27] Esterili-Med, Caxias do Sul, Rio Grande do Sul

Figura 5 – A) Distribuição do instrumental cirúrgico convencional e laparoscópico, bem como dos equipamentos criocirúrgicos, sobre a mesa auxiliar. B) Equipamento anestésico e monitor multiparamétrico utilizados no experimento. C) Disposição dos equipamentos videocirúrgicos na torre.

4.6. Procedimento cirúrgico

Um projeto piloto foi realizado para que fossem definidos alguns pontos, tais como: escolha da ponteira mais adequada entre os modelos cilindrical probe 205-8 e straight spray 105-18 e também definição do tempo de acionamento do aparelho de crioterapia para realização completa da lesão hepática, intervalo entre o primeiro e segundo ciclo criocirúrgico e os locais de aplicação da técnica.

O equipamento videolaparoscópico e a equipe cirúrgica composta pelo cirurgião, o câmera, o anestesista, instrumentador e o volante foram posicionados esquematicamente na sala cirúrgica (Figura 6).

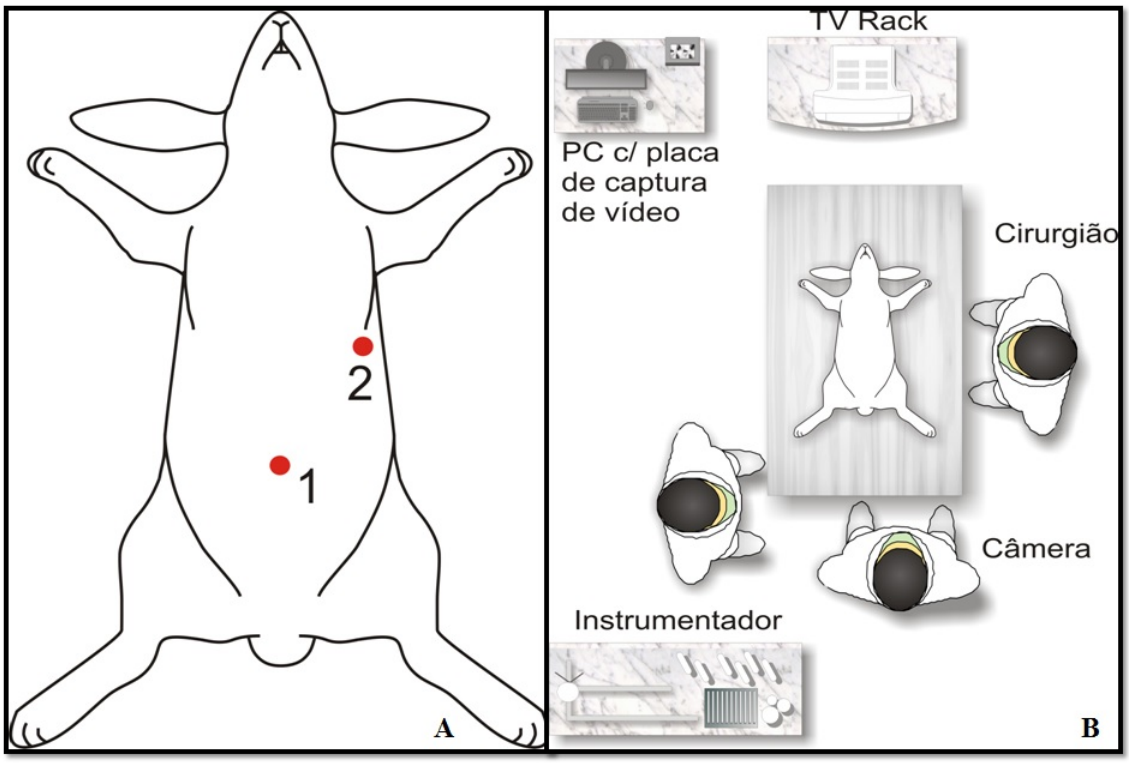

Figura 6 – A) Localização dos acessos para os trocartes na técnica empregada. B) Distribuição esquemática dos equipamentos, equipe cirúrgica e paciente.

A técnica de crioablação hepática foi realizada através de incisão de pele de aproximadamente 4 mm de comprimento com lâmina de bisturi[28] número 15 seguida de dissecção delicada da musculatura e identificação do peritônio, sendo acessada a cavidade abdominal cerca de dois centímetros cranial à cicatriz umbilical, na linha média ventral, para introdução do primeiro trocarte com 5 mm de Ø através de técnica aberta seguida da insuflação de CO2 dentro da cavidade abdominal, criando o espaço de trabalho através do pneumoperitôneo (Figura 7). A pressão de dióxido de carbono medicinal mantida foi de 8mmHg.

[28] MedBlade, MedGoldman, São José, Santa Catarina

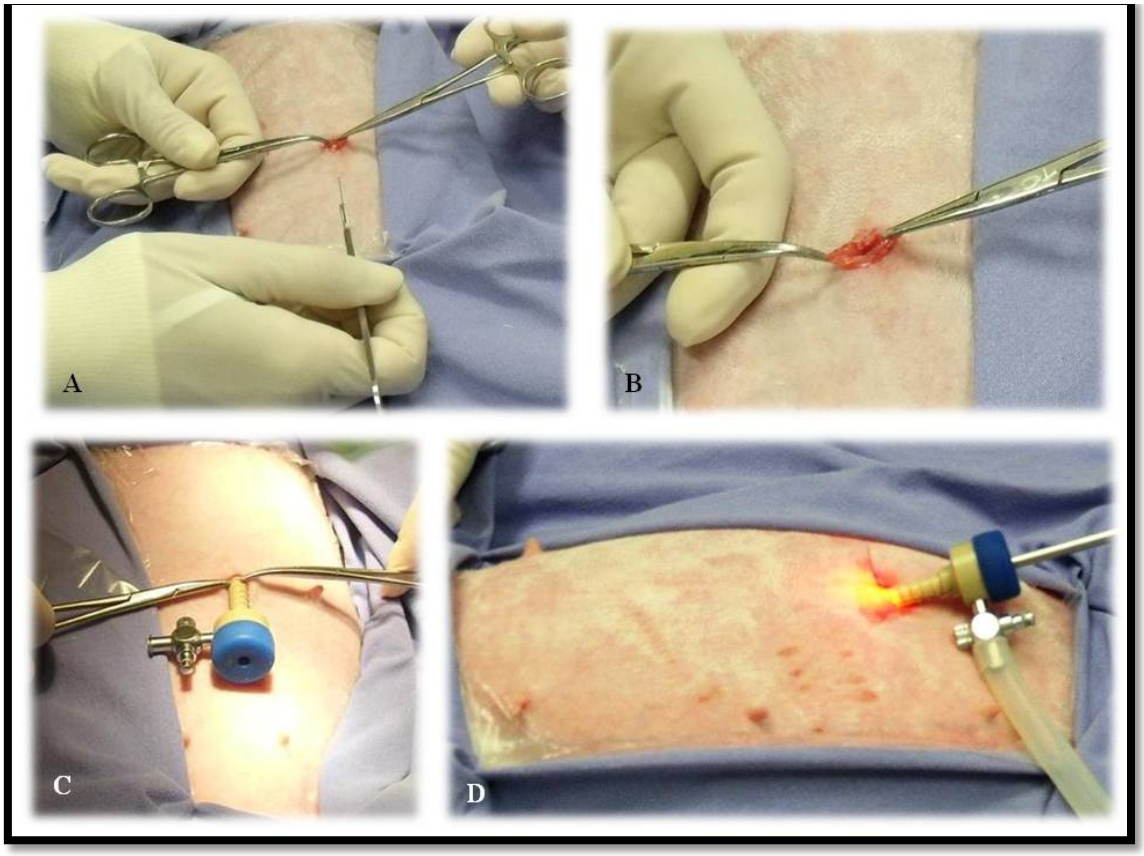

Figura 7 – A) Técnica aberta para a introdução do primeiro trocarte. Incisão de 4 mm da linha alba. B) Acesso pronto para a introdução do trocarte. C e D) Posicionamento do primeiro trocarte.

Logo após, promoveu-se introdução de um redutor de diâmetro de 5mm ø para 4 mm ø para passagem do endoscópio rígido com ângulo de visão de 0° e 4 mm de Ø afim de não haver escape do gás carbônico, e realizou-se a inspeção da cavidade abdominal. Em seguida foi introduzido o segundo trocarte com 10mm de Ø para acesso da ponteira criocirúrgica (Figura 8). Esta inserção foi realizada pela técnica aberta por punção de bisturi, no lado esquerdo do abdome, a 3cm da mama torácica, crânio-lateralmente em relação ao primeiro, sob visualização, permitindo seu alcance no fígado. Após, promovia-se inclinação lateral de aproximadamente 20°, para facilitar a passagem da ponteira cilindrical probe 205-8, também mantendo o animal em céfalo-aclive (posição anti-tremdelemburg) para melhor visualização do fígado (Figura 9).

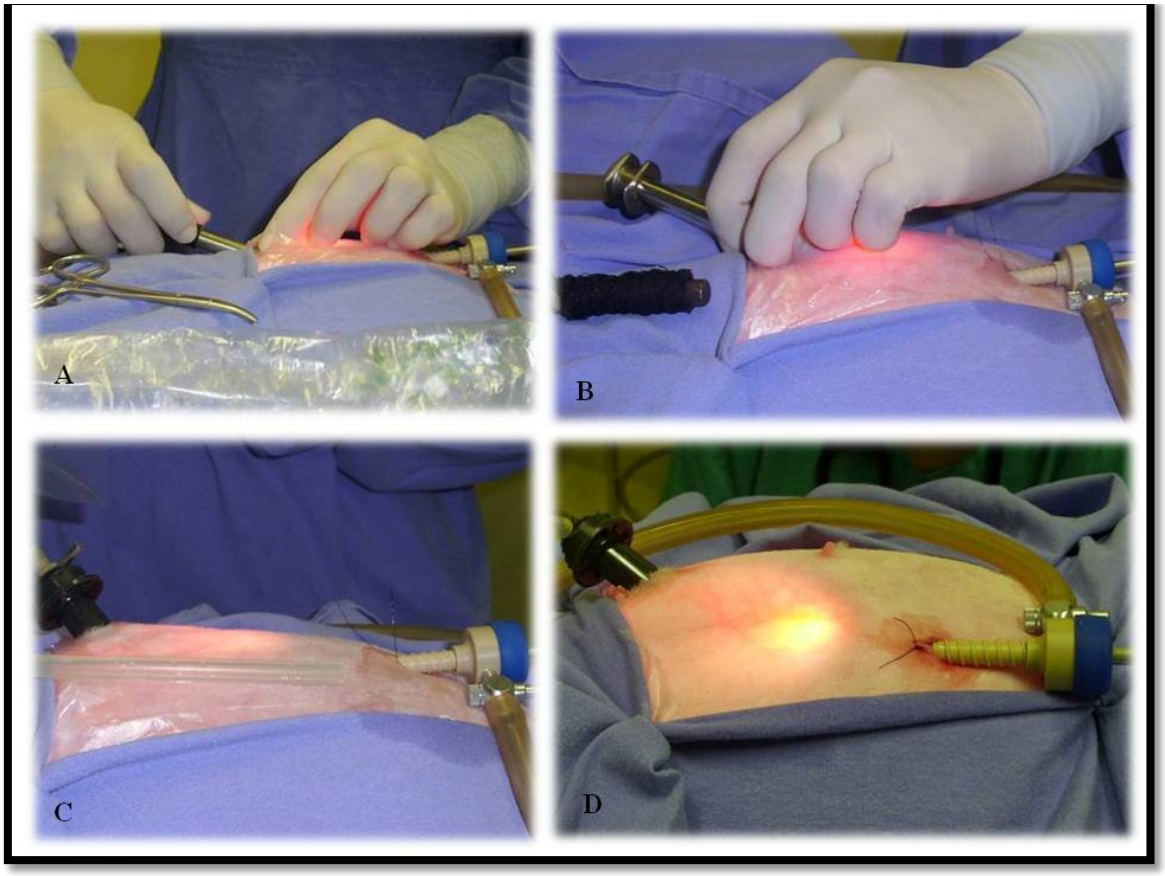

Figura 8 – A) Introdução do segundo trocarte. B) Remoção do obturador do trocarte. C e D) Posicionamento dos dois portais de acesso.

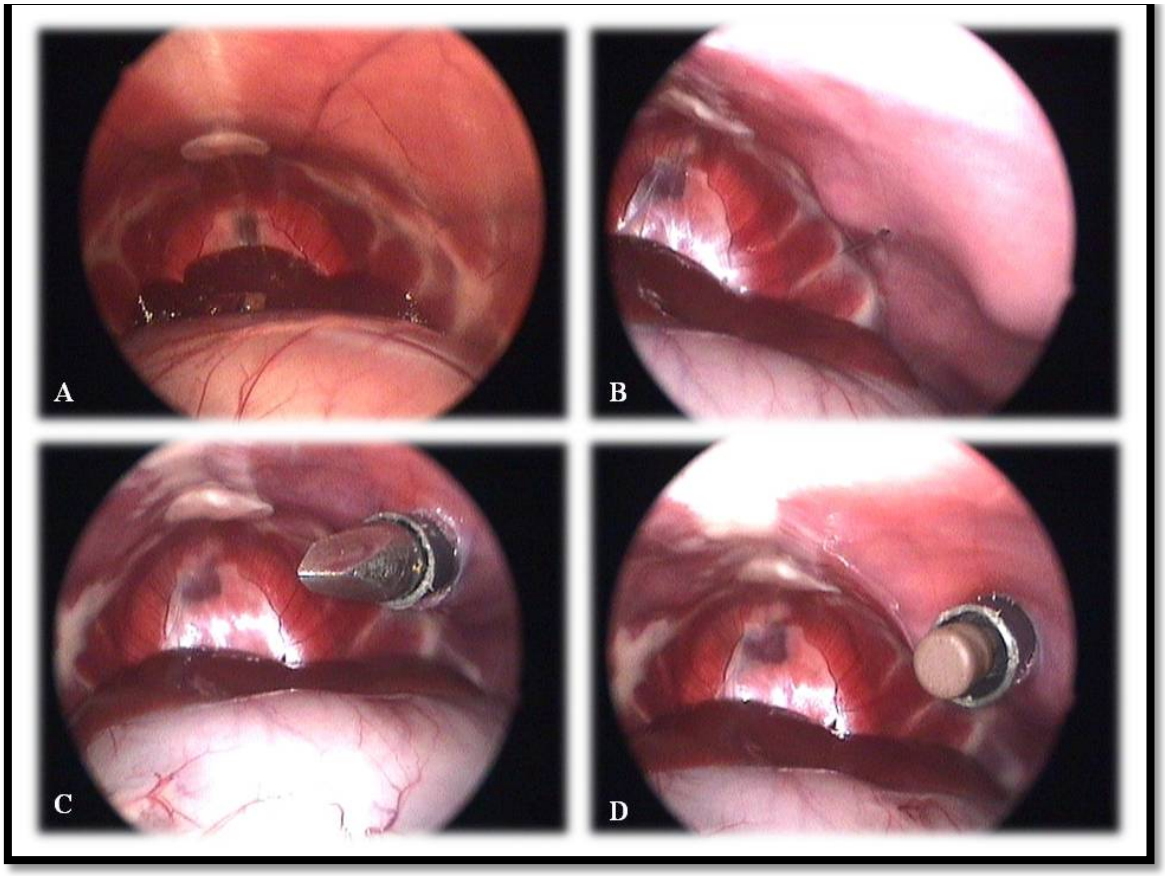

Figura 9 - Cavidade abdominal. A) Observa-se o estômago em repleção moderada e o fígado deslocado cranialmente. B) Incisão da parede abdominal em estocada, com lâmina de bisturi, para inserção do trocarte de 10 mm ø. C) Trocarte posicionado ainda com o obturador. D) Aspecto do trocarte com a ponteira ajustada.

A criocirurgia foi realizada por acionamento de um jato continuo de nitrogênio liquido através de uma ponteira de crioterapia cilíndrica de 8mm de diâmetro (Figura 10), em três locais previamente estabelecidos por ordem de distância, sendo o primeiro mais próximo do local de introdução do trocarte e o último mais distante. O processo de congelamento foi realizado por uma ponteira fechada, sendo executada a técnica por contato. O método foi desenvolvido por 25 segundos em cada um dos três locais, até que uma lesão de aproximadamente 8mm de Ø de congelamento veio a ser formada. O processo de crioterapia seguiu-se em três locais distintos, em dois lobos hepáticos diferentes, de acordo com o posicionamento e alcance da ponteira criocirúrgica, onde permitisse ampla visibilização e perfeita execução da técnica. Esta foi repetida por duas vezes em cada local, completando-se dois ciclos. Após os dois ciclos de crioablação, os locais da lesão foram monitorados aguardando o total descongelamento (Figura11).

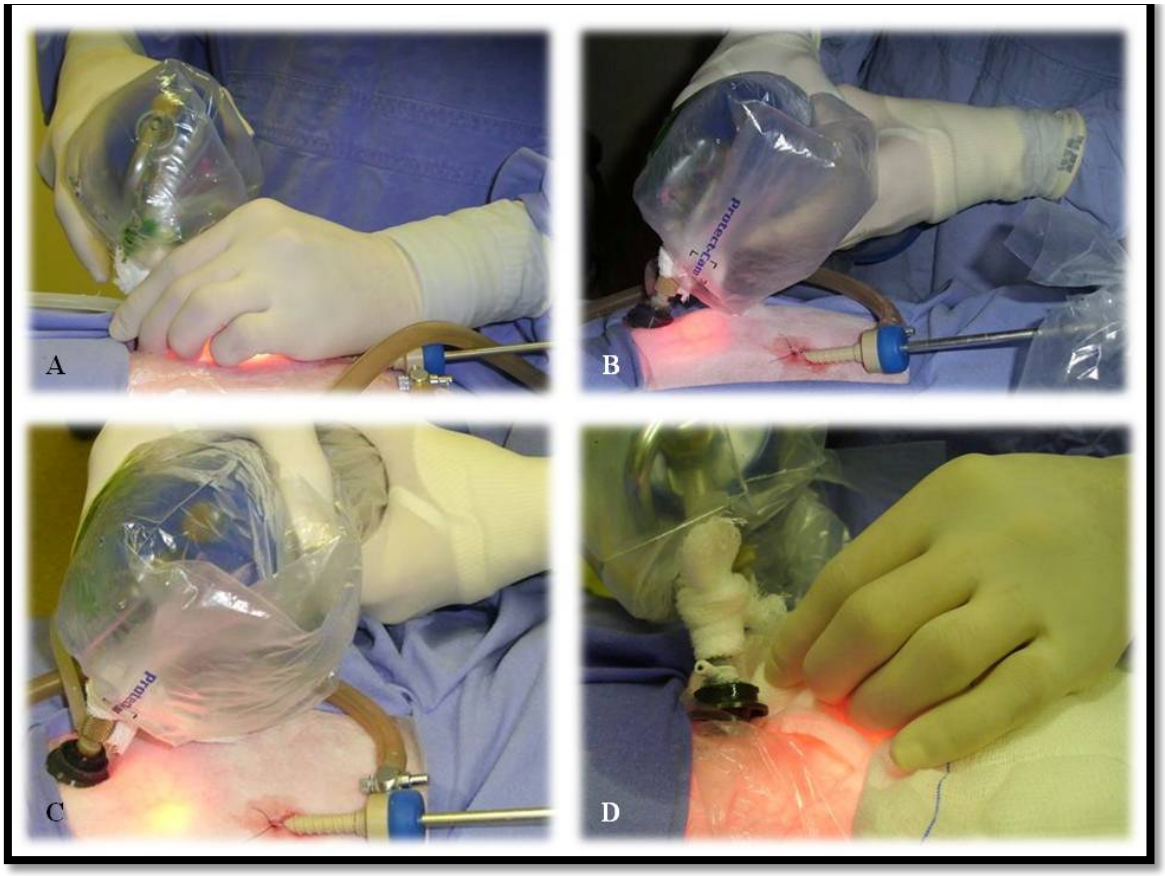

Figura 10 –A) Aparelho criocirúrgico com capa de plástico estéril sendo posicionado para execução da criocirurgia. B e C) Aparelho criocirúrgico com capa de plástico estéril posicionado e acionado para execução da criocirurgia. D) Aspecto do trocarte de 10mm de Ø ainda com ponteira criocirúrgica acoplada ao aparelho criocirúrgico, após execução da técnica de criocirurgia.

Por fim, foi efetuada a inspeção minuciosa de cada local da criocirurgia, observando possíveis hemorragias, após diminuir a pressão do pneumoperitôneo para 6mmHg. Ao final do procedimento, a cavidade abdominal foi novamente inspecionada e o pneumoperitôneo foi desfeito. Posteriormente, foi realizada a sutura da musculatura com sutura contínua simples com ácido poliglicóico 3-0 e a dermorrafia com sutura padrão isolado simples com fio náilon 4-0.

Durante o procedimento de criolesão as avaliações trans-cirúrgicas realizadas foram a contagem do tempo de congelamento e descongelamento das lesões, com as possíveis diferenças entre o primeiro e segundo ciclo, e a observação de hemorragia hepática causada pela criolesão.

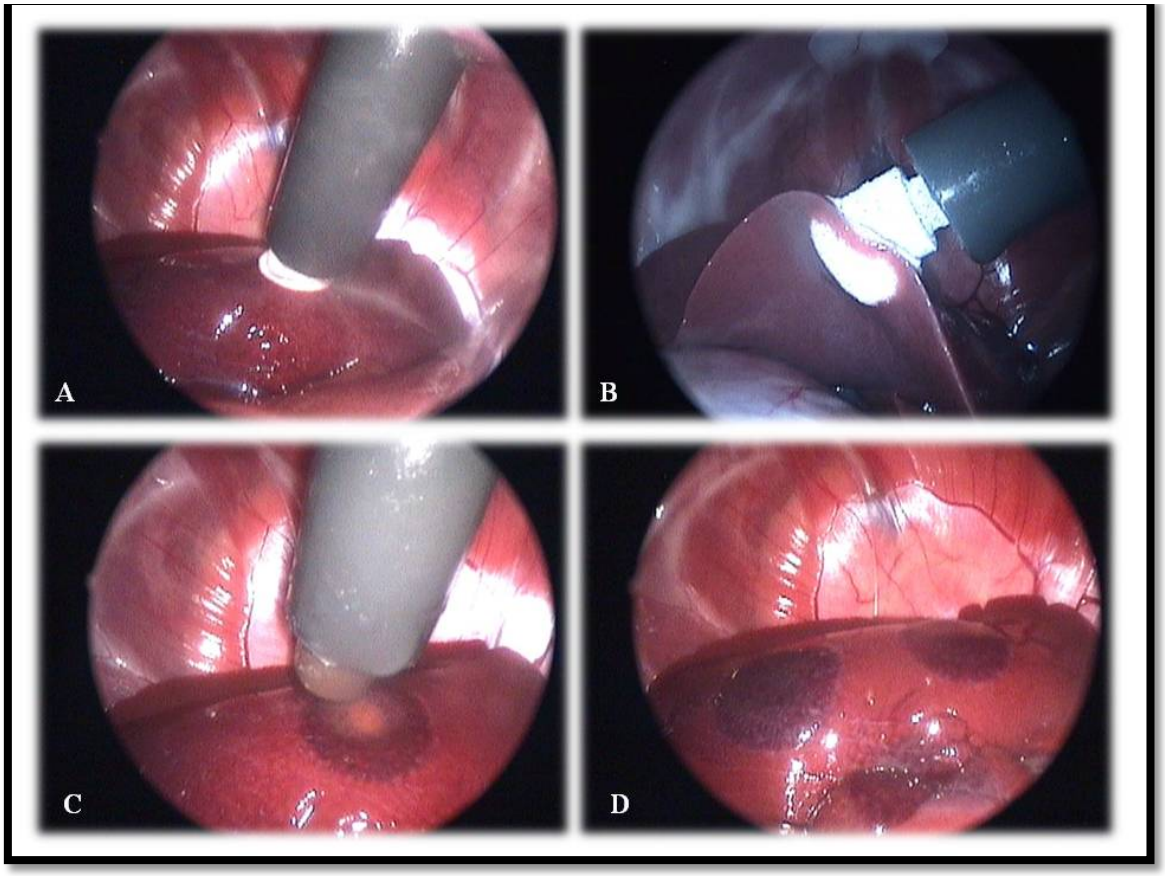

Figura 11 – Cavidade abdominal A) Execução da lesão de crioablação hepática com ponteira criocirúrgica cilíndrica em trocarte de 10 mm de diâmetro. B) Aspecto hepático logo após a execução de crioablação hepática com ponteira criocirúrgica cilíndrica em trocarte de 10 mm de Ø. C) Aspecto hepático durante o descongelamento da lesão após a execução de crioablação com ponteira criocirúrgica cilíndrica em trocarte de 10 mm de Ø. D) Aspecto hepático após a realização das lesões de crioablação.

O procedimento cirúrgico foi dividido em tempos e monitorado da seguinte forma:

T1- Tempo de introdução do primeiro trocarte, em minutos

T2- Tempo de introdução do segundo trocarte, em minutos;

TC- Tempo total de criocirurgia, em minutos;

TT- Tempo total de cirurgia, em minutos.

Primeiro ciclo de congelamento:

TC1- Tempo de congelamento da lesão 1;

TC2- Tempo de descongelamento da lesão 1;

TC3- Tempo de congelamento da lesão 2;

TC4- Tempo de descongelamento da lesão 2;

TC5- Tempo de congelamento da lesão 3;

TC6- Tempo de descongelamento da lesão 3;

Segundo ciclo de congelamento:

TC7- Tempo de congelamento da lesão 1;

TC8- Tempo de descongelamento da lesão 1;

TC9- Tempo de congelamento da lesão 2;

TC10- Tempo de descongelamento da lesão 2;

TC11- Tempo de congelamento da lesão 3;

TC12- Tempo de descongelamento da lesão 3.

4.7. Cuidados e avaliações pós- cirúrgicas

Os animais foram mantidos entubados e oxigenados até o retorno dos reflexos de tosse e continuaram sendo monitorados até que a oximetria demonstrasse que a respiração havia retornado ao seu padrão de normalidade e a temperatura corporal estivesse acima de 37°C. Foram administrados enrofloxacino[29]na dose de 5mg.Kg-1, IV, meloxicam[30] na dose de 0,2mg.Kg-1, IV e cloridrato de tramadol[31] na dose de

29

30 Ourofino Saúde Animal, Cravinhos, São Paulo

31 Teuto, Anápolis, Goiás

5mg.Kg-1, IV no pós-operatório imediato. Após os procedimentos, os animais foram mantidos em local seco e aquecido, com controle adequado de analgesia através da administração de cloridrato de tramadol por via subcutânea (SC) na dose de 5mg.kg^{-1}, a cada 8 horas, repetido e controlado nas primeiras 24 horas, sendo administrado por mais dois dias, nesta mesma dose, por via oral (VO). Também receberam enrofloxacino5mg. kg^{-1}, VO, durante cinco dias e meloxican 0,3mg.kg-^{1},SC, por 3 dias. A limpeza da ferida cirúrgica com solução de cloreto de sódio 0,9%, foi realizada duas vezes ao dia até a retirada de pontos ou sua total cicatrização.

Figura 12 – A) Equipamento ultrassonográfico utilizado no experimento. B, C e D) Posicionamento do animal durante a realização do exame, sem utilização de contensão química.

Verificou-se diariamente a aceitação da dieta, a temperatura corporal, ferimento cirúrgico e condições fisiológicas gerais, por um período de dez dias ou até a cicatrização total da ferida cirúrgica. Realizou-se coleta de amostras de sangue para hemograma, contagem de plaquetas, e exames de função hepática no décimo dia após o procedimento crioterápico. A ultrassonografia abdominal total foi repetida em 24 horas

e após sete dias. Tanto a coleta de sangue para realização de exames hematológicos e bioquímicos, quanto o exame ultrassonográfico foi realizado em ambiente calmo e tranquilo, pertencente ao setor de avaliação pós-operatória do bloco cirúrgico de ensino da Faculdade de Veterinária da UFRGS (Figura 12).

Após o término do experimento, os coelhos foram adotados por pessoas que se comprometeram a cuidá-los como animais de estimação, garantindo seu bem estar e manutenção de sua saúde. Cada responsável, mediante ato de adoção, assinou um termo de responsabilidade. Os animais eutanasiados foram encaminhados ao Departamento de Patologia Animal da Faculdade de Veterinária da UFRGS, o qual, após realização do exame de necropsia encaminhou as carcaças para os serviços de uma empresa especializada em tratamento de resíduos, coleta de lixo hospitalar e destino final.

4.8.Análise estatística

Foram digitados os dados no programa Excel e posteriormente exportados para o programa SPSS v. 18.0 para análise estatística. As variáveis foram descritas pela média, mediana, desvio padrão, mínimo e máximo. Foram comparadas pelo teste de Wilcoxon. Foi considerado um nível de significância de 5%.

Calcular as medidas descritivas dos diferentes tempos cirúrgicos T1, T2, TC e TT;

Comparação dos tempos de introdução do primeiro e segundo trocarte.

Comparação do tempo de congelamento dos dois ciclos, nas lesões 1,2 e 3.

Comparação do tempo de descongelamento dos dois ciclos, nas lesões 1,2 e3.

Comparação do tempo de congelamento entre as três lesões no primeiro ciclo;

Comparação do tempo de congelamento entre as três lesões no segundo ciclo;

5. RESULTADOS

5.1. O coelho como animal experimental

Este modelo animal proporcionou condições adequadas para realização do projeto experimental, demonstrando sucesso na avaliação da técnica e equipamento cirúrgico testado.

5.2. Equipamentos, instrumental e exames complementares

A distribuição dos equipamentos na torre de videolaparoscopia, bem como a sua localização em relação a equipe e ao paciente promoveu não só uma adequada condição de visualização dos procedimentos realizados no monitor de vídeo, mas também o conforto dos membros da equipe durante as cirurgias.

O endoscópio rígido de 4mm Ø permitiu uma visualização apropriada de toda cavidade abdominal através de sua capacidade de projeção luminosa por meio de suas fibras óticas.

O trocarte de 10mm de Ø adaptado para introdução da sonda de crioterapia foi efetivo em sua função, trazendo segurança e isolamento térmico para que a execução da crioablação fosse eficaz, fazendo com que não ocorresse o congelamento da parede abdominal.

Os demais instrumentais videocirúrgicos, assim como os demais instrumentais e exames complementares utilizados, foram apropriados no cumprimento de sua função, sendo possível a prática correta da técnica cirúrgica proposta.

5.3. Protocolo pré-cirúrgico e anestésico

O protocolo pré-cirúrgico de transporte em caixas individuais e o manejo adequado em ambiente tranquilo e silencioso durante a pesagem, aplicação da medicação pré-anestésica por via intramuscular e coleta de sangue permitiram a perfeita execução desses procedimentos.

O protocolo de jejum pré-cirúrgico foi adaptado após a não realização da criocirurgia na coelha de número três devido ao seu estômago apresentar-se repleto no

momento da videolaparoscopia. Os coelhos passaram a receber somente alimentação a base de vegetais frescos no dia anterior aos procedimentos cirúrgicos sendo oferecida várias vezes ao dia, em pequenas porções, na tentativa de evitar a coprofagia, que manteria o estômago repleto.

A anti-sepsia com clorexidina a 4% não provocou nenhuma lesão ou irritação na pele dos animais.

O protocolo anestésico adotado foi eficaz para todos os animais. A coelha piloto número 3 e a número 8 apresentaram hipóxia durante a anestesia levando a insuficiência respiratória. Foi realizada eutanásia ao final do procedimento cirúrgico, contudo e exame post-mortem revelou a presença de lesão pulmonar crônica na piloto número 3 e a coelha 8 apresentou exame inconclusivo. Os outros animais não apresentaram nenhum contratempo digno de registro. Os parâmetros avaliados como saturação de oxigênio, frequência cardíaca, frequência respiratória e pressão arterial mantiveram-se dentro dos padrões fisiológicos durante os procedimentos e não houve necessidade de suplementação analgésica endovenosa durante a cirurgia. A recuperação anestésica se deu de forma rápida nos dez coelhos.

5.4. O procedimento cirúrgico

O posicionamento e distribuição da equipe cirúrgica foram eficientes e proporcionou conforto para os membros da equipe na execução do procedimento e agilidade na realização da técnica.

A técnica aberta para introdução dos trocartes de 5mm Ø para utilização do endoscópio rígido de 4mm Ø e do trocarte de 10mm Ø para introdução da sonda criocirúrgica se apresentou segura e relativamente rápida. Durante a introdução do primeiro trocarte, na cirurgia da coelha numero seis, ocorreu uma lesão intestinal pela pinça halsted e realizou-se a redução da ferida com sutura em padrão isolado simples seguida de teste de vazamento com irrigação do local suturado com cloreto de sódio 0,9%. No transcorrer dos procedimentos os trocartes permaneceram firmemente adaptados em seu sítio cirúrgico. No momento inicial de insuflação da cavidade abdominal, ao se perceber algum escapamento de gás, era realizada uma sutura em bolsa de tabaco ao redor do trocarte de 5mm Ø a fim de evitar a inserção de gás entre a

parede abdominal e o trocarte, evitando, assim, formação de enfisema subcutâneo iatrogênico transoperatório. Aposição anti-trendelemburg em céfalo-aclive de 20^0 promoveu o deslocamento do fígado para a posição visceral facilitando sua visualização e possibilitando seu alcance com a sonda, a fim de ser realizada a técnica criocirúrgica.

O aparelho criocirúrgico CryogunB-700 com uso da ponteira fechada e cilíndrica permitiu a execução da técnica. Houve momentos de diminuição de pressão na liberação de gás, prejudicando a velocidade de congelamento daquela lesão. Tal mudança ocorria sem haver relação com o desacionamento do gatilho, carga de nitrogênio incompleta ou com a posição do aparelho. Esta intercorrência se repetiu em todos os procedimentos e, a partir do terceiro procedimento, foi resolvida com o uso de dois aparelhos criocirúrgicos do mesmo modelo. Quando acontecia a diminuição de liberação do gás, era feita a substituição do aparelho pelo outro do mesmo modelo.

A ponteira criocirúgica fechada, cilíndrica, de 8mm Ø, 6 cm de comprimento apresentou-se curta, limitando seu alcance a área total do fígado, sendo possível acesso somente aos lobos mais proximais para realização da criocirurgia. O revestimento de neoprene aplicado à ponteira permitiu isolamento parcial. As coelhas 1 e 2 apresentaram lesão de pele no local de acesso da ponteira criocirúrgica (Figura 13). A partir dai foi realizado irrigação com solução de cloreto de sódio a 0,9% aquecida durante a execução da criocirugia evitando tal lesão.

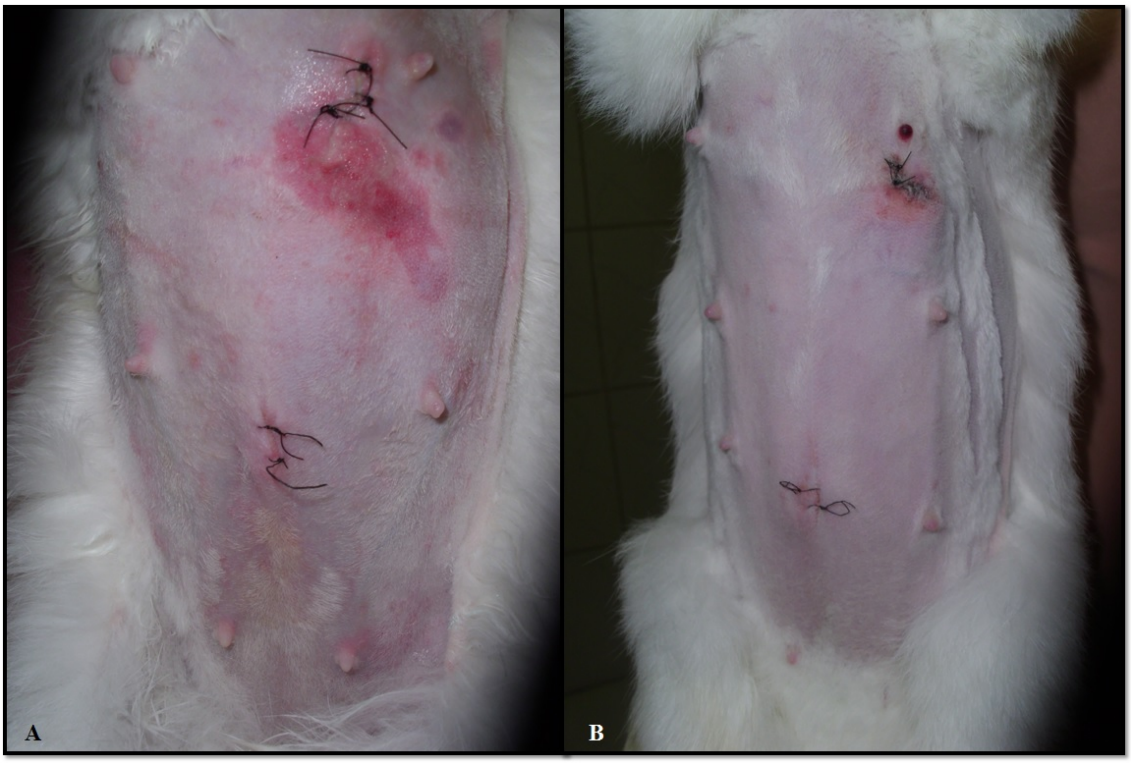

Figura 13 – Aspecto da lesão de pele em coelha, no local de acesso da ponteira criocirúrgica. A) Após 2 dias. B) Após 3 dias.

5.5. Avaliações trans-cirúrgicas

O método e as variáveis utilizadas na avaliação trans-operatória foi considerada adequada e não houve hemorragia, hipotermia, distúrbio do ritmo cardíaco, queda de pressão arterial média, derrame pleural, fissura ou hemorragia hepática. Os tempos cirúrgicos foram os seguintes:

Primeiro ciclo de congelamento

O primeiro ciclo de congelamento foi composto pela execução da criocirurgia em três diferentes locais no fígado, sendo o primeiro local mais proximal ao acesso da ponteira e o terceiro o mais distal. A seguir o gráfico da comparação dos tempos de congelamento entre as lesões 1, 2 e 3 no primeiro ciclo de congelamento (Figura 14).

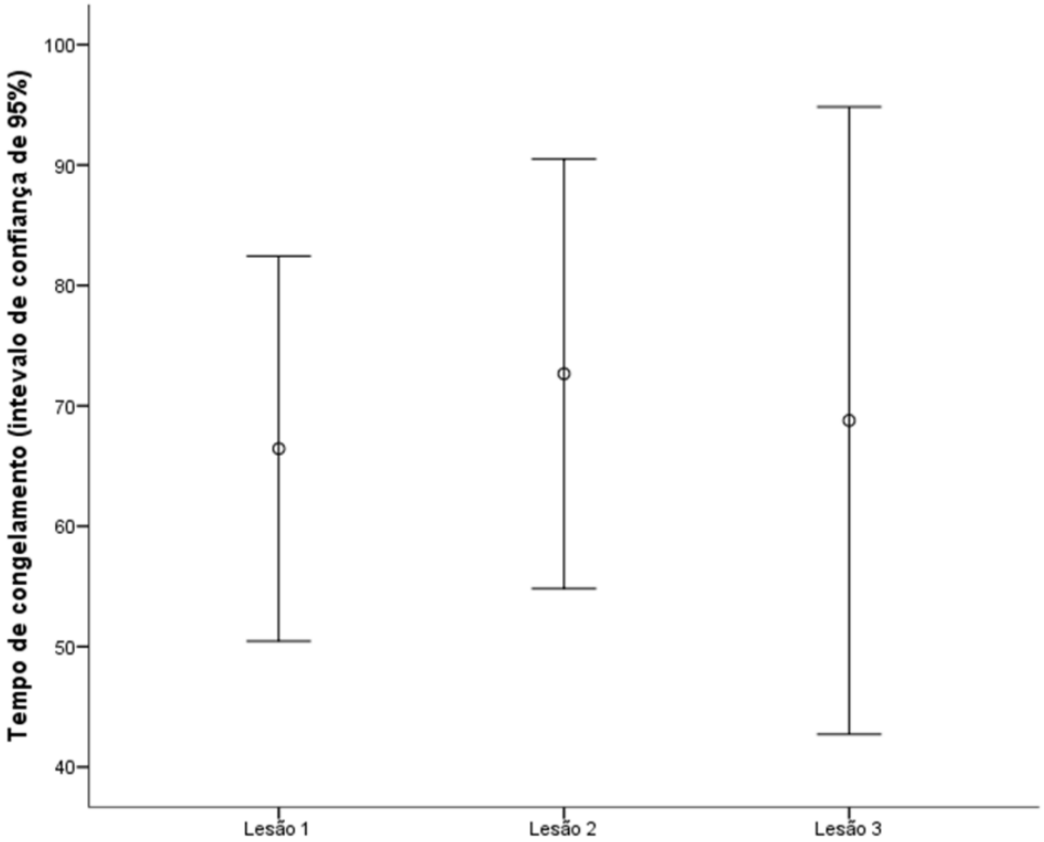

Figura 14 - Gráfico da comparação dos tempos de congelamento entre as lesões 1, 2 e 3 no primeiro ciclo de congelamento.

Segundo ciclo de congelamento

O segundo ciclo de congelamento se deu pela repetição do congelamento das três lesões, na mesma ordem e pelo mesmo tempo. A seguir gráfico da comparação dos tempos de congelamento entre as lesões 1,2 e 3 no segundo ciclo (Figura 16).

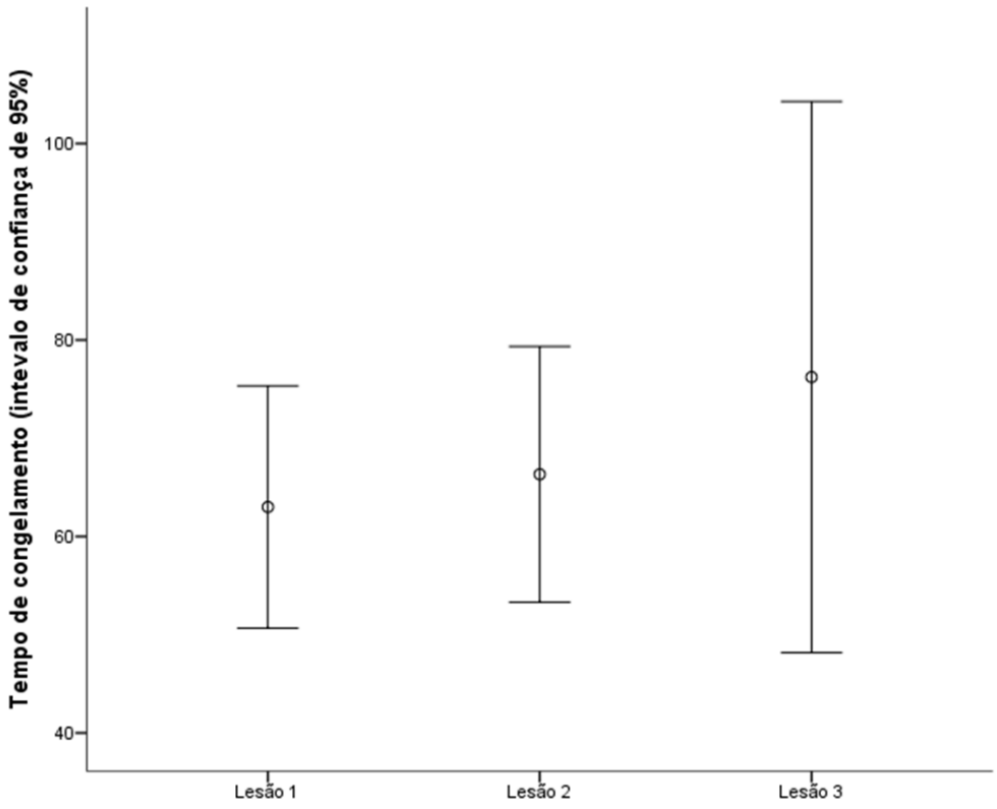

Figura 15 - Gráfico da comparação dos tempos de congelamento entre as lesões 1, 2 e 3 no segundo ciclo de congelamento.

5.6. Avaliações pós-cirúrgicas

A recuperação anestésica ocorreu dentro do esperado, não apresentando intercorrências e todos os animais voltaram as suas atividades fisiológicas entre 1 e 2 horas após o procedimento cirúrgico. O controle analgésico foi eficaz. Nas coelhas que apresentaram lesão de pele na ferida cirúrgica referente ao local de introdução do segundo trocarte, onde foi realizada a criocirurgia, optou-se por estender a administração analgésica e antinflamatória por mais dois dias. A cicatrização da ferida cirúrgica se deu de 6 a 10 dias, sendo que nas coelhas que apresentaram lesão, foi administrada pomada de calêndula tópica, 3 vezes ao dia, durante 10 dias. A ultrassonografia abdominal total após 24 horas e 7 dias demonstrou imagem compatível com a lesão hepática criocirúrgica e os demais órgãos avaliados estavam dentro da normalidade. Os exames

laboratoriais realizados após 10 dias apresentavam-se dentro dos parâmetros fisiológicos para a espécie.

5.7. Análise estatística

Foram realizadas as medidas descritivas dos tempos cirúrgicos compostos pelo Tempo de introdução do primeiro trocarte, em minutos (T1); Tempo de introdução do segundo trocarte, em minutos (T2);Tempo total de criocirurgia, em minutos (TC) e Tempo total de cirurgia, em minutos (TT). Tais análises são apresentadas a seguir, ilustradas pela Tabela 1.

Tabela 1- Tabela descritiva dos diferentes tempos cirúrgicos

Medidas descritivas	T1	T2	TC	TT
Média	4,44	9,78	39,56	72,22
Mediana	4,00	7,00	38,00	75,00
Desvio padrão	2,65	4,41	7,38	9,82
Mínimo	2	5	30	55
Máximo	9	16	52	87

Quando comparamos os valores de tempos cirúrgicos entre a introdução do primeiro (T1) e do segundo trocarte (T2) vemos que esta diferença foi estatisticamente significativa (P=0,012). O gráfico a seguir (Figura 16), demonstra a diferença estatística entre tempo de introdução do primeiro e segundo trocarte.

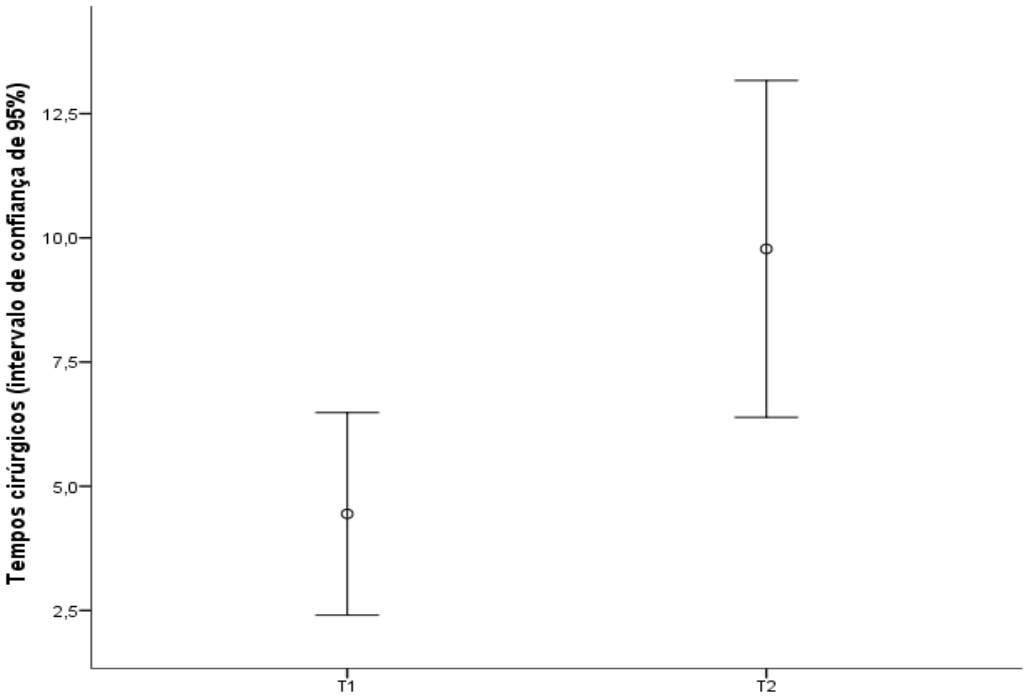

Figura 16 - Gráfico demonstrando diferença estatística entre tempo de introdução do primeiro e segundo trocarte.

5.7.1. Tempos de congelamento

Os tempos de congelamento do primeiro e segundo ciclo nas lesões 1, 2 e 3 foram comparados. Não houve diferença estatisticamente significativa entre os dois ciclos nas 3 diferentes lesões.

Tabela 2.- Tabela descritiva do tempo de congelamento nos diferentes ciclos nas lesões

Lesão	Ciclo	Média	Mediana	Desvio padrão	Mínimo	Máximo	P
Lesão 1	Ciclo1	66,44	65,00	20,80	40	99	0,314
	Ciclo2	63,00	57,00	16,05	42	97	
Lesão 2	Ciclo1	72,67	75,00	23,19	42	112	0,407
	Ciclo2	66,33	61,00	16,93	45	99	
Lesão 3	Ciclo1	68,78	55,00	33,90	40	129	0,213
	Ciclo2	76,22	63,00	36,50	45	150	

Dados comparados pelo teste de Wilcoxon

5.7.2. Tempos de descongelamento

Foram comparados os tempos de descongelamento do primeiro e segundo ciclo, nas lesões 1,2 e 3

Não houve diferença estatisticamente significativa entre os ciclos nas diferentes lesões.

.

Tabela 3.- Tabela descritiva do tempo de descongelamento nos diferentes ciclos nas lesões

Lesão	Ciclo	Média	Mediana	Desvio padrão	Mínimo	Máximo	P
Lesão 1	Ciclo 1	104,89	96,00	38,25	55	155	0,515
	Ciclo 2	97,56	80,00	41,68	40	150	
Lesão 2	Ciclo 1	97,11	91,00	35,91	55	152	0,139
	Ciclo 2	119,33	120,00	24,94	80	165	
Lesão 3	Ciclo 1	86,67	80,00	29,87	45	140	0,674
	Ciclo 2	87,33	86,00	25,61	60	138	

Dados comparados pelo teste de Wilcoxon

6. DISCUSSÃO

6.1. Animais

O coelho como modelo animal proporcionou perfeitas condições para realização deste estudo experimental, pois simularam de forma adequada a realidade encontrada no ambiente cirúrgico videolaparoscópico, pela sua estrutura anatômica e textura hepática se aproximam da dos animais domésticos de companhia, trazendo as condições adequadas de simulação, execução, avaliação e treinamento da técnica cirúrgica proposta (BALBINOTTO,2010; MOURA e MATTARAIA,2009).

Foram utilizadas coelhas que seriam destinadas ao abate por motivo de descarte comercial, seguindo o princípio dos 3Rs de Russel &Burch, que visa à redução do número de animais utilizados em cada experimento e o refinamento das técnicas, objetivando evitar a dor e o sofrimento desnecessários (BRAGA, 2009). Enfatizou-se a importância da substituição, redução e refinamento buscando os devidos cuidados com a seleção do modelo experimental, realização do projeto piloto, bem como acomodações, transporte, aclimatação e manejo dos animais (DAMY, 2010) Foi realizada a análise prévia dos protocolos experimentais diante de uma equipe treinada e especializada (BRAGA, 2009).Também se levou em consideração que modificações no protocolo de pesquisa poderiam ser feitas visando redução de medo, dor ou desconforto dos animais (RIVERA, 2009). Damy (2010) aborda a importância de uma redução do número de animais/grupo experimental seguindo um refinamento tecnológico que

permite aceitar ou rejeitar a hipótese inicial, desde que se adotem procedimentos padronizados, métodos acurados e objetivos bem definidos. Em exemplo, Mc Call (1996) realizou crioterapia laparoscópica hepática, testando sua viabilidade da técnica quanto à ocorrência de embolia pelo uso de CO2, usando oito coelhas Nova Zelândia. Já Gilbert (1997) avaliou a região de congelamento em criocirurgia hepática através do exame de ressonância magnética, usando sete coelhos Nova Zelândia.

6.2. Pré-cirúrgico e protocolo anestésico

Antes do procedimento cirúrgico, todos os animais foram submetidos a um jejum alimentar sólido de doze horas, sendo que a dieta mantida nas 24h anteriores a esta era composta somente de vegetais frescos, pois seu o poder de contração gástrico é baixo em virtude sua fraca constituição muscular, tornando seu esvaziamento lento, e até um jejum prévio de 24h não garante ausência de alimento(DAVIES,2003; FONSECA *et al*, 1996; MOURA e MATTARAIA, 2009; ALVES *et al*, 2011).

Realizou-se a anti-sepsia do campo operatório com solução de gluconato de clorexidina, pois por ser incolor evita que o estresse do animal no pós-cirúrgico, por apresentar uma coloração diferente da habitual (CALASANS-MAIA, 2009). O protocolo anestésico seguiu um padrão criterioso para manutenção do bem estar dos animais, pois se sabe que os parâmetros de dor e analgesia podem ser avaliados indiretamente por meio de atitudes comportamentais e dados fisiológicos (CASTRO, 2009; RIVERA,2002). A combinação da cetamina, midazolam na pré-anestesia promoveu analgesia e o devido relaxamento muscular. A manutenção anestésica com isoflurano foi eficaz e segura, permitindo a realização de todos os procedimentos cirúrgicos sem intercorrências trans-operatórias (CALASANS-MAIA,2009). Nenhum animal apresentou características de dor, a qual se manifesta por uma mudança comportamental específica da espécie, ocorrendo diminuição do consumo de água e alimentos, os animais olham para a parte de trás da gaiola, apresentam movimentos limitados e fotossensibilidade (RIVERA, 2009).

Devido à sensibilidade dos coelhos a penicilina, o antibiótico profilático de escolha foi a enrofloxacina. A penicilina pode causar distúrbio da flora intestinal,

levando-os a diarreia. Já a ampicilina, em particular é tóxica aos coelhos (CONTO, 2002).

A desinfecção do instrumental laparoscópico antes realizada pelo biocida glutaraldeído, foi substituída pelo ácido peracético. Esta substituição está baseada em sua toxicidade e risco potencial de poluição ao ambiente (REY et al., 2011). Segundo BRASIL, 2009; LORENA et al, 2010 o biocida anteriormente usado está associado à resistência bacteriana pela remoção inadequada de matéria orgânica do instrumental laparoscópico e ao reprocessamento de material médico descartável. Entre as opções mais viáveis para essa substituição encontra-se o ácido peracético, que, além de possuir menor toxicidade e menor risco ao ambiente, também é um desinfetante de alto nível em um tempo de ação de 15 a 30 minutos (LORENA et al., 2010).

6.3. Procedimento cirúrgico

A realização do procedimento cirúrgico apresentou uma maior dificuldade inicialmente, após a definição da função de cada membro da equipe e sua melhor posição na sala cirúrgica, juntamente com a curva de aprendizado em relação à técnica, tornou a sua execução de complexidade moderada. Trejo (2011) ressalta que a crioablação além de ser um método seguro, apresenta-se efetivo quando há visualização das margens da ablação mediante reprodução de imagem.

6.3.1. Introdução dos trocartes

A técnica aberta para introdução dos trocartes de 5 mm de Ø para passagem do endoscópio rígido de 4 mm de Ø e de 10 mm de Ø para ponteira criocirúrgica se apresentou segura e relativamente rápida. Esta técnica é considerada mais segura quando comparada à técnica fechada porque, além de diminuir o risco de lesões viscerais iatrogênicas, evita o risco de embolia gasosa durante a instalação do pneumoperitônio (LEMOS et al. 2003). Apesar da segurança atribuída à técnica aberta, neste estudo, provocou-se a laceração intestinal em um dos animais, durante a introdução do primeiro trocarte. As lesões iatrogênicas são complicações citadas na literatura (BRUN, 1999; SILVA et al., 2011).

Foi escolhida a linha média ventral para introdução do primeiro trocarte, pois esta localização dispõe da linha alba que proporciona acesso fácil e uma boa visualização da cavidade (FOSSUM, 2008; BELLENGER, 2007).

Houve diferença de tempo estatisticamente significativa na introdução do primeiro em relação ao segundo trocarte pela diferença de diâmetro do trocarte. Sabe-se que quanto maior o diâmetro do trocarte, mais complexa se torna a técnica para realização do acesso e manutenção deste. Também se deve ressaltar que a anatomia do local de acesso do segundo trocarte apresenta elementos carnosos dos músculos obliquo abdominal externo e interno, abdominal transverso e a fáscia transversa, os quais não estão presentes em um acesso realizado na linha alba (BELLENGER, 2007).

6.3.2. Manutenção do pneumoperitôneo

O CO2 é o agente mais utilizado em procedimentos laparoscópicos, tendo como principais vantagens o baixo custo, a alta solubilidade sanguínea, a rápida eliminação pulmonar, a fácil aquisição e o fato de não ser comburente (BECK, 2003). Em 1996 foi realizado estudo com oito coelhos, a fim de avaliar o risco de embolia gasosa durante crioterapia hepática laparoscópica. Neste estudo o pneumoperitônio foi mantido em 10 a 12 mmHg durante todo procedimento e em quatro coelhos, foi intencionalmente desinflado e reinflado durante um sangramento ativo. Por fim, não se encontrou nenhuma evidência de é mais provável ocorrer embolia gasosa durante uma cirurgia laparoscópica do que na crioterapia hepática convencional (McCALL, 1996).

6.3.3. Aparelho criocirúrgico

O aparelho criocirúrgico Cryogun B-700 Cry-Ac® com uso da sonda permitiu a execução da técnica. Entretanto houve momentos de diminuição de pressão na liberação de gás, prejudicando a velocidade de congelamento daquela lesão. Tal mudança ocorria sem haver relação com o desacionamento do gatilho, carga de nitrogênio incompleta ou com a posição do aparelho. Esta intercorrência se repetiu em todos os procedimentos e a partir do terceiro procedimento foi resolvida com o uso de dois aparelhos criocirúrgicos do mesmo modelo. Quando acontecia a diminuição de liberação do gás, era feita a

substituição do aparelho pelo outro do mesmo modelo. Porém este descontrole do fluxo de liberação do nitrogênio pode ter alterado as medidas de tempo do procedimento em questão, pois quando o fluxo do gás estava diminuído, o congelamento pode não ter sido na mesma intensidade dos outros. Em 1995 foi desenvolvido um novo modelo de unidade de crioablação de tumor hepático, esta apresentava um sistema que permitia ser usadas até três ponteiras simultaneamente, pela forma convencional ou laparoscópica (CUSCHERI, et al, 1995). Em seguida modernos sistemas de entrega nitrogênio líquido, apresentando sistema de isolamento por vácuo nas sondas foram desenvolvidos, o que permitiu que técnica fosse aplicada em praticamente qualquer segmento do fígado (RAVIKUMAR et al. ,1997) Tendo seus usos consagrados neste tipo de terapia (PREKETES et al., 1995;; LAM, 1998; DALE et al.,1998; GRUENBERGER et al., 2001; WASHINGTON, 2001; SEIFERT et al., 2003; KERKAR et al., 2004; JOOSTEN et al., 2005; BAGEACU et al., 2007; NIU et al., 2007; YIU, 2007).

6.3.4. Ponteira adaptada

A ponteira criocirúrgica cilindrical probe 205-8 Cry-Ac® foi recoberta com capa de neoprene, a fim de promover o isolamento da ponteira, para evitar lesão iatrogênica, pois somente após o desenvolvimento de sondas criocirúrgicas com isolamento uma abordagem totalmente laparoscópica se tornou possível (COOPER & LEE, 1961; CUSCHERI, et al., 1995; McCALL, 1996; RAVIKUMAR et al., 1997). Durante o procedimento de criocirurgia, mesmo com a ponteira fechada, é necessário cautela, pois o escape de nitrogênio pode comprometer estruturas próximas a área congelada (QUEIROZ, 2004). Devido ao fato das coelhas 1 e 2 apresentarem lesões após a realização da criocirurgia, no local de inserção da ponteira, a técnica de irrigação da sonda com solução de NaCl 0,9% aquecida foi adotada. Sendo realizada na forma de jato intermitente na extremidade externa da ponteira, durante a aplicação do nitrogênio, tendo este procedimento se mostrado eficaz para evitar lesões posteriores ao início do seu uso.

7. CONCLUSÃO

1. Conclui-se que a execução da técnica de crioterapia hepática usando o acesso laparoscópico em coelhos é exequível.

2. O aparelho criocirúrgico CryogunB-700 Cry-Ac® com uso da ponteira fechada e cilíndrica 205-8 Cry-Ac® permitiu a execução da técnica, apesar do comprimento da ponteira limitar o alcance do fígado aos lobos mais proximais ao seu local de acesso.

3. Maiores estudos devem ser realizados quanto ao emprego da técnica em relação à temperatura, extensão e profundidade da criolesão no fígado, com o presente instrumento.

8. REFERÊNCIAS

ALVES, J. R.; LOPES, L. R.; SASASAKI, T. Perioperative care in animal model for training in abdominal surgery: is it necessary a preoperative fasting? **Acta Cirúrgica Brasileira**, São Paulo, v. 26, n. 6, dez. 2011

BAGEACU, S. *et al*. Cryosurgery for resectable and unresectable hepatic metastases from colorectal cancer. **EJSO** , v.33, p.590-596, 2007.

BAUST, J. Minimally Invasive Cryosurgery -Technological Advances. **Cryobiology**, v.34, p. 373-384, 1997.

BALBINOTTO R. P. *et al*. Anesthetic protocol for videolaparoscopic surgery in rabbits. **Acta Cirurgica Brasileira** , São Paulo, v. 25, n. 1, Jan./Feb. 2010.

BECK, C.A.C. *et al*. Nefrectomia laparoscópica em cães com hidronefrose unilateral. **Ciência Animal Brasileira**, v. 1, suplemento, p. 178, 2000.

BECK, C. A. C. **Laparoscopia e toracoscopia nas hérnias diafragmáticas: estudo experimental em cães**. 2003. 117 f. Tese (Doutorado em Ciências Veterinárias) – Faculdade de Veterinária, Universidade Federal de Santa Maria, Santa Maria, 2003.

BECK, C.A.C. *et al*. Criptorquidectomia em coelhos: modelo experimental para tratamento laparoscópico. **Ciência Rural**, v.33, n.2, p.331-337, 2003.

BECK, C.A.C. *et al*. Toracoscopia nas hérnias diafragmáticas: estudo experimental em cães. **Ciência Rural**, v.34, n.5, p.1849-1855, 2004.

BELLENGER, C. R. Parede Abdominal. In: SLATTER, D. **Manual de cirurgia de pequenos animais**, v.1. Barueri, SP: Manole, 2007. Cap. 29, p.405-413.

BRAGA,L.M.G.M. Os 3Rs. In:EBISUI, L. et al. **Cuidados e manejo de animais de laboratório.** São Paulo: Atheneu, 2009. Cap.03, p.025-032.

BRASIL. Ministério da Saúde. Agência Nacional de Vigilância Sanitária (ANVISA). Infecção por micobactérias de crescimento rápido: fluxo de notificações, diagnóstico clínico, microbiológico e tratamento. **Nota técnica conjunta nº 01/2009** – SVS/MS e ANVISA. 2009. Disponível em: <http://www.anvisa.gov.br/hotsite/hotsite_micobacteria/nota_tecnica_conjunta.pdf>. Acesso em: 30 jun. 2014.

BRUN, M.V.; BECK, C.A.C.; PIGATTO, J.A.T. Redução de hérnia diafragmática em canino por toracoscopia. In: **Congresso Brasileiro de Cirurgia e Anestesiologia Veterinária**, 1998, Belo Horizonte. Anais. Belo Horizonte: CBCAV, 1998. P. 94.

BRUN, M.V. **Ovário-histerectomia em caninos por cirurgia laparoscópica**. 1999, 181f. Dissertação (Mestrado em Ciências Veterinárias) Faculdade de Veterinária, Universidade Federal do Rio Grande do Sul, Porto Alegre. 1999

BRUN, M.V.; BECK, C.A.C. Aplicações clínicas e experimentais da laparoscopia em cães – artigo de revisão. **Revista da Faculdade Zootecnia Veterinária Agronomia, Uruguaiana**, vol. 5-6, n.1, p.5-11, 1999

BRUN, M.V. *et al*. Colopexia laparoscópica com retalho de tela de polipropileno em cães. **Arq. Bras. Med. Vet. Zootec**., v.59, n.1, p.119-126, 2007

BRUN, M.V. *et al*. Laparoscopic cystotomy for urolith removal in dogs: three case reports.**Arq. Bras. Med. Vet. Zootec**., v.60, n.1, p.103-108, 2008

CALASANS-MAIA, M. D. *et. al*. The rabbit as an animal model for experimental surgery. **Acta Cirúrgica Brasileira**, São Paulo, v. 24, n. 4, 2009.

CONTO, S.E.R. Criação e manejo de coelhos. In:ANDRADE, A.; PINTO, S.C.; OLIVEIRA, R.S. **Animais de Laboratório: criação e experimentação**. Rio de Janeiro: Editora FIOCRUZ, 2002. p.93-103.

COOPER, S. M. *et al*. The history of cryosurgery. **Journal of the Royal Society of Medicine**. v.94, n.4, p.196–201, 2001.

DALE, P.S. Cryosurgical Ablation of Unresectable Hepatic Metastases. **Journal of Surgical Oncology** ;68:242–245, 1998

DAMY, S.B. *et. al*. Aspectos fundamentais da experimentação animal- aplicações em cirurgia animal. **Revista da Associação Médica Brasileira**, São Paulo, v.56, n.1, p. 103-111, 2010.

DAVIES, R., R. *et.al*.Rabbits gastrointestinal physiology. **The Veterinary Clinics Exotic Animal** v.6 139 - 153, 2003.

DOBSON, J. M. Princípios da terapia do câncer. In: DUNN, J. K. **Tratado de medicina de pequenos animais**. São Paulo: Roca, 2001. p. 979-1022

FARACO, C. S. **Avaliação do CentryPort como acesso único (Less Laparoscopic Single Sight Surgery) na realização de criptorquidectomia laparoscópica: estudo experimental em coelhos (Oryctolagus Cuniculus)** 2012, 89f. Dissertação (Mestrado em Ciências Veterinárias) Faculdade de Veterinária, Universidade Federal do Rio Grande do Sul, Porto Alegre. 2012

FONSECA, N.M. et. al. Anestesia em coelhos. **Acta Cirúrgica Brasileira**. v.11, n.2, p.82-104.1996.

FOSSUM, T. W. Cirurgia da Cavidade Abdominal. In: FOSSUM, T. W. **Cirurgia de Pequenos Animais**, Rio de Janeiro: Elsevier. Cap. 18, p. 317-337, 2008.

FREEMAN, L. J. Introduction. In: FREEMAN, L.J. (Org.). **Veterinary Endosurgery**. St Louis: Mosby, 1998, p. 20-27.

FRANCO, C. A. D. et al. MEDVEP. Acesso Cirúrgico Transvaginal em NOTES (cirurgia endoscópica por orifício natural). **Revista Científica de Medicina Veterinária**: Pequenos Animais e Animais de Estimação. v. 7, n. 20, p. 31-35, 2009.

GAGE, A. A.; BAUST, J. Mechanisms of Tissue Injury in Cryosurgery. **Cryobiology**.v.36, p.171-186, 1998.

GAGE, A.A.; BAUST,J.M.; BAUST,J.G. Experimental cryosurgery investigations in vivo. **Cryobiology**.v.59,p.229-43,2009.

GILBERT, J.C. et al. Temperature determination in the frozen region during cryosurgery of rabbit liver using MR image analysis. **Magnetic Resonance Imaging**.v.15, n.6,p.657-667,1997.

GRUENBERGER, T. et al Reduction in Recurrence Risk for Involved or Inadequate Margins With Edge Cryotherapy After Liver Resection for Colorectal Metastases **ARCH SURG**, V. 136, 2001

GUEDES, R.L. et al. Colopexia videoassistida com dois portais para o tratamento de prolapso retal recidivante. **Ciência Rural**, v.42, n.1, p.112-115, 2012

HIGGINBOTHAM, M. L.; BRUGMANN, B. Liver, Gall bladder and non-endocrine pancreatic tumors. In: HENRY, C. J.; HIGGINBOTHAM, M. L. **Cancer management in small animal practice**. Philadelphia: Saunders, 2010. p. 259-264

HOLBERG, D.L. Criocirurgia. In: SLATTER, D. **Manual de cirurgia de pequenos animais**. Barueri: Manole, 2007.p.222- 227.

JOHNSON, S. E. Hepatopatias crônicas. In: ETTINGER, S. J. **Tratado de medicina interna veterinária**: **moléstias do cão e do gato**. 5. ed. São Paulo: Guanabara Koogan, 2 v., p. 1369- 1398, 2008.

JOOSTEN, J Cryosurgery and radiofrequency ablation for unresectable colorectal liver metastases **EJSO** n.31, 1152–1159, 2005

KERKAR, S. et al. Long-term follow up and prognostic factors for cryotherapy of malignant liver tumors. **Surgery**, v. 136, n. 4, 2004.

LAM, C. M., SHIMI, S. M. and CUSCHIERI, A. Thermal Characteristics of a Hepatic Cryolesion Formed in Vitro by a 3-mm Implantable Cryoprobe. **Cryobiology.** 36, 156–164, 1998

LAPCHIK, V.B.V. Vias de administração e coleta de fluidos. In:EBISUI, L. et al. **Cuidados e manejo de animais de laboratório**. São Paulo: Atheneu, 2009. Cap.36, p.575-590.

LAU, W. Y.; LEOW, C. K.; LI, A. K. C. History of endoscopic and laparoscopic surgery.**World Journal of Surgery**, v. 21, p. 444-453, 1997.

LEMOS, S. L. S. et al. Efeitos do pneumoperitônio com ar e CO2 na gasometria de suínos. **Acta Cirurgica Brasileira**, v. 18, n. 15, p. 445-451, 2003

LIPTAK, J. M. Hepatobiliarytumors. In: WITHROW. S. J; VAIL, D. M.; **Small animal clinical oncology**. 4ed. Philadelphia: Saunders, 2007, p. 483-491.

LORENA, N. S. O. *et al*. Mycobacterium massiliense BRA100 strain recovered from postsurgical infections: resistence to high concentrations of glutaradehyde and alternative solutions for high level disinfection. **Acta Cirurgica Brasileira**, v. 25, n. 5, p. 455-459, 2010.

LUCAS, R. Monitorização e mensuração tomográfica de diferentes técnicas. 2004. 102f. Tese (Doutorado em Medicina Veterinária). São Paulo: Universidade de São Paulo; 2004.

LUCAS, R.; LARSON,C.E. Crioterapia na clinica veterinária: avaliação da praticabilidade, exequibilidade e efetividade em dermatoses em caninos. **Anais Brasileiros de Dermatologia**, v.77, n.3, p.291-299, 2002.

MALA, T. Cryoablation of liver tumours – a review of mechanisms, techniques and clinical outcome. **Minimally Invasive Therapy**. V.15:1; p.9–17, 2001.

MARTINS, L.G.A. *et al.* Biópsia do miocárdio em cães: acesso minimamente invasivo por cirurgiatorácicavideoassistida.**Arq. Bras. Med. Vet. Zootec**., v.61, n.6, p.1275-1280, 2009.

MAYHEW, P. D. Recent advances in soft tissue minimally invasive surgery. **Journal of Small Animal Practice,** v.55, p.75–83, 2013.

McCALL, J.L.; Jorgensen, J.O.; Morris, D.L.; Laparoscopic hepatic cryotherapy: a study of safety in rabbits. **Surgical Laparoscopy & Endoscopy**. V.6: 29-31. 1996

MENEZES, CLÁUDIO L. M. **Preservação de cadáver de Coelho (Oryctolagus cuniculus) com a solução de Larssen modificada para treinamento em esplenectomia videolaparoscópica**. 2012, 82f. Dissertação (Mestrado em Ciências Veterinárias) Faculdade de Veterinária, Universidade Federal do Rio Grande do Sul, Porto Alegre. 2012

MOURA, A. S. A. M. T. e MATTARAIA, V.G.M. Coelho. In:EBISUI, L. et al. **Cuidados e manejo de animais de laboratório.**São Paulo: Atheneu, 2009. Cap.14, p.

MOTTIN, T. S.**Ovariosalpingohisterectomia videolaparoscópica híbrida por acesso único epordois portais em cadelas com até 10 kg de peso corporal**. 2014, 72f. Dissertação (Mestrado em Ciências Veterinárias) – Faculdade de Veterinária, Universidade Federal do Rio Grande do Sul, Porto Alegre, 2014

NIU, R. *et al*. Recurrence and Survival Outcomes after Hepatic Resection with or without Cryotherapy for Liver Metastases from Colorectal Carcinoma, **Annals of Surgical Oncology** v.14, n.7, p. 2078–2087, 2007.

OGILVIE, G. K.; MOORE, A. S. Managing the veterinary cancer patient: a practice manual. New Jersey: **Veterinary Learning System**, p. 361-366, 1995.

ONIK, G. *et al*. Sonographic Monitoring of Hepatic Cryosurgery in a Experimental Animal Mode. **AJR**, v.144, p.1043- 1047, 1985.

POMPEU, E. Analgesia e anestesia.In: EBISUI, L. *et al*. **Cuidados e manejo de animais de laboratório**. São Paulo: Atheneu, 2009. Cap.35, p.561-574.

PREKETES, A.P. et al. Effect of Hepatic Artery Chemotherapy on Survival of Patients with Hepatic Metastases from Colorectal Carcinoma Treated with Cryotherapy. **World J. Surg.** 19, 768-771, 1995

QUEIROZ, G. F; MATERA, J. M. Criocirurgia no tratamento de tumores. **Rev. Educ. Contin. CRMV•SP**, São Paulo. v. 6, n. 113, p. 53-62, 2003

RAVIKUMAR, T.S. et al. Cryosurgery in the Treatment of Liver Metastasis From Colorectal Cancer. **Journal of Gastrointestinal Surgery** v. 1, No. 5 1997

REY, J. F. et al.(org). Desinfecção de endoscópios: um enfoque sensível aos recursos. Milwaukee: **World GastroenterologyOrganisation**, 2011. 15p. Disponível em: <http://www.worldgastroenterology.org/assets/downloads/pt/pdf/guidelines/endoscope_disinfection_pt.pdf>. Acessoem: 10jul 2014

RICHTER, K. P. Laparoscopy in dogs and cats. **Veterinary Clinics of North America Small Animal Practice**, Philadelphia, v.31, n.4, p.707-727, 2001.

RIVERA, E.A.B. Analgesia e Anestesia em animais de experimentação. In:ANDRADE, A.; PINTO, S.C.; OLIVEIRA, R.S. **Animais de Laboratório: criação e experimentação**. Rio de Janeiro: Fiocruz, 2002. p.247-261.

RODASKI, S.; PIEKARZ, C. H. Epidemiologia e etiologia do câncer. In: DALECK, C. R.; DENARDI, A. R.; RODASKI, S. **Oncologia em cães e gatos**. São Paulo: Roca, 2009. p. 2- 22.

ROSS, W.B.; HORTON, M.; BERTOLINO,P.; MORRIS, D.L. Cryotherapyoflivertumours –a practicalguide. **HPB Surgery**, v. 8, pp. 167-173, 1995

SCHIOCHET, F. **Ovário-salpingo-histerectomia laparoscópica em felinos**. 2006. 91 f. Dissertação (mestrado em Ciências Veterinárias). Faculdade de Veterinária da Universidade Federal do Rio Grande do Sul. Porto Alegre, 2006.

SEIFERT, J.K. et al. A pig model of hepatic cryotherapy. In vivo temperature distribution during freezing and histopathological changes Cryobiology v.47, p. 214–226, 2003.

SILVA, M. A. M. *et al*. Ovário-histerectomia vídeo-assistida com um único portal em cadelas: estudo retrospectivo de 20 casos. **Ciência Rural**, v. 41, n. 2, 2011.

SOUZA, F.W**.** *et al*. Ovariohisterectomia por videocirurgia (via NOTES vaginal híbrida), celiotomia ou miniceliotomia em cadelas. **Ciência Rural**, v.44, n.3, p.510-516, 2014.

STEDILE, R. **Esplenectomia em cães: comparação entre os aspectos laparoscópico e convencional**. 2007. 109 f. Dissertação (mestrado em Ciências Veterinárias) Faculdade de Veterinária da Universidade Federal do Rio Grande do Sul. Porto Alegre, 2007.

THAMM, D. H. Neoplasias hepáticas. In: DALECK, C. R.; DENARDI, A. R.; RODASKI, S. **Oncologia em cães e gatos**. São Paulo: Roca, 2009. p. 329-333

THEODORESCU, M.D. Cancer Cryotherapy: Evolution and Biology. **Rev Urol**.6 (Suppl 4): S9–S19, 2004.

TORRES, V. N. **Ovariosalpingohisterectomia videocirúrgica em cadelas: comparação entre os acessos com dois e três portais**. 2011. 46 f. Dissertação (Mestrado em Ciências Veterinárias) – Faculdade de Veterinária, Universidade Federal do Rio Grande do Sul, Porto Alegre, 2011.

TREJO, G. V. Indicaciones y experienciaencrioablación. **Anales de Radiología México** v.3, p.140-145, 2011.

VILLAVICENCIO, H.M. Cirugía laparoscópica avanzada robótica Da Vinci: origen, aplicación clínica actual em urología y sucomparación com lacirugíaabierta y laparoscópica. **Actas Urológicas Españolas**, v.30, n.1, p. 1-12, 2006.

WASHINGTON, K. Hepatic Cryoablation-Induced Acute Lung Injury: Histopathologic Findings. **Journal of Surgical Research**, n 95, p. 1–7, 2001

WATSON, P. J.; BUNCH, S. E. Distúrbios hepatobiliares e do pâncreas exócrino. In:NELSON, R. W.; COUTO, C. G. **Medicina interna de pequenos animais**. 4. ed. Rio de Janeiro: Elsevier, 2010. p. 485-608

YIU, W. et al Cryosurgery: A review **Int J Angiol** v.16,n.1, p.1-6, 2007.

ZIMMERMANN,M. Membranas de látex natural na herniorrafia diafragmática experimental em cães.**Arq. Bras. Med. Vet. Zootec**., v.60, n.6, p.1476-1483, 2008

APÊNDICE A

Tabela de pesos dos animais experimentais, em kg.

Coelha1	Coelha2	Coelha3	Coelha4	Coelha5	Coelha6	Coelha7	Coelha8	Coelha9
3,100	3,460	3,100	3,250	3,170	3,720	3,300	2,800	3,600

APÊNDICE B

PROJETO CRIOTERAPIA HEPÁTICAEM COELHOS: Procedimento cirúrgico

Coelho: _____ Data: __/__/__ Peso:_____

Câmera:_____Instrumentador:_____

Volante1:_____Volante 2: _____

Ótica: _____ Pressão:_____Volume Total: _____

MPA: _____ Hora:___Indução: _____ Hora:____

Início anestesia: _____Início da cirurgia:_____

Introdução do1trocarte:_____ Introdução 2trocarte:_____

Introdução3trocarte: _____Início do pneumoperitôneo:_____

Ciclo 1

Início do congelamento:_____ Fim: do congelamento: _____

Inicio do descongelamento:_____ Fim do descongelamento:_____

Ciclo 2:

Início do congelamento:_____ Fim: do congelamento: _____

Inicio do descongelamento:_____ Fim do descongelamento:_____

Final da cirurgia:_____ Horário da extubação:_____

Observações:Hemorragia? (S) (N) Enfisema? (S) (N)

Coleta pós-operatória:

Medicação pós-operatório imediato:

APÊNDICE C

PROJETO CRIOTERAPIA HEPÁTICA EM COELHOS: Avaliação, coletas e medicação pós- operatória.

Coelho: _____ Data da cirurgia: __/__/__ Peso:_____

	Pré	Dia 1	Dia 2	Dia 3	Dia 4	Dia 5	Dia 6	Dia 7	Dia 8
Ração									
Folhoso									
Agua									
Ferida cirúrgica									
Enrofloxacino									
Tramadol									
Meloxican									

Hemograma e função hepática e renal: pré- cirúrgico.

Hemograma e função hepática: dia 7.

US: pré- cirúrgico, dia 2 e dia 7.

APÊNDICE D

TERMO DE ADOÇÃO DE ANIMAL DOMÉSTICO

Pelo presente instrumento de adoção de animal doméstico, eu, _____ _____, portador do CPF de número _____, e RG de número _____, residente na rua _____, número _____, bairro _____, na cidade de _____; na condição de ADOTANTE , **me comprometo**, por livre e espontânea vontade, sem coação ou influencia de quem quer que seja, a **adotar** o animal doméstico de espécie cunícula, fêmea, de raça Nova Zelandia, de pelagem branca e de idade de 3 anos, nos seguintes termos:

1. Oferecer ao adotado tudo que for necessário para que este tenha uma vida digna, resguardando o seu bem estar e atentando para sua saúde;
2. Cuidar da limpeza do ambiente do animal, abrigando o adotado em gaiola espaçosa forrada com serragem ou granulação específica para a espécie a qual deve ser trocada diariamente;
3. Alimentar o animal com ração específica para a espécie e legumes frescos de forma alternada;
4. Realizar controle de endo e ectoparasitas periodicamente assim como consulta com veterinário sempre que o animal apresentar alteração de comportamento;
5. Proporcionar ao adotado condições para que o mesmo possa realizar atividade física diária e manter contato com os humanos por meio de afeto e realização de brincadeiras afim de que esse possa manter-se sociável
6. Estar ciente que a partir da presente data, as despesas geradas pelo animal adotado serão de inteira responsabilidade do adotante, isentando a instituição doadora de qualquer responsabilidade futura pelo mesmo.

O presente termo tem prazo indeterminado e passa a vigorar a partir de sua assinatura.

E por estarem de acordo com o descrito assinam o presente termo, o adotante e o representante da instituição doadora do animal, em duas vias de igual teor.

Local e data: _____, ____, de _____, de _____.

_____ _____

Rose Karina Reis Corrêa

Adotante Agente responsável pela doação