

**UNIVERSIDADE FEDERAL DO RIO GRANDE DO SUL  
FACULDADE DE MEDICINA  
PROGRAMA DE PÓS-GRADUAÇÃO EM MEDICINA: CIÊNCIAS MÉDICAS**

**PATOLOGIA MOLECULAR DOS TUMORES MAMÁRIOS CANINOS:  
EXPRESSÃO DE MARCADORES PROGNÓSTICOS E MIOEPITELIAIS**

**ADRIANA COSTA DA MOTTA**

**Orientadora: Profa. Dra. Maria Isabel Albano Edelweiss**

**Tese de Doutorado**

**2008**

**UNIVERSIDADE FEDERAL DO RIO GRANDE DO SUL  
FACULDADE DE MEDICINA  
PROGRAMA DE PÓS-GRADUAÇÃO EM MEDICINA: CIÊNCIAS MÉDICAS**

**PATOLOGIA MOLECULAR DOS TUMORES MAMÁRIOS CANINOS:  
EXPRESSÃO DE MARCADORES PROGNÓSTICOS E MIOEPITELIAIS**

**ADRIANA COSTA DA MOTTA**

**Orientadora: Profa. Dra. Maria Isabel Albano Edelweiss**

**Tese de Doutorado**

**2008**

M921p **Motta, Adriana Costa da**

Patologia molecular dos tumores mamários caninos :  
expressão de marcadores prognósticos e mioepiteliais /  
Adriana Costa da Motta ; orient. Maria Isabel Albano  
Edelweiss. – 2008.

124f.

Tese (doutorado) - Universidade Federal do Rio Grande do  
Sul. Faculdade de Medicina. Programa de Pós-Graduação em  
Medicina: Ciências Médicas, Porto Alegre, BR-RS, 2008.

1. Neoplasias mamárias 2. Marcadores biológicos de tumor 3.  
Modelos animais de doenças 4. Cães 5. Mioepitelioma I.  
Edelweiss, Maria Isabel Albano II. Título.

NLM: WP 870

Catálogo Biblioteca FAMED/HCPA

## AGRADECIMENTOS

*Ao Programa de Pós-Graduação em Medicina: Ciências Médicas da Faculdade de Medicina da Universidade Federal do Rio Grande do Sul, pela acolhida, pelos ensinamentos e apoio financeiro para realização deste estudo.*

*À Universidade de Passo Fundo, pela oportunidade de cursar o Doutorado, proporcionando a conclusão de mais uma valiosa etapa, indispensável para minha formação acadêmica.*

*À Profa. Dra. Maria Isabel Albano Edelweiss, pessoa ímpar, brilhante, admirável, dinâmica, minha querida e inesquecível Orientadora e “Mãe Patológica”, pela oportunidade, confiança, amizade, compreensão e apoio ao aceitar orientar-me, possibilitando a realização desse estudo e a concretização do objetivo de concluir o Doutorado, conhecendo e vivenciando a Anatomia Patológica e a Patologia Molecular pelos seus preciosos ensinamentos.*

*À Histotécnica Neiva Copetti, pela dedicação, profissionalismo e por ter sido incansável em encarar, com amor à pesquisa, o desafio de tornar possível a realização desse trabalho, bem como pela amizade e companheirismo.*

*Ao Fundo de Incentivo à Pesquisa e Eventos do Hospital de Clínicas de Porto Alegre e ao Programa de Pós-Graduação em Medicina: Ciências Médicas da Universidade Federal do Rio Grande do Sul, pelo apoio financeiro concedido para a realização deste estudo.*

*À Profa. Dra. Luise Meurer, pela colaboração, ajuda indispensável e apoio prestados.*

*Aos Professores Dr. Gilberto Swartzmann, Dr. Carlos Henrique Menke, Dra. Tânia Webber Furlanetto e Dr. Jorge Vilanova Biazus, pelas valiosas contribuições e sugestões ao trabalho.*

*Ao Prof. Dr. Carlos Thadeu Schmidt Cerski, pelo apoio em tornar possível a realização deste estudo no Laboratório de Patologia do Centro de Pesquisas Hospital de Clínicas de Porto Alegre.*

*À Dra. Melissa Falster Daubermann, Dra. Marta Pires da Rocha e ao Prof. Dr. Rubens Rodriguez, pelo imprescindível apoio.*

*À Profa. ME Dileta Cecchetti da Universidade de Passo Fundo, pela contribuição na análise estatística dos resultados desse estudo.*

*À colega Farmacêutica e Bioquímica Priscila Schmidt Lora, pelo coleguismo, amizade e apoio.*

*Ao histotécnico Jorge Alberto Lopes, pela atenção e colaboração no decorrer desse trabalho.*

*Aos funcionários do Hospital de Clínicas de Porto Alegre Marta Dotto, Rosane Paixão Schlatter, Fabiana Silva da Silva, Everaldo Almeida, Flávia Rejane Giust Grossmann e Wander Cléia dos Santos de Oliveira, pela atenção, apoio e carinho demonstrados.*

*Aos meus colegas, aos funcionários e aos meus queridos alunos da Universidade de Passo Fundo, pelo apoio e estímulo ao meu crescimento profissional e pessoal.*

*A Deus, pela vida e por estar sempre comigo em todos os momentos, dando-me sabedoria e força para alcançar meus objetivos.*

*Aos meus Pais, Gabriel Castro da Motta e Eunice Maria Costa da Motta que proporcionaram meios, para que eu chegasse até aqui. A eles, o meu amor, carinho, respeito e dedicação.*

*Aos meus irmãos, Eduardo e Guilherme que, apesar da distância, sempre me apoiaram e acreditaram na concretização dos meus ideais.*

*À minha tia avó Maria da Conceição Amaral Raupp, in memoriam, que sempre esteve presente em todos os momentos, comemorando minhas conquistas com grande alegria e satisfação.*

*Dedico esse trabalho aos animais portadores de câncer, em especial aos cães, que me proporcionaram grande crescimento profissional no que diz respeito ao entendimento dos inúmeros processos patológicos pertinentes à espécie, despertando-me, a cada dia, interesse contínuo em aprimorar meus conhecimentos com o intuito de contribuir para sua qualidade de vida e avanço da ciência.*

## LISTA DE ABREVIATURAS E SIGLAS

<b>AE1/AE3</b>	- Citoqueratina AE1/AE3
<b>BCL-2</b>	- Proto-oncogene BCL-2
<b>CAM5 2</b>	- Citoqueratina de baixo peso molecular
<b>CD31</b>	- Anticorpo monoclonal JC70 (ANTI-CD31)
<b>CDIS</b>	- Carcinomas ductais <i>in situ</i>
<b>c-erbB-2</b>	- Proto-oncogene c-erbB-2
<b>CH</b>	- Chondrocytes
<b>CK</b>	- Citoqueratina
<b>CKs</b>	- Citoqueratinas
<b>CK5</b>	- Citoqueratina 5
<b>c-MYC</b>	- Proto-oncogene c-MYC
<b>COX-2</b>	- Enzima ciclooxigenase-2
<b>c-RAS</b>	- Proto-oncogene c-RAS
<b>DNA</b>	- Ácido desoxirribonucleico
<b>ECS</b>	- Epithelial cells with squamous differentiation
<b>EMA</b>	- Antígeno epitelial de membrana
<b>FAMV</b>	- Faculdade de Agronomia e Medicina Veterinária
<b>Ki-67</b>	- Proteína KI-67 (Clone MIB-1; proteína estritamente associada com proliferação celular)
<b>LE</b>	- Luminal epithelial cells
<b>LPA</b>	- Laboratório de Patologia Animal
<b>LIMs</b>	- Lesões intraepiteliais mamárias
<b>MNF116</b>	- Citoqueratina MNF116
<b>OS</b>	- Osteocytes
<b>PCNA</b>	- Antígeno de proliferação celular
<b>PME</b>	- Proliferating myoepithelial cells
<b>p53</b>	- Proteína 53 - fator de transcrição – supressor de tumor em alguns tecidos
<b>p63</b>	- Proteína 63 - fator de transcrição
<b>RE</b>	- Receptor de estrogênio
<b>RME</b>	- Resting myoepithelial cells
<b>RP</b>	- Receptor de progesterona

- RR1** - Gene Ribonucleotídeo redutase 1
- S100** - Proteína S100
- SP** - Spindle-shaped interstitial cells
- SPST** - Spindle-shaped and stellate-shaped interstitial cells
- SRD** - Sem raça definida
- TIMP-1** - Inibidor de metalopeptidase 1
- TMCs** - Tumores mamários caninos
- UPF** - Universidade de Passo Fundo



## LISTA DE TABELAS

<b>Tabela 1.</b>	Classificação histológica dos neoplasmas mamários caninos.....	17
<b>Tabela 2.</b>	Estudos da expressão de RE, RP, Ki-67 e c-erbB-2 e outros marcadores prognósticos em neoplasmas mamários caninos realizados no período de 2000 a 2008.....	29
<b>Tabela 3.</b>	Estudos da expressão de marcadores mioepiteliais em neoplasmas mamários caninos realizados no período de 2002 a 2006.....	45

## LISTA DE FIGURAS

- Figura 1.** Fêmea canina SRD. Portadora de volumoso neoplasma mamário (carcinossarcoma) na mama abdominal caudal esquerda..... 15
- Figura 2.** Fêmea canina da raça Cocker Spaniel portadora de múltiplos neoplasmas mamários ulcerados nas mamas abdominal caudal direita, inguinal direita (setas curvas) e abdominal caudal esquerda (seta reta)..... 22
- Figura 3.** Esquema explicativo da provável metaplasia das células mioepiteliais..... 37

## SUMÁRIO

<b>1 INTRODUÇÃO</b> .....	12
<b>2 REVISÃO DE LITERATURA</b> .....	14
2.1 NEOPLASMAS MAMÁRIOS CANINOS .....	14
2.2 IMUNO-HISTOQUÍMICA EM MEDICINA VETERINÁRIA E EXPRESSÃO DE MARCADORES EM NEOPLASMAS MAMÁRIOS CANINOS.....	24
2.3 EXPRESSÃO DE RECEPTORES HORMONAIS, KI-67 E c-erbB-2 EM NEOPLASMAS MAMÁRIOS CANINOS.....	26
2.4 EXPRESSÃO DE MARCADORES MIOEPITELIAIS EM NEOPLASMAS MAMÁRIOS CANINOS .....	35
<b>3 QUADRO CONCEITUAL</b> .....	46
<b>4 JUSTIFICATIVA</b> .....	47
<b>5 OBJETIVOS</b> .....	48
5.1 OBJETIVO GERAL .....	48
5.2 OBJETIVOS ESPECÍFICOS .....	48
<b>6 REFERÊNCIAS</b> .....	49
<b>7 ARTIGO 1</b> .....	60
<b>8 ARTIGO 2</b> .....	94
<b>9 CONCLUSÕES</b> .....	122
<b>10 CONSIDERAÇÕES FINAIS E PERSPECTIVAS</b> .....	124

## RESUMO

Os marcadores prognósticos em mastologia têm sido utilizados como apoio diagnóstico para prever o comportamento dos neoplasmas mamários (prognóstico) e determinar a provável resposta ao tratamento pré ou pós-cirúrgico. Estudos têm sido feitos sobre o prognóstico dos tumores mamários caninos (TMCs) que apresentam semelhanças e diferenças com tumores mamários humanos. Além disso, esses tumores exibem, com alta frequência, proliferação de células mioepiteliais que podem sofrer metaplasia, acompanhada de alterações moleculares. O presente estudo teve o objetivo de verificar a expressão imuno-histoquímica e a associação de diferentes marcadores utilizados como prognósticos nos tumores de mama humana (RE, RP, c-erbB-2 e Ki-67) e marcadores mioepiteliais (p63, CK5 e vimentina) nos TMCs. O primeiro artigo analisa a expressão desses marcadores em 35 tumores encontrados em onze fêmeas caninas nas quais foram identificados tumores malignos múltiplos nas glândulas mamárias. Cada tipo histológico analisado em fêmeas portadoras de tumores múltiplos expressou marcadores prognósticos e mioepiteliais peculiares à sua histogênese, porém houve associação dessa expressão apenas em alguns tipos celulares presentes nos TMCs. Os tumores com componente epitelial carcinomatoso não apresentaram diferenças significativas, no entanto, nos tumores com componente complexo e misto, ocorreu associação entre a expressão da p63, CK5 e vimentina. No conjunto de marcadores estudados, a p63 e a CK5 mostram-se promissoras na elucidação da transformação das células mioepiteliais concomitante à invasão tumoral e com relação à expressão da vimentina que se mostrou bem evidenciada durante a transformação da célula mioepitelial proliferada a célula participante do mesênquima do neoplasma invasor em mamas de caninos, ao menos nos aspectos de expressão molecular e morfológica. O segundo artigo analisa os marcadores mioepiteliais em 82 casos de TMCs malignos. Este estudo comprovou a frequência e a associação da expressão desses marcadores em determinados tipos histológicos tumorais e celulares, permitindo a identificação das células mioepiteliais em transformação na maior parte dos TMCs malignos, notadamente, os que apresentam componente mesenquimal metaplásico. Mais estudos devem ser feitos na tentativa de verificar a significância da expressão encontrada no comportamento biológico desses tumores.

**Key-words:** marcadores prognósticos, marcadores mioepiteliais; imuno-histoquímica; neoplasmas mamários; cão

## ABSTRACT

Prognostic markers in mastology have been used as diagnostic support, to predict the behavior of mammary neoplasias (prognosis) and to determine their possible response to treatment before or after surgery. Studies have been conducted on the prognosis of canine mammary gland tumors (MGTs), which show similarities to and differences from human breast tumors. In addition, these tumors often show proliferation of myoepithelial cells, which may undergo metaplasia, accompanied by molecular alterations. The aim of the present study was to check the immunohistochemical expression and the association between different markers used as prognostic factors in human breast tumors (ER, RP, c-erbB-2 and Ki-67) and myoepithelial markers (p63, CK5 and vimentin) in MGTs. The first article analyzes the expression of these markers in 35 tumors in 11 female dogs, where multiple tumors were identified in the mammary glands. Each histological type analyzed in the female dogs with multiple tumors expressed prognostic and myoepithelial markers that were peculiar to their histogenesis, but the association of this expression was observed only in some cell types of MGTs. Tumors with a carcinomatous epithelial component did not have significant differences, but tumors with complex and mixed components showed association between the expressions of p63, CK5 and vimentin. Of the group of investigated markers, p63 and CK5 proved to be promising tools in elucidating the transformation of myoepithelial cells concomitantly to tumor invasion and in terms of vimentin expression, which was quite pronounced in this transformation from proliferating myoepithelial cells into cells that participate in the mesenchyma of the invasive neoplasia in canine mammary glands, at least with regard to the aspects of molecular and morphological expression. The second article analyzes myoepithelial markers in 82 cases of malignant MGTs. This study corroborated the frequency and association of the expression of these markers in certain histological tumor and cell types, allowing for the identification of myoepithelial cells in transformation in most malignant MGTs, chiefly those with a metaplastic mesenchymal component. Further studies are necessary in order to assess the importance of expression found in the biological behavior of these tumors

**Key-words:** prognostic markers, myoepithelial markers; immunohistochemistry; mammary neoplasms; dog

## 1 INTRODUÇÃO

O estudo da expressão de diferentes marcadores de prognóstico, nos tumores mamários caninos (TMCs), consiste em uma valiosa contribuição para a área de patologia animal, devido à grande casuística na rotina da medicina veterinária.<sup>1-3</sup>

É de fundamental importância, no diagnóstico, prognóstico e terapêutica dos TMCs, conhecer e avaliar a expressão desses marcadores, correlacionando-os e comparando-os com sua expressão nos tumores da mama humana.<sup>1-3</sup>

Os TMCs são os neoplasmas mais freqüentes em fêmeas caninas e, considerando-se os dois sexos, a segunda mais comum. São tumores heterogêneos quanto aos aspectos patológicos e comportamento clínico. A demonstração dos parâmetros clínicos e patológicos, com significado prognóstico e/ou terapêutico, nesses neoplasmas, é um valioso campo para estudo em medicina veterinária.<sup>1-3</sup>

Nos TMCs, foram demonstrados receptores para estrogênio, progesterona, andrógenos, prolactina e para o fator de crescimento epidérmico, bem com a sua coexistência numa mesma neoplasia.<sup>2</sup> Vários estudos têm sido feitos sobre o prognóstico dos TMCs, porém algumas áreas permanecem mal compreendidas, como a expressão dos receptores hormonais nos tumores mamários caninos e a histogênese tumoral.<sup>4-11</sup>

Um exemplo disso é o estudo de células mioepiteliais que constituem a camada de células basais do epitélio mamário normal, sendo identificadas em cortes corados com coloração de rotina. Vários marcadores imunoistoquímicos têm sido usados para demonstrar sua presença e para discriminar seu papel na histogênese dos tumores mamários.<sup>12</sup>

Os TMCs consistem em tumores de grande complexidade, devido à estrutura histológica heterogênea do próprio tecido mamário. Esses neoplasmas podem originar-se de células epiteliais ductais e/ou alveolares, células mioepiteliais e/ou de

células do tecido conjuntivo intersticial.<sup>13</sup> Os neoplasmas mistos benignos são freqüentes na mama canina.<sup>2,3,14,15</sup>

Os tumores mistos benignos, possuem componentes epiteliais e mioepiteliais e tecido mesenquimal, cartilagem e/ou osso e/ou gordura em combinação com tecido conjuntivo fibroso.<sup>2,3</sup> Alguns desses tumores podem sofrer transformação maligna, sendo a principal de origem epitelial, dando origem ao carcinoma em tumor misto.<sup>4</sup> A observação freqüente de cartilagem e osso, nesses tumores, tem provocado controvérsias em relação ao tipo celular que dá origem a essa metaplasia.<sup>14,15</sup> A cartilagem, quando presente, assume seu aspecto morfológico característico e demonstra íntima associação com o tecido epitelial adjacente. O comportamento do tumor dependerá de sua origem e arranjo histológico.<sup>2,3</sup>

Acredita-se que fêmeas caninas com tumores complexos apresentam melhor prognóstico que aquelas com tumores exclusivamente epiteliais. As células mioepiteliais seriam as responsáveis por esse efeito protetor, suprimindo a proliferação e a invasão tumoral, enquanto, que, as células epiteliais estariam relacionadas à progressão e disseminação da doença.<sup>16</sup>

Os neoplasmas mamários de fêmeas caninas são extremamente interessantes devido à sua suspeita histogênese de células tronco multipotentes ou, então, de células mioepiteliais.<sup>2</sup>

O estudo dos TMCs revela-se como um modelo para a investigação e correlação clínico-patológica, diagnóstica e prognóstica dos neoplasmas mamários que acometem a espécie humana.<sup>2,17-21</sup>

A presente pesquisa teve o objetivo de constituir-se em um instrumento que permita identificar e verificar a expressão de diferentes marcadores utilizados como prognósticos nos tumores da mama humana (RE, RP, c-erbB-2 e Ki-67) e marcadores mioepiteliais (p63, CK5 e vimentina) nos TMCs, comparando-os e verificando se há associação entre eles.

## 2 REVISÃO DE LITERATURA

### 2.1 NEOPLASMAS MAMÁRIOS CANINOS

Os TMCs, depois dos tumores cutâneos, são os neoplasmas mais freqüentes em fêmeas caninas e, considerando-se os dois sexos, a segunda mais comum<sup>1-3</sup>, 50% são malignos e a maioria metastatiza<sup>22</sup>, tendo como principal fator predisponente a influência hormonal<sup>13,23</sup>

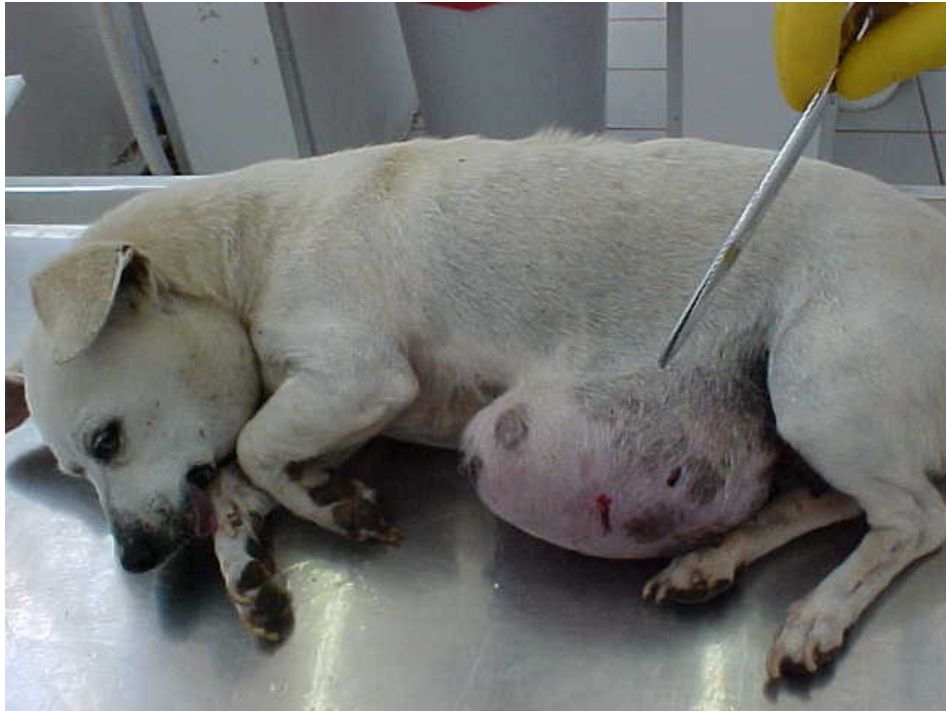Há controvérsias sobre a gênese dos neoplasmas hormônio-dependentes. Postula-se que, na carcinogênese hormonal, diferente daquela induzida por vírus ou agentes químicos, a proliferação celular não necessita de um agente iniciador específico. Os hormônios induzem proliferação celular com conseqüentes mutações genéticas que darão origem à transformação em célula neoplásica<sup>2</sup>

Os neoplasmas de glândula mamária, na Patologia Veterinária, ocorrem, comumente, em cães e, mais raramente, em gatos, representando cerca de 50% de todas as neoplasias observadas em fêmeas caninas.<sup>3</sup> Trata-se do tipo de neoplasma que maior diversidade morfológica apresenta, surgindo de uma população celular variada que, freqüentemente, se encontra associada no mesmo tumor, o que dificulta a sua classificação e lhe confere um inesperado comportamento biológico, constituindo um desafio para os clínicos, cirurgiões e patologistas.<sup>13,23</sup>

Os métodos de classificação dos neoplasmas mamários variam, consideravelmente, baseando-se no tipo de célula envolvida, no padrão histológico proeminente das células neoplásicas, mudanças teciduais, presença de necrose e de infiltração em seu estroma.<sup>3</sup> A análise anatomopatológica de um tumor é fundamental para se obter informações consistentes sobre os fatores prognósticos do câncer mamário, devendo ser considerado um passo fundamental na orientação terapêutica dessas lesões. De acordo com a Organização Mundial da Saúde<sup>24</sup>, a classificação dos tumores é feita com base na sua morfologia descritiva, de acordo com o grau de malignidade celular demonstrado no exame microscópico.<sup>25,26</sup>



Os neoplasmas da mama em fêmeas caninas ocorrem em uma frequência três vezes maior, quando comparadas à mulher, sendo que 50% correspondem às malignas (Figura 1).<sup>27</sup>



**Figura 1.** Fêmea canina SRD portadora de volumoso neoplasma mamário (carcinossarcoma) na mama abdominal caudal esquerda.  
Fonte: Arquivos da autora (LPA da FAMV da UPF).

Para melhor compreender o comportamento biológico e a evolução clínica desses neoplasmas, alguns fatores prognósticos, já estabelecidos na medicina humana, como tamanho tumoral e estado nodal, têm sido utilizados em veterinária, no auxílio no diagnóstico definitivo e na escolha de melhores terapias. O tamanho tumoral e o acometimento linfovascular possuem importante valor prognóstico na avaliação dessas neoplasias da mama de fêmeas caninas.<sup>27</sup>

Os TMCs espontâneos, nos seus diversos tipos histológicos encontrados, apresentam várias características epidemiológicas, clínicas, biológicas e aparentemente genéticas, semelhantes aos da espécie humana.<sup>9</sup> Entre estas,

podem ser citadas: a faixa etária de aparecimento com aumento da frequência a partir dos seis anos de idade, ou seja, em fêmeas adultas, com rara ocorrência em cães com menos de dois anos; a morfologia (Tabela 1); o efeito protetor da ovariectomia na prevenção<sup>3,9</sup>; a presença de receptores de estrogênio e progesterona na análise molecular<sup>6</sup>; os órgãos alvo de metástase dos carcinomas que ocorrem, principalmente, por via linfática, como os linfonodos regionais (inguinais e axilares) e pulmão, com menor frequência rim, fígado, baço, pele, adrenais, encéfalo, olhos e esqueleto, enquanto os sarcomas costumam metastatizar por via hematogena<sup>25</sup>; a evolução clínica das neoplasias com metástases regionais e à distância, e a hereditariedade em alguns casos.

**Tabela 1.** Classificação histológica dos neoplasmas mamários caninos

TUMORES MALIGNOS
<b>Carcinoma não infiltrativo (<i>in situ</i>)</b>
<b>Carcinoma complexo</b>
<b>Carcinoma simples</b>
Túbulo-papilar
Sólido
Anaplásico
<b>Tipos especiais de carcinoma</b>
Fusocelular
Carcinoma de células escamosas
Carcinoma mucinoso
Carcinoma rico em lipídios
<b>Sarcomas</b>
Fibrossarcoma
Osteossarcoma
Outros sarcomas
<b>Carcinossarcomas</b>
<b>Carcinoma ou sarcoma originado em tumor benigno</b>
TUMORES BENIGNOS
<b>Adenoma</b>
Simplex
Complexo
Basalóide
<b>Fibroadenoma</b>
Baixa celularidade
Alta celularidade
<b>Tumor misto benigno</b>
<b>Papiloma ductal</b>
<b>Tumores não classificáveis</b>
<b>Hiperplasias e displasias mamárias</b>
Hiperplasia ductal
Hiperplasia lobular
Epitelial
Adenose
Cistos
Ectasia ductal
Fibrose focal (fibroesclerose)
Ginecomastia

Fonte: Modificado de Misdorp et al. (1999).<sup>24</sup>

Também foi demonstrado que as neoplasias mamárias de cães apresentam o fenótipo tumoral comparável àquele observado em lesões de mama em homens e mulheres e homologia entre os genes BRCA-1 humano e os do cão. Existem, contudo, diferenças entre os tumores mamários dos seres humanos e dos cães, sendo que uma das mais importantes diz respeito à frequência dos tumores mistos mamários que são raros nos seres humanos, mas são os mais freqüentes nos caninos.<sup>9</sup> O estudo dos TMCs torna-se, por essas razões, um modelo experimental para a investigação experimental, *in vivo*, clinicopatológica, diagnóstica, prognóstica e de tratamento dos neoplasmas mamários humanos.<sup>17-21</sup>

Os adenomas complexos e os tumores mistos benignos são os mais comuns em fêmeas caninas. Quanto aos tumores malignos, os carcinomas simples são os mais freqüentes, enquanto os carcinomas complexos são relativamente comuns. Os carcinosarcomas são incomuns e alguns destes apresentam um padrão histológico benigno.<sup>2</sup> Carcinomas ou sarcomas, em tumores benignos, ocorrem em adenomas complexos ou tumores benignos mistos<sup>2,24</sup>. Esses tumores são, ocasionalmente, observados em fêmeas caninas<sup>24</sup>, sendo insuficientes as informações disponíveis sobre o seu prognóstico.<sup>2</sup>

O estilo de vida contribui para aumentar a exposição da população a fatores ambientais, nutricionais, químicos e hormonais potencialmente carcinogênicos. A interferência do homem nos hábitos alimentares dos animais e no seu ambiente também os coloca sob o mesmo risco.<sup>3,9</sup>

Em um estudo comparativo entre tumores mistos da glândula mamária canina e tumores mistos da glândula salivar humana, algumas características clínicas, histopatológicas e similaridades antigênicas foram observadas, sugerindo a hipótese de histogênese similar entre esses neoplasmas. Assim, os TMCs espontâneos poderiam ser úteis como modelos de estudo dos neoplasmas mistos da glândula salivar humana.<sup>28</sup>

Do ponto de vista acadêmico, o cão serve, também, como modelo de câncer para descoberta de novas drogas e desenvolvimento de pesquisas devido às suas similaridades com a anatomia e fisiologia humanas. Quando comparado com outros

modelos animais, pode ser valioso instrumento de pesquisa, pois desenvolvem, naturalmente, cânceres que têm, em comum, muitas características com humanos.<sup>29</sup>

Os neoplasmas malignos em cães de companhia são caracterizadas por tumores de rápido crescimento, ocorrência de recidiva ou resistência à doença e metástases a locais distantes.<sup>29</sup> Além disso, comparado com outros animais usados na pesquisa biomédica, uma vantagem adicional oferecida por essa espécie é que são criados até idade comumente associada com elevado risco para desenvolvimento de câncer. Para muitos cânceres como linfoma não-Hodgkin, osteossarcoma, melanoma, carcinoma de próstata, carcinoma pulmonar, carcinoma de cabeça e pescoço, carcinoma mamário e sarcomas de tecidos moles, têm sido observadas fortes similaridades ao câncer humano, incluindo aparência histológica, genética tumoral, comportamento biológico e resposta à terapia convencional. Como em humanos a incidência de tumores mamários aumenta com a idade e aos 6, 8 e 10 anos, 1%, 6% e 13% dos cães de todas as raças apresentam, pelo menos, um tumor mamário.<sup>30</sup>

A princípio, não existe predileção racial<sup>23,31</sup>, mas alguns trabalhos apontam as raças Poodle, Daschund, Pointer e Retrievers como mais suscetíveis.<sup>2,32</sup> Além disso, a especificidade racial observada para muitos tipos de câncer em cães tem estimulado geneticistas preocupados em localizar genes suscetíveis comprovados como resistentes ao tratamento em populações e famílias humanas<sup>30</sup>, sendo que a maior suscetibilidade ocorre entre nove e 11 anos de idade, com rara ocorrência em animais com idade inferior a dois anos.<sup>3</sup>

Fatores prognósticos em relação ao carcinoma mamário da mulher e de fêmeas caninas têm muitas similaridades como: tamanho e volume do tumor, tipo histológico, grau de malignidade e tipo de crescimento (modo de infiltração). Anticorpos monoclonais que reconhecem antígenos de células malignas da mama de caninos podem ser instrumentos essenciais para a obtenção do diagnóstico.<sup>2</sup>

Fatores hormonais, endógenos e exógenos, apresentam-se como exercendo um papel importante na promoção do desenvolvimento de tumores mamários. As metástases, como estágio final da progressão do tumor, foram observadas, com

pouca ou nenhuma expressão de receptores hormonais, indicando a possibilidade de crescimento autônomo associado à secreção autócrina ou parácrina ou ainda a uma perda maior da diferenciação. Assim, pelo menos, esse seguimento de câncer mamário canino poderia servir como modelo patogênico e terapêutico para os carcinomas mamários humanos que são hormônio-dependentes.<sup>2</sup>

Nas fêmeas caninas, a incidência de tumores malignos e benignos aumenta com a expectativa de vida e a utilização continuada de progestágenos como anticoncepcionais injetáveis e se reduz com a ovariectomia em animais jovens.<sup>32</sup> Fêmeas da raça Beagle desenvolveram neoplasmas malignos metastáticos após longo tratamento com doses baixas e elevadas de acetato de medroxiprogesterona.<sup>33,34</sup> O risco de desenvolvimento de neoplasmas mamários em fêmeas castradas, antes do primeiro ciclo estral, é de 0,05%; após o primeiro estro, sobe para 8% e é de, aproximadamente, 26%; quando a castração ocorre após o segundo estro.<sup>35</sup> Mais tardiamente, o efeito protetor da castração desaparece. O risco de desenvolvimento de neoplasma mamário com o uso de progestágenos é 2,32 vezes maior, sendo que 91% são tumores malignos. Dietas ricas em proteína e com baixo teor de gordura prolongam a sobrevida, quando comparadas a dietas hipoprotéicas e com baixo teor de gordura.<sup>36,37</sup>

Quanto à etiologia dos TMCs, tem sido proposta origem viral, alimentação e influência hormonal.<sup>2,13</sup> Experimentos animais e estudos epidemiológicos humanos têm sugerido que dieta rica em gordura e obesidade aumenta o risco de câncer de mama. Entretanto, alguns estudos têm apresentado divergências.<sup>2</sup> Quanto à alimentação, tem sido apontado o consumo de gordura e obesidade.<sup>13</sup>

Um estudo correlacionando dieta com desenvolvimento tumoral demonstrou que obesidade, no primeiro ano de vida e um ano antes do diagnóstico tumoral, parece predispor as fêmeas caninas aos neoplasmas mamários. A alimentação, com alta ingestão de carnes bovina e suína, demonstrou correlação positiva com o desenvolvimento de TMCs.<sup>38</sup>

De acordo com Zuccari, Santana e Rocha, em um estudo retrospectivo, foi observado que animais obesos de até um ano de idade apresentam maior risco de

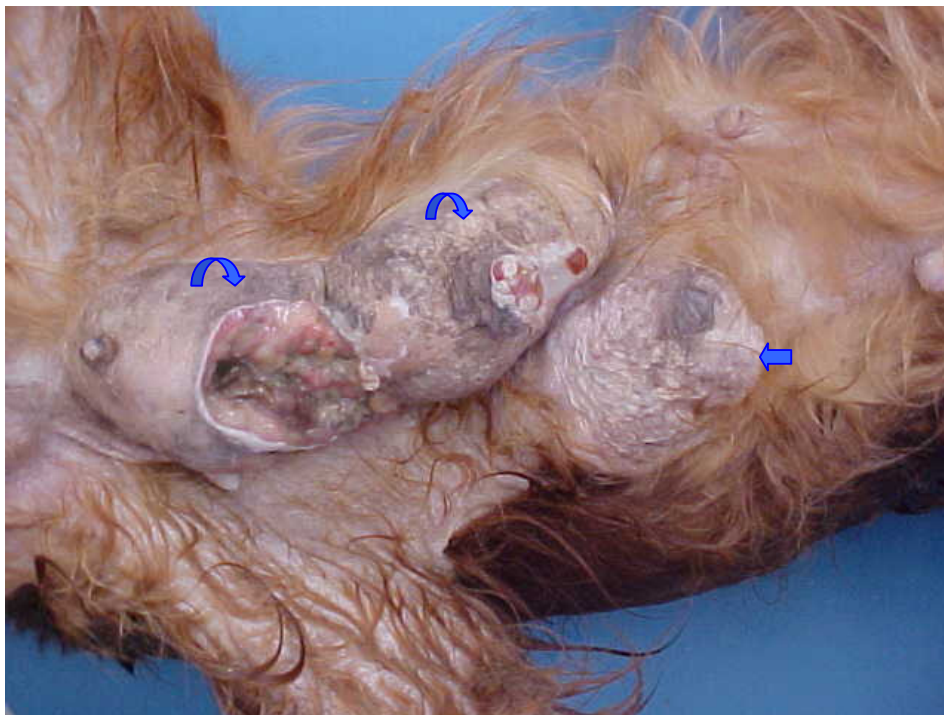desenvolver neoplasias. Assim, o risco de aparecimento de tumor mamário poderia estar relacionado à nutrição, nos primeiros meses de vida do animal, principalmente antes do primeiro cio.<sup>13</sup>

Entretanto, em outros estudos, o aumento do risco de desenvolvimento desses tumores não teve relação com a obesidade e dieta rica em gordura um ano antes do diagnóstico de neoplasma.<sup>23,39</sup> Estudos realizados com microscopia eletrônica detectaram células com partículas virais.<sup>40</sup> Em cinco de nove TMCs foi demonstrada a presença de *virus-like* partículas, sugerindo a etiologia viral desses neoplasmas.<sup>14</sup>

A frequência e a maior incidência de animais portadores de tumores mamários malignos, com metástases à distância, são baixas em comparação ao observado em Medicina Humana, uma vez que é comum proceder à eutanásia de animais mediante solicitação dos proprietários, interrompendo, assim, o processo da doença.<sup>16</sup>

Na fêmea canina, há cinco pares de glândulas mamárias e todos podem desenvolver tumores benignos ou malignos. Quanto à localização, aproximadamente, 60% dos TMCs ocorrem nas mamas inguinais. A causa dessa ocorrência é desconhecida, podendo estar relacionada com o maior volume dessas glândulas e com as correspondentes alterações proliferativas em resposta ao estrogênio.<sup>3</sup> Nas mulheres, a maioria dos tumores ocorre no quadrante súpero-externo pelas mesmas razões.<sup>41</sup> Indiferentemente dos outros tipos histológicos, os tumores mistos mamários também possuem predileção pelas mamas inguinais.<sup>3</sup>

Os TMCs apresentam-se, usualmente, como nódulos que podem ocorrer, isoladamente ou de forma sincrônica, em fêmeas caninas, ou seja, como tumores múltiplos (Figura 2) de tipos histológicos distintos em uma ou mais glândulas mamárias.<sup>3</sup>



**Figura 2.** Fêmea canina da raça Cocker Spaniel portadora de múltiplos neoplasmas mamários ulcerados nas mamas abdominal caudal direita, inguinal direita (setas curvas) e abdominal caudal esquerda (seta reta).

Fonte: Arquivos da autora (LPA da FAMV da UPF).

De acordo com os critérios de Warren e Gates, tumores sincrônicos, em patologia humana, são aqueles que não podem ser considerados metástase, invasão ou recorrência (tumores metacrônicos) do primeiro, tendo como intervalo com o diagnóstico do segundo tumor menos que seis meses. Em fêmeas caninas, por falta de informações pertinentes ao histórico clínico, nem sempre é possível estabelecer essas relações.<sup>42</sup>

Quanto aos tumores da mama humana, há o câncer bilateral que pode ser sincrônico ou assincrônico. O sincrônico é detectado, simultaneamente, em ambas as mamas, antes da realização do primeiro tratamento. O assincrônico é detectado após o diagnóstico de câncer em uma primeira mama afetada, em qualquer tempo, podendo ser primitivo ou metastático.<sup>43</sup> Nos casos em que as lesões da mama canina surgem de maneira multicêntrica, o tumor de pior prognóstico determinará a evolução clínica do paciente.<sup>25</sup> A ocorrência de doença metastática varia de acordo



com o tipo histológico em fêmeas caninas ressaltando-se que os menos diferenciados são mais agressivos.<sup>44,45</sup>

Atualmente, o tratamento de escolha para as neoplasias mamárias caninas é a cirurgia. O tipo de cirurgia a ser realizado – nodulectomias, mastectomias simples, parciais e radicais - dependerá do tamanho da lesão, da sua localização e da via de drenagem linfática. A radioterapia ainda não é um procedimento de rotina no Brasil. Alguns protocolos quimioterápicos incluem antineoplásicos como o 5-fluorouracil, ciclofosfamida e doxorrubicina, mas nenhum deles oferece resultados satisfatórios em clínica veterinária oncológica.<sup>46</sup> Há relato de um caso de uso da carboplatina, associada a inibidor de COX-2, no tratamento de carcinoma tubulopapilar que apresentou imunorreatividade para a COX-2 com metástase em linfonodo e mostrou-se eficiente, uma vez que o animal não apresentou recorrência ou metástase, durante o período de avaliação de 810 dias.<sup>47</sup>

O tamoxifen, fármaco com ação antiestrogênica, utilizado em mulheres na menopausa para a prevenção de recidivas e metástases de câncer de mama, em fêmeas caninas tem sido utilizado para prevenção da prenhez ou realização de aborto. Alguns testes estão sendo realizados *in vitro* e *in vivo* para avaliar a eficácia do tamoxifen como adjuvante na exérese cirúrgica dos TMCs. Esse fármaco suprime a proliferação de células mioepiteliais em neoplasmas com receptores para estrogênio.<sup>9</sup> Em fêmeas tratadas com tamoxifen, foram relatados efeitos colaterais como edema de vulva, incontinência e infecção urinária, metaplasia escamosa do endométrio, endometrite, piometra, cistos ovarianos e sinais de estro.<sup>35</sup>

A imunomarcção de receptores hormonais e o uso de hormônios e de fármacos com ação anti-hormonal ainda não são práticas rotineiras nos hospitais veterinários. Seria necessário avaliar esses procedimentos, para que possam ser incorporados à rotina veterinária, a exemplo da oncologia humana, tendo em vista o aumento da freqüência de neoplasmas em fêmeas caninas e o interesse dos proprietários em aumentar e melhorar a sobrevivência do animal.<sup>9</sup>

Recentemente, a eletroquimioterapia tem sido proposta para o tratamento de cânceres em animais, consistindo em uma nova modalidade de terapia de controle

local para neoplasias sólidas. A administração do agente antineoplásico posteriormente à realização da eletroporação no tumor são os princípios da técnica. Suas principais características são os poucos efeitos colaterais, não promover mutilações na maioria dos casos em que se aplica além de não mostrar diminuição em sua eficiência frente a reaplicações em possíveis recidivas. Essa terapia vem apresentando resultados satisfatórios, tanto para carcinomas quanto para sarcomas, na medicina humana e na medicina veterinária os estudos estão avançando, conferindo a esta uma grande expectativa de vir a ser outra opção de tratamento.<sup>48</sup>

Além disso, há um fator cultural importante que está mudando, recentemente: os proprietários dos animais não investem em tratamentos quimioterápicos e cuidados especiais com este tipo de paciente oncológico, por serem onerosos, escolhendo, em geral, a opção do sacrifício do animal para evitar o seu sofrimento.

## 2.2 IMUNO-HISTOQUÍMICA EM PATOLOGIA VETERINÁRIA E EXPRESSÃO DE MARCADORES EM NEOPLASMAS MAMÁRIOS CANINOS

Com o advento de métodos imunoenzimáticos, diversos anticorpos, produzidos e testados, estão entre os mais usados em estudos humanos e veterinários com finalidade de diagnóstico em patologia mamária, bem como na pesquisa do câncer de mama. Muitos desses podem ser usados, também, para estudar os tecidos normais e com alterações diversas. Dentre esses, constam, mais freqüentemente, os seguintes: CKs - filamentos intermediários de células epiteliais (AE1/AE3, CAM 5.2 e MNF 116) - receptor de progesterona (RP), receptor de estrogênio (RE), c-erbB-2, p53 e Ki-67 (MIB-1). Além desses, PCNA (antígeno de proliferação celular) é um marcador de proliferação celular; EMA (antígeno epitelial de membrana) consiste em um antígeno de membrana epitelial utilizado na diferenciação epitelial; desmina é filamento intermediário de células musculares;  $\alpha$ -actina interage com  $\alpha$ -actina de músculo liso; S-100 é uma proteína encontrada em várias células normais como melanócitos, condrócitos, adipócitos, músculo esquelético e cardíaco e em células de Schwann, podendo ser expressas nos

tumores correspondentes; pan-caderina e E-caderina são moléculas de adesão das células epiteliais.<sup>13</sup> A vimentina, filamento intermediário de células mesenquimais<sup>13</sup> que, como a  $\alpha$ -actina, mostrou-se eficiente na marcação de células mioepiteliais nas mamas caninas.<sup>49</sup>

A maioria dos anticorpos marcadores desenvolvidos nos últimos anos foi preparada para reconhecer antígenos humanos. O uso da imuno-histoquímica em patologia veterinária apresenta algumas limitações devido à falta de anticorpos espécie-específicos.<sup>32,50</sup> Na falta desses anticorpos, essa técnica, freqüentemente, faz uso de anticorpos que apresentam reatividade cruzada entre antígenos humanos e animais.<sup>50</sup> Em um estudo, foi demonstrado que, utilizando um sistema imunoistoquímico automatizado, é possível usar diferentes marcadores humanos em patologia veterinária, trazendo vantagens na melhora da qualidade, reprodutibilidade, rapidez e padronização. Nesse estudo, anticorpos humanos monoclonais e policlonais e dois diferentes métodos de recuperação antigênica foram utilizados com sucesso em tecido mamário normal e neoplásico, bem como em amostras de pele obtidas de fêmeas caninas para verificar a expressão de RP, c-erbB-2, p53, Ki-67, PCNA, EMA, vimentina, desmina,  $\alpha$  actina de músculo liso (HHF 35), S-100, pan-caderina e E-caderina.<sup>32</sup> Dessa forma, os anticorpos humanos têm sido utilizados como marcadores para estudar tecidos animais de diversas espécies em veterinária, devido à falta de anticorpos espécie-específicos.<sup>51</sup> De acordo com Ruiz et al., muitos anticorpos produzidos para diagnóstico imunoistoquímico em patologia humana podem ser utilizados em patologia veterinária.<sup>50</sup>

Nesse foco, estudos relacionados a glândulas mamárias de cães foram realizados utilizando como marcadores anticorpos anti-humanos.<sup>32,52-54</sup> Um estudo avaliou a ocorrência de reação antigênica cruzada entre tumores de mama humana e canina e foram constatadas alterações antigênicas muito similares, sugerindo que, nessas espécies, caminhos patogênicos comuns podem caracterizar a tumorigênese do epitélio mamário.<sup>54</sup>

Recentemente, tem sido proposta a avaliação não somente de fatores prognósticos clássicos (tamanho do tumor, invasão de linfonodos regionais, metástases à distância e estágio clínico), mas de novos fatores prognósticos de

natureza molecular como a densidade de microvascularização tumoral medida pelo CD31, marcador de células endoteliais vasculares e o índice de proliferação celular medido pelo PCNA.<sup>16</sup>

### 2.3 EXPRESSÃO DE RECEPTORES HORMONAIS, KI-67 E c-erbB-2 EM NEOPLASMAS MAMÁRIOS CANINOS

Apesar de os métodos moleculares não constituírem, rotineiramente, a modalidade primária para o diagnóstico de câncer, associados ao diagnóstico morfológico possuem valor considerável em determinados casos. A detecção imunohistoquímica de receptores de hormônios (estrogênio/progesterona), nas células do câncer de mama, possui valor tanto prognóstico quanto terapêutico, visto que esses cânceres são suscetíveis à terapia antiestrogênica. Em geral, os cânceres de mama humana com receptores hormonais positivos possuem prognóstico mais favorável. Produtos protéicos de oncogenes como c-erbB-2, em cânceres de mama, também podem ser detectados por imunomarcação. Os cânceres de mama com hiperexpressão da proteína c-erbB-2 possuem mau prognóstico.<sup>41</sup>

As técnicas de diagnóstico molecular estabelecidas e em desenvolvimento têm sido aplicadas para o diagnóstico ou, em alguns casos, para prever o comportamento dos tumores. Os marcadores tumorais são indicadores bioquímicos da presença de um tumor: incluem antígenos de superfície celular, proteínas citoplasmáticas, enzimas e hormônios, e não podem ser analisados como modalidades primárias para o diagnóstico do câncer. Sua principal utilidade, em medicina clínica, tem sido como teste laboratorial para apoiar o diagnóstico. Alguns marcadores tumorais são valiosos, também, para determinar a resposta ao tratamento e indicar a ocorrência de recidiva durante o período de acompanhamento, tanto nos seres humanos<sup>41</sup> como nos animais.<sup>2,7,8,16,55,56</sup>

Nos TMCs, é elevada a proporção de lesões benignas positivas para receptores de estrogênio (RE)<sup>6</sup> e receptores de progesterona (RP). Ao contrário,

apenas uma parte dos neoplasmas malignos expressa esses receptores e em concentrações menores<sup>6,21</sup>, pois, com a progressão do tumor e aumento da malignidade, ocorre redução da dependência hormonal e maior autonomia das células neoplásicas.<sup>6</sup> Além disso, há correlação inversa entre o número de RE com a atividade da glucose-6-fosfatase e da 6-fosfogluconato-desidrogenase, enzimas conhecidas por estarem relacionadas com a malignidade das células neoplásicas em animais.<sup>9</sup>

A importância que a detecção dos receptores hormonais tem adquirido, na prática clínica, para a condução de casos de câncer mamário está relacionada tanto ao valor preditivo para a resposta à terapia endócrina quanto ao seu valor prognóstico.<sup>57,58</sup> O RE tem sido o indicador prognóstico mais intensamente estudado até hoje.<sup>58</sup> Pacientes com tumores que expressam receptores hormonais tendem a apresentar melhor resposta à terapia anti-hormonal e maior sobrevida, tanto livre de doença, quanto global.<sup>57,58</sup> Os receptores de estrogênio e de progesterona nas mulheres são, atualmente, os fatores preditivos mais utilizados para a escolha do tratamento hormonal. A seleção das pacientes com RE positivo, no tumor primário, eleva o nível de resposta clínica para 60%, ao passo que somente 10% das pacientes com RE negativo respondem a hormonioterapia. Entretanto ainda permanecem 40% de pacientes com RE positivo que não se beneficiam com o tratamento hormonal.<sup>58</sup>

Uma das maneiras de verificar se o mecanismo de resposta estrogênica está intacto é a determinação do RP. Relatos recentes têm demonstrado a importância do RP em relação ao prognóstico e à resposta clínica ao tratamento hormonal, sendo que essa pode alcançar 75%, quando ambos os receptores são encontrados nas células tumorais. O câncer de mama caracteriza-se por constituição celular heterogênea, o que lhe faculta a possibilidade de respostas diversas à quimioterapia nos diferentes clones celulares, dentro do mesmo tumor. Essa heterogeneidade pode ser apontada como uma das razões da resposta negativa à terapia endócrina, em pacientes com RE positivo.<sup>58</sup>

Adenocarcinomas mamários simples e complexos de fêmeas caninas expressam mais receptor de RE do que os carcinomas indiferenciados, carcinomas

sólidos ou sarcomas. Esse fato indicou redução nos valores de RE com malignidade, embora não houvesse associação significativa entre RE e o grau histológico de malignidade e grau nuclear. As menores taxas de expressão de RE ocorreram em tumores primários que deram origem a metástases distantes, sugerindo que, com a perda de expressão, possa ter maior agressividade. Outros fatores como a idade, a expressão de Ki-67 e o estágio clínico foram determinantes como indicadores de prognóstico, conforme os estudos do câncer da mama humana.<sup>8</sup> Esse estudo sugere que TMCs bem diferenciados podem manter algum mecanismo hormonal regulador e têm uma baixa taxa de proliferação, concordando, também, com o estudo do câncer da mama humana. A falta de correlação entre Ki-67 e/ou PCNA e RE, em alguns casos, pode estar associada com o número de células na fase G0, negativa ao Ki-67 ou PCNA. Essa expressão de RE e de Ki-67 poderiam ser usadas na elaboração de futuros protocolos de tratamento nos TMCs, como ocorre em humanos. Os resultados obtidos indicariam que a terapia endócrina poderia ser utilizada nos carcinomas que expressam RE e um baixo Ki-67, mas não em carcinomas que expressam RE com grande fração de crescimento. Para casos com elevada expressão de Ki-67 e baixo RE seria sugerida quimioterapia e/ou radioterapia.<sup>8</sup>

O carcinoma mamário com padrão inflamatório é uma forma mais agressiva de câncer mamário em fêmeas caninas com distintas características histopatológicas e imuno-histoquímicas. Foi demonstrado que, em todos os casos, esse tumor foi negativo para RE, confirmando o que foi citado anteriormente. A expressão de RP foi significativamente mais elevada nos carcinomas inflamatórios secundários pós-cirúrgicos. A ausência de RP foi relacionada à existência de metástases pulmonares à necropsia. Mecanismos endócrinos parecem estar envolvidos no desenvolvimento do carcinoma mamário inflamatório canino. Esse carcinoma é o tipo mais agressivo de câncer de mama humana com um prognóstico extremamente ruim. Os cães são a única espécie animal na qual o carcinoma mamário inflamatório tem sido relatado. Esse tumor poderia servir como modelo espontâneo para carcinoma inflamatório da mama humana, particularmente, em estudos referentes às novas abordagens terapêuticas.<sup>59</sup>

Em um estudo de seguimento para determinar a expressão de RE e sua associação clínica, patológica e valor prognóstico, foram analisados 89 tumores e displasias em fêmeas caninas (Tabela 2).<sup>8</sup>

**Tabela 2.** Estudos da expressão de RE, RP, Ki-67 e c-erbB-2 e outros marcadores prognósticos em neoplasmas mamários caninos realizados, no período de 2000 a 2008

Autores/ Ano de publicação	Total de amostras analisadas (N)					Marcadores avaliados
	Total	Normais	Displasias	Benignas	Malignas	
Nieto et al., 2000	N= 89	-	-	57	32	RE, RP, Ki-67
Geraldes et al., 2000	N= 27	6	-	11	10	RE, RP, Ki-67
Nieto et al., 2003	N= 53	2	7	21	23	BRCA1, RE, Ki-67, p53
Espinosa de Los Monteros et al., 2003	N= 7	-	-	-	7	RE, RP
Martín de Las Mulas et al., 2003	N= 24	1	1	5	17	c-erbB-2
Dutra et al., 2004	N= 70	-	-	22	48	c-erbB-2, Ki-67
Martín de Las Mulas et al., 2005	N= 228	-	-	73	155	RE, RP
De Matos et al., 2006	N= 77	-	-	-	-	Ki-67 e-caderina
Yang et al., 2006	N= 39	-	-	15	24	RE, Ki-67, Bcl-2
Thuróczy et al., 2007	N= 43	-	-	7	36	RP, Ki-67
Zuccari et al., 2008	N= 73	-	-	10	63	Ki-67, PCNA, e-caderina

A expressão mais elevada de RE foi observada em fêmeas caninas jovens e não ovariectomizadas e em animais com estro regular. Tumores malignos, com história clínica prévia de pseudogestação, expressaram, significativamente, mais RE.

Os tumores malignos diminuíam a expressão de RE em comparação aos benignos. A imunoexpressão diminuiu, significativamente, com o tamanho do tumor e presença de ulceração cutânea. A diminuição dos níveis de RE foi associada ao envolvimento de linfonodos e ocorrência de metástases. Nesse estudo, foi constatada correlação inversa entre RE e Ki-67. Como em humanos, valores de RE e Ki-67 poderiam ser usados na elaboração de protocolos de tratamento de TMCs. O aumento da expressão de Ki-67 e a diminuição da expressão de RE sugerem a necessidade de quimioterapia e/ou radioterapia. A terapia hormonal poderia ser útil em tumores que expressam RE e baixo Ki-67, mas não em tumores RE positivos e em tumores com grande fração de crescimento. Os resultados obtidos indicaram que o *status* hormonal e a proliferação em TMCs são fatores prognósticos independentes para prever tempo de sobrevivência livre de doença e sobrevivência global. Entretanto, seria necessário realizar estudos mais acurados, incluindo um maior número de tumores malignos e terapia apropriada para confirmar a validade global da expressão de RE em TMCs.<sup>8</sup>

Geraldes, Gärtner e Schmitt realizaram estudo com 27 amostras de mama de fêmeas caninas, incluindo tecido normal e neoplásico, benigno e maligno (Tabela 2). Nesse estudo, foram verificadas as expressões de RE, RP e Ki-67. Foi constatado que tumores benignos foram positivos para RP. De 10 tumores malignos analisados, seis foram RP negativos, os quais apresentaram mais elevada proliferação celular (aumento na expressão de Ki-67). Para avaliar a expressão de RP, a coloração positiva foi, caracteristicamente, nuclear e difusa. Em tecidos mamários normais, a coloração foi localizada, exclusivamente, nas células epiteliais acinares e ductais ou basais (mioepitélio). Em tumores benignos e malignos, a expressão de RP foi restrita às áreas de proliferação epitelial e mioepitelial. Em tumores benignos mistos, a expressão de RP foi mais freqüente em células adjacentes às áreas de proliferação epitelial e mioepitelial, e ausente em áreas condróides e ósseas. O padrão de coloração positiva de tumores mistos, benignos e malignos foi idêntico. Entretanto, áreas malignas do componente epitelial foram negativas para RP. Os tumores malignos tiveram taxas mais elevadas de proliferação celular que os benignos. A imunocoloração para Ki-67 foi localizada no núcleo. Em tecidos mamários normais, a coloração foi localizada nas células epiteliais ductais, acinares e mioepitélio. A



prevalência de imunorreatividade foi mais elevada nos componentes epiteliais dos tumores mistos. Geralmente, não havia coloração em áreas condróides e ósseas. Nos carcinomas ductais infiltrantes e não infiltrantes, a coloração foi observada, principalmente, na periferia dos tumores correspondente à área de maior proliferação do tumor. Neste estudo, apenas um tumor maligno, carcinoma ductal infiltrante, foi RE positivo. A imunomarcação foi difusa, envolvendo o tumor e as células adjacentes normais. Os resultados indicaram relação inversa entre presença de receptores hormonais e taxa de proliferação celular em TMCs, o que tem sido observado também em humanos. Esse achado sustenta que o uso de TMCs como modelo animal para estudo de mecanismos de proliferação celular e a resposta hormonal, na carcinogênese mamária humana, é adequada.<sup>6</sup>

Realizou-se um estudo, com 200 TMCs para avaliar lesões intraepiteliais mamárias (LIMs), que descreveu similaridades histológicas e imuno-histoquímicas entre LIMs caninas e humanas, com o intuito de obter um modelo para LIMs espontâneas, especialmente para lesões RE negativas. Foram encontradas LIMs em 60 amostras de cães categorizadas como: adenose, adenose esclerosante, papiloma intraductal, papiloma esclerosante, hiperplasia ductal, hiperplasia ductal atípica e carcinoma ductal *in situ*. LIMs com atipias (hiperplasia ductal atípica e carcinoma ductal *in situ*) foram, geralmente, associadas com câncer. A expressão de RE foi, significativamente, baixa ou ausente, na maioria das hiperplasias ductais atípicas e nos carcinomas ductais *in situ* (CDIS), assim como em tumores associados a essas lesões. A expressão de Ki-67 foi, significativamente, mais elevada nos CDIS de alto grau do que nas hiperplasias ou nos CDIS de baixo grau. Nesse estudo, dois terços dos CDIS de alto grau foram positivos para c-erbB-2. A frequência de LIMs, no cão, sua associação com câncer mamário espontâneo, seu padrão de expressão de RE e c-erbB-2 e sua semelhança histológica às LIMs humanas pode fazer do cão um modelo ideal para estudo da progressão do câncer da mama humana RE negativo (ambos c-erbB-2 positivo e negativo), assim como prevenção e tratamento.<sup>17</sup>

Foi constatado aumento da expressão de RP e diminuição da proliferação celular verificada por meio da expressão de Ki-67, nos TMCs benignos, enquanto,

nos malignos, houve diminuição da expressão de RP e aumento da expressão de Ki-67 (Tabela 2). A expressão de RP foi observada, também, no citoplasma das células tumorais o que pode estar associado ao mecanismo de reparo celular. O achado mais significativo foi a observação de que a progressão para malignidade, nos TMCs, está associada à diminuição da quantidade de progesterona e aumento da proliferação celular do tecido tumoral. Nesse estudo, foi verificada uma maior suscetibilidade em fêmeas caninas entre nove e 11 anos, raramente com idade inferior a dois anos. Não houve predisposição racial.<sup>10</sup>

Nos carcinomas complexos, a expressão de RE e de RP é, significativamente, mais freqüente do que nos carcinomas simples. Os carcinomas complexos têm um melhor prognóstico. Os carcinomas ricos em receptores hormonais foram associados com sobrevivência pós-cirúrgica mais longa.<sup>2</sup>

O RE, RP, ou ambos, foram detectados em 173 de 228 TMCs analisados (Tabela 2). Os tumores benignos analisados apresentaram maior freqüência de receptores hormonais positivos. Os tumores malignos apresentaram maior freqüência de RE negativo e RP positivo.<sup>7</sup> Estudos demonstram que intensidade e grau de expressão de RE é maior em tumores benignos caninos do que em malignos. Os índices de Ki-67 e RE foram inversamente correlacionados (Tabela 2).<sup>11</sup> RE e RP não foram detectados em estudo de carcinomas lipídicos da mama canina. Nesse estudo, todos os tumores perderam a expressão de RE e RP. Todas as fêmeas (Tabela 2) com idade entre quatro a 13 anos tinham recebido contraceptivos, cinco apresentaram história de paridade e uma de pseudogestação; cinco apresentaram tumores únicos e duas tumores múltiplos; cinco tiveram recidiva e metástase próxima ou distante ou ambas.<sup>5</sup>

Em um estudo, foi verificada correlação positiva entre a expressão de c-erbB-2 e Ki-67 em TMCs (Tabela 2). Os achados sugerem a possibilidade de uso de anticorpos humanizados (trastuzumab) no tratamento de TMCs. Houve relação significativa entre pleomorfismo nuclear e expressão de Ki-67. As características morfológicas e biológicas do tumor são associadas em TMCs, como também relatadas no câncer de mama humana. Esse fato reforça a idéia de usar fêmeas caninas como modelo para estudo da carcinogênese mamária, devendo ser

relevante para o estudo do câncer de mama humana, possivelmente, usando ou desenvolvendo novas drogas.<sup>18</sup> Em fêmeas caninas, é elevada a proporção de tumores benignos da mama positivos para RE e RP. Quanto aos tumores malignos, apenas uma parte apresenta esses receptores e em baixas concentrações.<sup>4,6</sup> Foi constatado aumento da expressão de Ki-67 nos tumores malignos, principalmente, nos menos diferenciados, e correlação inversa com RP.<sup>4</sup> De acordo com Silva et al., em um estudo com relação ao tamanho do tumor e expressão de RP, foi observada imunomarcção para RP menor nos TMCs maiores que 5 cm.<sup>9</sup>

Nos neoplasmas da mama humana, tem sido demonstrada associação entre os marcadores tumorais RE, p53 e c-erbB-2 e os tumores pouco diferenciados. A associação entre esses marcadores, utilizados em câncer de mama com axila negativa, e os tumores pouco diferenciados da mama reforçam a suposição de que há uma tendência ao pior prognóstico em pacientes com tumores pouco diferenciados, quando associados à ausência do RE e à presença de p53 e de c-erbB-2.<sup>60</sup>

Proto-oncogenes (c-erbB-2, c-MYC, c-RAS e RR1) e oncogenes têm sido investigados no câncer de mama devido a seu papel relevante na carcinogênese mamária, assim como em seu valor prognóstico.<sup>18</sup> A associação da amplificação de c-erbB-2 e prognóstico pobre em câncer de mama humana tem sido demonstrada há muitos anos.<sup>61</sup> A superexpressão deste oncogene, em CDIS de mama humana, ocorre, com alta freqüência, indicando que poderia ser um evento inicial da carcinogênese mamária em humanos.<sup>62-67</sup> Nos TMCs, a superexpressão de c-erbB-2 também tem sido detectada.<sup>18,68,69</sup> A superexpressão de c-erbB-2 ocorre antes do desenvolvimento de doença metastática em tumores mamários caninos e tem um papel no desenvolvimento de malignidade.<sup>68</sup> A expressão de c-erbB-2 tem sido correlacionada com alterações nucleares em vários estudos de câncer de mama humana.<sup>70-72</sup> Estudos demonstram a existência de uma correlação entre a morfologia do tumor e o fator biológico. O grau histológico desses tumores tem sido correlacionado com prognóstico<sup>73,74</sup> e com a super expressão de c-erbB-2.<sup>70,75</sup> Algumas características biológicas e morfológicas do tumor estão associadas em TMCs, como também relatadas no câncer de mama humana.<sup>18</sup> Em humanos, a

superexpressão de c-erbB-2 tem sido envolvida na iniciação do câncer de mama, além de estar sendo usada como uma terapia alvo-oncogene.<sup>76,77</sup> A imunexpressão de c-erbB-2 pode ser um fator na carcinogênese mamária. Este fato sugere a possibilidade de usar anticorpos anti-c-erbB-2 no tratamento dos TMCs. Esses resultados indicam que a morfologia e a biologia desses tumores também estão intimamente envolvidas, exatamente como no câncer de mama humana.<sup>18-20</sup> Em um estudo, a superexpressão de c-erbB-2 foi observada em 17.6% dos carcinomas mamários de fêmeas caninas (Tabela 2), similar ao observado nos carcinomas da mama humana. No entanto, não houve amplificação do gene por hibridização cromogênica *in situ*. Esse achado sugere que os TMCs possam ser modelo de estudo de carcinomas mamários humanos com superexpressão de c-erbB-2 sem amplificação gênica.<sup>78</sup>

Nos últimos anos, tem sido usado o marcador Ki-67 para determinar o índice proliferativo em câncer de mama humano. Estudos demonstram que há correlação positiva entre biologia e morfologia nos TMCs, por meio da superexpressão de c-erbB-2, de índice de Ki-67, do grau de diferenciação, pleomorfismo nuclear e da contagem mitótica.<sup>18,72</sup>

Provavelmente, esses resultados indiquem que o pleomorfismo nuclear e a expressão de c-erbB-2 estejam associados com o comportamento do tumor, por exemplo, maior agressividade, de acordo com a proliferação celular.<sup>18</sup> É possível que a expressão de Ki-67, em tumores primários de mama humana, possa ser usada para prognosticar o curso do câncer de mama ou detectar, com antecedência, os pacientes com alto risco de recidivas.<sup>79</sup>

Nos TMCs, foram observados resultados similares aos descritos nos seres humanos, tanto pela maior expressão de Ki-67, nos tumores malignos da mama, principalmente naqueles menos diferenciados, quanto pela correlação inversa com a imunomarcagem para o RP. Foi verificada, ainda, relação entre o tamanho do tumor e a expressão de RP, sendo a imunomarcagem menor nos tumores maiores que 5 cm.<sup>9</sup>

Em um estudo com o objetivo de investigar a expressão de marcadores de proliferação celular (Ki-67 e PCNA) e de e-caderina (Tabela 3), correlacionando os achados imunoistoquímicos com as características clínicas e histopatológicas, foi constatada a superioridade de Ki-67 como um marcador de proliferação celular, sendo considerado um marcador prognóstico desfavorável, quando associado a carcinomas. A caquexia e a obesidade em fêmeas caninas com tumores mamários podem ser consideradas como fatores prognósticos desfavoráveis, quando associadas à baixa expressão de e-caderina e alta expressão de PCNA. Além disso, a baixa expressão de e-caderina, nos carcinomas, pode ser considerada como um marcador de prognóstico favorável.<sup>56</sup>

A fosfoproteína nuclear BRCA1 participa na regulação do ciclo celular. A perda da expressão de BRCA1 tem sido associada a tumores malignos que apresentam elevada expressão de Ki-67 e que perderam a expressão de RE (Tabela 2).<sup>80</sup>

De acordo com De Matos et al. (Tabela 2), a expressão de Ki-67 tem sido relacionada ao tamanho do tumor, necrose, crescimento invasivo e grau histológico, mas não com ulceração, metástases a linfonodos, fixação cutânea ou expressão de e-caderina. A relação entre elevada expressão desse marcador e outros fatores conhecidos de pobre prognóstico sugerem que o índice elevado de expressão de Ki-67 possui valor prognóstico em TMCs.<sup>81</sup>

Tais aspectos demonstram que há grande interesse em fazer essa correlação e, também, conhecer melhor o comportamento biológico dos neoplasmas mamários caninos.

## 2.4 EXPRESSÃO DE MARCADORES MIOEPITELIAIS EM NEOPLASMAS MAMÁRIOS CANINOS

As células mioepiteliais são células derivadas do ectoderma que exibem características tanto epiteliais como mesenquimais.<sup>82</sup> Há evidências crescentes de

que as células mioepiteliais também exercem um papel chave no desenvolvimento organizacional da glândula mamária e que a perda ou transformações da função dessas células consiste em um passo chave no desenvolvimento do câncer de mama.<sup>83</sup>

A maioria dos estudos tem focado as células luminais, uma vez que são as mais freqüentes nos carcinomas da mama humana. No entanto, progressão para carcinoma implica alterações na estrutura anatômica das glândulas mamárias que, dependendo do grau do tumor, podem incluir a perda da polaridade apicobasal, colapso da estrutura glandular, desaparecimento das células mioepiteliais normais e invasão com ruptura da membrana basal na junção estroma-epitélio.<sup>84</sup>

Os mecanismos que levam ao desaparecimento dessas células e da membrana basal, no câncer invasor, no entanto, ainda são desconhecidos.<sup>84</sup> Tem sido proposto que a perda de células mioepiteliais no câncer ocorre devido à morte local das mesmas.<sup>85</sup> Todavia, não há comprovação e os fatores potenciais responsáveis pela morte celular seletiva não são conhecidos. Como as células mioepiteliais podem agir na supressão da progressão tumoral *in vivo* e como essas funções são comprometidas durante o desenvolvimento do câncer, permanece como a maior questão sem resposta.<sup>83</sup> Além disso, as células mioepiteliais expressam genes supressores tumorais do tipo II ( $\alpha$  actina de músculo liso, CK5,  $\alpha_6$  integrina, caveolina-1, conexina-43, maspina, TIMP-1, relaxina, activina), definidos como fatores que afetam o fenótipo pelas modificações na expressão, ao invés da mutação genética.<sup>86,87</sup>

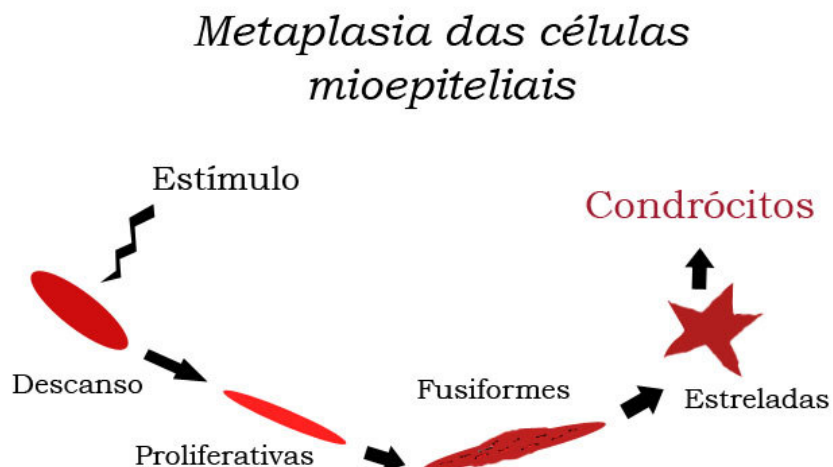
Os TMCs exibem, com alta freqüência, proliferação de células mioepiteliais ou basais.<sup>3</sup> Lesões similares são raras em tumores da mama humana. Além da proliferação de células epiteliais luminais, os adenomas complexos caninos e os tumores mistos são caracterizados pela presença de tipos de células mioepiteliais morfológicamente diferentes, bem como cartilagem, osso ou gordura.<sup>3,88</sup>

O mioepitélio atua como supressor da evolução tumoral, impedindo o crescimento descontrolado das células malignas da mama. Um dos melhores critérios para diferenciar os tumores mistos benignos de seus correspondentes

malgnos, relaciona-se à identificação de uma camada de células mioepiteliais periductais/periacinareas intactas.<sup>89</sup>

Os neoplasmas mistos são aqueles que, mais comumente, acometem a mama canina, e a observação freqüente de cartilagem e osso, nesses tumores, tem provocado controvérsias em relação ao tipo celular que dá origem à metaplasia.<sup>14,15</sup> O tecido ósseo formado é tão autêntico que, muitas vezes, se observa medula óssea típica e ativa. A cartilagem, quando presente, assume seu aspecto morfológico característico e demonstra íntima associação com o tecido epitelial adjacente. O comportamento de cada tumor vai variar de acordo com a sua origem e seu arranjo histológico.<sup>3</sup>

Tem sido proposto que a proliferação de células mioepiteliais, junto à membrana basal dos ductos mamários, nos TMCs mistos, evoluiria para um estágio intermediário, sofrendo metaplasia e assumindo uma forma estrelada. Assim, a metaplasia continuaria até a diferenciação em cartilagem hialina, com células idênticas aos condrócitos normais (Figura 3).<sup>15</sup> Essas células transformadas em condrócitos adquiririam características de células mesenquimais e perderiam filamentos, mantendo, porém, os hemidesmosomas nas zonas de contato com a membrana basal.<sup>90</sup>



**Figura 3.** Esquema explicativo da provável metaplasia das células mioepiteliais. Fonte: Modificado de Zuccari; Santana e Rocha (2001).

Estudos têm demonstrado que as células mioepiteliais e as células do epitélio luminal têm, possivelmente, suas origens de uma mesma célula mãe, ou de uma célula dita intermediária considerada, atualmente, um terceiro tipo de célula presente que é a célula tronco, geneticamente instável e com capacidade de assumir uma expressão fenotípica comum aos dois tipos celulares.<sup>23</sup>

Há quatro linhas de pensamento em desenvolvimento sobre a histogênese de tumores mistos: origem de células tronco<sup>2</sup>, metaplasia de células mioepiteliais<sup>2,15,91,92</sup>, metaplasia de células epiteliais e metaplasia do tecido conjuntivo.<sup>2</sup>

O reconhecimento de células tronco, no epitélio mamário humano, tem levado à hipótese de que essas células podem ser a origem do câncer de mama. Reforçando essa hipótese, recentemente, foi identificada uma subpopulação, altamente tumorigênica, de células do câncer – células tronco do câncer – em amostras de câncer de mama primário e metastático e em um número de linhagens celulares de câncer de mama. A existência dessas células poderia esclarecer por que somente uma pequena minoria de células do câncer é capaz de ampla proliferação e migração dentro do tumor. Assim, poderiam existir células tronco mamárias normais e células tronco do câncer mamário.<sup>93</sup>

Células mioepiteliais constituem a camada de células basais do epitélio mamário normal, sendo indentificadas em cortes, nas colorações de rotina. Vários marcadores imunoistoquímicos têm sido usados para demonstrar sua presença para discriminar seu papel na histogênese dos tumores mamários.<sup>12</sup>

O produto do gene P63 é necessário para manter a população de células tronco em vários tecidos epiteliais humanos, incluindo a glândula mamária, assim como para o desenvolvimento normal de órgãos epiteliais.<sup>94,95</sup> A p63 é, da mesma forma, expressa em células epiteliais basais de outros órgãos como a pele, próstata e cérvix<sup>95,96</sup>, bem como no núcleo de células mioepiteliais de ductos e lóbulos da mama humana normal.<sup>97-99</sup> Estudo recente demonstra que a p63 é um seguro marcador de células basais e mioepiteliais na epiderme canina, apêndices cutâneos e neoplasmas malignos das glândulas apócrinas e ceruminosas. Nesse estudo, a



maioria das células epiteliais maduras, nos carcinomas de glândulas hepatóides, apresentou forte expressão da p63. Assim, células basais/mioepiteliais poderiam estar envolvidas na oncogênese desses tumores, e a p63 poderia ser usada como um marcador diagnóstico dessas lesões.<sup>100</sup>

Acredita-se que fêmeas caninas com tumores complexos apresentam melhor prognóstico que aquelas com tumores exclusivamente epiteliais. Células mioepiteliais são responsáveis por esse efeito protetor, suprimindo a proliferação e a invasão tumoral, enquanto as células epiteliais estão relacionadas com a progressão e disseminação da doença.<sup>16</sup>

Os tumores mistos benignos são os neoplasmas benignos mais freqüentes em fêmeas caninas. Muitos desses tumores sofrem transformação maligna carcinomatosa<sup>2</sup>, sendo importante identificar neoplasmas com potencial para essa evolução.<sup>101</sup>

Os marcadores imunoistoquímicos disponíveis são baseados nos componentes do citoesqueleto e na presença de subtipos actina específicos.<sup>12</sup> Na glândula mamária humana<sup>102-104</sup> e canina<sup>88,105</sup> os anticorpos monoclonais contra  $\alpha$  actina de músculo liso e CK 14 são conhecidos como marcadores de células mioepiteliais.

A actina é um microfilamento protéico, estrutural e contráctil que identifica o isótopo alfa da actina de músculo liso e reage com células musculares lisas normais, neoplásicas e células mioepiteliais.<sup>49</sup>

Os anticorpos vimentina, p63, E-caderina e  $\beta$ -catenina são importantes marcadores na identificação dos componentes tumorais de caninos e da espécie humana, na compreensão da histogênese e nos processos envolvidos na carcinogênese<sup>28</sup>, assim como PCNA, EMA, desmina,  $\alpha$ -actina, S-100 e pan-caderina.<sup>31</sup> Vimentina consiste em filamentos intermediários das células mesenquimais, utilizada como marcador de células mesenquimais, e as CKs são filamentos intermediários, marcadores epiteliais. A imunorreatividade a ambas é restrita ao citoplasma.<sup>31,106</sup>

A vimentina tem sido identificada em algumas células basais de ductos do tecido mamário normal de mulheres e de fêmeas caninas e na maioria dos epitélios fetais.<sup>107</sup> Além disso, o anticorpo monoclonal vimentina (clone V9) que identifica o epítipo da molécula de vimentina é altamente sensível à fixação excessiva, tem sido usado como controle de qualidade de diversas reações imuno-histoquímicas.<sup>108</sup>

A p63, caracterizada, recentemente, como homóloga à p53<sup>109</sup>, é necessária para manter a população de células tronco epiteliais e é expressa nas células basais de vários tipos de epitélio estratificado<sup>110,111</sup> e nas células mioepiteliais da mama humana<sup>97</sup>, sendo considerado um possível marcador de células tronco ou células de reserva.<sup>96</sup>

Em um estudo para avaliar o perfil da p63 em TMCs, verificando a sua utilidade diagnóstica na distinção entre tumores mistos benignos e malignos, bem como para investigar a possível interação entre p63 e a proteína de supressão tumoral p53 (Tabela 3), foi sugerido que a p63 pode auxiliar no diagnóstico diferencial de tumor misto benigno e alterações invasoras. Além disso, a perda de continuidade na expressão da p63 peritubular nos tumores mistos benignos pode ser um indicativo de transformação maligna. Nesse estudo, foi observado, nas áreas com transformação mixóide, células mioepiteliais em proliferação, fusiformes e estreladas, formando cordões dispersos na matriz. Algumas células mioepiteliais com formato arredondado e estrelado, reativas para p63, foram observadas em áreas de formação condróide.<sup>101</sup>

Em outro estudo, avaliando a expressão da p63 e p53 em tumores mamários mistos de fêmeas caninas, todos os carcinomas em tumores mistos e 72,7% dos carcinomas tubulopapilares foram reativos para p63. Nos tumores mistos benignos, a reatividade para p63 foi superior, quando comparada com os carcinomas. Foi constatada diminuição de reatividade para p63 nas células mioepiteliais, à medida que essas proliferaram no estroma mucinoso (mioepiteliais fusiformes e mioepiteliais estreladas) dos tumores mistos, evidenciando a participação das células mioepiteliais no processo metaplásico desses tumores. Nesse estudo, não foi observada associação entre a expressão de p53 e p63 nos diferentes tipos tumorais (Tabela 3).<sup>112</sup>

A expressão imuno-histoquímica da p63 como marcador mioepitelial tem sido usada para demonstrar a presença de células mioepiteliais e para determinar seu papel na histogênese dos tumores mamários. A imunorreatividade à p63 é restrita ao núcleo das células mioepiteliais.<sup>113</sup> Além da p63, o fenótipo mioepitelial tem sido confirmado por meio de anticorpos monoclonais complementares como:  $\alpha$  actina de músculo liso, CK14, CK AE1/AE3 e vimentina.<sup>49,113</sup>

Em estudo realizado por Gama e colaboradores, a p63 revelou-se como um marcador sensível e altamente específico de células mioepiteliais em tecidos mamários caninos, sugerindo o seu uso como marcador adicional na definição da histogênese mioepitelial. Nesse estudo (Tabela 2), tumores benignos mistos apresentaram células basais imunorreativas a p63, com diminuição gradual de sua expressão, durante transformação mioepitelial para a malignidade, sendo o estroma não reativo. A imuno-histoquímica para CKs,  $\alpha$  actina de músculo liso e vimentina demonstrou que células mioepiteliais suprabasais mantêm suas características imuno-histoquímicas normais. Entretanto, células mioepiteliais intersticiais tendem a diminuir, gradualmente, sua expressão de CKs e de  $\alpha$  actina de músculo liso.<sup>113</sup> Este achado tem sido relatado em outros estudos.<sup>88,105</sup> Por mecanismos não totalmente compreendidos, células mioepiteliais podem sofrer metaplasia cartilaginosa ou óssea, que é acompanhada por alterações moleculares que incluem a perda da expressão de CKs,  $\alpha$  actina de músculo liso e p63<sup>113</sup> e aumento da expressão de vimentina, adquirindo um fenótipo mesenquimal (semelhante a fibroblasto), de acordo com estudos realizados anteriormente, utilizando microscopia eletrônica e imuno-histoquímica.<sup>53,88,90</sup>

Em estudo de marcadores mioepiteliais da mama humana, a p63 em comparação com outros marcadores de células mioepiteliais, foi o mais específico, sendo limitado, exclusivamente, às células mioepiteliais onde a  $\alpha$  actina de músculo liso e em menor grau a calponina marcaram miofibroblastos do estroma.<sup>97</sup> Os alvéolos da glândula mamária de fêmeas caninas são compostos por epitélio basal e luminal. O epitélio basal forma uma camada descontínua entre a membrana basal e o epitélio luminal que forra o lúmen dos ductos e alvéolos.<sup>114</sup> Há uma relação direta da distribuição dos componentes celulares com o prognóstico da lesão, sendo a

disposição topográfica dessas células de extrema importância no estudo dos tumores mamários. As células epiteliais basais expressam CKs 5 e 14, e as células epiteliais luminais expressam as CKs 7, 8, 18 e 19.<sup>115</sup>

Os filamentos intermediários constituem uma família de proteínas relacionadas, que inclui CKs, vimentina, desmina e neurofilamentos, revelando uma distribuição tecidual e citoplasmática restrita. Uma das maneiras mais importantes de caracterizar a histogênese tumoral e de classificar tumores de origem desconhecida é por meio da detecção de filamentos intermediários que compõem o citoesqueleto.<sup>116</sup>

Estudos têm demonstrado que os derivados neoplásicos de células epiteliais contêm CKs características que podem ser detectadas com anticorpos específicos.<sup>12</sup> Assim, as camadas do epitélio mamário podem ser diferenciadas de acordo com as CKs utilizadas. Há mudança na especificidade da CK que reconhece determinada camada epitelial durante a transformação celular no desenvolvimento ou na progressão tumoral, o que possibilita subdividir o epitélio e analisar a origem e o desenvolvimento do tumor.<sup>49</sup> As CKs têm sido utilizadas como marcadores de diferenciação e progressão neoplásica em carcinomas da mama humana, sendo interessante utilizá-las para marcação de células epiteliais luminal e basal (mioepitelial), pois a expressão de CKs é conservada após a transformação das células epiteliais.<sup>12</sup>

A expressão de CKs tem sido utilizada no diagnóstico de tumores mamários e outros como indicadores da origem epitelial do tumor.<sup>31,49</sup> Os carcinomas lobulares pleomórficos de mama humana expressam CK de alto e baixo peso molecular.<sup>117</sup> A expressão de CKs de baixo peso molecular CAM 5.2 foi positiva no carcinoma lobular pleomórfico da glândula mamária canina.<sup>118</sup>

Em um estudo (Tabela 3), para investigar a expressão imuno-histoquímica das CKs 5, 14 e 18, na caracterização da histogênese e do grau de malignidade de neoplasmas mamários caninos em citologias por impressão e em cortes de tecido, foi constatado que CK5 que deveria marcar a transformação maligna do tumor demonstrou, nos cortes de tecido, expressão positiva apenas nas células

mioepiteliais ou epiteliais luminais. Nos cortes de tecido, observou-se a marcação da CK14 nas camadas epiteliais luminal e basal, enquanto a CK18 marcou as células epiteliais luminais e, também, as células estromais dos tumores. A expressão da CK18 foi relacionada com o diagnóstico de carcinoma luminal.<sup>55</sup>

A CK5 é encontrada nas células epiteliais basais de diferentes tecidos como epiderme, folículos pilosos, glândulas sebáceas e sudoríparas, língua, vagina, ureter, próstata, mama<sup>119</sup> e, também, nas células mioepiteliais da mama normal.<sup>120</sup> A expressão desse marcador indica um fenótipo epitelial basal e está associada com mau prognóstico em carcinomas da mama humana.<sup>121</sup>

Os tumores mistos da mama canina têm sido associados com uma origem mioepitelial. Para tanto, o uso da p63 e de CK5 tem sido investigado nesses tumores. Em um estudo para verificar a expressão de marcadores mioepiteliais (Tabela 2), foram analisados 23 tumores (10 benignos mistos e 13 carcinomas em tumores benignos mistos). As células mioepiteliais de todos os tumores benignos expressaram CK5, vimentina,  $\alpha$  actina de músculo liso e citoqueratina AE1/AE3. Nessas neoplasias, somente as células basais apresentaram uma fraca imunomarcação para CK5 sugerindo que esta pode não representar um marcador exclusivo de célula mioepitelial. A maioria das células epiteliais (luminais e basais) apresentou imunomarcação para CKs AE1/AE3. Algumas células intersticiais fusiformes apresentaram imunomarcação para p63 e CK5 o que sugere associação com uma origem mioepitelial do componente mesenquimal dos tumores mistos. Condrócitos e osteoblastos foram marcados somente com vimentina. A co-expressão de CK5 e p63 em células mioepiteliais e com diferenciação escamosa sugerem que CK5 pode, também, ser marcador de célula mioepitelial e de diferenciação escamosa em carcinomas com origem de tumores benignos mistos.<sup>106</sup>

Em estudo histoquímico e imunoistoquímico, utilizando vimentina,  $\alpha$  actina de músculo liso e CK19, na caracterização de carcinoma mucinoso mamário, de 11 fêmeas caninas analisadas (Tabela 2), seis casos foram positivos para estes marcadores em células produtoras de muco e negativos para CK19. Tais tumores foram reclassificados como tumores mistos; os demais casos foram negativos para vimentina e  $\alpha$  actina de músculo liso, mas positivos para CK19. Em 10 tumores

mistos, adicionalmente analisados nesse estudo para comparação, alguns ninhos mioepiteliais foram  $\alpha$  actina positivos e, invariavelmente, vimentina positivos e CK19 positivos.<sup>122</sup>

De acordo com Zuccari, Santana e Rocha, os marcadores do citoesqueleto são eficientes na caracterização dos neoplasmas mamários de fêmeas caninas com a utilização de anticorpos monoclonais (Tabela 2). A técnica de imuno-histoquímica é esclarecedora quando com relação à histogênese desses neoplasmas, confirmando a marcação de células epiteliais com as CKs que perdem a sua expressão na transformação celular maligna. Nesse estudo, a  $\alpha$  actina e a vimentina mostraram-se eficientes na marcação de células mioepiteliais. A  $\alpha$  actina diminuiu a marcação na metaplasia óssea ou cartilaginosa, contrariamente à vimentina cuja marcação foi aumentada.<sup>49</sup>

Recentemente, a calponina, uma nova proteína de músculo liso, foi utilizada em tecidos mamários humanos e caninos para identificar mioepitélio. A desvantagem dos marcadores imunoistoquímicos de actina muscular é a coloração adicional dos miofibroblastos do estroma que exibem propriedades fenotípicas de músculo liso (Tabela 3).<sup>91</sup>

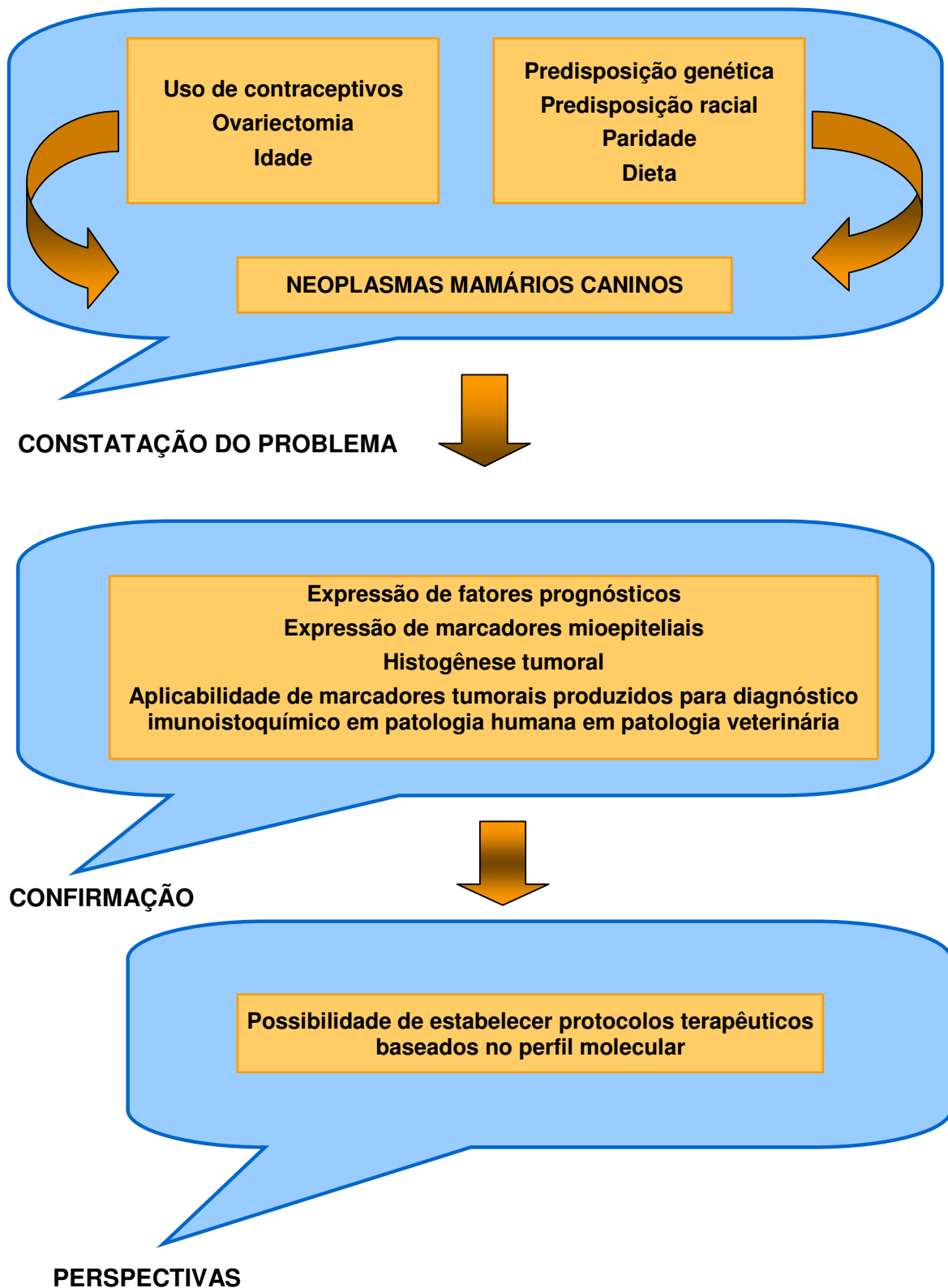
Em estudo de carcinomas lipídicos da mama canina, não houve expressão de vimentina, calponina,  $\alpha$  actina de músculo liso e CK14, sendo constatada reação somente nos miofibroblastos. No entanto, a maioria das células tumorais demonstraram imunorreatividade citoplásmica a CK5 e 8. Apenas um pequeno número de células apresentou fraca reação citoplásmica com forte reforço na membrana para CK8 e 18 (Tabela 3).<sup>5</sup>

Para verificar o papel do mioepitélio nos TMCs, têm sido estudados marcadores em células mioepiteliais morfológicamente distintas, tendo sido identificadas e avaliadas como: células mioepiteliais em repouso, células mioepiteliais proliferadas e células intersticiais fusiformes e estreladas.<sup>92,106,112,113,123</sup>

**Tabela 3.** Estudos da expressão de marcadores mioepiteliais em neoplasmas mamários caninos, realizados no período de 2002 a 2006.

Autores/ Ano de publicação	Total de amostras analisadas (N)					Marcadores avaliados
	Total	Normais	Displasias	Benignas	Malignas	
Zuccari et al., 2002	N= 31	-	-	5	26	CK AE1/AE3, CK CAM 5.2, vimentina, $\alpha$ actina
Espinosa de Los Monteros et al., 2002	N= 55	-	-	14	41	Calponina
Espinosa de Los Monteros et al., 2003	N= 7	-	-	-	7	$\alpha$ actina, vimentina, calponina, CK5 e 8,CK8 e 18
Brunetti et al., 2003	N= 21	-	-	5	16	$\alpha$ actina, vimentina, CK19
Gama et al., 2003	N= 81	2	11	43	25	p63, $\alpha$ actina, vimentina, CK14, CK AE1/AE3
Zuccari et al., 2004	N= 31	-	-	5	26	CK5, CK 14, CK 18
Bertagnolli et al., 2005	N= 59	-	-	18	41	p63 e p53
Bertagnolli, 2006	N= 70	4	-	20	46	p63, p53 e $\alpha$ actina
Ramalho et al., 2006	N= 23	-	-	14	41	p63 e CK5

## 3 QUADRO CONCEITUAL





#### 4 JUSTIFICATIVA

Em medicina veterinária, a incidência crescente e a complexidade na evolução clínica dos tumores de mama têm despertado interesse no estudo desses fatores prognósticos. Novos estudos são necessários para ampliar a lista de aplicabilidade desses anticorpos em animais, considerando: variações de clones, diluições, métodos de recuperação antigênica e de revelação de tumores de mama têm revelado uma melhoria das condições técnicas para o diagnóstico. O estudo da aplicação desses anticorpos pode contribuir para obtenção de diagnósticos mais criteriosos baseados no perfil molecular das neoplasias e possibilitará a aplicação de protocolos terapêuticos, integrados com os oncologistas veterinários, a serem utilizados na rotina clínica veterinária.

Há poucos estudos sobre prognóstico dos tumores mamários caninos realizados no Brasil. Algumas áreas permanecem incertas, como a expressão dos receptores hormonais e o papel do mioepitélio na histogênese tumoral. Conhecer a expressão de receptores hormonais, nas neoplasias, pode auxiliar na busca pelo tratamento adequado.

Determinar e verificar a associação das características moleculares do tumor, por meio da expressão dos referidos marcadores comparando-os com o intuito de conferir avanços no diagnóstico, prognóstico e terapêutica dos TMCs malignos.

Este estudo permitirá verificar se há semelhança quanto à expressão de marcadores prognósticos, considerando as diferenças de frequência dos tipos morfológicos observados entre os tumores mamários caninos. Além disso, possibilitará, ainda, estimular a aplicação de protocolos terapêuticos dos TMCs, contribuindo com a rotina clínica veterinária.

## 5 OBJETIVOS

### 5.1 OBJETIVO GERAL

Verificar em TMCs malignos a expressão de marcadores moleculares prognósticos utilizados nos neoplasmas da mama humana (RE, RP, c-erbB-2 e Ki-67) e de marcadores mioepiteliais (p63, vimentina e CK 5).

### 5.2 OBJETIVOS ESPECÍFICOS

- a) Determinar a prevalência da expressão dos marcadores nos diferentes TMCs malignos;
- b) determinar se há associação entre a expressão desses marcadores e os diferentes tipos de TMCs malignos;
- c) verificar a expressão dos marcadores prognósticos e mioepiteliais em fêmeas caninas portadoras de neoplasmas mamários malignos múltiplos.

## 6 REFERÊNCIAS

- 1 Dore M, Lanthier I, Sirois J. Cyclooxygenase-2 expression in canine mammary tumors. *Veterinary Pathology*. 2003;40:207-212.
- 2 Misdorp W. Tumours of the mammary gland. In: *Tumours of domestic animals*. Meuten DJ, Blackwell Publishing, Iowa, 2002; p. 575-606.
- 3 Moulton JE. *Tumors in domestic animals*. 3 ed. Berkeley: University of California. 1990; p. 518-522.
- 4 Cassali GD. *Estudo morfológico, imuno-histoquímico e citométrico de tumores mamários da cadela – Aspectos comparativos com neoplasias da mama humana*. 2000. Tese (Doutorado em Ciência Animal) - Escola de Veterinária – Universidade Federal de Minas Gerais, Minas Gerais.
- 5 Espinosa de los Monteros A, Hellmén E, Ramírez GA, Herráez P, Rodríguez J, Ordás J et al. Lipid-rich carcinomas of the mammary gland in seven dogs: clinicopathologic and immunohistochemical features. *Veterinary Pathology*. 2003;40:718-723.
- 6 Geraldés M, Gärtner F, Schmitt FN. A immunohistochemical study of hormonal receptors and cell proliferation in normal canine mammary glands and spontaneous mammary tumours. *The Veterinary Record*. 2000;146:1140-1148.
- 7 Martín de las Mulas J, Millán Y, Dios R. A prospective analysis of immunohistochemically determined estrogen receptor alpha and progesterone receptor expression and host and tumor factors as predictors of disease-free period in mammary tumors of the dog. *Veterinary Pathology*. 2005;42(2):200-212.
- 8 Nieto A, Peña L, Pérez-Alenza MD, Sánchez MA, Flores JM, Castaño M. Immunohistologic detection of estrogen receptor alpha in canine mammary tumors: clinical and pathologic associations and prognostic significance. *Veterinary Pathology*. 2000;37:239-247.
- 9 Silva AE da, Serakides R, Cassali GD. Carcinogênese hormonal e neoplasias hormônio-dependentes. *Ciência Rural*. 2004;34(2):625-633.
- 10 Thuróczy J, Reisvaag GJ, Perge E, Tibold A, Szilágyi J, Balogh L. Immunohistochemical detection of progesterone and cellular proliferation in canine mammary tumours. *Journal of Comparative Pathology*. 2007 Aug-Oct;137(2-3):122-9. Epub 2007 Jul 23.
- 11 Yang WY, Liu CH, Chang CJ, Lee CC, Chang KJ, Lin CT. Proliferative activity, apoptosis and expression of oestrogen receptor and Bcl-2 oncoprotein in canine mammary gland tumours. *Journal of Comparative Pathology*. 2006;134(1):70-79.

- 12 Rabanal RM, Else RW. Immunohistochemical localization of cytokeratin and vimentin intermediate filament proteins in canine mammary tumours. *Research Veterinary Science*. 1994;56(2):225-33.
- 13 Zuccari DAPC, Santana AE, Rocha NS. Fisiopatologia da neoplasia mamária em cadelas. *Clínica Veterinária*. 2001;32:50-54.
- 14 Nerurkar VR, Chitale AR, Jalnapurkar BV, Naik SN, Lalitha VS. Comparative pathology of canine tumors. *Journal of Comparative Pathology*. 1989;101:389-397.
- 15 Pulley LT. Ultrastructural and histochemical demonstration of myoepithelium in mixed tumors of the canine mammary gland. *American Journal of Veterinary Research*. 1973;34:1513-1522.
- 16 Queiroga F, Lopes C. Tumores mamários caninos, pesquisa de novos fatores de prognóstico. *Revista Portuguesa de Ciências Veterinárias*. 2002;97:2119-2127.
- 17 Antuofermo E, Miller MA, Pirino S, Xie J, Badve S, Mohammed SI. Spontaneous mammary intraepithelial lesions in dogs - A model of breast cancer. *Cancer Epidemiology, Biomarkers & Prevention*. 2007;16(11):2247-2256.
- 18 Dutra AP, Granja NVM, Schmitt FC, Cassali GD. c-erbB-2 expression and nuclear pleomorphism in canine mammary tumors. *Brazilian Journal of Medical and Biological Research*. 2004;37(11):1673-1681.
- 19 Murua E, Becker K, Bullerdiek J, Nolte I. The canine ERBB2 gene maps to a chromosome region frequently affected by aberrations in tumors of the dog (*Canis familiaris*). *Cytogenetics and Cell Genetics*. 2001;94:194-195.
- 20 Sfacteria A, Bertani C, Constantino G, Del Blue M, Paiardine M, Cervasi B et al. Cyclin D1 expression in pre-cancerous and cancerous lesions of the canine mammary gland. *Journal of Comparative Pathology*. 2003;128:245-251.
- 21 Terzian ACB, Zuccari DAPC, Pereira RS. et al. A avaliação imuno-histoquímica da apoptose nas neoplasias mamárias em cadelas. *Arquivo Brasileiro de Medicina Veterinária e Zootecnia*. 2005;57(1):94.
- 22 Millanta F, Calandella M, Bari G, Niccolini M, Vanzozi I, Poli A. Comparison of steroid receptor expression in normal, dysplastic, and neoplastic canine and feline mammary tissues. *Research in Veterinary Science*. 2005; 79: 225-232.
- 23 Peleteiro MC. Tumores mamários na cadela e na gata. *Revista Portuguesa de Ciências Veterinárias*. 1994;509:10-34.
- 24 Misdorp W, Else RW, Hellmén E., Lipscomb TB. Histological classification of mammary tumors of the dog and the cat, World Health Organization. Washington, DC. 1999; v.7, 59p.

- 25 Cavalcanti MF, Cassali GD. Fatores prognósticos no diagnóstico clínico e histopatológico dos tumores de mama em cadelas. *Clínica Veterinária*. 2006;61: 56-64.
- 26 Schmitt FC. Mama. In: Brasileiro Filho G. *Bogliolo Patologia*. 6 ed. Rio de Janeiro: Guanabara Koogan. 2000; p. 538-562.
- 27 Cavalcanti MF, Ferreira E, Gobbi H, Cassali GD. Impacto do tamanho nodal em neoplasias malignas de mama em cadelas. *Arquivo Brasileiro de Medicina Veterinária e Zootecnia*. 2005; 57(1):93.
- 28 Genelhu MCLS, Cardoso SV, Gobbi H, Cassali GD. A comparative study between mixed-type tumours from human salivary and canine mammary glands. *BMC Cancer*. 2007;7:218.
- 29 Khanna C, Lindblad-Toh K, Vail D, London C, Bergman P, Barber L. The dog as a cancer model. *Nature Biotechnology*. 2006; 24(9):1065-1066.
- 30 Cadieu E, Ostrander EA. Canine genetics offers new mechanisms for the study of human cancer. *Cancer Epidemiology Biomarkers & Prevention*. 2007;16(11): 2181-2183.
- 31 Cassali GD, Silva P, Rêma A, Gärtner F, Gobbi H, Tafuri WL et al. A new methodology for the improvement of diagnostic immunohistochemistry in canine veterinary pathology: automated system using human monoclonal and polyclonal antibodies. *Arquivo Brasileiro de Medicina Veterinária e Zootecnia*. 2001;53(3):326-331.
- 32 Rutteman GR, Withrow SJ, MacEwen EG. Tumors of the mamary gland. In: Withrow SJ, MacEwen EG. *Small animal clinical oncology*. Philadelphia: Saunders. 2001.455-477.
- 33 Concannon P, Altszuler N, Hampshire J, Butler WR, Hansel W. Growth hormone, prolactin and cortisol in dogs developing mammary nodules and acromegaly-like appearance during treatment with medroxyprogesterone acetate. *Endocrinology*. 1980; 106:1173-1177.
- 34 Frank DW, Kirton KT, Murchison TE, Quinlan WJ, Coleman TJ. Mammary tumors and serum hormones in the bitch treated with medroxyprogesterone acetate and progesterone for four years. *Fertility and Sterility*. 1979;31:340.
- 35 Morrisson WB. *Cancers in dogs and cats. Medical and surgical management*. Philadelphia: Willians & Wilkins. 1998. 785p.
- 36 Morris JS, Dobson JM, Bostock DE, O'Farrel E. Effect of ovariohysterectomy in bitches with mammary neoplasms. *The Veterinary Record*. 1998;142(24):656-658.
- 37 Shofer FS, Sonnenschein EG, Goldschmidt MH, Laster LL, Glickman LT. Histopathologic and dietary prognostic factors for canine mammary carcinoma. *Breast Cancer Research and Treatment*. 1989;13(1):49-60.

- 38 Perez AD, Rutteman GR, Pena L, Beynen AC, Cuesta P. Relation between habitual diet and canine mammary tumors in a case-control study. *Journal of Veterinary Internal Medicine*. 1998;12(3):132-139.
- 39 Sonnenschein EG, Glickman LT, Goldschmidt MH, McKee LJ. Body conformation, diet and risk of breast cancer in pet dogs: A case-control study. *American Journal of Epidemiology*. 1991;133(7):694-702.
- 40 Brodey RC, Goldschmidt MH, Roszel JR. Canine mammary gland neoplasms. *Journal of American Animal Hospital Association*. 1983;19:61-89.
- 41 Lester SC. The breast, p. 1119-1154. In: Kumar V, Abbas AK, Fausto NF. *Robbins e Cotran Patologia: Pathologic Basis of Disease*. 7th ed., Elsevier, Philadelphia, 2005. 1592p.
- 42 Warren S, Gates O. Multiple primary malignant tumors: a survey of the literature and statistical study. *American Journal of cancer*. 1932;16:1358-414.
- 43 INCA, Conduas do INCA/MS – Procedures. Câncer de Mama. *Revista Brasileira de Cancerologia*. 2001;47(1):9-19.
- 44 Benjamin SA, Lee AC, Saunders WJ. Classification and behavior of canine mammary epithelial neoplasms based on life-span observations in beagles. *Veterinary Pathology*. 1999;36(5):423-436.
- 45 Schafer KA, Kelly G, Schrader R, Griffith WC, Muggenburg BA, Tierney LA et al. A canine model of familial mammary gland neoplasia. *Veterinary Pathology*. 1998;35(3):168-177.
- 46 Karayannopoulou M, Kaldrymidou E, Constantinidis TC, Dessiris A. Adjuvant post-operative chemotherapy in bitches with mammary cancer. *Journal of Veterinary Medicine*. 2001;48:85-96.
- 47 Lavallo GE, Bertagnolli AG, Cassali GD. Uso da carboplatina associada a inibidor de COX-2 no tratamento de carcinoma da glândula mamária com metástase em linfonodo. *Clínica Veterinária*. 2008;77:80-84.
- 48 Rangel MMM, Fernandes NCCA, Nagamine MK, Fukumasu H, Oliveira KD, Lowe R. Eletroquimioterapia: uma nova promessa para o tratamento de cânceres em animais. *Clínica Veterinária*. 2008;75:30-36.
- 49 Zuccari DAPC, Santana AE, Rocha NS. Expressão dos filamentos intermediários no diagnóstico dos tumores mamários de cadelas. *Arquivo Brasileiro de Medicina Veterinária e Zootecnia*. 2002;54(6):586-591.
- 50 Ruiz FS, Alessi AC, Chagas CA, Pinto GA, Vassalo J. Immunohistochemistry in diagnostic veterinary pathology: a critical review. *Jornal Brasileiro de Patologia e Medicina Laboratorial*. 2005;41(4):263-270.
- 51 Nouewen EJ, Dauwe S, De Broc ME. Occurrence of the mucinous differentiation antigen CA 125 in genital tract and conductive airway epithelia

- of diverse mammalian species (rabbit, dog, monkey). *Differentiation*. 1990;45:192-198.
- 52 Cassali GD. Secretory carcinoma of the canine mammary gland. *Veterinary Pathology*. 1999;36:601-603.
- 53 Gartner F, Geraldles M, Cassali G, Rema A, Schmitt F. DNA measurement and immunohistochemical characterization of epithelial and mesenchymal cells in canine mixed mammary tumours: putative evidence for a common histogenesis. *Veterinary Journal*. 1999;158:39-47.
- 54 Mottolèse M, Morelli L, Agrimi U, Benevolo M, Sciarretta F, Antonucci G et al. Spontaneous canine mammary tumors. *Laboratory Investigation*. 1994;71(2):182-187.
- 55 Zuccari DAPC, Pavam MV, Cordeiro JA, Santana AE. A imuno-expressão das citoqueratinas como marcadores diagnósticos e prognósticos nas neoplasias mamárias caninas. *Revista Portuguesa de Ciências Veterinárias*. 2004;99(551):173-178.
- 56 Zuccari DAPC, Pavam MV, Terzian ACB, Pereira RS, Ruiz C, Andrade JC. Immunohistochemical evaluation of e-cadherin, Ki-67 and PCNA in canine mammary neoplasms: Correlation of prognostic factors and clinical outcome. *Pesquisa Veterinária Brasileira*. 2008;28(4):207-215.
- 57 Arias V, Mazza PL, Funke MAA. Processamento tecidual para análise imunoistoquímica de receptores hormonais em carcinoma mamário: dois momentos em um laboratório de anatomia patológica; correlação dos resultados com método bioquímico. *Jornal Brasileiro de Patologia e Medicina Laboratorial*. 2003;39(3):223-228.
- 58 Depes D B, Souza MA, Ribalta JCL, Alves MTS, Kemp C, Lima GR. Alterações na expressão do antígeno nuclear de proliferação celular e dos receptores de estrogênio e de progesterona provocadas pela quimioterapia primária no carcinoma de mama. *Revista Brasileira de Ginecologia e Obstetrícia*. 2003;25(8):545-552.
- 59 Peña L, Perez-Alenza MD, Rodriguez-Bertos A, Nieto A. Canine inflammatory mammary carcinoma: histopathology, immunohistochemistry and clinical implications of 21 cases. *Breast Cancer Research and Treatment*. 2003;78(2):141-148.
- 60 Bolaséll AHT, Zettler CG, Vinholes J, Machado SM, Kliemann C. Indicadores de prognóstico em câncer de mama com axila negativa: receptor de estrogênio e expressão de P53 e de c-erbB-2. *Revista Brasileira de Ginecologia e Obstetrícia*. 2000;22(7):449-454.
- 61 Slamon DJ, Clark GM, Wong SG, Levin WJ, Ulrich A, McGuire WL. Human breast cancer: correlation of relapse and survival with amplification of the HER-2 *neu* oncogene. *Science*. 1987;253:177-182.

- 62 Alfred DC, Clark GM, Molina R, Tandon AK, Schnitt SJ, Gilchrist KW et al. Overexpression of Her-2/neu and its relationship with other prognostic factors change during the progression of *in situ* to invasive breast cancer. *Human Pathology*. 1992;23:974-979.
- 63 Bartkova J, Barnes DM, Millis RR, Gullick WJ. Immunohistochemical demonstration of c-erbB-2 protein in mammary ductal carcinoma *in situ*. *Human Pathology*. 1990;21:1164-1167.
- 64 Lilleng R, Hagmar BM, Nesland JM. c-erbB-2 protein and neuroendocrine expression in intraductal carcinoma of the breast. *Modern Pathology*. 1992;5:41-47.
- 65 Lodato RF, Maquire Jr HC, Greene MI, Weiner DB, Livolsi VA. Immunohistochemical evaluation of c-erbB-2 oncogene expression in ductal carcinoma *in situ* and atypical ductal hyperplasia of the breast. *Modern Pathology*. 1990;3:449-454.
- 66 Rachamandra S, Machin L, Ashley S, Monaghan P, Gusterson, BA. Immunohistochemical distribution of c-erbB-2 *in situ* carcinoma: a detailed morphological analysis. *Journal of Pathology*. 1990;161:7-14.
- 67 Schmitt FC, Figueiredo P, Lacerda M. Expression of c-erbB-2 protein and DNA ploidy in breast carcinogenesis. *Archives of Pathology and Laboratory Medicine*. 1995;119:815-820.
- 68 Ahern TE, Bird RR, Bird AE, Wolfe LG. Expression of the oncogene c-erbB-2 in canine mammary cancers and tumor-derived cell lines. *American Journal of Veterinary Research*. 1996;57(5):693-696.
- 69 Rungsipipat A, Tateyama S, Yamaguchi R, Uchida K, Myoshi M, Hayashi T. Immunohistochemical analysis of c-yes and c-erbB-2 oncogene products and p53 tumor suppressor protein in canine mammary tumors. *Journal of Veterinary Medical Science*. 1999;61(1):27-32.
- 70 Tsuda H, Hirohashi S, Shimosato Y, Hirota T, Tsugane S, Watanabe S et al. Correlation between histologic grade of malignancy and copy number of c-erbB-2 gene in breast carcinoma. A retrospective analysis of 176 cases. *Cancer*. 1990;65:1794-1800.
- 71 Uehara T, Kaneko Y, Kanda N, Yamamoto T, Higashi Y, Nomoto C et al. c-erbB-2 and c-erbB-1 (ear-1) gene amplification and c-erbB2 protein expression in Japanese breast cancers; their relationship to the histology and other disease parameters. *Japanese Journal of Cancer Research*. 1990;81:620-624.
- 72 Yang Q, Mori I, Sakurai T, Yoshimura G, Suzuma T, Nakamura Y et al. Correlation between nuclear grade and biological prognostic variables in invasive breast cancer. *Breast Cancer*. 2001;8:105-110.



- 73 Elson CW, Ellis IO. Pathological prognostic factors in breast cancer: experience from a large study with long-term follow-up. *Histopathology*. 1991;19:403-410.
- 74 Genestie C, Zafrani B, Asselain B, Fourguet A, Rozan S, Validire P et al. Comparison of the prognostic value of Scarff-Bloom-Richardson and Nottingham histological grades in the scores of 825 cases of breast cancer: major importance of the mitotic count as a component of both grading systems. *Anticancer Research*. 1998;18:571-576.
- 75 Leal CB, Schmitt FC, Bento MJ, Maia NC, Lopes CS. Ductal carcinoma *in situ* of the breast. Histologic categorization and its relationship to ploidy and immunohistochemical expression of hormone receptors, p53, and c-erbB-2 protein. *Cancer*. 1995;75:2123-2131.
- 76 Bell R. What can we learn from herceptin trials in metastatic breast cancer? *Oncology*. 2002;63(Suppl 1):39-46.
- 77 Campone M, Merlin JL, Fumoleau P. Role of the combination of trastuzumab in the therapeutic management of cancer of the breast: from preclinical data to clinical application. *Bulletin of Cancer*. 2003;90:614-622.
- 78 Martín de las Mulas J, Ordás J, Millán Y, Fernández-Soria V, Ramón y Cajal S. Oncogene HER-2 in canine mammary gland carcinomas: an immunohistochemical and chromogenic *in situ* hybridization study. *Breast Cancer Research and Treatment*. 2003;80:363-367.
- 79 Kushlinskii NE, Orinovskii MB, Gurevich LE, Kazantseva IA, Talaeva Sh Zh, Shirokii VP et al. Expression of biomolecular markers (Ki-67, PCNA, Bcl-2, BAX, BclX, VEGF) in breast tumors. *Bulletin of Experimental Biology and Medicine*. 2004;137(2):82-185.
- 80 Nieto A, Pérez-Alenza MD, Del Castillo N, Tabanera E, Castaño M, Peña L. BRCA1 expression in canine mammary dysplasias and tumours: relationship with prognostic variables. *Journal of Comparative Pathology*. 2003; 128:260-268.
- 81 De Matos AJ, Lopes CCC, Faustino AMR, Carvalheira JGV, Dos Santos MSA, Rutteman GR et al. MIB-1 labelling indices according to clinico-pathological variables in canine mammary tumours: a multivariate study. *Anticancer Research*. 2006 (3A):1821-1826.
- 82 Dairkee SH, Blayney C, Smith HS, Hackett AJ. Monoclonal antibody that defines human myoepithelium. *Proceedings of the National Academy of Sciences*. 1985;82:7409-7413.
- 83 Adriance MC, Inman JL, Petersen OW, Bissell MJ. Myoepithelial cells: good fences make good neighbors. *Breast Cancer Research*. 2005;7(5):190-197.

- 84 Ronnov-Jessen L, Petersen OW, Bissell MJ. Cellular changes involved in conversion of normal to malignant breast: importance of the stromal reaction. *Physiological Reviews*. 1996;6:69-125.
- 85 Man YG, Sang QX. The significance of focal myoepithelial cell layer disruptions in human breast tumor invasion: a paradigm shift from the 'protease-centered' hypothesis. *Experimental Cell Research*. 2004;301:103-118.
- 86 Bissell MJ, Radisky D. Putting tumours in context. *Nature Reviews Cancer*. 2001;1:46-54.
- 87 Sager R. Expression genetics in cancer: shifting the focus from DNA to RNA. *Proceedings of the National Academy of Sciences USA*. 1997;94:952-955.
- 88 Destexhe E., Lespagnard L, Degeytre M, Heymann R, Coignoul F. Immunohistochemical identification of myoepithelial, epithelial, and connective tissue cells in canine mammary tumors. *Veterinary Pathology*. 1993;30:146-154.
- 89 Yazij, H, Grow AM, Sneige N. Detection of stromal invasion in breast cancer: the myoepithelial markers. *Advanced Anatomy Pathological*. 2000;7:100-109.
- 90 Tatyama S, Cotchin E. Electron microscopic observations on canine mixed mammary tumors, with special reference to cytoplasmic filamentous components. *American Journal of Veterinary Research*. 1977;39:1494-1501.
- 91 Espinosa de los Monteros EA, Millán MY, Ordás J, Carrasco L, Reymundo C, Martín de Las Mulas J. Immunolocalization of the smooth muscle-specific protein calponin in complex and mixed tumors of the mammary gland of the dog: assessment of the morphogenetic role of the myoepithelium. *Veterinary Pathology*. 2002;39(2):247-256.
- 92 Tateyama S, Uchida K, Hidaka T, Hirao M, Yamaguchi R. Expression of bone morphogenetic protein-6 (BMP-6) in myoepithelial cells in canine mammary tumors. *Veterinary Pathology*, 2001;38:703-709.
- 93 Cariati M, Purushotham AD. Stem cells and breast cancer. *Histopathology*. 2008;52:99-107.
- 94 Mckeon F. p63 and the epithelial stem cell: more than status quo? *Genes & Development*. 2004;18:465-469.
- 95 Westfall MD, Pietenpol JA. p63: Molecular complexity in development and cancer. *Carcinogenesis*. 2004;25:857-864.
- 96 Signoretti S, Waltregny D, Dilks J, Isaac B, Lin D, Garraway L et al. p63 is a prostate basal cell marker and is required for prostate development. *American Journal of Pathology*. 2000;157:1764-1775.

- 97 Barbareschi M, Pecciarini L, Cangini MG, Macri E, Rizzo A, Viale G et al. p63, a p53 homologue, is a selective nuclear marker of myoepithelial cells of the human breast. *American Journal of Surgical Pathology*. 2001;25(8):1054-1060.
- 98 Reis-Filho JS, Schmitt FC. Taking advantage of basic research: p63 is a reliable myoepithelial and stem cell marker. *Advances in Development Anatomic Pathology*. 2002;9:280-289.
- 99 Wang X, Mori I, Tang W, Nakamura M, Nakamura Y, Sato M et al. p63 expression in normal, hyperplastic and malignant breast tissues. *Breast Cancer*. 2002;9:216-219.
- 100 Saraiva AL, Gärtner F, Pires MA. Expression of p63 normal canine skin and primary cutaneous glandular carcinomas. *The Veterinary Journal*. 2008;177:136-140.
- 101 Bertagnolli AC, Cassali GD, Coelho J.F, Costa FA, Gonçalves PBD. Diminuição da expressão da proteína p63 em tumores mamários mistos de cadelas como um indicativo de transformação maligna. 2005. Disponível em: <<http://www.coralx.ufsm.br/ppgm/semnarios2005/AngelicaBertagnolli.pdf>>. Acesso em: 7 set 2008.
- 102 Gusterson BA, Warburton MJ, Mitchell D, Ellison M, Neville AM, Rudland PS. Distribution of myoepithelial cells and basement membrane proteins in the normal breast and in benign and malignant breast diseases. *Cancer Research*. 1982;42:4763-4770.
- 103 Lazard D, Sastre X, Frid MG, Glukhova MA, Thiery JP, Kotliansky VE. Expression of smooth muscle-specific proteins in myoepithelium and stromal myofibroblasts of normal and malignant human breast tissue. *Proceedings of the National Academy of Sciences*. 1993;90:999-1003.
- 104 Rudland PS, Hughes CM. Immunohistochemical identification of cell types in human mammary gland: variation in cellular markers are dependent on glandular topography and differentiation. *Journal of Histochemistry and Cytochemistry*. 1989;37:1087-1100.
- 105 Vos JH, Van den Ingh TS, Misdorp W, Molenbeek FRV, Van Mil FN, Rutteman GR et al. Immunohistochemistry with keratin, vimentin, desmin, and alpha-smooth muscle actin monoclonal antibodies in canine mammary gland: malignant mammary tumours. *Veterinary Quarterly*. 1993;15(3):96-102.
- 106 Ramalho LN, Ribeiro-Silva A, Cassali GD, Zucoloto S. The expression of p63 and cytokeratin 5 in mixed tumors of the canine mammary gland provides new insights into the histogenesis of these neoplasms. *Veterinary Pathology*. 2006;43 (4):424-429.
- 107 Héllmen E, Lindgren A. The expression of intermediate filaments in canine mammary glands and their tumors. *Veterinary Pathology*. 1989;26:420-428.

- 108 Battifora H, Kopinski, MI. The influence of protease digestion and duration of fixation on the immunostaining of keratins. *Journal of Histochemistry and Cytochemistry*. 1986;34:1103.
- 109 Yang A, Kaghad M, Wang Y, Gillet E, Fleming MD, Dotsch V et al. p63, a p53 homolog at 3q27-29, encodes multiple products with transactivating, death-inducing and dominant-negative activities. *Molecules and Cells*. 1998;2:305-316.
- 110 Little NA, Jochemsen AG. P63. *International Journal of Biochemistry & Cell Biology*. 2002;34:6-9.
- 111 Pellegrini G, Dellambra E, Golisano O, Martinelli E, Fantozzi I, Bondanza S et al. p63 identifies keratinocyte stem cells. *Proceedings of the National Academy of Sciences*. 2001;98:3156-3161.
- 112 Bertagnolli, A.C. Expressão de p63 e p53 em tumores mamários mistos de cadelas. 2006. 59f. Dissertação (Mestrado), Faculdade de Veterinária, Universidade Federal de Santa Maria, Santa Maria.
- 113 Gama A, Alves A, Gartner F, Schmitt F. p63: a novel myoepithelial cell marker in canine mammary tissues. *Veterinary Pathology*. 2003 Jul;40(4):412-420.
- 114 Griffiths BV, Lumsden JH, Valli VEO. Fine needle aspiration cytology and Histologic correlation in canine tumors. *Veterinary Clinical Pathology*. 1984;13:13-17.
- 115 Warburton MJ, Hugues CM, Ferns AS, Rudland OS. Localization of vimentin in myoepithelial cells of the rat mammary gland. *Histochemical Journal*. 1989;21:679-685.
- 116 Arai K, KaneKo S, Naoi M, Suzuki K, Maruo K, Uehara K. Expression of stratified squamous epithelia-type cytokeratin by canine mammary epithelial cells during tumorigenesis: type I (acidic) 57 kilodalton cytokeratin could be a molecular marker for malignant transformation of mammary epithelial cells. *Journal of Veterinary Medicine Science*. 1994;56:51-58.
- 117 Radhi JM. Immunohistochemical analysis of pleomorphic lobular carcinoma: higher expression of p53 and chromogranin and lower expression of ER and PgR. *Histopathology*. 2000;36(2):156-160.
- 118 Cassali GD, Gärtner F, Schmitt FC. Pleomorphic lobular carcinoma of the canine mammary gland: histopathologic and immunohistochemical features. *Arquivo Brasileiro de Medicina Veterinária e Zootecnia*. 2002;54(6):592-594.
- 119 Abd El-Rechim DM, Pinder SE, Paish CE, Bell J, Blamey RW, Robertson JF. Expression of luminal and basal cytokeratins in human breast carcinoma. *Journal of Pathology*, n. 203, p. 661-671, 2004.

- 120 Dunne B, Lee AH, Pinder SE, Bell JA, Ellis IO. An immunohistochemical study of metaplastic spindle cell carcinoma, phyllodes tumor and fibromatosis of the breast. *Human Pathology*. 2003;34:1009-1015.
- 121 Leibl S, Gogg-Kammerer M, Sommersacher A, Denk H, Moinfar M. Metaplastic breast carcinomas: are they of myoepithelial differentiation?: immunohistochemical profile of the sarcomatoid subtype using novel myoepithelial markers. *American Journal of Surgery Pathology*. 2005;29:347-353.
- 122 Brunetti B, Sarli G, Marcato PS, Benazzi C. Histochemical and immunohistochemical characterization of canine mammary mucinous carcinoma. *Journal of Comparative Pathology*. 2003;129(2-3):131-6.
- 123 Akiyoshi T, Uchida K, Tateyama S. Expression of bone morphogenetic protein-6 and bone morphogenetic protein receptors in myoepithelial cells of canine mammary gland tumors. *Veterinary Pathology*. 2004;41:154-163.

**7 ARTIGO 1****EXPRESSION OF PROGNOSTIC AND MYOEPITHELIAL MARKERS  
IN MULTIPLE MAMMARY NEOPLASMS IN FEMALE DOGS**

Adriana Costa da Motta<sup>1</sup>, Maria Isabel Albano Edelweiss<sup>2</sup>

- <sup>1</sup> Adriana Costa da Motta. Médica Veterinária, Mestre em Ciências - Patologia Animal, Doutoranda do Programa de Pós-Graduação Ciências Médicas da Universidade Federal do Rio Grande do Sul, Porto Alegre, Rio Grande do Sul, Brasil.
- <sup>2</sup> Maria Isabel Albano Edelweiss. Médica Patologista, Professora Doutora do Programa de Pós-Graduação em Medicina: Ciências Médicas da Universidade Federal do Rio Grande do Sul, Brasil.

**Endereço para correspondência**

Faculdade de Medicina - Universidade Federal do Rio Grande do Sul - UFRGS  
Rua Ramiro Barcelos, 2400  
90035-003 - Bairro Santa Cecília – Porto Alegre – RS – Brasil.

## ABSTRACT

Mammary gland tumors (MGTs) can occur single or multiple in female dogs, that is, as multiple tumors of identical or different histological types in one or more mammary glands. There is a high incidence of benign canine mammary tumors that are positive to the estrogen receptor (ER) and to the progesterone receptor (PR). Conversely, only some malignant neoplasms have these receptors. Malignant transformation is associated with a decrease in progesterone levels and with an increase in cellular proliferation of the tumor tissue. As with humans, ER and Ki-67 levels can be used to develop protocols for the diagnosis and treatment of canine MGTs. Positive correlation between c-erbB-2 and Ki-67 expression in canine MGTs have been observed. p63 expression and complementary monoclonal antibodies has been used to demonstrate the presence of myoepithelial cells and determine their role in the histogenesis in MGTs. The aim of the this study was to verify the expression of prognostic (ER, PR, c-erbB-2 and Ki67) and myoepithelial markers (p63, CK5 and vimentin) in multiple mammary neoplasms of the female dogs as well as to provide some information concerning the histogenesis of these multiple tumors. Thirty-five malignant MGTs were obtained from 11 female dogs with multiple tumors. Of these, nine had more than one histological type of the tumor and two had the same histological type of the tumor, which affected several mammary glands. In cluster analysis, when the tumors were compared, there was no association between expression of prognostic markers in various types of tumors. However there was similar immunohistochemical expression of the same marker in some types of tumors. Myoepithelial markers showed association of expression in the same cell types. This highlighting the importance of assessing alone the various cell types in malignant MGTs. A similarity for the expression of the same myoepithelial marker was observed in some tumors. In our serie each histological type analyzed expressed prognostic and myoepithelial markers, which were specific to their histogenesis.

**Key-words:** multiple tumors; mammary neoplasm; immunohistochemistry; diagnostic and prognostic markers ; canine neoplasms

## INTRODUCTION

Mammary gland tumors (MGTs) are usually characterized by clinically palpable nodules. These tumors can occur separately or synchronically in female dogs, that is, as multiple tumors of identical or different histological types in one or more mammary glands.<sup>1</sup> According to the criteria established by Warren & Gates (1932)<sup>2</sup>, synchronic tumors, in human pathology, are those that cannot be regarded as metastasis, invasion or recurrence (metachronic tumors) of the primary tumor, with an interval between the diagnosis of the second primary tumor shorter than six months. In female dogs, because of the lack of information about the clinical history in all cases, it is not always possible to establish these conditions. Regarding human breast tumors, bilateral cancer can be synchronic or asynchronic. Synchronic cancer is detected simultaneously in both breasts before the first treatment. Asynchronic cancer, on the other hand, is detected after the diagnosis of cancer in one of the breasts, at any time, and it can be primary/primitive or metastatic.<sup>3</sup> In addition, there may be multicentric tumors in the same breast, with identical or different histological types, but they are quite rare. In cases in which lesions of the canine breast have a multicentric pattern in several breasts, the tumor with the poorest prognosis will determine the clinical outcome.<sup>4</sup> The occurrence of metastatic disease varies according to the histological type in female dogs, but it should be highlighted that the least differentiated tumors are the most aggressive ones.<sup>5,6</sup>

MGTs are heterogeneous as to their pathological and genetic aspects, and in terms of clinical behavior.<sup>1,7</sup> These tumors have been suggested as a comparative model for the investigation of neoplasms of the human breast.<sup>8-12</sup>

There is a high incidence of benign canine mammary tumors that are positive to the estrogen receptor (ER)<sup>13-15</sup> and to the progesterone receptor (PR). Conversely, only some malignant neoplasms have these receptors, and when they do, their levels are low<sup>14,15</sup>, given that with the progression of the tumor and with malignant transformation there is a reduction in hormonal dependence and greater autonomy of neoplastic cells.<sup>14</sup> Malignant transformation is associated with a decrease in progesterone levels and with an increase in cellular proliferation of the tumor tissue.<sup>16</sup>



As with humans, ER and Ki-67 nuclear antigen levels can be used to develop protocols for the diagnosis and treatment of canine MGTs. The increase in Ki-67 expression and the decrease in RE expression suggest the necessity for chemotherapy and/or radiation therapy.<sup>17</sup> A positive correlation was observed between c-erbB-2 and Ki-67 expressions in canine MGTs. These findings suggest the possibility to use anti-c-erbB-2 antibodies in the treatment of these neoplasms.<sup>10</sup> Although the cost of this therapy is still high for humans, in veterinary practice, it cannot be used for cancer treatment.

In canine MGTs, the overexpression of c-erbB-2 also has been detected.<sup>10,18,19</sup> This expression occurs before the development of metastatic disease in canine mammary tumors and play a role in the onset of malignant transformation.<sup>18</sup> Expression of c-erbB-2 has been correlated with nuclear findings in several studies on human breast cancer.<sup>20-22</sup> Therefore, the expression of this proto-oncogene has been implied in the onset of human breast cancer, and is well established in intraepithelial neoplasms; in addition, it has been used as target-oncogene therapy in some groups of patients with high expression in tumor tissues.<sup>23,24</sup>

The immunohistochemical (IHC) expression of p63 as myoepithelial marker has been used to demonstrate the presence of myoepithelial cells and determine their role in the histogenesis of mammary neoplasms.<sup>25,26</sup> Besides p63, the myoepithelial phenotype has been confirmed by complementary monoclonal antibodies such as  $\alpha$  smooth muscle actin, cytokeratin 14, cytokeratin AE1/AE3, cytokeratin 5 (CK5) and vimentin.<sup>25-27</sup>

Several benign and malignant mammary tumors were found to simultaneously express different types of intermediate filaments, indicating a possible stem cell origin in most canine mammary tumors<sup>7</sup>.

Therefore, the aim of the present study was to verify the expression of prognostic (ER, PR, c-erbB-2 and Ki67) and myoepithelial markers (p63, CK5 and vimentin) in multiple mammary neoplasms of the female dogs as well as to provide some information concerning the histogenesis of these multiple tumors. To our understanding, no assessment of these markers in female dogs with multiple mammary neoplasms has been reported.

## **MATERIALS AND METHODS**

### **Specimens**

The specimens were obtained from the histopathology files of the Animal Laboratory of Pathology from Veterinary School at Universidade de Passo Fundo, Brazil. Thirty-five tumors from eleven female dogs were studied for have been multiple mammary neoplasms. They were obtained either from surgical resections or necropsy at the Veterinary Hospital and from local veterinary clinics. They were fixed in 10 per cent buffered formalin, dehydrated, embedded in paraffin and 4 µm thick sections were cut from each block. One section was stained with haematoxylin and eosin, and the other sections were used for immunohistochemistry.

### **Histological Examination**

The tumors were classified using the diagnostic criteria proposed by the World Health Organization classification for tumors of the mammary gland of the dog.<sup>28</sup> We did not assess the histological grade and the degree of differentiation. The tumors were classified by two pathologists.

### **Antibodies**

To assess the prognostic markers, mouse monoclonal antibodies were used on serial sections of selected specimens. ER (1:30; clone 1D5, DakoCytomation Denmark A/S), PR (1:30; clone PgR 636, DakoCytomation Denmark A/S), cell proliferation marker Ki-67 (1:30; clone MIB-1, DakoCytomation Denmark A/S) and a rabbit polyclonal antibody anti- oncogene c-erbB-2 (1:200; DakoCytomation Denmark A/S). Primary antibodies were diluted in antibody diluent (Dakocytomation S.A).

To assess the myoepithelial phenotype of the cells, monoclonal antibodies were used on serial sections of selected specimens according to the streptavidin-biotin-peroxidase complex method. p63 expression was evaluated using a specific mouse monoclonal anti human p63 antibody (1:25; clone 4A4, DakoCytomation

Denmark A/S), The additional markers using the same immunohistochemical procedure were CK5 (cytokeratin 5) (1:100; XM26, Novocastra, UK), and vimentin (1:50; Vim 3B4, DakoCytomation Denmark A/S). Primary antibodies were diluted in antibody diluent (Dakocytomation S.A).

### **Immunohistochemistry**

The tissue sections were deparaffinized and rehydrated, and antigen retrieval was performed in a wet bath for 35 minutes at 98°C with citrate buffer, pH 6.0. To monoclonal antibody Ki-67 heat-induced antigen retrieval was using the Dako Antigen Retrieval Solution (Dakocytomation S.A.), pH 9.0. After cooling to room temperature, the sections stayed for 20 minutes followed by washing in tap and distilled water and washing in PBS for 5 minutes. This was followed by immersion of the sections in 3% hydrogen peroxide (H<sub>2</sub>O<sub>2</sub>) and distilled water for 30 minutes to block endogenous peroxidase activity. After the sections were washed in current and distilled water and in PBS for 5 minutes. Nonspecific staining was eliminated by 20 minutes incubation with bovine serum albumin. Excess normal serum was removed and replaced by the primary antibody and incubated overnight at 4°C. After the sections were washed in distilled water and immersed in PBS for 5 minutes. The sections were then incubated with biotin-labeled anti-mouse secondary antibody followed by avidin-biotin-peroxidase complex (ABC) technique (LSAB Peroxidase Universal kit, Dakocytomation S.A.) for 30 minutes. Subsequently, the color was developed with 3,3'-diaminobenzidine tetrahydrochloride with H<sub>2</sub>O<sub>2</sub> in PBS buffer. The slides were counterstained with Harris's hematoxylin, dehydrated, and mounted.

Human tissues were used as positive controls as well as adjacent normal mammary tissues assessed.

### **Evaluation of immunohistochemical data**

Positivity was indicated by the presence of distinct brown nuclear (ER, PR, Ki-67, p63), cytoplasmic (CK5 and vimentin) or membrane (c-erbB-2) staining.

ER, PR, c-erb-B2 and Ki-67 immunolabeling was assessed semiquantitatively by examining the entire tumor present in the section (s) from an examination of 4-5 representative high-power fields. To assess the expression of ER and PR the proportion of immunolabelled cells and the intensity of immunoreactivity was assessed according to the Quick (Allred) scoring<sup>29</sup> as follow: 0 (no reactivity), 1 (<1% nuclei reactive), 2 (1-10% nuclei reactive), 3 (11-33% nuclei reactive), 4 (34-66% nuclei reactive), 5 (67-100% nuclei reactive), no reactivity = 0; weak reactivity = 1, moderate reactivity = 2 and strong reactivity = 3.

The expression of c-erb-B2 expression was assessed according HER-2 (human epidermal growth factor receptor) grading system.<sup>30</sup> It is a semi-quantitative IHC assay used to determine overexpression of HER-2 protein in breast cancer tissue as follow: 0 = negative (no reactivity or membranous reactivity in >10% of tumor cells), 1 = negative (faint/barely perceptible membranous reactivity in >10% of tumor cells. The cells are immunoreactive only in a part of the membrane), 2 = borderline reactivity (weak to moderate complete membranous reactivity is seen in >10% of tumor cells), 3 = positive (strong complete reactivity is seen in >10% of tumor cells).

The expression of cell proliferation marker Ki-67 was assessed according to the grading system proposed by Allred et al. (1998)<sup>31</sup> adapted for this study, as follow: - (negative) = 0, + (up to 25% of positive cells) = 1, ++ (25-50% of positive cells) = 2, +++ (50-75% of positive cells) = 3, ++++ (<75% of positive cells) = 4.

The number of immunoreactive cells for p63, CK5 and vimentin was assessed semiquantitatively: 0 = no stained cells; + = less than 10% positive cells; ++ = 10-50% positive cells; and +++ = more than 50% positive cells.

p63, CK5 and vimentin was assessed according to the cell type. As in previous studies,<sup>25,26,32,33,52</sup> we identified and assessed distinct myoepithelial cell morphologies: resting myoepithelial cells (RME), proliferating myoepithelial cells (PME), spindle-shaped interstitial cells (SP) and spindle-shaped and stellate-shaped interstitial cells (SPST).

## **Statistical analysis**

The statistical analysis was carried out with SPSS software (The Statistical Package for Sciences [SPSS] 10.0 for Windows, Inc., Chicago, IL, USA) as well as with STATISTICA software (5.1 for Windows, StatSoft, Inc., Tulsa, USA). The tumors were grouped by their histopathological classification as malignant neoplasms. The descriptive statistic was performed to verify the prevalence of expression (%) of the markers in malignant canine MGTs. The association between ER, PR, Ki-67 and c-erbB-2 expressions and the histologic diagnosis was determined by the Euclidean distances. The association between p63, CK5 and vimentin expression and the histologic diagnosis were assessed by cluster analysis analysis by the Euclidean distances.

## **RESULTS**

### **Dogs and Tumors**

Thirty-five malignant MGTs were obtained from 11 female dogs with multiple tumors. Of these, nine had more than one histological type of the tumor and two had the same histological type of the tumor, which affected several mammary glands. One of these female dogs (female 8) had one tumor type in one of the mammary glands and came back 3 years later with another type of tumor in other mammary glands. The histological types of the 35 malignant MGTs, as well as the characteristics of the female dogs, are presented in Table 1.

### **Immunohistochemistry**

The immunoreactivity of canine mammary tumors to ER, PR, Ki-67 and c-erbB-2 are summarized in Tables 2, 3 and 4.

**Table 1.** Classification and characteristics of multiple mammary tumors of female dogs evaluated for the expression of prognostic and myoepithelial markers.

Female dogs	Age (years)	Breed	Procedure	Mammary glands	Histologic Diagnoses	Metastasis
1	9	mongrel	mastectomy	left cranial abdominal right cranial bdominal	tubulopapillary carcinoma complex tubular carcinoma	- -
2	9	mongrel	mastectomy	right inguinal right inguinal	carcinoma in benign tumor simple solid carcinoma	mammary lymph node -
3	9	mongrel	nodulectomy	right caudal bdominal right inguinal	simple solid carcinoma carcinosarcoma	mammary lymph node mammary lymph node
4	15	cocker spaniel	necropsy	left cranial thoracic right caudal bdomina right inguinal left inguinall	tubulopapillary carcinoma carcinosarcoma simple solid carcinoma complex tubular carcinoma	lung and kidneys mammary lymph node - -
5	12	poodle	mastectomy	left caudal thoracic left cranial abdominal left caudal abdominal left inguinal	complex tubular carcinoma tubulopapillary carcinoma tubulopapillary carcinoma tubulopapillary carcinoma	- - - -
6	4	mongrel	mastectomy	right caudal bdominal right inguinal	carcinosarcoma carcinosarcoma	- -
7	9	boxer	incisional biopsy	left cranial abdominal right caudal abdominal right inguinal left inguinal	anaplastic carcinoma anaplastic carcinoma anaplastic carcinoma anaplastic carcinoma	- - skin -
8	9	Poodle	mastectomy	right caudal abdominal left cranial thoracic† left cranial abdominal† right cranial abdominal†	complex tubular carcinoma tubulopapillary carcinoma tubulopapillary carcinoma tubulopapillary carcinoma	- axillary lymph node - -
9	10	Poodle	mastectomy	right cranial abdominal right caudal abdominal right inguinal	carcinosarcoma complex tubular carcinoma tubulopapillary carcinoma	- - -
10	10	Yorkshire	mastectomy	left cranial thoracic left caudal thoracic left cranial abdominal left caudal abdominalla left inguinal	carcinosarcoma tubulopapillary carcinoma carcinosarcoma tubulopapillary carcinoma osteosarcoma	lungs and bone - - - -
11	7	Pinscher	mastectomy	right caudal abdominal right inguinal	tubulopapillary carcinoma simple tubular carcinoma	- -

† same dog three years later

**Table 2.** Expression of ER and PR in 35 canine mammary tumors according to the histologic type

	ER+(%)	PR+(%)	ER+ PR+	ER+ PR-	ER- PR+	ER- PR-
<b>Malignant tumors (n= 35)</b>			<b>32 (91.4%)</b>	<b>2 (5.7%)</b>	<b>1 (2.8%)</b>	<b>0</b>
Complex tubulopapillary carcinoma (n = 13)	100	84.61	11	2	0	0
Carcinosarcoma (n = 7)	100	100	7	0	0	0
Complex tubular carcinoma (n = 5)	100	100	5	0	0	0
Anaplastic carcinoma (n = 4)	100	100	4	0	0	0
Simple solid carcinoma (n= 3)	66.66	100	2	0	1	0
Carcinoma in benign tumor (n= 1)	100	100	1	0	0	0
Simple tubular carcinoma (n =1)	100	100	1	0	0	0
Osteosarcoma (n=1)	100	100	1	0	0	0

**Table 3.** c-erbB-2 score in malignant tumors determined by immunohistochemistry according to the histologic type

Samples	Negative		Borderline	Positive	Total	Prevalence (%)
	0	1	2	3		
<b>Malignant tumors (n= 35)</b>						
Complex tubulopapillary carcinoma (n = 13)	0	5	6	2	13	15.38
Carcinosarcoma (n= 7)	0	2	4	1	7	14.28
Anaplastic carcinoma (n= 4)	0	0	2	2	4	50
Complex tubular carcinoma (n= 5)	0	3	1	1	5	20
Simple solid carcinoma (n= 3)	0	3	0	0	3	0
Carcinoma in benign tumor (n= 1)	0	0	1	0	1	0
Simple tubular carcinoma (n= 1)	0	0	0	1	1	100
Osteosarcoma (n= 1)	*-	-	-	-	1	-

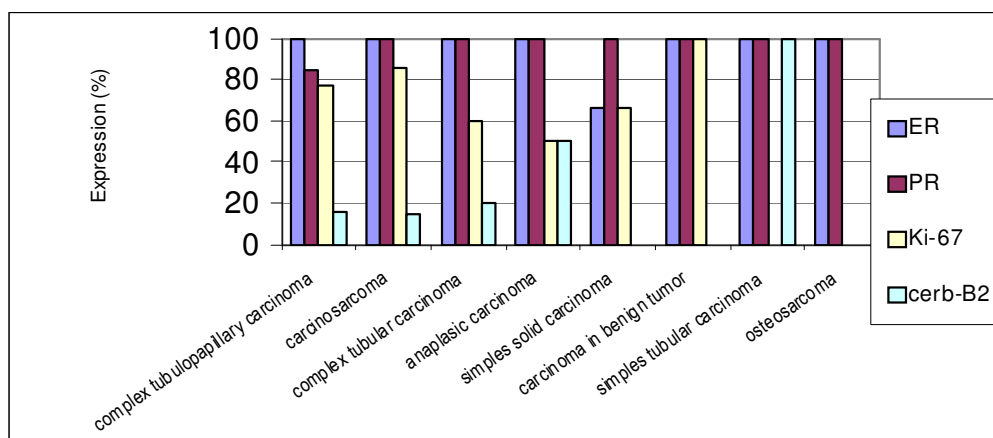
Note: \*: Not assessable; 0 = negative, 1 = negative, 2 = borderline reactivity, 3 = positive

**Table 4.** Ki-67 score in malignant mammary tumors determined by immunohistochemistry according to the histologic type

Samples	Negative		Positive			Total	Prevalence (%)
	0	1	2	3	4		
<b>Malignant tumors (n= 35)</b>							
Complex tubulopapillary carcinoma (n = 13)	3	3	7	0	0	13	76.92
Carcinosarcoma (n= 7)	1	2	4	0	0	7	85.71
Complex tubular carcinoma (n= 5)	2	1	2	0	0	5	60
Anaplastic carcinoma (n= 4)	2	2	0	0	0	4	50
Simple solid carcinoma (n= 3)	1	0	2	0	0	3	66.66
Carcinoma in benign tumor (n= 1)	0	1	0	0	0	1	100
Simple tubular carcinoma (n= 1)	1	0	0	0	0	1	0
Osteosarcoma (n= 1)	1	0	0	0	0	1	0

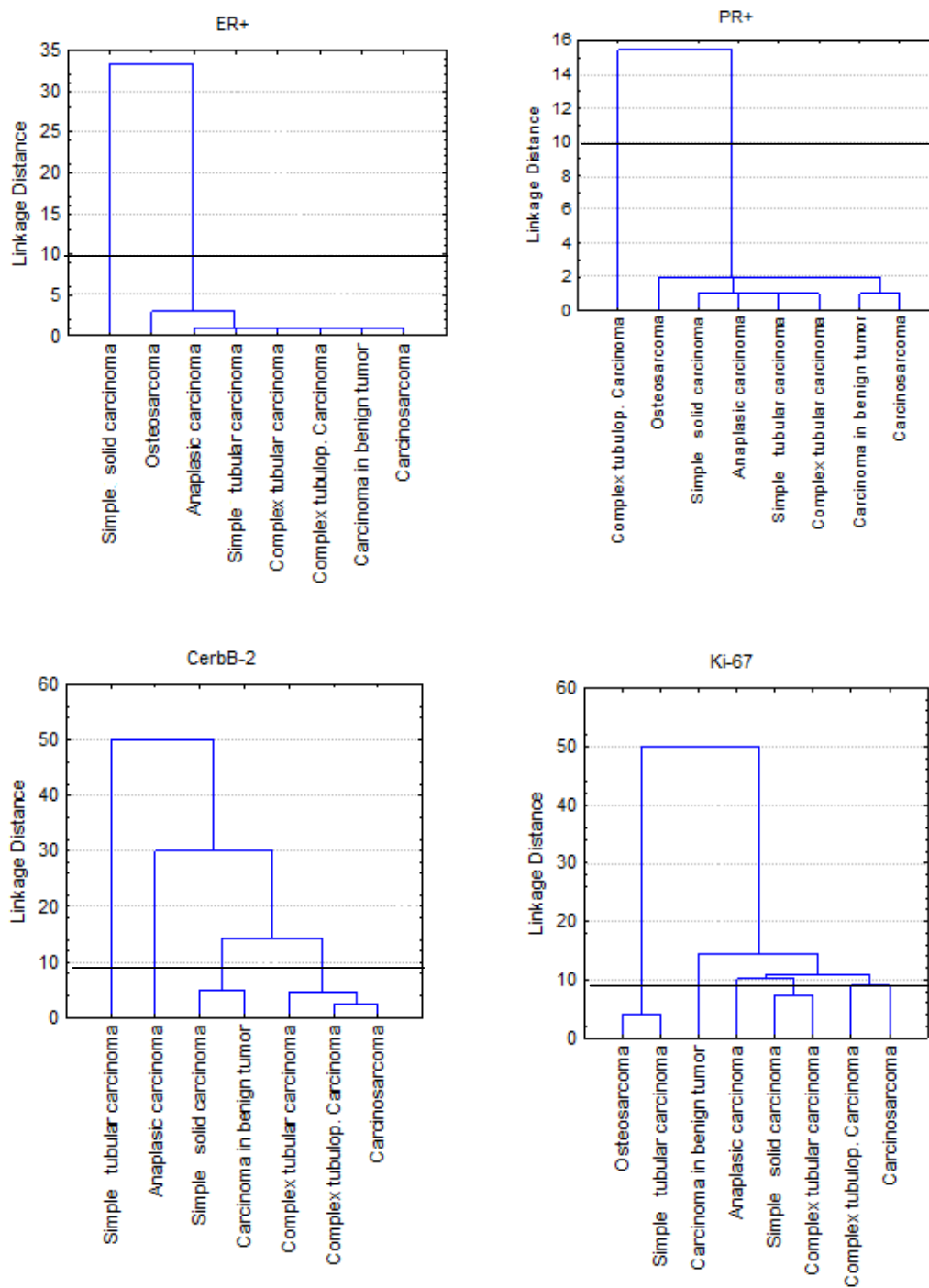
Note: - (negative) = 0, + (up to 25% of positive cells) = 1, ++ (25-50% of positive cells) = 2, +++ (50-75% of positive cells) = 3  
 +++++ (<75% of positive cells) = 4

The prevalence of expression of these markers in the different malignant MGTs is presented in Figure 1.

**Fig. 1.** Prevalence of ER, PR, c-erb-B2 and Ki-67 expression in different malignant MGTs in female dogs (n= 35). Negative and unassessed cases were disregarded.

The association between the expressions of these markers and the different types of malignant MGTs, as well as the different cell types, is presented in Figure 2.





**Fig. 2** Cluster analysis. Association between ER, PR, c-erb-B2 and Ki-67 expression in different malignant MGTs in female dogs.

The intensity of p63, CK5 and vimentin expressions in distinct myoepithelial cell morphologies is shown in Table 5.

**Table 5.** Immunoreactivity of canine mammary tumors for p63, CK5 and vimentin antibodies according to their histologic type

Type of tumour	n	Cell type*	Immunoreactivity														
			p63 <sup>†</sup>					CK5 <sup>†</sup>					vimentin <sup>†</sup>				
			-	+	++	+++	NA	-	+	++	+++	NA	-	+	++	+++	NA
<b>Complex tubulopapillary carcinoma</b>	<b>13</b>	RME	0	1	4	8	0	0	0	3	10	0	0	3	7	2	1
		PME	0	2	9	2	0	0	2	8	3	0	0	0	7	5	1
		SP	2	4	7	0	0	3	6	4	0	0	1	4	0	7	1
		LE	13	0	0	0	0	0	3	9	1	0	12	0	0	0	1
		ECS	1	0	0	0	12	1	0	0	0	12	0	0	1	0	12
<b>Carcinosarcoma</b>	<b>7</b>	RME	1	1	2	3	0	0	0	4	3	0	0	4	2	1	0
		PME	2	2	3	0	0	0	0	1	6	0	0	0	1	6	0
		SPST	1	4	2	0	0	1	2	4	0	0	0	0	1	6	0
		CH	4	3	0	0	0	4	3	0	0	0	0	0	2	5	0
		OS	2	1	0	0	4	3	0	0	0	4	1	1	0	0	5
		LE	7	0	0	0	0	0	1	4	2	0	7	0	0	0	0
		ECS	0	0	0	0	7	0	0	0	0	7	0	0	0	0	7
<b>Complex tubular carcinoma</b>	<b>5</b>	RME	1	0	2	2	0	0	0	1	4	0	0	1	4	0	0
		PME	1	2	2	0	0	0	0	3	2	0	0	1	2	2	0
		SP	1	2	2	0	0	0	4	1	0	0	0	0	2	3	0
		LE	5	0	0	0	0	0	0	3	2	0	5	0	0	0	0
		ECS	0	0	0	0	5	0	0	0	1	4	0	0	0	0	5
<b>Anaplastic carcinoma</b>	<b>4</b>	RME	4	0	0	0	0	0	0	0	4	0	0	0	4	0	0
		PME	4	0	0	0	0	0	2	2	0	0	0	0	4	0	0
		SP	4	0	0	0	0	0	4	0	0	0	0	0	0	4	0
		LE	4	0	0	0	0	0	0	0	4	0	4	0	0	0	0

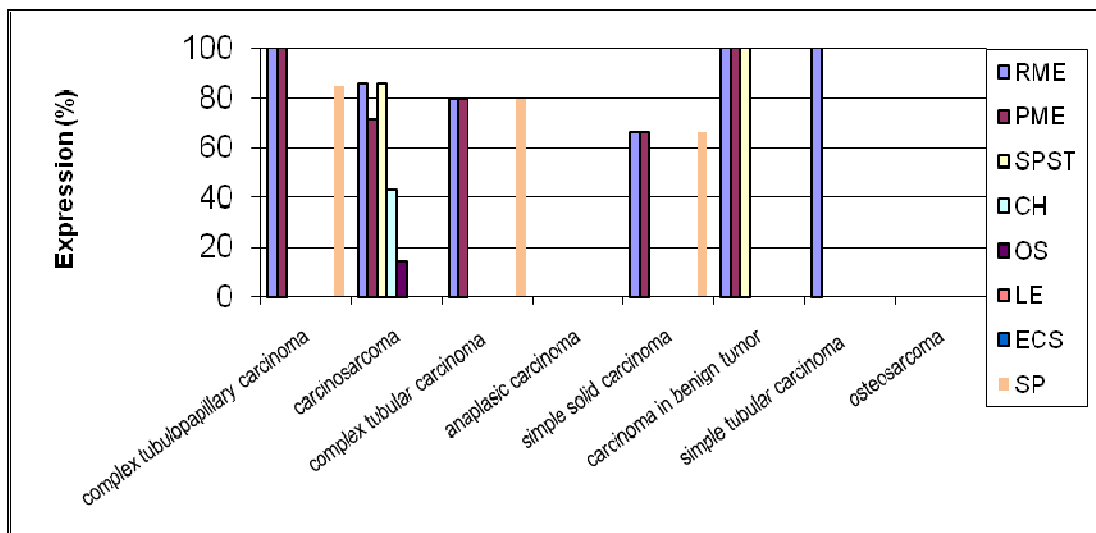
(Cont.)

**Table 5** (Continued)

Type of tumour	n	Cell type*	Immunoreactivity														
			p63 <sup>†</sup>					CK5 <sup>†</sup>					vimentin <sup>†</sup>				
			-	+	++	+++	NA	-	+	++	+++	NA	-	+	++	+++	NA
<b>Simple carcinoma solid</b>	<b>3</b>	RME	0	1	0	1	1	0	1	2	0	0	0	2	1	0	0
		PME	1	0	1	1	0	2	0	1	0	0	0	0	2	1	0
		SP	1	2	0	0	0	2	0	1	0	0	0	0	2	1	0
		LE	3	0	0	0	0	1	0	0	2	0	3	0	0	0	0
<b>Carcinoma in benign tumor</b>	<b>1</b>	RME	1	0	0	0	0	0	0	0	1	0	1	0	0	0	0
		PME	0	0	1	0	0	0	0	0	1	0	0	0	0	1	0
		SPST	0	0	1	0	0	0	1	0	0	0	0	0	0	1	0
		CH	0	0	0	0	1	0	0	0	0	1	0	0	0	0	1
		OS	0	0	0	0	1	0	0	0	0	1	0	0	0	0	1
		LE	1	0	0	0	0	0	0	0	1	0	1	0	0	0	0
		ECS	0	0	0	0	1	0	0	0	0	1	0	0	0	0	1
<b>Simple tubular carcinoma</b>	<b>1</b>	RME	0	0	0	1	0	0	0	1	0	0	0	0	1	0	
		PME	1	0	0	0	0	0	1	0	0	0	0	1	0	0	
		SP	1	0	0	0	0	1	0	0	0	0	0	0	1	0	
		LE	1	0	0	0	0	0	0	0	1	0	1	0	0	0	
<b>Osteosarcoma</b>	<b>1</b>	OS	0	0	0	0	1	0	0	0	0	1	0	0	0	1	

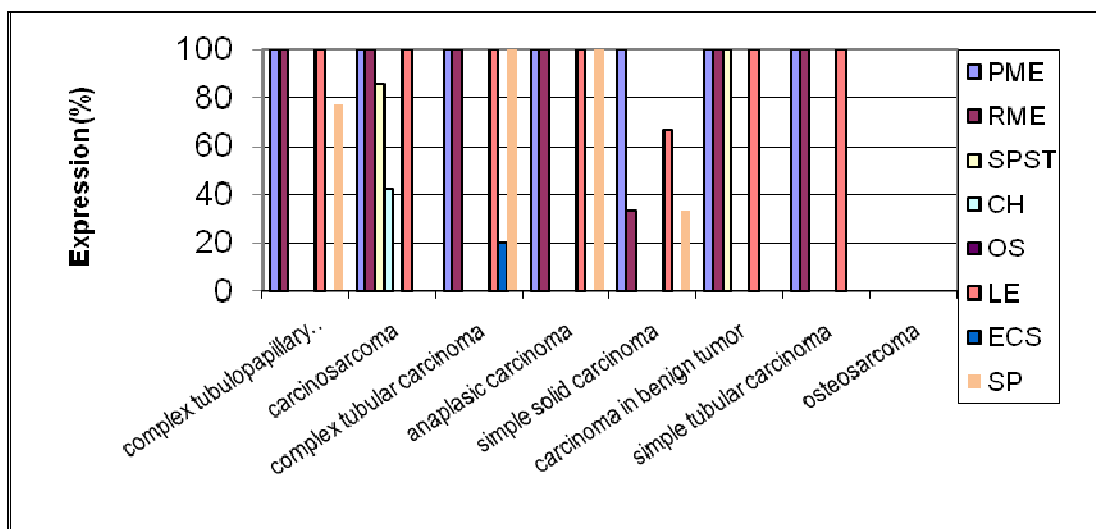
Note: \*RME = resting myoepithelial cells; PME = proliferating myoepithelial cells; SPST = spindle-shaped and stellate-shaped interstitial cells; SP= spindle-shaped interstitial cells; CH = chondrocytes; OS = osteocytes; LE = luminal epithelial cells; ECS = epithelial cells with squamous differentiation; † - no stained cells; + = less than 10% positive cells; ++ = 10-50% positive cells; +++ = more than 50% positive cells. NA = not assessable.

The prevalence of expression of these markers in the different malignant MGTs is presented in Figures 3, 4 and 5.



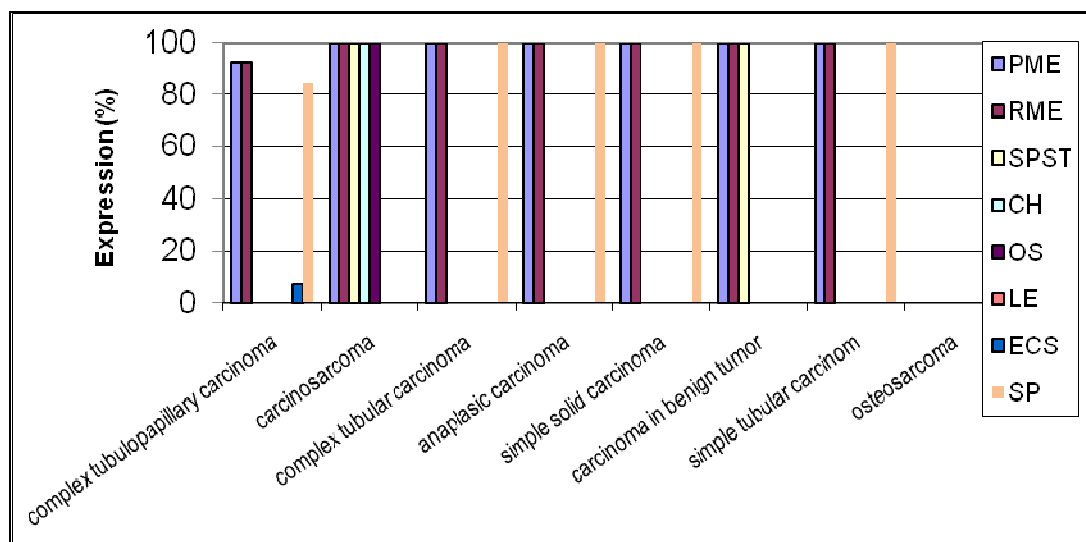
**Fig. 3.** Prevalence of p63 expression in different malignant MGTs in female dogs (n= 35). Negative and unassessed cases were disregarded. For details see Table 5.

Note: PME = proliferating myoepithelial cells; SPST = spindle-shaped and stellate-shaped interstitial cells; SP= spindle-shaped interstitial cells; CH = chondrocytes; OS = osteocytes; LE = luminal epithelial cells; ECS = epithelial cells with squamous differentiation



**Fig. 4.** Prevalence of CK5 expression in different malignant MGTs in female dogs (n= 35). Negative and unassessed cases were disregarded. For details see Table 5.

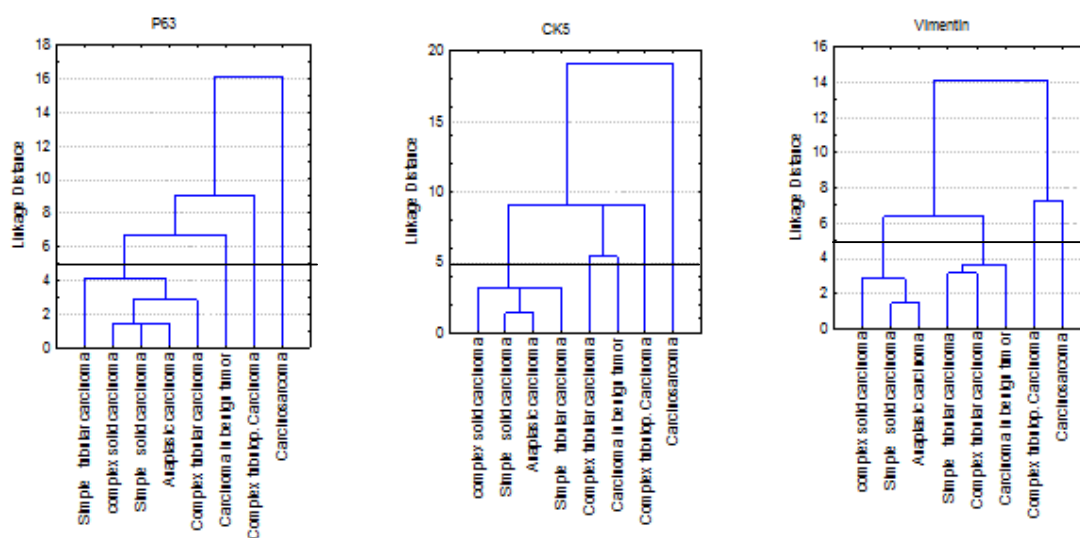
Note: PME = proliferating myoepithelial cells; SPST = spindle-shaped and stellate-shaped interstitial cells; SP= spindle-shaped interstitial cells; CH = chondrocytes; OS = osteocytes; LE = luminal epithelial cells; ECS = epithelial cells with squamous differentiation



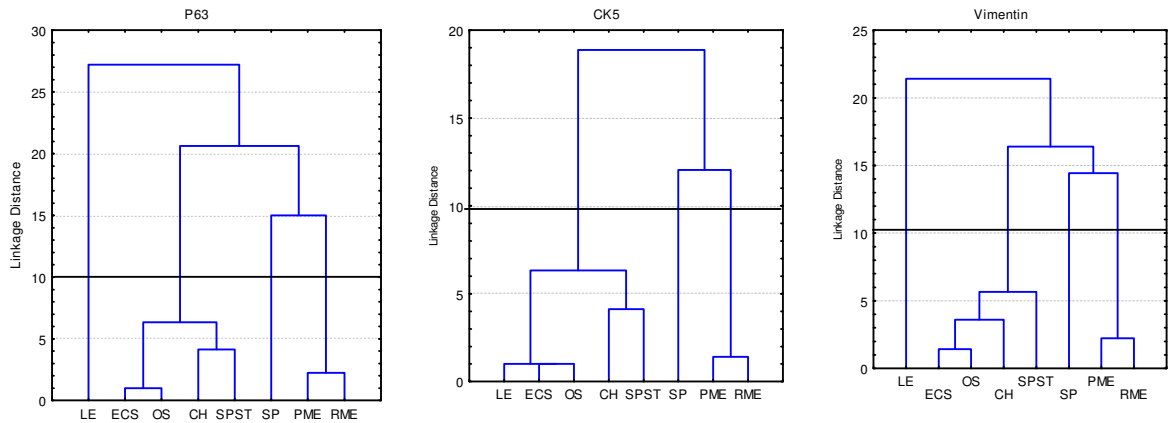
**Fig. 5.** Prevalence of vimentin expression in different malignant MGTs in female dogs (n= 35). Negative and unassessed cases were disregarded. For details see Table 5.

Note: PME = proliferating myoepithelial cells; SPST = spindle-shaped and stellate-shaped interstitial cells; SP= spindle-shaped interstitial cells; CH = chondrocytes; OS = osteocytes; LE = luminal epithelial cells; ECS = epithelial cells with squamous differentiation

The association between the expressions of these markers and the different types of malignant MGTs, as well as the different cell types, is presented in Figures 6 and 7.



**Fig. 6.** Cluster analysis. Association between p63, CK5 and vimentin expressions in different malignant MGTs in female dogs.

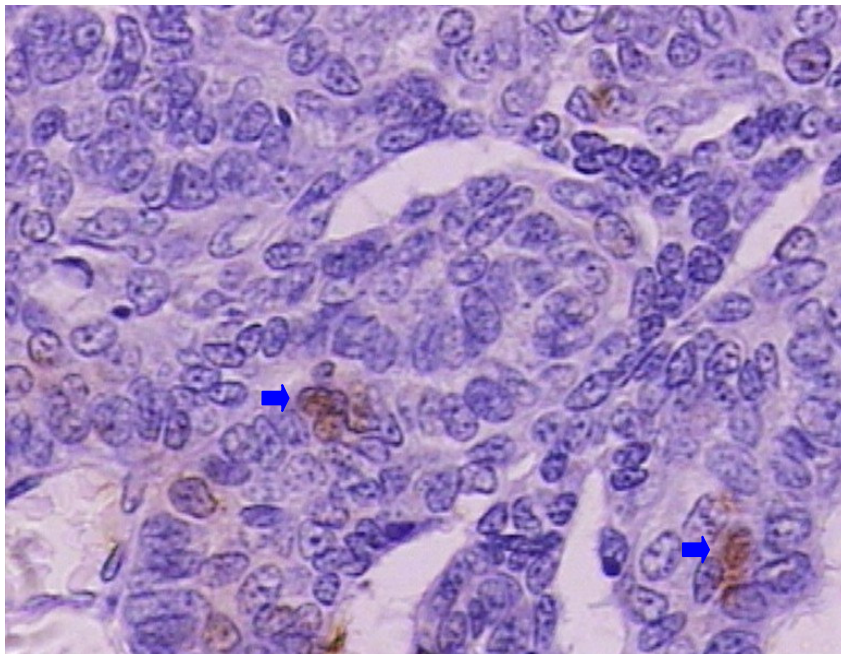


**Fig. 7.** Cluster analysis. Association between p63, CK5 and vimentin expressions in different cell types in malignant MGTs in female dogs. For details see Table 5.

Note: PME = proliferating myoepithelial cells; SPST = spindle-shaped and stellate-shaped interstitial cells; SP= spindle-shaped interstitial cells; CH = chondrocytes; OS = osteocytes; LE = luminal epithelial cells; ECS = epithelial cells with squamous differentiation

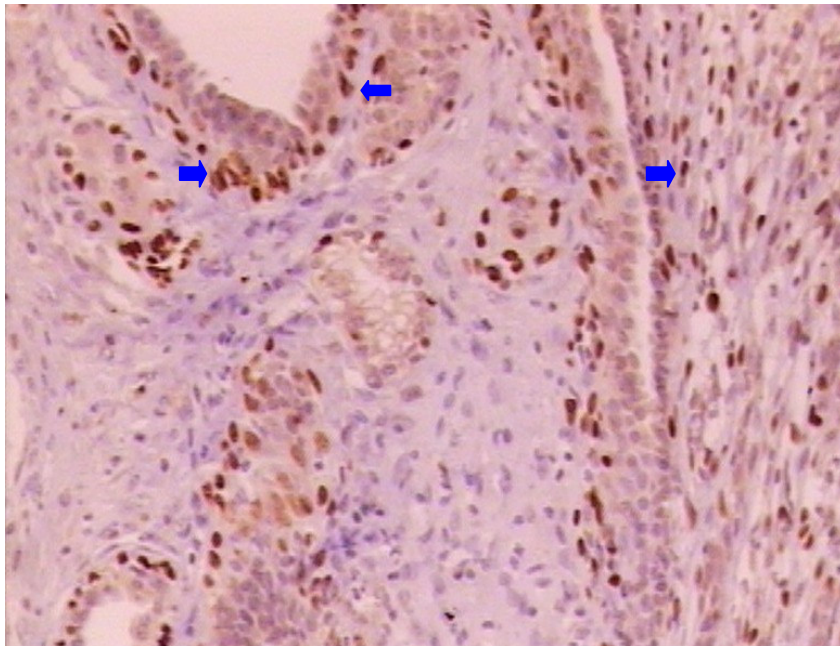
### Description of the individual tumors types

**Complex carcinoma of tubulopapillary type (13/35; 37.14%).** In these tumors, 84.61% (11/13) were ER+PR+ (Figure 8), 15.38% (2/13) c-erbB2-positive, 46.15% (6/13) c-erbB-2 borderline and 76.92% (10/13) Ki-67-positive.



**Fig. 8** Complex carcinoma of tubulopapillary type showing PR expression (arrows). Moderate labeling in epithelial cells. ABC IHC method counterstaining with Harris's hematoxylin. X40.

In the myoepithelial cells of these tumors, a strong p63 immunoreactivity in RME and PME was observed in all samples (Figure 9). p63 immunoreactivity in SP (Figure 9) was observed in 84.61%. Immunoreactivity to p63 in luminal epithelial cells and areas of squamous differentiation was absent. CK5 immunoreactivity in RME and PME was observed in all tumors. CK5 immunoreactivity in SP was observed in 76.92%. Luminal epithelial cells were CK5-positive in all samples. There was no immunoreactivity to CK5 in areas of squamous differentiation. Vimentin immunoreactivity in RME and PME was observed in 96.15%. Vimentin immunoreactivity in RME and PME was observed in 92.30%. In SP, it was observed in 84.61%. Luminal epithelial cells were vimentin-negative. Immunoreactivity to vimentin was found in areas of squamous differentiation in 7.69%.

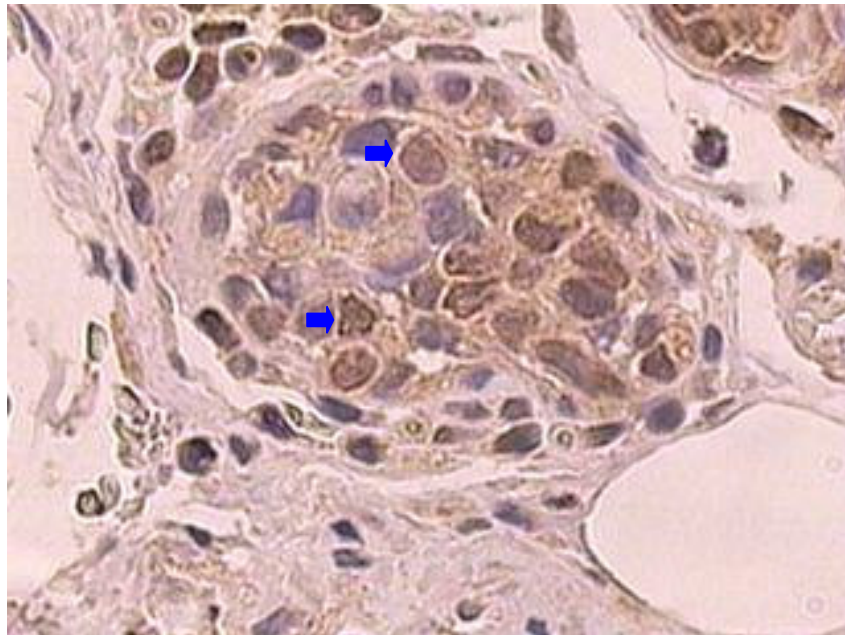


**Fig. 9.** Complex tubulopapillary carcinoma showing p63 expression (arrows). Intense labeling in RME, PME and in SP. ABC IHC method counterstaining with Harris's hematoxylin. X10.

**Carcinosarcoma (7/35; 20%).** All tumors (7/7) were ER+PR+ (Figure 10), 14.28% (1/7) were c-erbB2-positive, 57.14% (4/7) c-erbB-2 borderline and 85.71% (6/7) were Ki-67-positive (Figure 11).

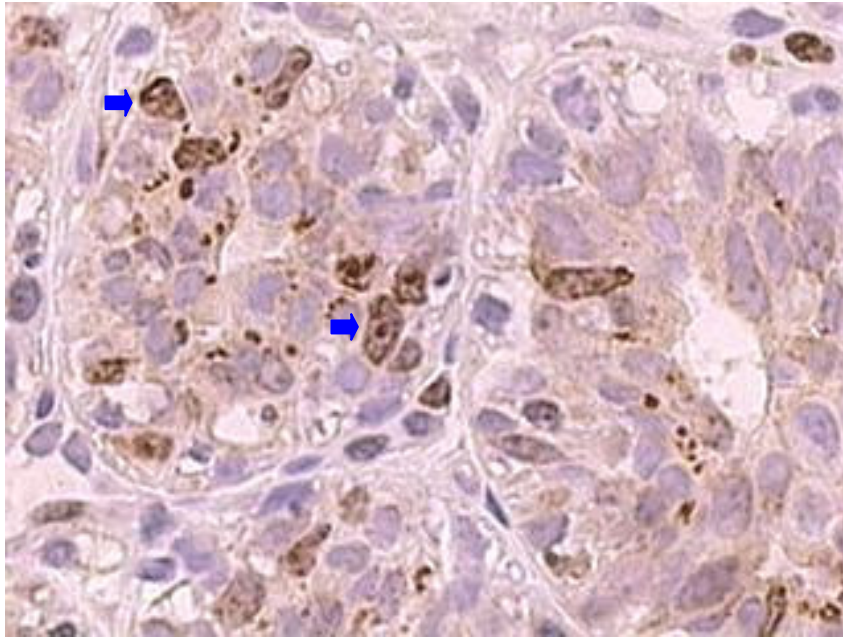


In these tumors, a strong p63 immunoreactivity in RME, PME and SPST was observed in 85.71%. There were PME that expressed p63 in 71.42%. Sarcomatous components were p63-positive in 42.85% of chondrocytes and in 14.28% of osteocytes. Luminal epithelial cells were p63-negative. CK5 immunoreactivity in RME and PME was observed in all samples. CK5 immunoreactivity was observed in SPST in 85.71%. Chondrosarcomatous components were CK5-positive in 42.85%. Luminal epithelial cells were CK5-positive in all tumors. Vimentin immunoreactivity in RME and PME was observed in 84.61%. Vimentin immunoreactivity was observed in all samples. Luminal epithelial cells were vimentin-negative.



**Fig. 10.** Carcinosarcoma showing ER expression (arrows). Intense labeling in carcinomatous component. ABC IHC method counterstaining with Harris's hematoxylin. X40.





**Fig. 11.** Carcinosarcoma showing Ki-67 expression (arrows). Intense labelling in carcinomatous component. ABC IHC method counterstaining with Harris's hematoxylin. X40.

**Complex carcinoma of tubular type (5/35; 14.28%).** All tumors (5/5) were ER+PR+, 20% (1/5) were c-erbB2-positive, 20% (1/5) c-erbB-2 borderline and 60% (3/5) were Ki-67-positive.

In these tumors, p63 immunoreactivity in RME, PME and SP was 80%. Luminal epithelial cells and areas of squamous differentiation were p63-negative. CK5 immunoreactivity in RME, PME and SP was observed in all samples. All luminal epithelial cells were CK5-positive. CK5 immunoreactivity amounted to 20% in areas of squamous differentiation. Vimentin immunoreactivity in RME, PME and SP was observed in all tumors. Luminal epithelial cells and areas of squamous differentiation were vimentin-negative.

**Anaplastic carcinoma (4/35; 11.42%).** These tumors comprised inflammatory carcinomas. All tumors (4/4) were ER+PR+, 50% (2/2) were c-erbB-2 positive and 50% (2/2) were Ki-67-positive.

In these tumors, RME, PME, SP and luminal epithelial cells were p63-negative. CK5 immunoreactivity in RME, PME and SP were CK5-positive and vimentin-positive. Luminal epithelial cells were CK5-positive and vimentin-negative. Intense lymphatic embolization was observed in all tumors.

**Simple carcinoma of solid type (3/35; 8.57%).** In these tumors, 66.66% (2/3) were ER+PR+ and Ki-67-positive. All these tumors were c-erbB-2 negative.

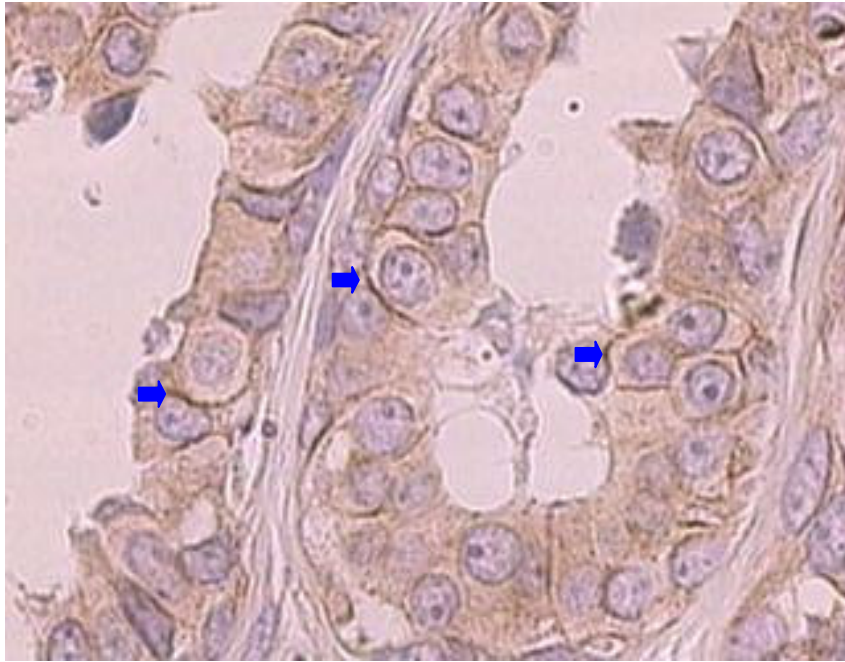
In these tumors, p63 immunoreactivity in RME, PME and SP was 66.66%. Luminal epithelial cells were p63-negative. CK5 immunoreactivity in RME was positive in all samples. In PME and SP, staining occurred in 33.33%. Luminal epithelial cells were CK5-positive in 66.66%. Vimentin immunoreactivity in RME, PME and SP was positive in all tumors. Luminal epithelial cells were vimentin-negative.

**Carcinoma in benign tumor (1/35; 2.85%).** This tumor was ER+PR+ positive, c-erbB-2 borderline and Ki-67 positive.

In these tumors, a strong p63 immunoreactivity was observed in RME, PME and SPST. p63, CK5 and vimentin immunoreactivity in CH and OS was not assessable. CK5 and vimentin immunoreactivity in RME, PME and SPST were positive. Luminal epithelial cells were CK5-positive, p63-negative and vimentin-negative.

**Simple carcinoma of tubular type (1/35; 2.85%).** This tumor was ER+PR+, c-erbB-2-positive and Ki-67-negative (Figure 12).

In this tumor, a strong p63 immunoreactivity was observed in RME. No p63 immunoreactivity was observed in PME, SP and in luminal epithelial cells. CK5 immunoreactivity in PME, RME and in luminal epithelial cells was positive. PME were CK5-negative. Vimentin immunoreactivity in RME, PME and SP was positive. Luminal epithelial cells were vimentin-negative.



**Fig. 12.** Simple tubular carcinoma. Immunolabeling of c-erbB-2 (arrows). ABC IHC method counterstaining with Harris's hematoxylin. X40.

**Osteosarcoma (1/35; 2.85%).** This tumor was ER+ PR+, Ki-67-negative and was not assessable. Myoepithelial markers were not assessed in this case.

## DISCUSSION

In this study, of 35 malignant MGTs, six metastasized to the mammary lymph nodes and/or to other organs (Table 1). Recent studies have demonstrated that 50% of canine mammary tumors are malignant and most of them metastasize.<sup>16,34</sup> The frequency and increased incidence of animals with malignant mammary tumors with distant metastases are low compared to human cases, because most pet owners interrupt the progression of the disease by having their dogs euthanized.<sup>35</sup> The most common malignant tumors in the present study were epithelial cancers. This finding

was observed in other studies.<sup>7,16</sup> Although carcinosarcomas are infrequent<sup>7</sup> in our study 20% of the sample matched this histologic type.

In female dogs, approximately 60% of MGTs occur in inguinal glands. The cause for that is still unknown, but it may be related to the higher number of these glands and to the corresponding proliferative findings in response to estrogens.<sup>1</sup> In this study (12/35), 34.88% of tumors occurred in inguinal glands, (8/35) 22.85% occurred in caudal abdominal glands and (8/35) 22.85% occurred in cranial abdominal glands.

Mixed MGTs show large morphological heterogeneity and histogenetic complexity, hindering the establishment of a universal classification system and of a prognostic assessment.<sup>1,5,7</sup> Frequently, female dogs affected by mixed tumors concomitantly develop mammary tumors of another histological type. However, this should always be taken into account in order to avoid inaccurate diagnoses and prognoses.<sup>4,36</sup> In cases of multiple tumors, the samples should be collected separately, identified in terms of location and sent in specific vials for histological assessment.<sup>4</sup> In this study, we observed female dogs with carcinosarcomas and concomitant other malignant tumors (females 3, 4, 9 and 10). However, female dogs with carcinosarcomas have a relatively long survival rate after surgery, which averages 18 months, whereas there are no studies that allow for a prognostic assessment of carcinomas or sarcomas in benign tumors.<sup>7</sup>

Breast cancer patients with tumors that are estrogen receptor (ER)-positive and/or progesterone receptor (PR)-positive have lower risks of mortality after their diagnosis compared to women with ER- and/or PR-negative disease. The IHC results show that in our series, most malignant MGTs (91.4%) are positive for hormone receptors (ER+PR+). On the other hand, 5.7% of the tumors were ER+PR- and 2.8% were ER-PR+. This IHC profile is rare in humans.<sup>37</sup> Among the population of women with ER-PR- tumors relative to women with ER+PR+ tumors, a higher relative mortality risk was associated with the tumor diagnosed in most recent years.<sup>38</sup> ER-PR- tumors were not observed in this study in female dogs. Despite that, higher concentrations of PR have been observed in benign MGTs.<sup>14</sup> Benign MGTs have a

higher frequency of ER+PR+ whereas malignant MGTs have a higher frequency of ER-PR+.<sup>39</sup>

Studies demonstrate that the intensity and level of ER expression are higher in benign MGTs than in malignant ones.<sup>15</sup> In female dogs, the frequency of benign ER+PR+ mammary tumors is high. With regard to malignant tumors, only some of them have these receptors, and when they do, their levels are low.<sup>13,14</sup> Tumors rich in ER+PR+ suggest the future possibility of using anti-estrogen therapy (tamoxifen). In female dogs, this drug has been used to prevent pregnancy or induce abortion. Some tests have been used *in vitro* and *in vivo* to assess the efficiency of tamoxifen as an adjuvant in surgical excision in MGTs. This drug suppresses the proliferation of myoepithelial cells in neoplasms with estrogen receptors.<sup>40</sup> In female dogs treated with tamoxifen there were side effects such as edema of the vulva, incontinence and urinary tract infection, squamous metaplasia of the endometrium, endometritis, pyometra, ovarian cysts and estrous signs.<sup>41</sup> Immunolabeling of hormone receptors and hormones and anti-hormonal drugs are not used routinely in veterinary oncology.<sup>40</sup>

Complex carcinomas have a better prognosis than do simple carcinomas. Carcinomas with higher concentrations of ER and PR have been associated with longer survival rates after surgery.<sup>7</sup>

Malignant transformation in MGTs has been associated with a decrease in progesterone levels and with an increase in cellular proliferation of the tumor tissue.<sup>14,16</sup> In this study, many tumors did not express Ki-67, which demonstrates low proliferative activity or a technical problem. In our series, these problems were minimized by the use of positive controls.

The low positivity rate of Ki-67 expression observed can be related to tumors with low to moderate cellular proliferation. In another study, Ki-67 and ER expressions were inversely correlated.<sup>15</sup> We did not correlate Ki-67 expression with mitotic index, but this index was apparently low.

c-erb-B2 protein was overexpressed in 7 of 35 (20%) malignant tumors. It was more frequent in complex tubulopapillary carcinomas and anaplastic carcinoma

(inflammatory carcinoma). c-erb-B2 expression indicates a worse prognosis in human mammary tumors. Immunoexpression of c-erb-B2 can be a factor in mammary carcinogenesis. Thus, anti-c-erb-B2 antibodies may be used in the treatment of MGTs if the economic factor were not taken into consideration.<sup>10</sup> Inflammatory carcinomas were ER+PR+, Ki-67-positive and c-erb-B2-positive. This IHC profile arouses curiosity, because it expresses hormone receptors. In a case report of inflammatory carcinoma in a female dog, ER and PR expression, in addition to a strong PCNA expression, was observed in a 6-year-old Cocker Spaniel. Chemotherapy was used, with doxorubicin, 5-fluorouracil and cyclophosphamide. As the patient was unresponsive to the therapy and as the tumor progressed rapidly, the dog was euthanized.<sup>42</sup> The inflammatory mammary carcinoma in female dogs is the most aggressive form of mammary cancer, with distinct histopathological and IHC characteristics. In another study, it was demonstrated that in all cases (n= 21), inflammatory carcinoma was ER-negative. PR expression was significantly higher in postsurgical secondary tumors. The absence of PR in this study was related to the existence of lung metastasis at necropsy. This cancer is the most aggressive amongst human breast tumors, has an extremely poor prognosis, and is usually negative for all markers (basal type cell carcinoma). Among animals, dogs are the only species in which inflammatory mammary tumors have been reported so far.<sup>43</sup> In this study, four inflammatory carcinomas were observed with intense lymphatic embolization.

In another study, overexpression of c-erbB-2 was observed in 17.6% of mammary carcinomas in female dogs, similarly to what was observed in breast human carcinomas. However, no gene amplification by chromogenic *in situ* hybridization occurred. This finding suggests that MGTs can be used as a model to study human mammary carcinomas with c-erb-B2 overexpression without gene amplification.<sup>44</sup> In our study, c-erbB-2 overexpression in multiple tumors did not show a predilection for a specific type of tumor and had different levels of intensity (Table 4).

Studies have shown that there is a positive correlation between the biology and morphology of MGTs by way of c-erb-B2 overexpression, of Ki-67 expression, of the level of differentiation, nuclear pleomorphism and of the mitotic index.<sup>10,22</sup> Probably, these results indicate that nuclear pleomorphism and c-erbB-2 expression

are associated with tumor progression, for instance, with its aggressiveness, according to cellular proliferation.<sup>10</sup> Also, Ki-67 expression in primary tumors of human breast may be used to detect unfavorable growth of breast cancer due to the high proliferation level or to identify beforehand those patients at high risk of recurrence<sup>45</sup>, but these findings are rather speculative and the use of Ki-67 as a major prognostic factor in human tumors has been discouraged and contraindicated by the Brazilian Society of Mastology. In MGTs, similar results to those described in humans were obtained, either by strong Ki-67 expression in malignant breast tumors, especially in those with lower differentiation, or by an inverse correlation with immunolabeling for the progesterone receptor.<sup>40</sup> In our series, malignant MGTs had low 25,7% (9/35) to moderate 42,8% (15/35) cellular proliferation, ER+PR+ (91.4%) and 20% overexpressed c-erbB-2. These findings can correspond exclusively to this small group of tumors and also to a low expression in tumors which, by definition, are more aggressive.

In seven complex tubulopapillary carcinomas, Ki-67 expression was observed in PME and in two carcinosarcomas and was observed in PME and SP (Table 5). This finding had not been described so far and may indicate higher proliferative activity of these cells.

Ki-67 expression has been related to tumor size, necrosis, invasive growth and histological staging, but not to ulceration, metastases into lymph nodes, cutaneous fixation or e-cadherin expression. The relationship between the high expression of this marker and other known factors related to poor prognosis suggests that the high Ki-67 expression has a prognostic value in MGTs.<sup>46</sup> Another study, which correlated the IHC findings with clinical and histopathological characteristics, revealed that Ki-67 was superior as a marker of cellular proliferation, but was considered to be a poor prognostic marker when associated with carcinomas. Cachexy and obesity in female dogs with mammary tumors can be considered poor prognostic factors when associated with low e-cadherin expression and high PCNA expression. Moreover, low e-cadherin expression in carcinomas can be regarded as a favorable prognostic marker.<sup>47</sup>

We also observed PR expression in three complex tubular carcinomas (females 4, 5 and 8) in PME and SP as well as in two complex tubulopapillary carcinomas (female 5) and in two carcinosarcomas in the same dog (female 6), which also had PR and ER expression in chondrocytes. ER expression was observed in chondrocytes of carcinosarcoma (female 9). In another carcinosarcoma (female 3), PR expression was also observed in chondrocytes. In benign and malignant mammary tumors, PR expression has been restricted to areas of epithelial and myoepithelial proliferation. In mixed benign tumors, PR expression has been frequent in cells adjacent to areas of epithelial and myoepithelial proliferation and absent in chondroid and bone areas. Carcinomatous areas were PR-negative<sup>14</sup>, but in our study, their presence was predominantly positive.

The development and progression of MGTs is certainly influenced by estrogens that mediate their effects via ER. The relationship between the ER and ER complex is recognized to induce both genetic and epigenetic changes that influence the expression of a number of genes involved in the regulation of cellular proliferation and differentiation.<sup>48,49</sup> Although a downregulation of ER demonstrated in this study or in these tumors can be associated with other mechanisms, this could not be considered to be the only factor.<sup>50</sup>

In the cluster analysis, there is no association between the prognostic markers and the different types of tumors. However there was similar IHC expression of the same marker in some types of tumors (Figure 2).

Female dogs with complex tumors are believed to have a better prognosis than those with exclusively epithelial tumors. Myoepithelial cells are responsible for this protective effect, suppressing tumor proliferation and invasion. However, epithelial cells are related to the progression and dissemination of the disease.<sup>35</sup>

In the cluster analysis, when tumors are compared (fig. 6), there is no association between the myoepithelial markers and the different types of tumors. Although a similarity have been observed for the expression of the same marker in some tumors. However, when different cell types are compared (fig. 7), there is an association between p63 and vimentin expressions in ECS, OS, CH, and SPST.



There is also an association between p63 and vimentin expressions in LE as well as of SP with these markers.

Mixed tumors have been associated with myoepithelial origin. Therefore, the use of p63<sup>25,26,51,52</sup> and CK5<sup>26</sup> has been investigated in these tumors. Similar lesions are rare in human breast tumors. Besides the proliferation of luminal epithelial cells, mixed canine tumors are characterized by the presence of morphologically different types of myoepithelial cells, as well as of cartilage, bone or fat.<sup>1,53,54</sup> In addition to p63, the myoepithelial phenotype has been confirmed by means of complementary monoclonal antibodies such as  $\alpha$  smooth muscle actin, CK14, CK AE1/AE3 and vimentin.<sup>25,27</sup>

CK5 expression indicates a basal epithelial phenotype and is associated with poor prognosis in human breast carcinomas.<sup>55</sup> Decreased p63 reactivity in SPST has been observed in benign mixed tumors and in carcinomas in benign tumors, confirming the participation of myoepithelial cells in the metaplastic process of these tumors.<sup>52</sup>

Although vimentin expression is a non-specific marker, in our study, it met the expectations in terms of identification of different myoepithelial cell types, and was also a diagnostic tool for assessing the technical quality of the samples.<sup>56</sup>

Despite the fact that the commercially available antibodies used in this study have been developed against human antigens, thus limit their use in veterinary pathology and although it is necessary to standardize the IHC technique to canine mammary tumors, their use has been validated by previous studies that employed anti-human antibodies in animal tissues.<sup>10,14,17,25-27,47,51,52,57-60</sup> So, the present study confirms that the use of commercial antibodies developed and used against human antigens, consistently with the findings of previous studies of anti-human antibodies in animal tissues, acknowledges the use of mammary tumors as animal model for the investigation of human mammary carcinogenesis.

In conclusion, in the multiple tumors analyzed, each histological type analyzed expressed prognostic and myoepithelial markers which were specific to their histogenesis. However there was similar IHC expression of the same marker in some

types of tumors. Only myoepithelial markers showed an association of this expression in several cell types. This highlighting the importance of assessing alone the various cell types in malignant MGTs.

## REFERENCES

- 1 Moulton JE. Tumors in domestic animals. 3 ed. Berkeley: University of California. 1990; p. 518-522.
- 2 Warren S, Gates O. Multiple primary malignant tumors: a survey of the literature and statistical study. *American Journal of cancer*. 1932;16:1358-414.
- 3 INCA, Conduas do INCA/MS – Procedures. Câncer de Mama. *Revista Brasileira de Cancerologia*. 2001;47(1):9-19.
- 4 Cavalcanti MF, Cassali GD. Fatores prognósticos no diagnóstico clínico e histopatológico dos tumores de mama em cadelas - revisão. *Clínica Veterinária*. 2006;61:56-64.
- 5 Benjamin SA, Lee AC, Saunders WJ. Classification and behavior of canine mammary epithelial neoplasms based on life-span observations in beagles. *Veterinary Pathology*. 1999;36(5):423-436.
- 6 Schafer KA, Kelly G, Schrader R, Griffith WC, Muggenburg BA, Tierney LA et al. A canine model of familial mammary gland neoplasia. *Veterinary Pathology*. 1998;35(3):168-177.
- 7 Misdorp W. Tumours of the mammary gland. In: *Tumours of domestic animals*. Meuten DJ, Blackwell Publishing, Iowa, 2002; p. 575-606.
- 8 Murua E, Becker K, Bullerdiek J, Nolte I. The canine ERBB2 gene maps to a chromosome region frequently affected by aberrations in tumors of the dog (*Canis familiaris*). *Cytogenetics and Cell Genetics*. 2001;94:194-195.
- 9 Sfacteria A, Bertani C, Constantino G, Del Blue M, Paiardine M, Cervasi B et al. Cyclin D1 expression in pre-cancerous and cancerous lesions of the canine mammary gland. *Journal of Comparative Pathology*. 2003;128:245-251.
- 10 Dutra AP, Granja NVM, Schmitt FC, Cassali GD. c-erbB-2 expression and nuclear pleomorphism in canine mammary tumors. *Brazilian Journal of Medical and Biological Research*. 2004;37(11):1673-1681.
- 11 Terzian ACB, Zuccari DAPC, Pereira RS et al. A avaliação imuno-histoquímica da apoptose nas neoplasias mamárias em cadelas. *Arquivo Brasileiro de Medicina Veterinária e Zootecnia*. 2005;57(1):94.

- 12 Antuofermo E, Miller MA, Pirino S, Xie J, Badve S, Mohammed SI. Spontaneous mammary intraepithelial lesions in dogs - A model of breast cancer. *Cancer Epidemiology, Biomarkers & Prevention*. 2007;16(11):2247-2256.
- 13 Cassali GD. Estudo morfológico, imuno-histoquímico e citométrico de tumores mamários da cadela – Aspectos comparativos com neoplasias da mama humana. 2000. Tese (Doutorado em Ciência Animal) - Escola de Veterinária – Universidade Federal de Minas Gerais, Minas Gerais.
- 14 Gerald M, Gärtner F, Schmitt FN. A immunohistochemical study of hormonal receptors and cell proliferation in normal canine mammary glands and spontaneous mammary tumours. *The Veterinary Record*. 2000;146:1140-1148.
- 15 Yang WY, Liu CH, Chang CJ, Lee CC, Chang KJ, Lin CT. Proliferative activity, apoptosis and expression of oestrogen receptor and Bcl-2 oncoprotein in canine mammary gland tumours. *Journal of Comparative Pathology*. 2006;134(1):70-79.
- 16 Thuróczy J, Reisvaag GJ, Perge E, Tibold A, Szilágyi J, Balogh L. Immunohistochemical detection of progesterone and cellular proliferation in canine mammary tumours. *Journal of Comparative Pathology*. 2007 Aug-Oct;137(2-3):122-9. Epub 2007 Jul 23.
- 17 Nieto A, Peña L, Pérez-Alenza MD, Sánchez MA, Flores JM, Castaño M. Immunohistologic detection of estrogen receptor alpha in canine mammary tumors: clinical and pathologic associations and prognostic significance. *Veterinary Pathology*. 2000;37:239-247.
- 18 Ahern TE, Bird RR, Bird AE, Wolfe LG. Expression of the oncogene c-erbB-2 in canine mammary cancers and tumor-derived cell lines. *American Journal of Veterinary Research*. 1996;57(5):693-696.
- 19 Rungsipipat A, Tateyama S, Yamaguchi R, Uchida K, Myoshi M, Hayashi T. Immunohistochemical analysis of c-yes and c-erbB-2 oncogene products and p53 tumor suppressor protein in canine mammary tumors. *Journal of Veterinary Medical Science*. 1999;61(1):27-32.
- 20 Tsuda H, Hirohashi S, Shimosato Y, Hirota T, Tsugane S, Watanabe S et al. Correlation between histologic grade of malignancy and copy number of c-erbB-2 gene in breast carcinoma. A retrospective analysis of 176 cases. *Cancer*. 1990;65:1794-1800.
- 21 Uehara T, Kaneko Y, Kanda N, Yamamoto T, Higashi Y, Nomoto C et al. c-erbB-2 and c-erbB-1 (ear-1) gene amplification and c-erbB2 protein expression in Japanese breast cancers; their relationship to the histology and other disease parameters. *Japanese Journal of Cancer Research*. 1990;81:620-624.
- 22 Yang Q, Mori I, Sakurai T, Yoshimura G, Suzuma T, Nakamura Y et al. Correlation between nuclear grade and biological prognostic variables in invasive breast cancer. *Breast Cancer*. 2001;8:105-110.

- 23 Bell R. What can we learn from herceptin trials in metastatic breast cancer? *Oncology*. 2002;63(Suppl 1):39-46.
- 24 Campone M, Merlin JL, Fumoleau P. Role of the combination of trastuzumab in the therapeutic management of cancer of the breast: from preclinical data to clinical application. *Bulletin of Cancer*. 2003;90:614-622.
- 25 Gama A, Alves A, Gartner F, Schmitt F. p63: a novel myoepithelial cell marker in canine mammary tissues. *Veterinary Pathology*. 2003 Jul;40(4):412-20.
- 26 Ramalho LN, Ribeiro-Silva A, Cassali GD, Zucoloto S. The expression of p63 and cytokeratin 5 in mixed tumors of the canine mammary gland provides new insights into the histogenesis of these neoplasms. *Veterinary Pathology*. 2006;43(4):424-429.
- 27 Zuccari DAPC, Santana AE, Rocha NS. Expressão dos filamentos intermediários no diagnóstico dos tumores mamários de cadelas. *Arquivo Brasileiro de Medicina Veterinária e Zootecnia*. 2002;54(6):586-591.
- 28 Misdorp W, Else RW, Hellmén E., Lipscomb TB. Histological classification of mammary tumors of the dog and the cat, World Health Organization. Washington, DC. 1999; v.7, 59p.
- 29 Harvey JM, Clark GM, Osborne CK, Allred DC. Estrogen receptor status by immunohistochemistry is superior to the ligand-binding assay for predicting response to adjuvant endocrine therapy in breast cancer. *Journal of Clinical Oncology*. 1999;17:1474-1481.
- 30 Ellis IO, Bartlett J, Dowsett M et al. Best Practice No. 176: update recommendations for HER2 testing in the UK. *Journal of Clinical Pathology*. 2004;57:233-237.
- 31 Allred CD, Harvey JM, Berardo M, Clark GM. Prognostic and predictive factors in breast cancer by immunohistochemical analysis. *Modern Pathology*. 1998;11(2):155-168.
- 32 Tateyama S, Uchida K, Hidaka T, Hirao M, Yamaguchi R. Expression of bone morphogenetic protein-6 (BMP-6) in myoepithelial cells in canine mammary tumors. *Veterinary Pathology*, 2001;38:703-709.
- 33 Akiyoshi T, Uchida K, Tateyama S. Expression of bone morphogenetic protein-6 and bone morphogenetic protein receptors in myoepithelial cells of canine mammary gland tumors. *Veterinary Pathology*. 2004;41:154-163.
- 34 Millanta F, Calandella M, Bari G, Niccolini M, Vanzo I, Poli A. Comparison of steroid receptor expression in normal, dysplastic, and neoplastic canine and feline mammary tissues. *Research in Veterinary Science*. 2005; 79: 225-232.
- 35 Queiroga F, Lopes C. Tumores mamários caninos, pesquisa de novos fatores de prognóstico. *Revista Portuguesa de Ciências Veterinárias*. 2002;97:2119-2127.

- 36 Peleteiro MC. Tumores mamários na cadela e na gata. *Revista Portuguesa de Ciências Veterinárias*. 1994;509:10-34.
- 37 Dunnwald LK, Rossing MA, Li CI. Hormone receptor status, tumor characteristics, and prognosis: a prospective cohort of breast cancer patients. <http://breastcancerresearch.com/content/9/1/R6>.
- 38 Nielsen TO, Hsu FD, Jensen K, Cheang M, Karaca G, Hu Zhiyuan. Immunohistochemical and clinical characterization of the basal-like subtype of invasive breast carcinoma. 2004;10:5367-5374.
- 39 Martín de las Mulas J, Millán Y, Dios R. A prospective analysis of immunohistochemically determined estrogen receptor alpha and progesterone receptor expression and host and tumor factors as predictors of disease-free period in mammary tumors of the dog. *Veterinary Pathology*. 2005;42(2):200-212.
- 40 Silva AE da, Serakides R, Cassali GD. Carcinogênese hormonal e neoplasias hormônio-dependentes. *Ciência Rural*. 2004;34(2):625-633.
- 41 Morrisson WB. *Cancers in dogs and cats. Medical and surgical management*. Philadelphia: Williams & Wilkins. 1998. 785p
- 42 Bentubo HDL, Sobral RA, Ubukata R, Honda ST, Xavier JG. Carcinoma inflamatório de mama em cadela – relato de caso. *Clínica Veterinária*. 2006;65:40-44.
- 43 Peña L, Perez-Alenza MD, Rodriguez-Bertos A, Nieto A. Canine inflammatory mammary carcinoma: histopathology, immunohistochemistry and clinical implications of 21 cases. *Breast Cancer Research and Treatment*. 2003;78(2):141-148.
- 44 Martín de las Mulas J, Ordás J, Millán Y, Fernández-Soria V, Ramón y Cajal S. Oncogene HER-2 in canine mammary gland carcinomas: an immunohistochemical and chromogenic in situ hybridization study. *Breast Cancer Research and Treatment*. 2003;80:363-367.
- 45 Kushlinskii NE, Orinovskii MB, Gurevich LE, Kazantseva IA, Talaeva Sh Zh, Shirokii VP et al. Expression of biomolecular markers (Ki-67, PCNA, Bcl-2, BAX, BclX, VEGF) in breast tumors. *Bulletin of Experimental Biology and Medicine*. 2004;137(2):82-185.
- 46 De Matos AJ, Lopes CCC, Faustino AMR, Carvalheira JGV, Dos Santos MSA, Rutteman GR et al. MIB-1 labelling indices according to clinico-pathological variables in canine mammary tumours: a multivariate study. *Anticancer Research*. 2006 (3A):1821-1826.
- 47 Zuccari DAPC, Pavam MV, Terzian ACB, Pereira RS, Ruiz C, Andrade JC. Immunohistochemical evaluation of e-cadherin, Ki-67 and PCNA in canine mammary neoplasms: Correlation of prognostic factors and clinical outcome. *Pesquisa Veterinária Brasileira*. 2008;28(4):207-215.

- 48 Murphy LC, Watson P. Steroid receptors in human breast carcinogenesis and breast cancer progression. *Biomedicine and Pharmacotherapy*. 2002;56:65-77.
- 49 Shaw JA, Udokang K, Mosquera JM, Chauhan H, Jones JL, Walker RA. Oestrogen receptors alpha and beta in normal human breast and breast carcinomas. *Pathology*. 2002;198:450-457.
- 50 Kumaraguruparan R, Prathiba D, Nagini S. Of humans and canines: Immunohistochemical analyses of PCNA, Bcl-2, p53, cytokeratin and ER in mammary tumours. *Research in Veterinary Science*. 2006;81:218-224.
- 51 Bertagnolli AC, Cassali GD, Coelho J.F, Costa FA, Gonçalves PBD. Diminuição da expressão da proteína p63 em tumores mamários mistos de cadelas como um indicativo de transformação maligna. 2005. Disponível em: <<http://www.coralx.ufsm.br/ppgm/semnarios2005/AngelicaBertagnolli.pdf>>. Acesso em: 7 set 2008.
- 52 Bertagnolli, A.C. Expressão de p63 e p53 em tumores mamários mistos de cadelas. 2006. 59f. Dissertação (Mestrado), Faculdade de Veterinária, Universidade Federal de Santa Maria, Santa Maria.
- 53 Destexhe E., Lespagnard L, Degeyre M, Heymann R, Coignoul F. Immunohistochemical identification of myoepithelial, epithelial, and connective tissue cells in canine mammary tumors. *Veterinary Pathology*. 1993;30:146-154.
- 54 Gartner F, Geraldles M, Cassali G, Rema A, Schmitt F. DNA measurement and immunohistochemical characterization of epithelial and mesenchymal cells in canine mixed mammary tumours: putative evidence for a common histogenesis. *Veterinary Journal*. 1999;158:39-47.
- 55 Leibl S, Gogg-Kammerer M, Sommersacher A, Denk H, Moinfar M. Metaplastic breast carcinomas: are they of myoepithelial differentiation?: immunohistochemical profile of the sarcomatoid subtype using novel myoepithelial markers. *American Journal of Surgery Pathology*. 2005;29:347-353.
- 56 Battifora H, Kopinski, MI. The influence of protease digestion and duration of fixation on the immunostaining of keratins. *Journal of Histochemistry and Cytochemistry*. 1986;34:1103.
- 57 Cassali GD, Silva P, Rêma A, Gärtner F, Gobbi H, Tafuri WL et al. A new methodology for the improvement of diagnostic immunohistochemistry in canine veterinary pathology: automated system using human monoclonal and polyclonal antibodies. *Arquivo Brasileiro de Medicina Veterinária e Zootecnia*. 2001;53(3):326-331.
- 58 Arias V, Mazza PL, Funke MAA. Processamento tecidual para análise imonoistoquímica de receptores hormonais em carcinoma mamário: dois momentos em um laboratório de anatomia patológica; correlação dos resultados com método bioquímico. *Jornal Brasileiro de Patologia e Medicina Laboratorial*. 2003;39(3):223-228.

- 59 Zuccari DAPC, Pavam MV, Cordeiro JA, Santana AE. A imuno-expressão das citoqueratinas como marcadores diagnósticos e prognósticos nas neoplasias mamárias caninas. *Revista Portuguesa de Ciências Veterinárias*. 2004;99(551):173-178.
- 60 Ruiz FS, Alessi AC, Chagas CA, Pinto GA, Vassalo J. Immunohistochemistry in diagnostic veterinary pathology: a critical review. *Jornal Brasileiro de Patologia e Medicina Laboratorial*. 2005;41;4:263-270.

### **ACKNOWLEDGMENTS**

The authors thank Neiva Copetti for her excellent technical assistance and Dileta Cecchetti for the statistical analysis of study data. To Fundo de Incentivo à Pesquisa e Eventos do Hospital de Clínicas de Porto Alegre and to Programa de Pós-Graduação em Medicina: Ciências Médicas da Universidade Federal do Rio Grande do Sul for funding this project.

**8 ARTIGO 2****IMMUNOHISTOCHEMICAL EVALUATION OF p63, CYTOKERATIN 5  
AND VIMENTIN IN CANINE MAMMARY NEOPLASMS**

Adriana Costa da Motta<sup>1</sup>, Maria Isabel Albano Edelweiss<sup>2</sup>

- <sup>1</sup> Adriana Costa da Motta- Médica Veterinária, Mestre em Ciências - Patologia Animal, Doutoranda do Programa de Pós-Graduação em Medicina: Ciências Médicas da Universidade Federal do Rio Grande do Sul, Porto Alegre, Rio Grande do Sul, Brasil.
- <sup>2</sup> Maria Isabel Albano Edelweiss- Médica Patologista, Professora Doutora do Programa de Pós-Graduação em Medicina: Ciências Médicas da Universidade Federal do Rio Grande do Sul, Brasil.

**Endereço para correspondência**

Faculdade de Medicina - Universidade Federal do Rio Grande do Sul -  
UFRGS  
Rua Ramiro Barcelos, 2400  
90035-003 - Bairro Santa Cecília – Porto Alegre – RS – Brasil.



## ABSTRACT

Myoepithelial cells in mammary neoplasms have a protective effect by suppressing tumor proliferation and invasion. Epithelial cells, however, are associated with progression and dissemination of the disease. Because of not fully understood mechanisms, myoepithelial cells may undergo cartilaginous or bone metaplasia, which is followed by molecular findings that include loss of cytokeratin and p63 expressions and increased vimentin expression, acquiring a mesenchymal phenotype, as pointed out in previous studies. Eighty-two malignant mammary neoplasms of female dogs were studied to check p63, CK5 and vimentin expressions and also to investigate tumor histogenesis using immunohistochemistry. p63, CK5 and vimentin expression was observed in distinct myoepithelial cell of the different histological types. p63 and vimentin immunoreactivity in stellate-shaped and round-shaped cells were observed in areas with chondroid differentiation in carcinosarcomas and in carcinomas in benign tumors. In cluster analysis, when the tumors are compared, there is an association between p63, CK5 and vimentin expressions in simple solid carcinomas, complex solid carcinoma, anaplastic carcinomas and simple tubular carcinoma. It was also found in complex tubular carcinoma as well as in carcinoma in benign tumor. An association between p63 and CK5 expressions was also observed in carcinosarcomas and complex tubulopapillary carcinomas. When the cell types are compared, there is an association between p63, CK5 and vimentin expressions in spindle-shaped/stellate-shaped interstitial cells and spindle-shaped interstitial cells as well as in proliferating myoepithelial cells and resting myoepithelial cells. The results obtained in this study allowed the conclusion that myoepithelial markers by way of immunohistochemistry using anti-human antibodies are useful to check the behavior of myoepithelial cells in tumorigenesis, and are a useful diagnostic tool, which could also be used for the prognosis of mammary neoplasms in female dogs, in addition to enabling possible therapeutic protocols based on the molecular profile of these tumors.

**Key-words:** p63; cytokeratin 5; vimentin; myoepithelial cells; canine malignant mammary neoplasms; immunohistochemistry

## INTRODUCTION

Mammary gland tumors (MGTs) in female dogs are usually characterized by proliferation of myoepithelial cells. Similar lesions are rare in human mammary gland neoplasms. Mixed mammary neoplasms in female dogs have been associated with myoepithelial etiology. In addition to the proliferation of luminal epithelial cells, complex canine adenomas and mixed neoplasms exhibit morphologically different types of myoepithelial cells as well as of cartilage, bone or fat.<sup>1-4</sup>

Female dogs with complex neoplasms are believed to have a better prognosis than those with neoplasms of exclusively epithelial origin. Myoepithelial cells have this protective effect by suppressing tumor proliferation and invasion. Epithelial cells, however, are associated with progression and dissemination of the disease.<sup>5</sup>

The acini of the canine mammary gland are composed of basal and luminal epithelium. The basal epithelium forms a discontinuous layer between the basement membrane and the luminal epithelium, which lines the lumen of the ducts and alveoli.<sup>6</sup> There is a direct relationship between the distribution of cellular components and the prognosis of the lesion, and therefore the topographic configuration of these cells is extremely important in the investigation of mammary tumors. Basal epithelial cells express keratins 5 and 14 and luminal epithelial cells express keratins 7, 8, 18 and 19.<sup>7</sup> The intermediate filaments make up a family of related proteins, which includes cytokeratins, vimentin, desmin and neurofilament, revealing a restricted tissue distribution. One of the major ways to characterize tumor histogenesis and to classify tumors of unknown etiology is by detecting intermediate filaments, which make up the cytoskeleton of epithelial cells.<sup>8</sup> Cytokeratin expression has been used for the diagnosis of mammary tumors and of other tumors as markers of the epithelial etiology of the tumor.<sup>9,10</sup>

There are four lines of thought underway concerning the histogenesis of mixed tumors: origin of stem cells, metaplasia of myoepithelial cells, metaplasia of epithelial cells and metaplasia of the connective tissue.<sup>4</sup>

p63, regarded as p53-related<sup>11</sup>, is necessary to maintain the population of epithelial stem cells. It is expressed in the basal cells of several types of stratified

epithelia<sup>12,13</sup> and in myoepithelial cells of the human breast<sup>14</sup>; in addition, it is considered to be a possible marker of stem cells or reserve cells.<sup>15</sup> It has been used as marker of myoepithelial cells of the human breast, but its usefulness in the diagnosis of tumor invasion has yielded disparate results. Recent studies have suggested that the loss of continuity in the peritubular p63 expression in benign mixed tumors may be a telltale sign of malignant transformation.<sup>16,17</sup>

Because of not fully understood mechanisms, myoepithelial cells may undergo cartilaginous or bone metaplasia, which is followed by molecular findings that include loss of cytokeratin,  $\alpha$  smooth muscle actin and p63 expressions<sup>18</sup> and increased vimentin expression, acquiring a mesenchymal phenotype, as pointed out in previous studies.<sup>3</sup> CK5 and p63 have been described as markers of myoepithelial and basal cells in human breast.

The immunohistochemical (IHC) expression of p63 as myoepithelial marker has been used to demonstrate the presence of myoepithelial cells and determine their role in the histogenesis of mammary neoplasms.<sup>18,19</sup> Besides p63, the myoepithelial phenotype has been confirmed by complementary monoclonal antibodies such as  $\alpha$  smooth muscle actin, cytokeratin 14, cytokeratin AE1/AE3, cytokeratin 5 (CK5) and vimentin<sup>10,18,19</sup> and, recently, by calponin, a smooth muscle.<sup>20</sup> CK5 expression indicates basal epithelial phenotype and is associated with poor prognosis in human breast cancers.<sup>21</sup>

In a study of healthy, hyperplastic, neoplastic, benign and malignant canine breasts, p63 was a sensitive and highly specific marker of myoepithelial cells, suggesting that it can be used as an additional marker of myoepithelial histogenesis. In this study, benign mixed neoplasms revealed p63-immunoreactive basal cells, with gradual decrease in its expression during myoepithelial transformation, as well as nonreactive stromal cells. The IHC analysis of cytokeratins,  $\alpha$  smooth muscle actin and vimentin showed that suprabasal myoepithelial cells maintain their normal immunohistochemical characteristics. However, interstitial myoepithelial cells tend to decrease their cytokeratin and  $\alpha$  smooth muscle actin expressions.<sup>18</sup>

Therefore, the aim of the present study was to check p63, CK5 and vimentin expressions in mammary tumors among female dogs and also to investigate tumor

histogenesis using immunohistochemistry, thus determining the frequency of these markers in different histological types as well as their usefulness in the diagnosis of canine MGTs.

## **MATERIALS AND METHODS**

### **Specimens**

The specimens were obtained from the histopathology files of the Animal Laboratory of Pathology from the Veterinary School of Universidade de Passo Fundo, Brazil. Eighty-two malignant mammary neoplasms from female dogs were selected for this study. The selection was based on the histopathologic diagnosis according to World Health Organization classification of mammary gland tumors in dogs.<sup>22</sup> They were obtained either from surgical resections or necropsy at the Veterinary Hospital of the Veterinary School and from local veterinary clinics. They were fixed in 10% buffered formalin, dehydrated, embedded in paraffin and 4 µm thick sections were cut from each block. One section was stained with hematoxylin and eosin, and the other sections were used for immunohistochemistry. We did not assess the histological grade and the degree of differentiation.

### **Antibodies**

To assess the myoepithelial phenotype of the cells, monoclonal antibodies were used on serial sections of selected specimens. p63 expression was evaluated using a specific mouse monoclonal antibody (clone 4A4, DakoCytomation Denmark A/S), which recognizes the human p63 protein, diluted 1:25 in phosphate-buffered saline (PBS), pH 7.0, according to the streptavidin-biotin-peroxidase complex method. The additional markers using the same IHC procedure were cytokeratin 5 (1:100; XM26, Novocastra, UK), and vimentin (1:50; Vim 3B4, DakoCytomation Denmark A/S).

### **Immunohistochemistry**

The tissue sections were deparaffinized and rehydrated, and antigen retrieval was performed in a wet bath for 35 minutes at 98°C with citrate buffer, pH 6.0. After

cooling at room temperature, the sections stayed for 20 minutes. Thereafter, they were washed in current and distilled water. After that, the sections were washed in PBS for 5 minutes. This was followed by immersion of the sections in 3% hydrogen peroxide (H<sub>2</sub>O<sub>2</sub>) and distilled water for 30 minutes to block endogenous peroxidase activity. After that, they were washed in current and distilled water and in PBS for 5 minutes. Nonspecific staining was eliminated by 20-minute incubation in bovine serum albumin. Excess normal serum was removed and replaced with the primary antibody and incubated overnight at 4°C. After that, the sections were washed in distilled water and immersed in PBS for 5 minutes. The sections were then incubated with biotin-labeled anti-mouse secondary antibody followed by avidin-biotin-peroxidase complex (ABC) technique (LSAB Peroxidase Universal kit, Dakocytomation S.A.) for 30 minutes. Subsequently, the color was developed with 3,3'-diaminobenzidine tetrahydrochloride with H<sub>2</sub>O<sub>2</sub> in PBS buffer. The slides were counterstained with Harris's hematoxylin, dehydrated, and mounted. Primary antibodies were diluted in antibody diluent (Dakocytomation S.A.).

Human tissues were used as positive controls as well as the adjacent normal assessed mammary tissues.

### **Evaluation of immunohistochemical data**

Positivity was indicated by the presence of distinct brown nuclear (p63) or cytoplasmic (CK5 and vimentin) staining of normal, benign, and malignant myoepithelial cells. The number of immunoreactive cells was assessed semiquantitatively: 0 = no stained cells; + = less than 10% positive cells; ++ = 10-50% positive cells; and +++ = more than 50% positive cells.

The immunoreactivity of malignant MGTs for p63, CK5 and vimentin was assessed according to cell type. As in previous studies<sup>17,18,19,23,24</sup> we identified and assessed distinct myoepithelial cell morphologies: resting myoepithelial cells (RME), proliferating myoepithelial cells (PME), spindle-shaped interstitial cells (SP) and spindle-shaped and stellate-shaped interstitial cells (SPST).

## **Statistical analysis**

The statistical analysis was carried out with SPSS software (The Statistical Package for Sciences [SPSS] 10.0 for Windows, Inc., Chicago, IL, USA) as well as with STATISTICA software (5.1 for Windows, StatSoft, Inc., Tulsa, USA). The tumors were grouped by their histopathological classification as malignant neoplasms. The descriptive statistic was performed to verify the prevalence of expression (%) of the markers in malignant canine MGTs. The cases that did not show expression and which were not assessed were disregarded. The association between p63, CK5 and vimentin expressions and the histological diagnosis were assessed by cluster analysis using Euclidean distance.

## **RESULTS**

### **Dogs and Tumors**

Eighty-two malignant MGTs were analyzed. The mean age at time of diagnosis was 9.1 years (minimum of two years old; maximum of sixteen years old). The two most common breeds were mixed breeds (27/82; 32.9%) and Poodle (18/82; 21.9%).

The histological types of the 82 malignant MGTs were as follows: carcinosarcoma (26), complex carcinoma of tubulopapillary type (26), carcinoma in benign tumor (12), complex carcinoma of tubular type (8), anaplastic carcinoma (4) simple carcinoma of solid type (4), complex carcinoma of solid type (1), and simple carcinoma of tubular type (1).

### **Immunohistochemistry**

The intensity of p63, CK5 and vimentin expressions in the various samples is shown in Table 1.

**Table 1.** Immunoreactivity of canine mammary tumors for p63, CK5 and vimentin antibodies according to theirs histologic type

Type of tumour	n	Cell type*	Immunoreactivity														
			p63 <sup>†</sup>					CK5 <sup>†</sup>					vimentin <sup>†</sup>				
			-	+	++	+++	NA	-	+	++	+++	NA	-	+	++	+++	NA
<b>Carcinosarcoma</b>	<b>26</b>	RME	2	5	9	6	4	2	0	9	14	1	0	11	9	2	4
		PME	3	4	10	5	4	3	1	6	15	1	0	0	4	18	4
		SPST	4	10	9	2	1	6	8	8	3	1	0	0	6	19	1
		CH	11	8	1	1	5	18	5	0	0	3	0	0	9	14	3
		OS	10	6	0	0	10	15	1	0	0	10	1	3	7	3	12
		LE	21	0	1	0	4	3	3	7	12	1	23	0	0	0	3
		ECS	2	2	0	0	22	1	1	1	0	23	2	0	0	0	24
<b>Complex tubulopapillary carcinoma</b>	<b>26</b>	RME	0	2	9	15	0	0	3	23	0	0	6	16	3	1	
		PME	1	2	19	4	0	1	2	12	11	0	0	0	13	12	1
		SP	5	11	10	0	0	6	11	8	1	0	1	6	2	16	1
		LE	26	0	0	0	0	0	5	13	8	0	26	0	0	0	0
		ECS	1	0	0	1	24	1	0	0	1	24	3	0	1	0	25
<b>Carcinoma in benign tumor</b>	<b>12</b>	RME	0	3	7	1	1	1	0	5	6	0	0	5	7	0	0
		PME	1	2	6	2	1	1	0	4	7	0	0	1	5	6	0
		SPST	0	7	4	0	1	3	5	3	1	0	0	1	4	7	0
		CH	3	4	1	0	4	6	2	0	0	4	1	1	2	5	3
		OS	2	2	1	0	7	4	1	0	0	7	2	2	3	0	5
		LE	11	0	0	0	1	1	1	3	7	0	11	0	0	0	1
		ECS	2	1	0	0	9	0	1	1	2	8	3	0	0	0	9

(Cont.)

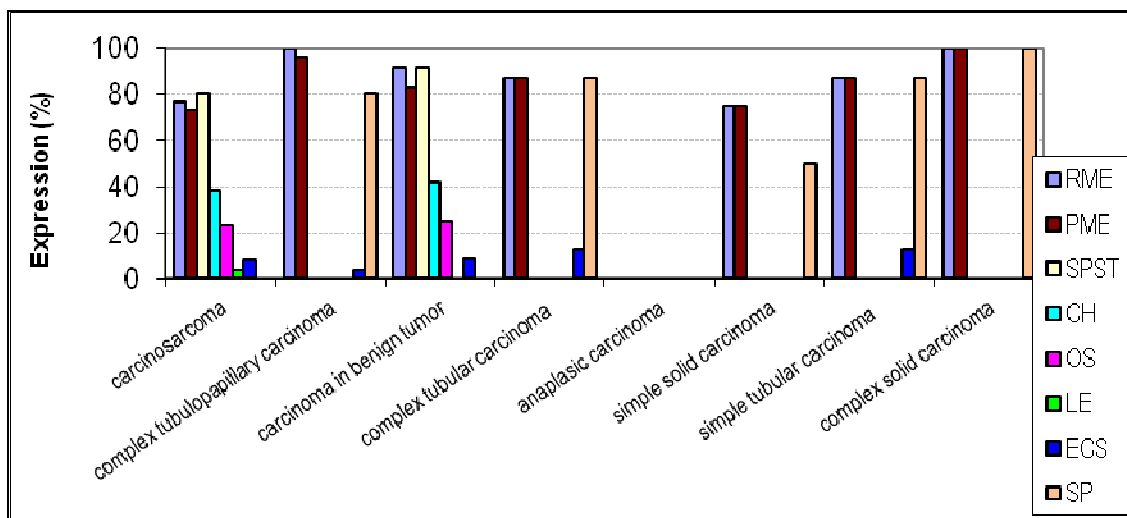
Table 1 (Continued)

Type of tumour	n	Cell type*	Immunoreactivity														
			p63 <sup>†</sup>					CK5 <sup>†</sup>					vimentin <sup>†</sup>				
			-	+	++	+++	NA	-	+	++	+++	NA	-	+	++	+++	NA
Complex tubular carcinoma	8	RME	1	0	3	4	0	0	0	2	6	0	0	1	7	0	0
		PME	1	2	4	1	0	0	0	5	3	0	0	2	2	4	0
		SP	1	4	3	0	0	1	5	2	0	0	0	0	3	5	0
		LE	8	0	0	0	0	0	1	3	4	0	8	0	0	0	0
		ECS	0	1	0	0	7	0	0	1	1	6	0	0	1	0	7
Simple tubular carcinoma	1	RME	0	0	0	1	0	0	0	0	1	0	0	0	0	1	0
		PME	1	0	0	0	0	0	1	0	0	0	0	0	1	0	0
		SP	1	0	0	0	0	1	0	0	0	0	0	0	0	1	0
		LE	1	0	0	0	0	0	0	0	1	0	1	0	0	0	0
Anaplastic carcinoma	4	RME	4	0	0	0	0	0	0	0	4	0	0	0	4	0	0
		PME	4	0	0	0	0	0	2	2	0	0	0	0	4	0	0
		SP	4	0	0	0	0	0	4	0	0	0	0	0	0	4	0
		LE	4	0	0	0	0	0	0	0	4	0	4	0	0	0	0
Simple solid carcinoma	4	RME	0	2	0	1	1	0	2	2	0	0	0	2	2	0	0
		PME	1	0	2	1	0	2	1	1	0	0	0	0	3	1	0
		SP	2	2	0	0	0	2	1	1	0	0	0	1	2	1	0
		LE	4	0	0	0	0	2	0	0	2	0	4	0	0	0	0
Complex solid carcinoma	1	RME	1	0	0	0	0	0	0	0	1	0	1	0	0	0	0
		PME	0	0	0	1	0	0	0	0	1	0	0	0	0	1	0
		SP	0	0	1	0	0	0	0	1	0	0	0	0	0	1	0
		LE	1	0	0	0	0	0	0	0	1	0	1	0	0	0	0

Note: \*RME = resting myoepithelial cells; PME = proliferating myoepithelial cells; SPST = spindle-shaped and stellate-shaped interstitial cells; SP = spindle-shaped interstitial cells; CH = chondrocytes; OS = osteocytes; LE = luminal epithelial cells; ECS = epithelial cells with squamous differentiation;  
<sup>†</sup> - = no stained cells; + = less than 10% positive cells; ++ = 10-50% positive cells; +++ = more than 50% positive cells  
 NA = not assessable.

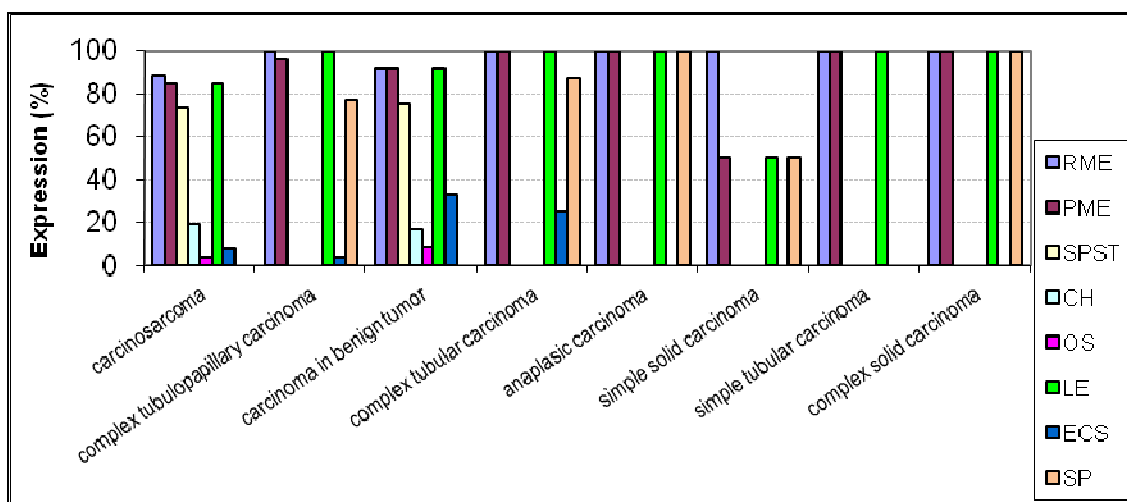


Prevalence of expression of these markers in the different malignant MGTs according to different cell types are presented in Figures 1, 2 and 3.



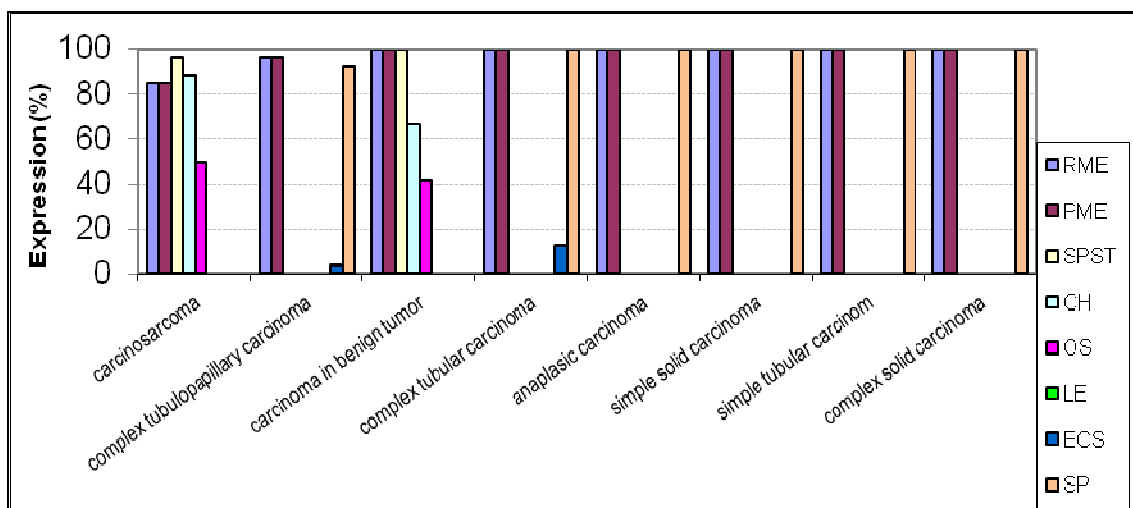
**Fig. 1.** Prevalence of p63 expression in different malignant MGTs in female dogs (n= 82). Negative and unassessed cases were disregarded. For details see Table 1.

Note: PME = proliferating myoepithelial cells; SPST = spindle-shaped and stellate-shaped interstitial cells; SP= spindle-shaped interstitial cells; CH = chondrocytes; OS = osteocytes; LE = luminal epithelial cells; ECS = epithelial cells with squamous differentiation



**Fig. 2.** Prevalence of CK5 expression in different malignant MGTs in female dogs (n= 82). Negative and unassessed cases were disregarded. For details see Table 1.

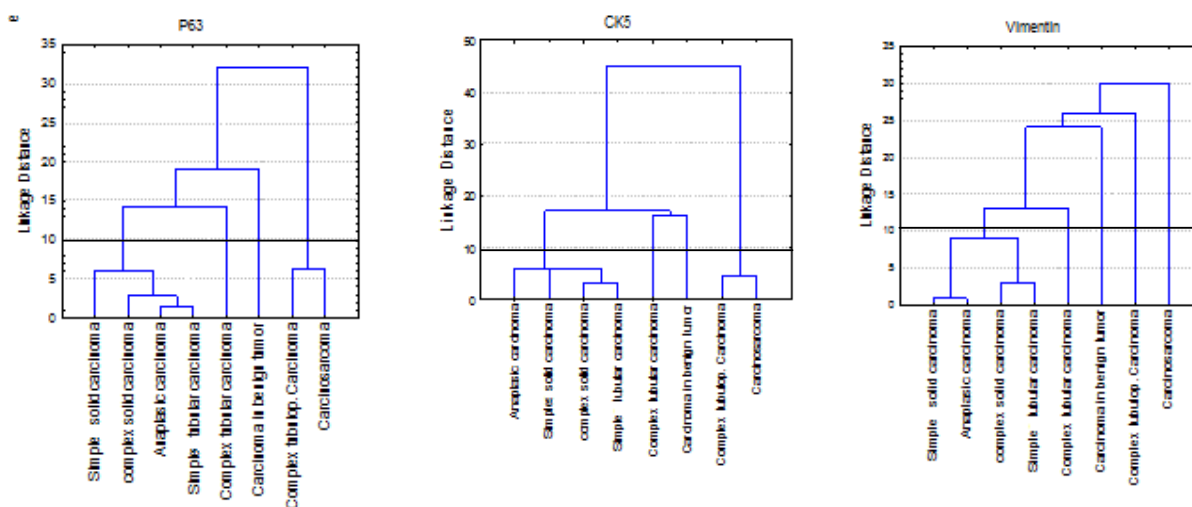
Note: PME = proliferating myoepithelial cells; SPST = spindle-shaped and stellate-shaped interstitial cells; SP= spindle-shaped interstitial cells; CH = chondrocytes; OS = osteocytes; LE = luminal epithelial cells; ECS = epithelial cells with squamous differentiation



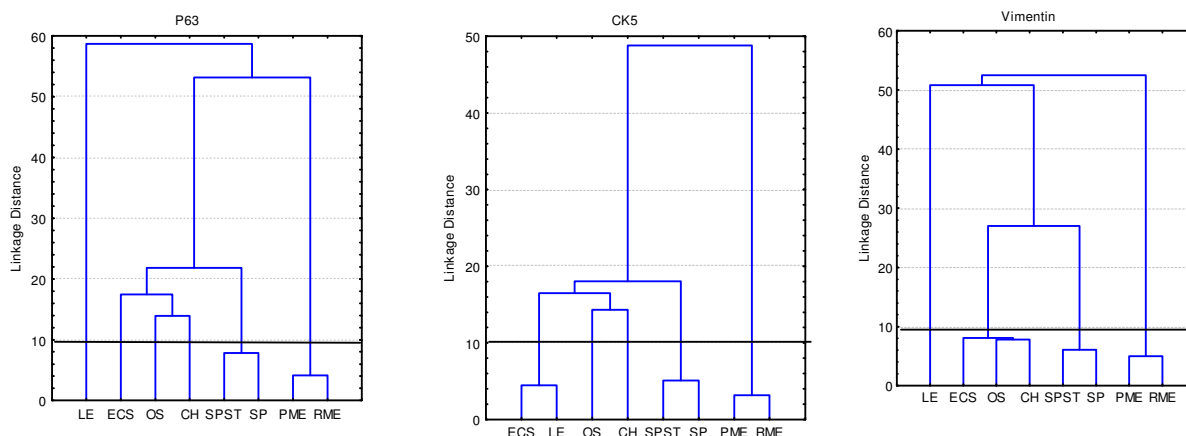
**Fig. 3.** Prevalence of vimentin expression in different malignant MGTs in female dogs (n= 82). Negative and unassessed cases were disregarded. For details see Table 1.

Note: PME = proliferating myoepithelial cells; SPST = spindle-shaped and stellate-shaped interstitial cells; SP= spindle-shaped interstitial cells; CH = chondrocytes; OS = osteocytes; LE = luminal epithelial cells; ECS = epithelial cells with squamous differentiation

The association determined by cluster analysis between the expressions of these markers and the different types of malignant MGTs, as well as the different cell types, are presented in Figures 4 and 5.



**Fig. 4.** Cluster analysis. Association between p63, CK5 and vimentin expressions in different malignant MGTs in female dogs.



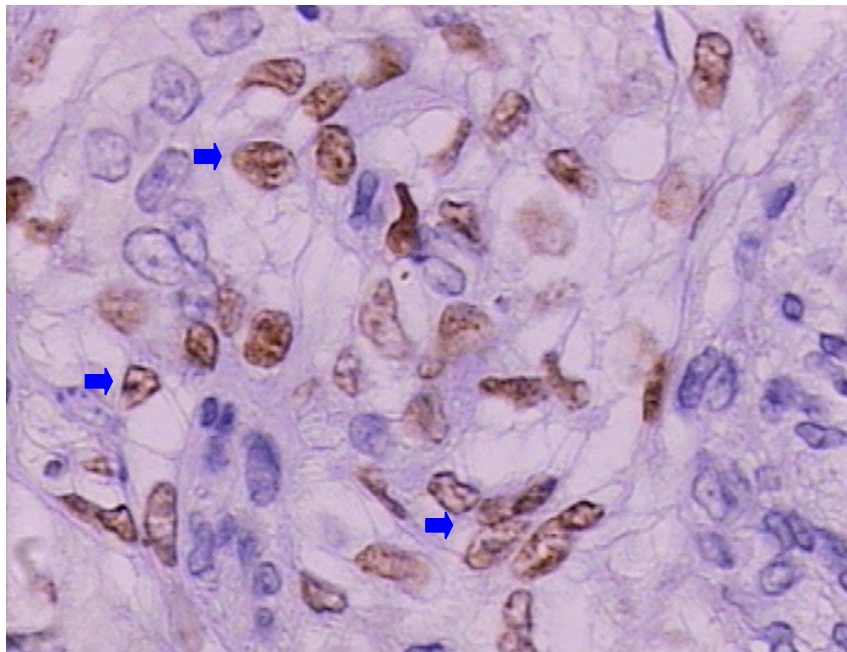
**Fig. 5.** Cluster analysis. Association between p63, CK5 and vimentin expressions in different cell types in malignant MGTs in female dogs. For details see Table 1.

Note: PME = proliferating myoepithelial cells; SPST = spindle-shaped and stellate-shaped interstitial cells; SP= spindle-shaped interstitial cells; CH = chondrocytes; OS = osteocytes; LE = luminal epithelial cells; ECS = epithelial cells with squamous differentiation

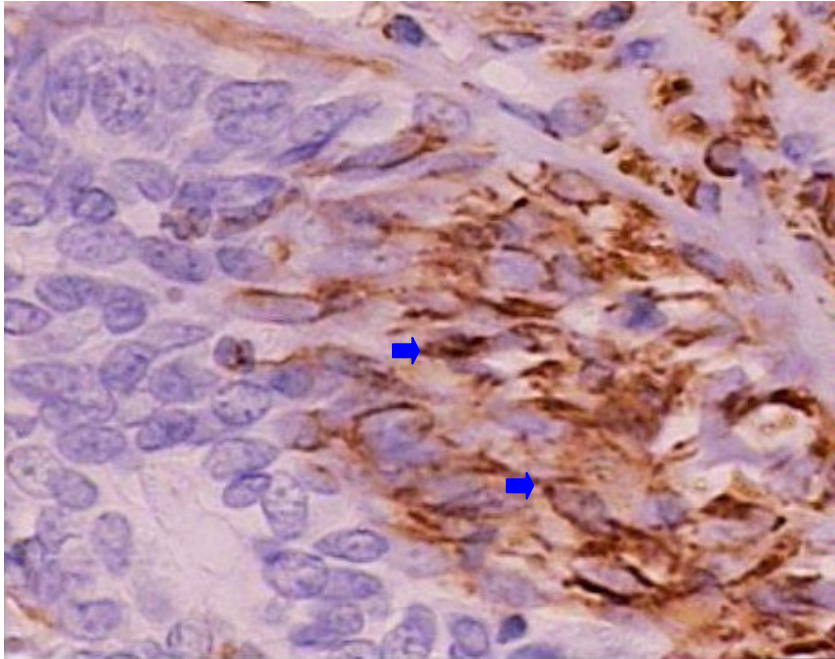
## Description of the individual tumors types

**Carcinosarcoma (26/82; 31.70%).** In these tumors, a strong p63-immunoreactive RME was observed in 76.92%. Seventy-three percent of the PME expressed p63. p63 immunoreactivity was observed in SPST in 80.76%. Sarcomatous components were p63-positive in 38.46% of chondrocytes (CH) and in 23.07% of osteocytes (OS). The luminal epithelial cells were p63-positive in 3.84%. The areas of squamous differentiation were p63-immunoreactive in 7.69%. There were areas with myxoid transformation of proliferating myoepithelial cells and spindle-shaped and/or stellate-shaped cells, which formed disperse cords in the matrix. Stellate-shaped and round-shaped p63 reactive myoepithelial cells were observed in areas with chondroid differentiation (Figure 6). CK5 immunoreactivity in RME was observed in 88.46%. The PME expressed CK5 (Figure 7 and 8) in 84.61%. CK5 immunoreactivity was observed in SPST in 73.07%. Sarcomatous components were CK5-positive in 19.23% of CH and in 3.84% of OS. The luminal epithelial cells were CK5-positive in 84.61%. The areas of squamous differentiation were CK5-immunoreactive in 7.69%. Vimentin immunoreactivity in RME and PME were

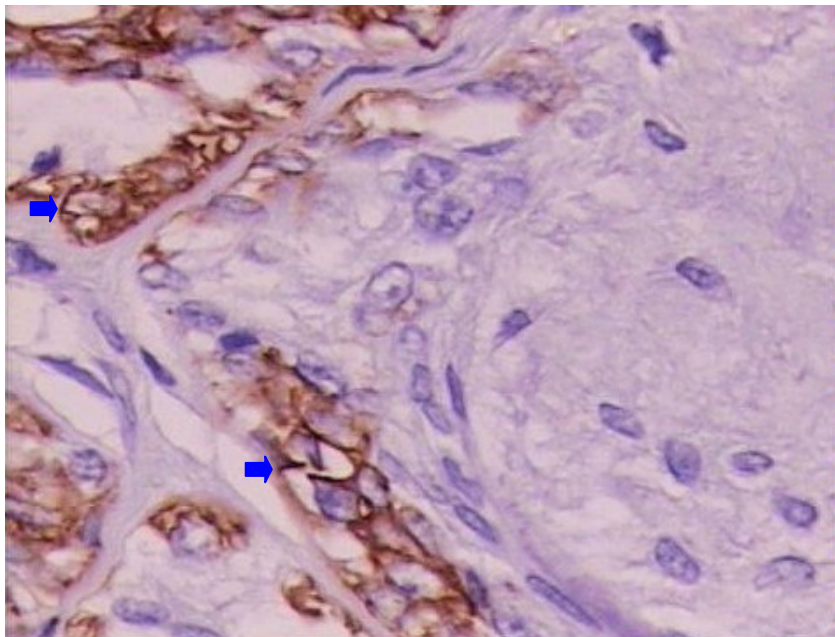
observed in 84.61%. In SPST, vimentin immunoreactivity (Figure 9) was observed in 96.15%. Vimentin reactive myoepithelial cells were observed in areas with chondroid differentiation. Sarcomatous components were vimentin-positive (Figure 10) in 88.46% of CH and in 50% of OS. The luminal epithelial cells were vimentin-positive in 84.61%. The luminal epithelial cells and areas of squamous differentiation were vimentin-negative.



**Fig. 6.** Carcinosarcoma showing p63 expression (arrows). Moderate labeling in SPST in chondroid area. ABC IHC method counterstaining with Harris's hematoxylin. X40.

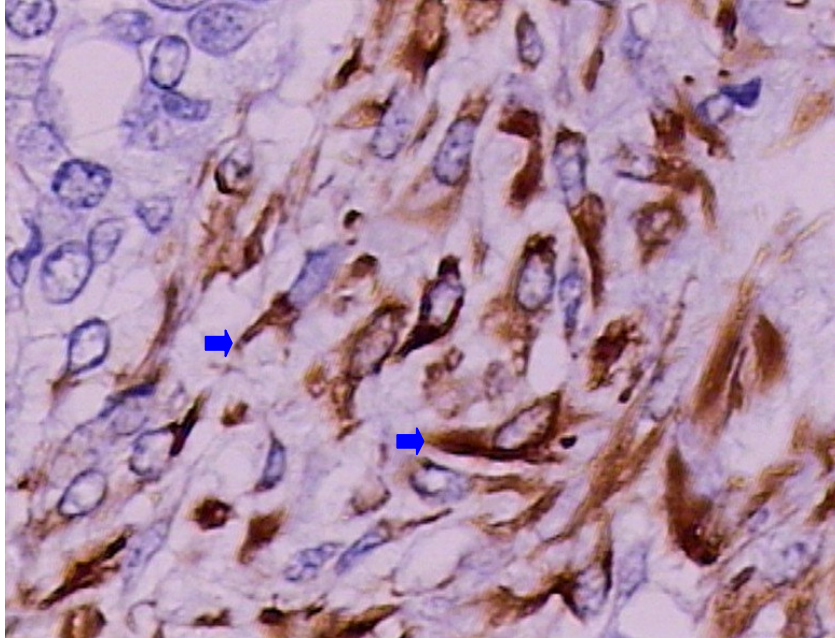


**Fig. 7.** Carcinoma showing CK5 expression (arrows). Intense labeling in PME in carcinomatous component. ABC IHC method counterstaining with Harris's hematoxylin. X40.

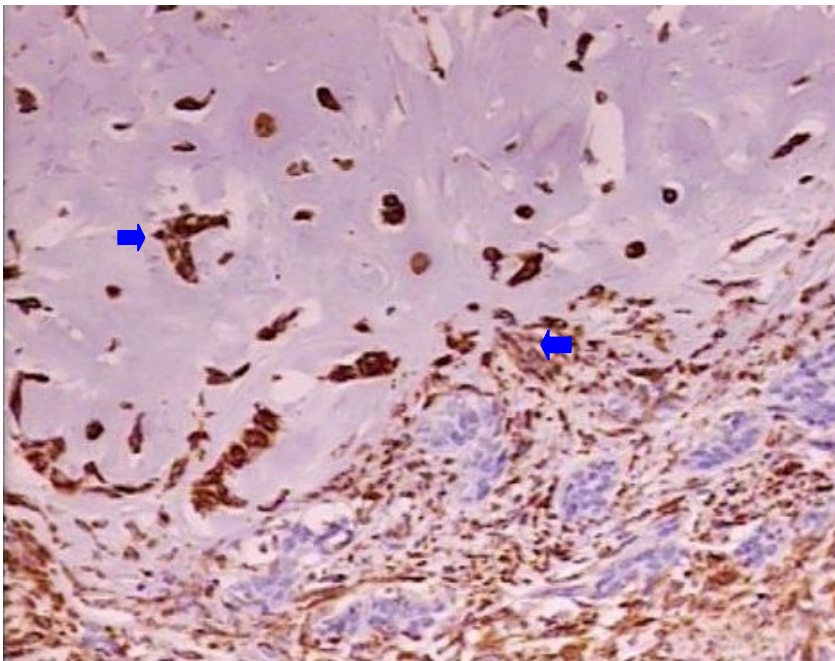


**Fig. 8.** Carcinoma showing CK5 expression (arrows). Moderate labeling in PME. Absent expression in the adjacent chondroid area. ABC IHC method counterstaining with Harris's hematoxylin. X10.





**Fig. 9.** Carcinosarcoma showing vimentin expression (arrows). Intense labeling in SPST. ABC IHC method counterstaining with Harris's hematoxylin. X10.



**Fig. 10.** Carcinosarcoma showing vimentin expression (arrows). Intense labeling in SPST and chondrocytes. ABC IHC method counterstaining with Harris's hematoxylin. X10.

**Complex carcinoma of tubulopapillary type (26/82; 31.70%).** In these tumors, a strong p63 immunoreactivity in RME was observed in all samples. p63 was expressed in 96.15% of PME. p63 immunoreactivity was observed in SP in 80.76%. The luminal epithelial cells were p63-negative. The areas of squamous differentiation were p63-immunoreactive in 3.84%. CK5 immunoreactivity in RME was observed in all tumors. The PME were CK5-positive in 96.15%. CK5 immunoreactivity was observed in SP in 76.92%. The luminal epithelial cells were CK5-positive in all samples. The areas of squamous differentiation were CK5-immunoreactive in 3.84%. Vimentin immunoreactivity in RME and PME were observed in 96.15%. Vimentin immunoreactivity was observed in SP in 92.30%. The luminal epithelial cells were vimentin-negative. The areas of squamous differentiation were vimentin immunoreactivity in 3.84%.

**Carcinoma in benign tumor (12/82; 14.63%).** In these tumors, a strong p63 immunoreactivity in RME was observed in 91.66%. p63 was expressed in 83.33% of PME. p63 immunoreactivity was observed in SPST in 91.66%. CH were p63-positive in 41.66% and OS in 25% of these tumors. The luminal epithelial cells were p63-negative in all samples. The areas of squamous differentiation were p63 immunoreactivity in 8.33%. There were areas with myxoid transformation of proliferating myoepithelial cells and spindle-shaped and/or stellate-shaped cells, which formed disperse cords in the matrix. Stellate-shaped and round-shaped p63 reactive myoepithelial cells were observed in areas with chondroid differentiation. CK5 immunoreactivity in RME and PME were observed in 91.66%. CK5 immunoreactivity was observed in SPST in 75%. CH were CK5-positive in 16.66% and OS in 8.33% of these tumors. The luminal epithelial cells were CK5-positive in 91.66%. The areas of squamous differentiation were CK5 immunoreactivity in 33.33%. Vimentin immunoreactivity in RME, PME and SPST were observed in all samples. CH were p63-positive in 66.66% and OS in 41.66% of these tumors. Vimentin reactive myoepithelial cells were observed in areas with chondroid differentiation. The luminal epithelial cells and areas of squamous differentiation were vimentin-negative.

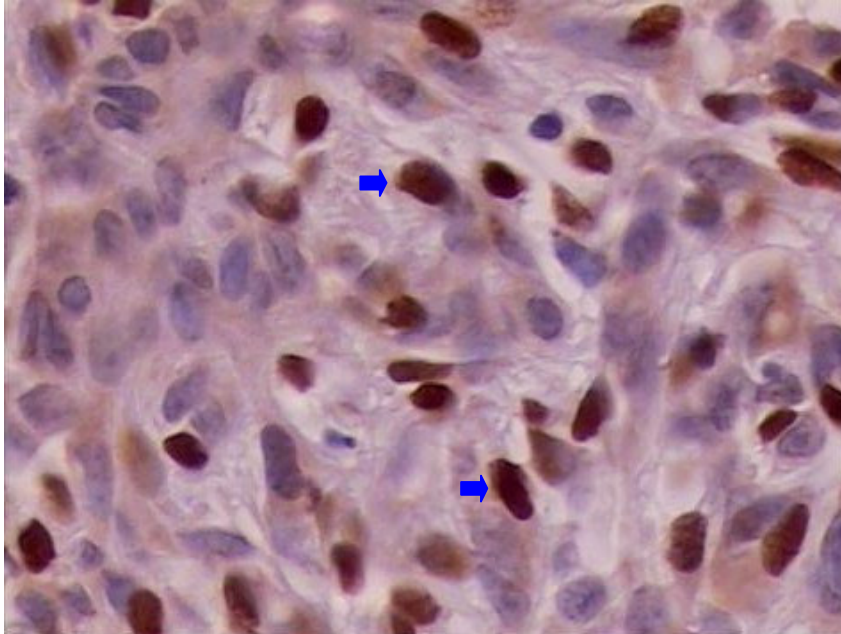
**Complex carcinoma of tubular type (8/82; 9.75%).** In these tumors, p63 immunoreactivity in RME, PME and SP was 87.5%. The luminal epithelial cells were p63-negative. The areas of squamous differentiation were p63 immunoreactivity was 12.5%. CK5 immunoreactivity in RME and PME were observed in all tumors. In the SP, immunoreactivity was 87.5%. All the luminal epithelial cells were CK5-positive. The areas of squamous differentiation were CK5 immunoreactivity were 25%. Vimentin immunoreactivity in RME, PME and SP were observed in all samples. The luminal epithelial cells were vimentin-negative. The areas of squamous differentiation were vimentin immunoreactivity in 12.5%.

**Anaplastic carcinoma (4/82; 4.87%).** These tumors consisted of inflammatory carcinomas. In these tumors, RME, PME, SP and luminal epithelial cells were p63-negative. CK5 immunoreactivity in RME, PME, SP and the luminal epithelial cells in all tumors were CK5-positive. Vimentin immunoreactivity in RME, PME and SP were positive in all samples. The luminal epithelial cells in all tumors were vimentin-negative.

**Simple carcinoma of solid type (4/82; 4.87%).** In these tumors, p63 immunoreactivity in RME and in PME was 75%. In the SP stained for p63, immunoreactivity was 87.5%. The luminal epithelial cells were p63-negative. CK5 immunoreactivity in RME was observed in all tumors. In PME, SP and luminal epithelial cells stained for CK5, immunoreactivity was 50%. Vimentin immunoreactivity in RME, PME and SP were positive in all samples. The luminal epithelial cells were vimentin-negative.

**Complex carcinoma of solid type (1/82; 1.21%).** In this tumor, a strong p63 immunoreactivity in RME, PME (Figure 11) and SP was observed in all cells. The luminal epithelial cells were p63-negative. In RME, PME, SP and luminal epithelial cells stained for CK5. Vimentin immunoreactivity in RME, PME and SP were positive in all these cells. The luminal epithelial cells were vimentin-negative.





**Fig. 11.** Complex solid carcinoma. Intense labeling of p63 (arrows) in PME. ABC IHC method counterstaining with Harris's hematoxylin. X40.

**Simple carcinoma of tubular type (1/82; 1.21%).** In this tumor, a strong p63 immunoreactivity in RME was observed in all the cells. The PME and the luminal epithelial cells were p63-negative. In RME, PME and luminal epithelial cells stained for CK5. The PME were CK5-negative. Vimentin immunoreactivity in RME, PME and SP were positive. The luminal epithelial cells were vimentin-negative.

## DISCUSSION

In this study, we demonstrate the immunoreactivity of monoclonal anti-human antibodies that will be important resources in order to understand the pathogenesis of myoepithelial cells in malignant MGTs.

The carcinosarcomas are uncommon malignant MGTs in female dogs. The complex carcinoma of tubulopapillary type occurs frequently.<sup>1,4</sup> In this study, both accounted for 63.40% of cases. Although we found that carcinoma in benign tumor is occasionally seen in dogs<sup>22</sup>, we found it in 14.63% of cases. The most common malignant tumors in the present study were epithelial cancers. This finding was observed in other studies.<sup>4,25</sup>

In this study, the mean age at the time of diagnosis was 9.1 years. MGTs increase their frequency after the sixth year of life, that is, in adult females, with rare occurrence in dogs aged less than two years<sup>1,26</sup>, but the highest susceptibility is found between 9 and 11 years.<sup>1</sup> The two most common breeds with malignant MGTs were mixed breeds (27/82; 32.9%) and Poodle (18/82; 21.9%). There is no apparent predilection for breed<sup>9,27</sup>, but some studies indicate that the following breeds are more susceptible: Poodle, Dachshund, Pointer and Retrievers.<sup>4,28</sup>

The myoepithelium suppresses tumor growth, thus preventing the rampant growth of malignant breast cells. One of the best criteria to distinguish benign mixed tumors from malignant tumors is the identification of a layer of intact periductal/periacinar myoepithelial cells.<sup>29</sup> MGTs often show proliferation of myoepithelial or basal cells.<sup>1</sup> Mixed tumors have been associated with myoepithelial origin. As a result, p63<sup>16-19</sup> and CK5<sup>19</sup> expressions have been investigated in these tumors. Similar lesions are rare in human breast tumors. In addition to the proliferation of luminal epithelial cells, mixed canine tumors are characterized by the presence of morphologically different types of myoepithelial cells, and also by the presence of cartilage, bone or fat.<sup>1-3</sup>

In this study distinct myoepithelial cells (Table 1) were observed. In carcinosarcomas, we observed the same p63 expression in RME, PME and SPST. As to CK5 expression in these cells, it was strongly positive in RME and PME. SPST tend to decrease their expression of CK5. Vimentin expression was strong in PME and SPST. In carcinosarcomas and in carcinomas in benign tumors there were areas with myxoid transformation of proliferating myoepithelial cells and spindle-shaped and/or stellate-shaped cells, which formed disperse cords in the matrix. Stellate-shaped and round-shaped p63 and vimentin reactive myoepithelial cells were observed in areas with chondroid differentiation. These findings have been observed in benign mixed tumors and carcinomas in benign tumors<sup>16,17</sup> as well as in mixed malignant tumors.<sup>10</sup> In another study, weakly vimentin-positive myoepithelial cells enhanced immunolabeling in areas of cartilaginous and bone metaplasias of the malignant and benign mixed tumors. The SP, CH and OS were vimentin-positive in these tumors.<sup>10</sup> The SPST immunolabeled for p63, CK5 and vimentin suggests an association with myoepithelial origin of the mesenchymal component of the

carcinosarcomas. CK5 expression indicates basal epithelial phenotype and is associated with poor prognosis in human breast carcinomas.<sup>21</sup> These findings also were observed in SP in benign mixed tumors and in carcinomas in benign tumors.<sup>19</sup> In our series, weak (+) p63 expression was observed in some CH and OS. CK5 expression in these cells was rare. CH and OS were strongly vimentin-positive. In other studies, sarcomatous components of carcinosarcomas were devoid of p63, cytokeratin 14 and cytokeratin AE1/AE3 immunostaining<sup>18</sup> and were strongly vimentin-positive.<sup>10,18</sup>

A decrease in p63 reactivity in SPST has been observed in benign mixed tumors and in carcinomas in benign tumors, corroborating the participation of myoepithelial cells in the metaplastic process of these tumors.<sup>17</sup> In our study, a decrease in reactivity was observed for p63 and CK5 in SPST of carcinomas in benign tumors. On the other hand, for vimentin, the expression in SPST was maintained.

Squamous differentiation areas of carcinosarcomas, carcinomas in benign tumors, complex tubulopapillary carcinomas and complex tubular carcinoma showed weak (+) to moderate p63 immunoreactivity (++) and weak (+) to strong (+++) CK5 immunoreactivity. Vimentin expression in these cells was rare in complex tubulopapillary carcinomas and in complex tubular carcinoma. CK5 and p63 co-expression in myoepithelial cells and squamous differentiation suggest that CK5 can also be a marker of myoepithelial cells and squamous differentiation in carcinomas that originate from benign mixed tumors.<sup>19</sup> Moderate p63 immunoreactivity in squamous differentiation areas was also observed in some carcinomas in benign tumors.<sup>17</sup>

As expected, luminal epithelial cells in all tumors, except in one case of carcinosarcoma, which showed moderate p63 immunoreactivity, were devoid of p63 and vimentin immunostaining and most were strongly CK5-positive. In another study, one case of carcinosarcoma (1/3) revealed moderate p63 immunoreactivity and weak vimentin immunoreactivity, but moderate CK14 and AE1/AE3 immunoreactivity, and one solid carcinoma showed weak p63 immunoreactivity and weak to moderate vimentin immunoreactivity, whereas one tubulopapillary carcinoma had weak

vimentin immunoreactivity.<sup>18</sup> Luminal epithelial cells in MGTs have shown negative vimentin immunoreactivity.<sup>10</sup>

In this study, p63, CK5 and vimentin expressions were observed in RME, PME and SP of the complex carcinoma of tubulopapillary type and complex tubular carcinomas. In tubulopapillary carcinomas have been p63-reactive in RME, PME and SP<sup>16,17</sup> and vimentin-reactive in RME and PME.<sup>18</sup> Maintenance of p63 expression in SP may be related to tumor histogenesis.

In complex solid carcinoma only CK5 marked RME. CK5 and vimentin immunoreactivity was strong in PME. Vimentin immunoreactivity was strong in SP, but p63 and CK5 immunoreactivity was moderate. These findings suggest that vimentin as well as p63 and CK5 can be efficient markers of myoepithelial cells. CK5 expression has been observed in myoepithelial cells of complex carcinomas.<sup>30</sup> In simple solid carcinoma, p63, CK5 and vimentin expressions in RME, PME and SPST were the same.

In anaplastic carcinoma (inflammatory carcinomas), RME, PME and SP showed CK5 and vimentin immunoreactivity. p63 immunoreactivity was absent. Myoepithelial cells have not been assessed in this tumor, perhaps due to their anaplasia and loss of their expression.

Simple tubular carcinoma showed strong p63, CK5 and vimentin immunoreactivity in RME, as expected. This can be explained by the good differentiation or low degree of aggressiveness of the neoplasia.

In cluster analysis, when the tumors are compared (Figure 4), there is an association between p63, CK5 and vimentin expressions in simple solid carcinomas, complex solid carcinoma, anaplastic carcinomas and simple tubular carcinoma. It was also found in complex tubular carcinoma as well as in carcinoma in benign tumor. An association between p63 and CK5 expressions was also observed in carcinosarcomas and complex tubulopapillary carcinomas. When the cell types are compared (Figure 5), there is an association between p63, CK5 and vimentin expressions in SPST and SP as well as of PME and RME with these markers. An association was also found between p63 and vimentin expressions in LE. Similarity

was observed in the expression of CK5 in ECS and LE. It was also found in the expression of vimentin in ECS, OS and CH. This highlighting the importance of assessing alone the various cell types in malignant MGTs.

It has been proposed that the proliferation of myoepithelial cells in the basement membrane of mammary ducts in canine mixed mammary tumors reaches an intermediate stage, undergoing metaplasia and assuming a stellate shape. Thus, metaplasia is expected to continue until differentiation into hyaline cartilage occurs, with cells that are identical with normal chondrocytes.<sup>1</sup> These cells, turned into chondrocytes, acquire characteristics of mesenchymatous cells and lose filaments, but they maintain hemidesmosomes in the contact zones with the basement membrane.<sup>32</sup>

The presence of SPST in carcinomas in benign tumors expressing p63, CK5 and vimentin could indicate myoepithelial origin of the mesenchymal component in these tumors. p63 and CK5 expression also were observed in myoepithelial cells of benign mixed tumors and carcinomas in benign tumors.<sup>19</sup> On the other hand, in another study, SPST in these tumors showed poor p63 reactivity.<sup>7</sup> In human breast, p63 and CK5 are known as myoepithelial cell markers and have been described in metaplastic carcinomas of the human breast.<sup>21,33</sup> Thus, myoepithelial cell differentiation may occur in these tumors. In human breast cancer p63 is preferentially expressed by myoepithelial cells and suggests a close link between myoepithelial and stem or breast progenitor cells, supporting the hypothesis that the myoepithelial cell compartment includes stem cells.<sup>14</sup>

Studies have shown that myoepithelial cells and luminal epithelial cells possibly originate from the same progenitor cell or from an intermediate cell that is genetically unstable and is able to assume a phenotypical expression that is common to both cell types.<sup>27</sup> The product of the p63 gene is necessary to maintain the population of stem cells in several human epithelial tissues, including the mammary gland, and also necessary for the normal development of epithelial organs.<sup>34,35</sup> p63 is also expressed in basal epithelial cells of other organs such as skin, prostate and cervix<sup>15,35</sup> in normal canine skin and primary cutaneous glandular carcinomas<sup>36</sup>, as well as in the nucleus of myoepithelial cells of healthy human mammary ducts and

lobules<sup>14,37,38</sup> in a study of the expression of p63. In all tumors in our series, p63 expression was observed in normal mammary myoepithelium and basal epidermal cell layers, as in human skin<sup>37</sup> and in skin adnexa, whenever present. p63 expression was also observed in basal epidermal cells layers of the normal canine mammary gland.<sup>18</sup> Therefore, the epidermis was used as an additional internal control of the staining.

Myoepithelial cells derive from the ectoderm and have both epithelial and mesenchymal characteristics.<sup>39</sup> There is growing evidence that myoepithelial cells also play a key role in the organizational development of the mammary gland and that the loss of or change in the function of these cells is an important step towards the development of breast cancer.<sup>40</sup> Most studies have focused on luminal cells, as they are the source of most human breast carcinomas. However, progression into carcinoma implies changes in the complete breast structure and, depending on the tumor grade, these changes may include loss of apicobasal polarity, collapse of the gland structure, disappearance of healthy myoepithelial cells and interruption of the basement membrane at the stromal-epithelial junction. The mechanisms that cause these cells and the basement membrane to disappear in invasive cancer are unknown.<sup>41</sup> It has been proposed that the loss of myoepithelial cells in cancer occurs due to the local death of these cells.<sup>42</sup> Nevertheless, this has not been proved and the possible factors that lead to selective cell death are unknown. Because myoepithelial cells can act and suppress *in vivo* tumor progression and as these functions are compromised during cancer growth, this is a major question that is left unanswered.<sup>40</sup>

Our results suggest that p63, CK5 and vimentin can be useful as myoepithelial markers of MGTs in female dogs and probably as a prognostic marker.

The assessment of the expression of these markers can shed some light upon the role of myoepithelial cells in the histogenesis of MGTs. Despite that, further studies are necessary to assess this hypothesis and validate their use in these neoplasms inasmuch as study results are controversial.

The results obtained in this study allowed the conclusion that myoepithelial markers by way of immunohistochemistry using anti-human antibodies are useful to

check the behavior of myoepithelial cells in tumorigenesis, and are a useful diagnostic tool, which could also be used for the prognosis of mammary neoplasms in female dogs, in addition to enabling possible therapeutic protocols based on the molecular profile of these tumors.

The frequent expression of the markers analyzed here does not allow us to define a precise profile for the histogenesis of the neoplasms studied, but through the assessment of the type of cells and their molecular expression in the various types of tumors investigated here, we can determine the importance of investigating these markers as well as their role in mammary carcinogenesis in dogs.

Among the assessed markers, p63 and CK5 seem to be useful in elucidating the transformation of basal/myoepithelial cells concomitantly with tumor invasion and with the investigation into the effect of vimentin on the final outcome of this transformation from neoplastic myoepithelial cells into cells that participate in the mesenchyma of the invasive neoplasms in canine mammary glands.

## REFERENCES

- 1 Moulton JE. Tumors in domestic animals. 3 ed. Berkeley: University of California. 1990; p. 518-522.
- 2 Destexhe E, Lespagnard L, Degeyre M, Heymann R, Coignoul F. Immunohistochemical identification of myoepithelial, epithelial, and connective tissue cells in canine mammary tumors. *Veterinary Pathology*. 1993;30:146-154.
- 3 Gartner F, Geraldles M, Cassali G, Rema A, Schmitt F. DNA measurement and immunohistochemical characterization of epithelial and mesenchymal cells in canine mixed mammary tumours: putative evidence for a common histogenesis. *Veterinary Journal*. 1999;158:39-47.
- 4 Misdorp W. Tumours of the mammary gland. In: *Tumours of domestic animals*. Meuten DJ, Blackwell Publishing, Iowa, 2002; p. 575-606.
- 5 Queiroga F, Lopes C. Tumores mamários caninos, pesquisa de novos fatores de prognóstico. *Revista Portuguesa de Ciências Veterinárias*. 2002;97:2119-2127.

- 6 Griffiths BV, Lumsden JH, Valli VEO. Fine needle aspiration cytology and Histologic correlation in canine tumors. *Veterinary Clinical Pathology*. 1984;13:13-17.
- 7 Warburton MJ, Hugues CM, Ferns AS, Rudland OS. Localization of vimentin in myoepithelial cells of the rat mammary gland. *Histochemical Journal*. 1989;21:679-685.
- 8 Arai K, KaneKo S, Naoi M, Suzuki K, Maruo K, Uehara K. Expression of stratified squamous epithelia-type cytokeratin by canine mammary epithelial cells during tumorigenesis: type I (acidic) 57 kilodalton cytokeratin could be a molecular marker for malignant transformation of mammary epithelial cells. *Journal of Veterinary Medicine Science*. 1994;56:51-58.
- 9 Cassali GD, Silva P, Rêma A, Gärtner F, Gobbi H, Tafuri WL et al. A new methodology for the improvement of diagnostic immunohistochemistry in canine veterinary pathology: automated system using human monoclonal and polyclonal antibodies. *Arquivo Brasileiro de Medicina Veterinária e Zootecnia*. 2001;53(3):326-331.
- 10 Zuccari DAPC, Santana AE, Rocha NS. Expressão dos filamentos intermediários no diagnóstico dos tumores mamários de cadelas. *Arquivo Brasileiro de Medicina Veterinária e Zootecnia*. 2002;54(6):586-591.
- 11 Yang A, Kaghad M, Wang Y, Gillet E, Fleming MD, Dotsch V et al. p63, a p53 homolog at 3q27-29, encodes multiple products with transactivating, death-inducing and dominant-negative activities. *Molecules and Cells*. 1998;2:305-316.
- 12 Pellegrini G, Dellambra E, Golisano O, Martinelli E, Fantozzi I, Bondanza S et al. p63 identifies keratinocyte stem cells. *Proceedings of the National Academy of Sciences*. 2001;98:3156-3161.
- 13 Little NA, Jochemsen, AG. p63. *International Journal of Biochemistry & Cell Biology*. 2002;34:6-9.
- 14 Barbareschi M, Pecciarini L, Cangi MG, Macri E, Rizzo A, Viale G et al. p63, a p53 homologue, is a selective nuclear marker of myoepithelial cells of the human breast. *American Journal of Surgical Pathology*. 2001;25(8):1054-1060.
- 15 Signoretti S, Waltregny D, Dilks J, Isaac B, Lin D, Garraway L et al. p63 is a prostate basal cell marker and is required for prostate development. *American Journal of Pathology*. 2000;157:1764-1775.
- 16 Bertagnolli AC, Cassali GD, Coelho J.F, Costa FA, Gonçalves PBD. Diminuição da expressão da proteína p63 em tumores mamários mistos de cadelas como um indicativo de transformação maligna. 2005. Disponível em <<http://www.coralx.ufsm.br/ppgm/semnarios2005/AngelicaBertagnolli.pdf>>. Acesso em: 07 set. 2008



- 17 Bertagnolli, A.C. Expressão de p63 e p53 em tumores mamários mistos de cadelas. 2006. 59f. Dissertação (Mestrado), Faculdade de Veterinária, Universidade Federal de Santa Maria, Santa Maria.
- 18 Gama A, Alves A, Gartner F, Schmitt F. p63: a novel myoepithelial cell marker in canine mammary tissues. *Veterinary Pathology*. 2003 Jul;40(4):412-420.
- 19 Ramalho LN, Ribeiro-Silva A, Cassali GD, Zucoloto S. The expression of p63 and cytokeratin 5 in mixed tumors of the canine mammary gland provides new insights into the histogenesis of these neoplasms. *Veterinary Pathology*. 2006;43(4):424-429.
- 20 Espinosa de los Monteros EA, Millán MY, Ordás J, Carrasco L, Reymundo C, Martín de Las Mulas J. Immunolocalization of the smooth muscle-specific protein calponin in complex and mixed tumors of the mammary gland of the dog: assessment of the morphogenetic role of the myoepithelium. *Veterinary Pathology*. 2002; 39(2):247-256.
- 21 Leibl S, Gogg-Kammerer M, Sommersacher A, Denk H, Moinfar M. Metaplastic breast carcinomas: are they of myoepithelial differentiation?: immunohistochemical profile of the sarcomatoid subtype using novel myoepithelial markers. *American Journal of Surgery Pathology*. 2005;29:347-353.
- 22 Misdorp W, Else RW, Hellmén E., Lipscomb TB. Histological classification of mammary tumors of the dog and the cat, World Health Organization. Washington, DC. 1999; v.7, 59p.
- 23 Tateyama S, Uchida K, Hidaka T, Hirao M, Yamaguchi R. Expression of bone morphogenetic protein-6 (BMP-6) in myoepithelial cells in canine mammary tumors. *Veterinary Pathology*. 2001;38:703-709.
- 24 Akiyoshi T, Uchida K, Tateyama S. Expression of bone morphogenetic protein-6 and bone morphogenetic protein receptors in myoepithelial cells of canine mammary gland tumors. *Veterinary Pathology*. 2004;41:154-163.
- 25 Thuróczy J, Reisvaag GJ, Perge E, Tibold A, Szilágyi J, Balogh L. Immunohistochemical detection of progesterone and cellular proliferation in canine mammary tumours. *Journal of Comparative Pathology*. 2007 Aug-Oct;137(2-3):122-9. Epub 2007 Jul 23.
- 26 Silva AE da, Serakides R, Cassali GD. Carcinogênese hormonal e neoplasias hormônio-dependentes. *Ciência Rural*. 2004;34(2):625-633.
- 27 Peleteiro MC. Tumores mamários na cadela e na gata. *Revista Portuguesa de Ciências Veterinárias*. 1994;509:10-34.
- 28 Rutteman GR, Withrow SJ, Macewen EG. Tumors of the mamary gland. In: Withrow SJ, Macewen EG. *Small animal clinical oncology*. 2 ed. Philadelphia: Saunders. 2001;455-477.

- 29 Yazij, H, Grow AM, Sneige N. Detection of stromal invasion in breast cancer: the myoepithelial markers. *Advanced Anatomy Pathological*. 2000;7:100-109.
- 30 Zuccari DAPC, Pavam MV, Cordeiro JA, Santana AE. A imuno-expressão das citoqueratinas como marcadores diagnósticos e prognósticos nas neoplasias mamárias caninas. *Revista Portuguesa de Ciências Veterinárias*. 2004;99(551):173-178.
- 31 Pulley LT. Ultrastructural and histochemical demonstration of myoepithelium in mixed tumors of the canine mammary gland. *American Journal of Veterinary Research*. 1973;34:1513-1522.
- 32 Tateyama S, Cotchin E. Electron microscopic observations on canine mixed mammary tumours, with special reference to cytoplasmic filamentous components. *American Journal of Veterinary Research*. 1977; 39:1494-1501.
- 33 Koker MM, Kleer CG. p63 expression in breast cancer: a highly sensitive and specific marker of metaplastic carcinoma. *American Journal of Surgery Pathology*. 2004;28:1506-1512.
- 34 McKeon F. p63 and the epithelial stem cell: more than status quo? *Genes & Development*. 2004;18:465-469.
- 35 Westfall MD, Pietenpol JA. p63: Molecular complexity in development and cancer. *Carcinogenesis*. 2004;25:857-864.
- 36 Saraiva AL, Gärtner F, Pires MA. Expression of p63 normal canine skin and primary cutaneous glandular carcinomas. *The Veterinary Journal*. 2008;177:136-140.
- 37 Reis-Filho JS, Schmitt FC. Taking advantage of basic research: p63 is a reliable myoepithelial and stem cell marker. *Advances in Development Anatomic Pathology*. 2002 9:280-289.
- 38 Wang X, Mori I, Tang W, Nakamura M, Nakamura Y, Sato M et al. p63 expression in normal, hyperplastic and malignant breast tissues. *Breast Cancer*. 2002;9:216-219.
- 39 Dairkee SH, Blayney C, Smith HS, Hackett AJ. Monoclonal antibody that defines human myoepithelium. *Proceedings of the National Academy of Sciences*. 1985;82:7409-7413.
- 40 Adriance MC, Inman JL, Petersen OW, Bissell MJ. Myoepithelial cells: good fences make good neighbors. *Breast Cancer Research*. 2005;7(5):190-197.
- 41 Ronnov-Jessen L, Petersen OW, Bissell MJ. Cellular changes involved in conversion of normal to malignant breast: importance of the stromal reaction. *Physiological Reviews*. 1996;6:69-125.

- 42 Man YG, Sang QX. The significance of focal myoepithelial cell layer disruptions in human breast tumor invasion: a paradigm shift from the 'protease-centered' hypothesis. *Experimental Cell Research*. 2004;301:103-118.

## **ACKNOWLEDGMENTS**

The authors thank Neiva Copetti for her excellent technical assistance and Dileta Cecchetti for the statistical analysis of study data. To Fundo de Incentivo à Pesquisa e Eventos do Hospital de Clínicas de Porto Alegre and to Programa de Pós-Graduação em Medicina: Ciências Médicas da Universidade Federal do Rio Grande do Sul for funding this project.

## 9 CONCLUSÕES

Os resultados obtidos nesse estudo, nas condições metodológicas empregadas, permitiram concluir que os TMCs malignos estudados:

- a) expressam marcadores prognósticos (RE, RP, c-erbB-2 e Ki-67) independente do seu tipo histológico, podendo apresentar semelhança na expressão quanto ao mesmo marcador, embora não apresentem associação entre a expressão desses marcadores nos diferentes tipos de tumores e, portanto, caracterizam-se por apresentar perfil molecular distinto peculiar à sua histogênese;
- b) TMCs malignos de baixa a moderada taxa de proliferação celular podem ser ricos em receptores de estrogênio e de progesterona, superexpressar c-erbB-2 e não apresentar associação em sua expressão em fêmeas portadoras de múltiplos tumores;
- c) a p63, CK5 e vimentina mostraram-se marcadores eficientes na identificação de tipos morfológicos distintos de células mioepiteliais, embora não tenha ocorrido associação entre a expressão desses marcadores, nos vários tumores, em um mesmo animal;
- d) TMCs malignos expressam os marcadores mioepiteliais p63, CK5 e vimentina, podendo apresentar associação em sua expressão quanto ao tipo histológico e tipo celular, e, também, apresentar semelhança na expressão quanto ao mesmo marcador.

A avaliação da expressão desses marcadores pode levar ao entendimento do papel das células mioepiteliais na histogênese dos TMCs. Entretanto, estudos adicionais são necessários para avaliar essa hipótese e validar seu uso nesses neoplasmas, uma vez que os resultados dos estudos, na literatura, são controversos.

A p63 e a CK5 mostram-se promissoras na elucidação da transformação das células basais/mioepiteliais concomitante à invasão tumoral estromal. A positividade da vimentina tornou-se evidente na avaliação do efeito final da transformação da célula mioepitelial neoplásica em célula participante do mesenquima do neoplasma invasor nas mamas de caninos.

O emprego de marcadores mioepiteliais pela técnica de imuno-histoquímica, utilizando anticorpos anti-humanos é útil para verificar o comportamento das células mioepiteliais na compreensão da tumorigênese, constituindo-se de uma ferramenta diagnóstica útil que poderia, também, ser aplicada para prognóstico de TMCs, além de participar no estabelecimento de possíveis protocolos terapêuticos baseados no perfil molecular desses tumores.

A expressão freqüente dos marcadores aqui estudados não permite definir um perfil exato da histogênese das neoplasias analisadas, mas pela avaliação do tipo de células e sua expressão molecular, nos vários tipos de tumores estudados, pode-se avaliar a importância de seu estudo e o seu papel na carcinogênese mamária em caninos.

O estudo permitiu comprovar, adicionalmente, que, com a utilização de anticorpos comerciais desenvolvidos contra antígenos humanos, apesar da necessidade de padronizar adequadamente a técnica de imuno-histoquímica em TMCs, corrobora ao lado de estudos realizados anteriormente que, utilizando anticorpos anti-humanos em tecidos animais, é factível e viável, além de apontar um horizonte para o uso de TMCs como modelo animal para a melhor compreensão dos mecanismos da carcinogênese mamária humana.

## 10 CONSIDERAÇÕES FINAIS E PERSPECTIVAS

A identificação da origem do tipo celular de um neoplasma é fundamental para elucidar a classificação dos tumores mamários caninos. Portanto, os resultados deste trabalho demonstram a importância da patologia molecular, utilizando a imuno-histoquímica como ferramenta diagnóstica associada à anatomia patológica tradicional na realização de diagnósticos criteriosos, bem como no estabelecimento de prognósticos acurados.

Em Medicina Veterinária é, cada vez mais, necessário realizar diagnóstico acurado para prever o prognóstico de animais com doença oncológica. Assim, é possível determinar a conduta terapêutica adequada, aumentando a sobrevivência dos animais.

Embora a imuno-histoquímica seja, ainda, em medicina veterinária, um procedimento sofisticado e que exige fixação, recuperação antigênica e anticorpos adequados, assim como o desenvolvimento da técnica e a interpretação dos resultados, seu valor é indiscutível, pois possibilita avaliar o comportamento biológico e a histogênese dos TMCs, além de tudo o que foi observado nesta pesquisa.

Assim, a utilização de diversos marcadores imunoistoquímicos para o estudo dos neoplasmas mamários caninos permitirá melhor entendimento dessa patologia, que constitui, ainda, um imenso campo de pesquisa em medicina veterinária, com ênfase no estudo da histogênese tumoral e a possível transformação maligna das células. Há áreas que permanecem incertas, como o estudo de células tronco mamárias e o papel do mioepitélio, e o desenvolvimento de terapias adequadas baseadas no perfil molecular desses neoplasmas e a aplicação dessas terapias em Medicina Veterinária, por meio de estudos epidemiológicos e randomizados.

No amplo leque de opções que esta pesquisa oferece, pretende-se completar as várias correlações possíveis das expressões moleculares aqui desenvolvidas. Deseja-se ampliar o conhecimento obtido pela análise patológica detalhada, incluindo novos marcadores imunoistoquímicos para células mioepiteliais e aprofundar o estudo dos tumores originados nas células de linhagem basal da mama.