UNIVERSIDADE FEDERAL DO RIO GRANDE DO SUL
FACULDADE DE VETERINÁRIA
PROGRAMA DE PÓS-GRADUAÇÃO EM CIÊNCIAS VETERINÁRIAS

Mariana de Jesus de Souza

# AVALIAÇÃO *POST MORTEM* DE LESÕES MENISCAIS EM CÃES COM LIGAMENTO CRUZADO CRANIAL ÍNTEGRO

Porto Alegre
2019

Mariana de Jesus de Souza

# AVALIAÇÃO *POST MORTEM* DE LESÕES MENISCAIS EM CÃES COM LIGAMENTO CRUZADO CRANIAL ÍNTEGRO

Dissertação apresentada ao Programa de Pós-Graduação em Ciências Veterinárias da Faculdade de Veterinária da Universidade Federal do Rio Grande do Sul como requisito para obtenção do título de Mestre em Ciências Veterinárias.
Orientador: Prof. Dr. Márcio Poletto Ferreira

Porto Alegre

2019

O presente trabalho foi realizado com apoio da Coordenação de Aperfeiçoamento de Pessoal de Nível Superior – Brasil (CAPES) – Código de Financiamento 001

CIP - Catalogação na Publicação

Souza, Mariana de Jesus de
AVALIAÇÃO POST MORTEM DE LESÕES MENISCAIS EM CÃES COM LIGAMENTO CRUZADO CRANIAL ÍNTEGRO / Mariana de Jesus de Souza. -- 2019.
51 f.
Orientador: Márcio Poletto Ferreira.

Dissertação (Mestrado) -- Universidade Federal do Rio Grande do Sul, Faculdade de Veterinária, Programa de Pós-Graduação em Ciências Veterinárias, Porto Alegre, BR-RS, 2019.

1. menisco. 2. côndilo. 3. tinta indiana. I. Ferreira, Márcio Poletto, orient. II. Título.

Elaborada pelo Sistema de Geração Automática de Ficha Catalográfica da UFRGS com os dados fornecidos pelo(a) autor(a).

Mariana de Jesus de Souza

**AVALIAÇÃO *POST MORTEM* DE LESÕES MENISCAIS EM CÃES COM LIGAMENTO CRUZADO CRANIAL ÍNTEGRO**

Dissertação apresentada ao Programa de Pós-Graduação em Ciências Veterinárias da Faculdade de Veterinária da Universidade Federal do Rio Grande do Sul como requisito parcial para obtenção do título de Mestre em Ciências Veterinárias.
Orientador: Prof. Dr. Márcio Poletto Ferreira

Aprovada em 25 MAR 2019

_____

Prof. Dr. Márcio Poletto Ferreira - Orientador

_____

Prof. Dr. Marcelo Meller Alievi

_____

Prof. Dr. Carlos Afonso de Castro Beck

_____

Dra. Aline Silva Gouvea

*A Deus, por me conceder saúde para estudar, trabalhar e ir em busca dos meus objetivos;*
*Aos meus pais, Regina e Adilson, meus alicerces e exemplos de dignidade, honestidade e perseverança;*
*Ao meu irmão Igor, o anjo que veio para alegrar minha vida;*
*Ao meu noivo Henrique, pela paciência e apoio em momentos de desânimo e pelo companheirismo em momentos de alegria;*
*Aos meus filhos de quatro patas, Chopp e Tinho, por tornarem qualquer dia mais leve com um simples olhar ou abanar de rabo.*

## AGRADECIMENTOS

Ao ler a palavra “agradecimentos”, a primeira pessoa que se faz presente em minha mente é meu orientador, Prof. Dr. Márcio Poletto. Agradeço imensamente por ter confiado a mim esta vaga de mestrado e por tudo o que pude aprender com você. Obrigada por se importar com cada um de seus orientados, ajudando na escolha de um projeto que se adeque às preferências de cada um. Começar a acompanhar você durante a residência me fez despertar o interesse pela ortopedia, uma área que até então eu conhecia muito pouco.

Agradeço também à equipe do Setor de Patologia Veterinária da UFRGS por me ajudar a obter boa parte dos membros utilizados no projeto. Da mesma forma, agradeço ao funcionário Fábio, do bloco de ensino, sempre disposto a conseguir membros e colocá-los para descongelar pra mim.

Obrigada também ao Prof. Dr. Marcelo Alievi, em especial por me ceder a máquina fotográfica para realizar as fotos do projeto. Obrigada também por me ajudar com alguns casos clínicos desde a residência e por me incluir como membro do SOTVET.

Obrigada à amiga que conheci durante a residência e cuja amizade permaneceu durante o mestrado, minha neurologista predileta, Rafaela Bing. Agradeço por tirar minhas dúvidas de neurologia durante os estudos para a prova de mestrado e por me socorrer quando estava aflita com os problemas neurológicos dos meus cães.

Também agradeço muito ao colega de mestrado Rafael Kretzer, sempre disposto a ajudar na execução do projeto (e a subir em um banquinho para ter altura suficiente para bater as fotos). Obrigada pela disponibilidade e ajuda. Da mesma forma, obrigada também às estagiárias Bibiana e Thayse.

Não poderia deixar passar em branco a ajuda dos técnicos em radiologia do HCV, Jaques, Charlene e Mariana. Obrigada por aguentarem o odor e a sujeira dos membros do meu projeto e pela paciência em ter de radiografar tantos, muitas vezes tendo que encaixar um horário para eles na agenda lotada do Setor de Imagem do HCV.

Obrigada também à CAPES por financiar meus estudos durante esse período de mestrado e a todos que contribuíram de forma direta ou indireta para a conclusão desta etapa importante em minha vida.

Por fim, obrigada à minha família e ao meu noivo por todo o apoio emocional e também financeiro. Desculpem minha ausência muitas vezes prolongada ou até em momentos importantes. Sem vocês eu nada seria, amo vocês!

*“A maneira como você trata os animais, revela o que há em seu coração” – CHICO XAVIER.*

**RESUMO**

Lesão meniscal em cães é uma importante causa de dor no joelho e de claudicação. Geralmente está associada à ruptura do ligamento cruzado cranial, e predispõe ao desenvolvimento de osteoartrite. Para avaliação macroscópica das lesões meniscais e de defeitos de cartilagem, pode-se utilizar a tinta indiana. Este estudo teve o objetivo de avaliar a ocorrência e frequência de lesões em meniscos mediais e laterais de cães com ligamento cruzado cranial íntegro, correlacionando com o ângulo do platô tibial e com a presença de lesão em côndilos femorais e tibiais. Também teve o objetivo de validar a técnica de coloração com tinta indiana para avaliação de lesão meniscal em cães. Foram utilizados neste estudo 192 membros pélvicos de cadáveres de cães adultos, sendo realizado exame radiográfico dos mesmos na projeção mediolateral para mensuração do ângulo do platô tibial. Posteriormente, foi realizada a abertura da articulação e os meniscos e côndilos femorais e tibiais foram corados com uma diluição de tinta indiana a 20%. As lesões foram medidas em milímetros com paquímetro digital e classificadas. Foram encontradas lesões em 29 meniscos mediais (15,1%) e 28 meniscos laterais (14,6%) em cães com ligamento cruzado cranial íntegro, sendo que 12 membros (6,3%) possuíam lesão em ambos os meniscos. Em 52 côndilos femorais mediais e 46 côndilos femorais laterais a tinta indiana destacou lesões na cartilagem de membros com ligamento cruzado cranial íntegro, assim como em 94 côndilos tibiais mediais e 63 côndilos tibiais laterais. Não houve diferença estatisticamente significativa entre as médias de ângulo do platô tibial dos membros com e sem lesão de menisco, tanto lateral quanto medial, e parece não haver ponto de corte de ângulo do platô tibial que separe membros com maior ou menor probabilidade de lesão nos meniscos. Meniscos lesionados tiveram significativa associação com a presença de lesões nos côndilos femoral (medial e lateral) e tibial (medial e lateral). Quando comparadas as diferentes categorias de lesão meniscal (normal, mínima fibrilação e fibrilação moderada ou mais graves) com o tamanho da lesão em côndilos não houve diferenças estatisticamente significativas, tanto para o menisco medial como para o menisco lateral. Conclui-se que a presença de lesão meniscal em cães com ligamento cruzado cranial íntegro deve ser considerada como diagnóstico diferencial para doenças do joelho, que o ângulo do platô tibial não foi fator predisponente para a presença de lesão meniscal, e que a coloração com tinta indiana foi eficaz para avaliação macroscópica de lesões nos meniscos e côndilos femorais e tibiais.

Palavras-chave: menisco, côndilo, tinta indiana.

**ABSTRACT**

Meniscal tear in dogs is an important cause of knee pain and lameness. It is usually associated with rupture of the cranial cruciate ligament, and predisposes to the development of osteoarthritis. For macroscopic evaluation of meniscal lesions and cartilage defects, Indian ink may be used. The objective of this study was to evaluate the occurrence and frequency of lesions in the medial and lateral meniscus of dogs with intact cranial cruciate ligament, correlating with the tibial plateau angle and the presence of lesions on the femoral and tibial condyles. The objective was to validate the Indian staining technique for the evaluation of meniscal lesions in dogs too. A total of 192 pelvic limbs from adult cadavers were used in this study, and radiographic evaluation was performed in the mediolateral projection for tibial plateau angle measurement. Subsequently, the joint was opened and the femoral and tibial menisci and condyles were stained with a 20% Indian ink dilution. The lesions were measured in millimeters with digital caliper and classified. Lesions were found in 29 medial meniscus (15,1%) and 28 lateral meniscus (14,6%) in dogs with intact cranial cruciate ligament, and 12 limbs (6,3%) had lesions on both meniscus. In 52 medial femoral condyles and 46 lateral femoral condyles the indian ink highlighted lesions in the cartilage of limbs with intact cranial cruciate ligament, as well as in 94 medial tibial condyles and 63 lateral tibial condyles. There was no statistically significant difference between the mean of tibial plateau angle of limbs with and without meniscal tears, both lateral and medial, and there seems to be no tibial plateau angle cut point separating limbs with greater or lesser meniscal tears probability. Injured meniscus had a significant association with the presence of lesions in the femoral (medial and lateral) and tibial (medial and lateral) condyles. Comparing the different categories of meniscal injury (normal, minimal fibrillation and moderate or more severe fibrillation) with the size of the condyle lesion, there were no statistically significant differences for both the medial meniscus and the lateral meniscus. It is concluded that the presence of meniscal tear in dogs with intact cranial cruciate ligament should be considered as a differential diagnosis for knee disease, that tibial plateau angle wasn’t a predisposing factor for the presence of meniscal lesions and the coloration with Indian ink was effective for macroscopic evaluation of lesions in the meniscus and femoral and tibial condyles.

Keywords: menisci, condyle, Indian ink.

## LISTA DE ILUSTRAÇÕES


**Figura 1** Imagem (A) e esquema demonstrativo (B) dos ligamentos cruzados e meniscais no joelho canino..... **16**

**Figura 2** Esquema demonstrativo do cálculo do ângulo do platô tibial em cães..... **24**

**Figura 3** Sequência de abertura da articulação do joelho em cadáver canino para exposição dos meniscos e côndilos femorais..... **25**

**Figura 4** Largura dos côndilos femoral e tibial medidos radiograficamente na projeção mediolateral..... **27**

**Figura 5** Aspecto das lesões em côndilo femoral de cadáver canino após coloração com tinta indiana..... **30**

**Figura 6** Aspecto das lesões em côndilo tibial de cadáver canino após coloração com tinta indiana..... **31**

**Figura 7** Aspecto das lesões em meniscos de cadáver canino após coloração com tinta indiana..... **32**

**Gráfico 1** Frequência das lesões nos côndilos femorais e tibiais, mediais e laterais, conforme lesão no menisco medial, em cães com ligamento cruzado cranial íntegro..... **35**

**Gráfico 2** Frequência das lesões nos côndilos femorais e tibiais, mediais e laterais, conforme lesão no menisco lateral, em cães com ligamento cruzado cranial íntegro..... **36**

## LISTA DE TABELAS


**Tabela 1** Sistema de classificação para alterações na cartilagem articular utilizando tinta indiana..... **26**

**Tabela 2** Sistema de classificação de alterações meniscais macroscópicas..... **26**

**Tabela 3** Frequência das lesões nos meniscos, côndilos femorais e tibiais, mediais e laterais, em membros pélvicos de cães com ligamento cruzado cranial íntegro (n = 192)..... **33**

**Tabela 4** Tabela comparativa do ângulo do platô tibial (graus) entre os meniscos sem lesão e com lesão em membros pélvicos de cães com ligamento cruzado cranial íntegro..... **34**

**Tabela 5** Tabela comparativa da presença de lesão nos côndilos tibiais e femorais em cães com lesão e sem lesão no menisco medial..... **34**

**Tabela 6** Tabela comparativa da presença de lesão nos côndilos em cães com lesão e sem lesão no menisco lateral..... **35**

**Tabela 7** Comparação do tamanho da lesão (em milímetros) em côndilo femoral e tibial, medial e lateral, com o nível de lesão no menisco medial..... **37**

**Tabela 8** Comparação do tamanho da lesão em côndilo femoral e tibial, medial e lateral, com o nível de lesão no menisco lateral..... **37**

## LISTA DE ABREVIATURAS E SIGLAS

| | |
|---|---|
| APT | Ângulo do platô tibial |
| CEUA | Comissão de Ética no Uso de Animais |
| HCV | Hospital de Clínicas Veterinárias |
| LCCr | Ligamento cruzado cranial |
| OA | Osteoartrite |
| RLCCr | Ruptura do ligamento cruzado cranial |
| RM | Ressonância magnética |
| SEDA | Secretaria Especial dos Direitos dos Animais |
| SPV | Setor de Patologia Veterinária |
| TM | Tomografia computadorizada |
| TPLO | Osteotomia do platô tibial |
| UFRGS | Universidade Federal do Rio Grande do Sul |
| US | Ultrassonografia |

**SUMÁRIO**

**1. INTRODUÇÃO ..... 13**

**2. OBJETIVOS ..... 14**

**3. REVISÃO DE LITERATURA ..... 155**

3.1 ANATOMIA DO JOELHO CANINO ..... 155

3.2 RUPTURA DO LIGAMENTO CRUZADO CRANIAL (RLCCR) E LESÃO MENISCAL ..... 177

3.3 MÉTODOS DE AVALIAÇÃO DE LESÃO MENISCAL E OSTEOARTRITE ..... 199

*3.3.1 Tinta indiana na avaliação da osteoartrite ..... 211*

**4. MATERIAIS E MÉTODOS ..... 233**

**5. RESULTADOS ..... 29**

5.1 ESTATÍSTICA ..... 333

**6. DISCUSSÃO ..... 38**

6.1 LIMITAÇÕES ..... 422

**7. CONCLUSÃO ..... 433**

**REFERÊNCIAS ..... 444**

**ANEXO A ..... 500**

# 1. INTRODUÇÃO

Os meniscos são estruturas fibrocartilaginosas em formato de discos semilunares situados no interior do joelho (FRANKLIN et al., 2010), responsáveis pela distribuição de carga e absorção de choque e por melhorar a congruência entre os côndilos femorais e tibiais (CARTER; KOCHER, 2012; PAYNE, CONSTANTINESCU, 1993). São firmemente mantidos no lugar por seis ligamentos: cada menisco possui um ligamento meniscotibial cranial e caudal; o ligamento intermeniscal liga os ligamentos meniscotibiais craniais dos dois meniscos; e o ligamento meniscofemoral que parte do polo caudal do menisco lateral e se liga à superfície lateral do côndilo femoral medial (ROBINS, 1990; EVANS, HERMANSON, 1993).

Lesão meniscal é causa frequente de dor e claudicação no joelho do cão e é geralmente secundária à ruptura do ligamento cruzado cranial (RLCCr) (FRANKLIN, GILLEY, PALMER, 2010), ocorrendo provavelmente pelo trauma repetido no polo caudal do menisco medial pelo côndilo femoral (STONE, BETTS, RUDY, 1980). Há relatos isolados de lesão meniscal em cães com ligamento cruzado cranial (LCCr) íntegro (RIDGE, 2006; WILLIAMS, 2010), porém não há até o momento estudos avaliando a frequência destas lesões em um número grande de animais sem RLCCr.

Meniscos funcionais são críticos para a articulação do joelho, pois os pacientes sem meniscos saudáveis desenvolverão eventualmente sinais de osteoartrite, como fibrilação da cartilagem articular, formação de fissuras e estreitamento do espaço articular (WYLAND et al., 2002).

A tinta indiana tem sido utilizada em estudos para avaliação macroscópica da osteoartrite, pois permite demarcação clara de defeitos sutis na cartilagem, bem como de lesões graves (HANNINK et al., 2011). Também facilita a quantificação da profundidade da perda de cartilagem, pois a tinta adere à cartilagem fissurada, porém não adere ao osso subcondral, e este aparece de cor branca a amarela circundado pela cartilagem preta fissurada quando uma lesão profunda está presente (SCHMITZ et al., 2010). A tinta indiana também já foi utilizada para avaliação de lesões meniscais em equinos (DUBUC et al., 2018), porém não foi utilizada até o momento em meniscos de cães.

## 2. OBJETIVOS

Este estudo teve o objetivo de avaliar a ocorrência e frequência de lesões em meniscos mediais e laterais de cães com LCCr íntegro, correlacionando com o ângulo do platô tibial (APT) e com a presença de lesão em côndilos femorais e tibiais. Também teve o objetivo de validar a técnica de coloração com tinta indiana para avaliação de lesão meniscal em cães.

# 3. REVISÃO DE LITERATURA

## 3.1 ANATOMIA DO JOELHO CANINO

O joelho é uma articulação sinovial complexa, condilar, composta pelas articulações condilóides fêmoro-tibial, fêmoro-patelar e tíbio-fibular proximal. Além do fêmur, tíbia, fíbula e patela, dois sesamóides localizados nos tendões de origem do gastrocnêmio e um sesamóide localizado no tendão do músculo poplíteo compõem a parte óssea da articulação (ROBINS, 1990). O movimento primário da articulação é flexão e extensão, porém também ocorre deslocamento cranial e caudal do fêmur em relação à tíbia, compressão e distração, rotação interna e externa, angulação em varo e valgo e translação lateral e medial (ARNOCZKY, TORZILLI, MARSHALL, 1977; KORVICK, PIJANOWSKI, SCHAEFFER, 1994).

Os meniscos são estruturas fibrocartilaginosas em formato de discos semilunares situados no interior do joelho (FRANKLIN et al., 2010), compostos primariamente por água (>64%) e grande quantidade de colágeno, proteoglicanas e glicosaminoglicanas (STEPHAN, MCLAUGHLIN, GRIFFITH, 1998). Desempenham papel importante na preservação da cartilagem articular através da combinação de capacidade de distribuição de carga e absorção de choque. Especificamente, a pouco comum orientação das fibras de colágeno nos meniscos permite dissipar as cargas compressivas colocadas na articulação do joelho (CARTER; KOCHER, 2012). Além disso, os meniscos também melhoram a congruência articular entre os côndilos femorais e tibiais (PAYNE, CONSTANTINESCU, 1993).

Há pelo menos 15 ligamentos encontrados no joelho (CARPENTER, COOPER, 2000). Quatro ligamentos, as colaterais medial e lateral e os cruzados cranial e caudal, são as estruturas anatômicas mais importantes envolvidas na estabilidade da articulação, sendo o LCCr o mais frequentemente estudado e mais comumente lesionado (ARNOCZKY, 1988). Este tem origem na porção caudomedial do côndilo femoral lateral e insere-se na fossa intercondília cranial da tíbia. É constituído por duas bandas, a craniomedial que fica tensionada na extensão e na flexão e a banda caudolateral, tensa na extensão mas relaxada na flexão (HAYASHI, MANLEY, MUIR, 2004).

Os meniscos são firmemente mantidos no lugar por seis ligamentos: cada menisco possui um ligamento meniscotibial cranial e caudal; o ligamento intermeniscal liga os ligamentos meniscotibiais craniais dos dois meniscos; e o ligamento meniscofemoral que parte do polo caudal do menisco lateral e se liga à superfície lateral do côndilo femoral medial

(ROBINS, 1990; EVANS, HERMANSON, 1993) (Figura 1). O menisco medial está firmemente ligado ao ligamento colateral medial e à cápsula articular por meio dos ligamentos coronários. O menisco lateral não possui tais acessórios, o que é parte da razão pela qual é mais móvel do que o menisco medial (ARNOCZKY, 1993).

Figura 1: Imagem (A) e esquema demonstrativo (B) dos ligamentos cruzados e meniscais no joelho canino.

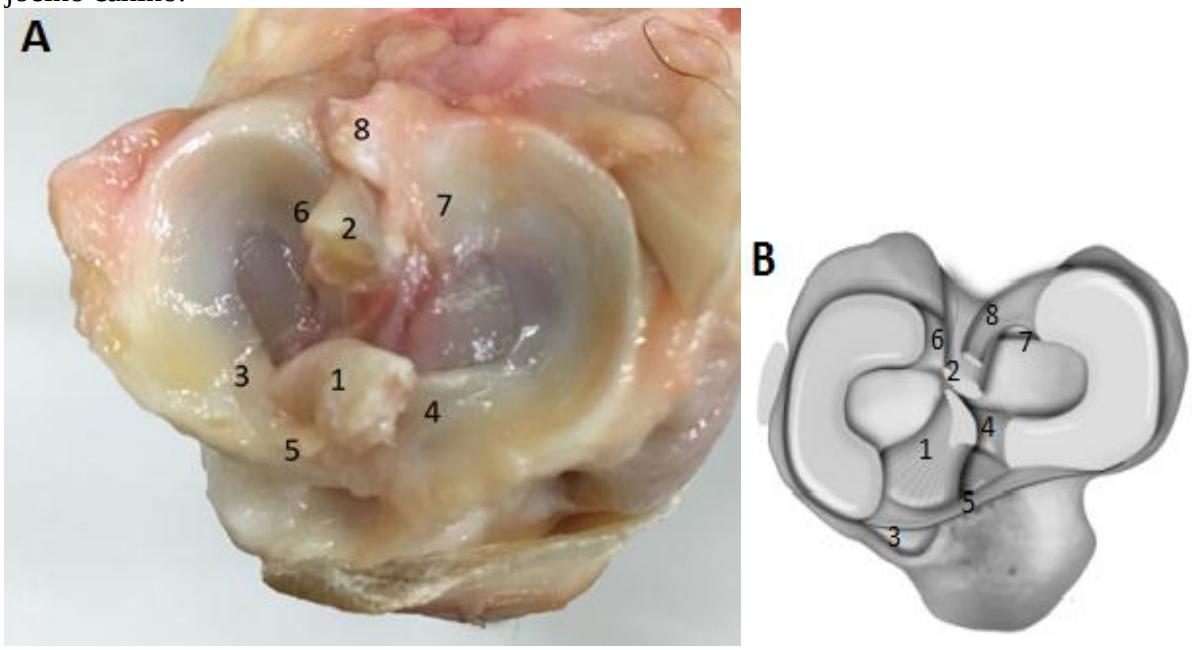


1 – Ligamento cruzado cranial. 2 – Ligamento cruzado caudal. 3 – Ligamento meniscotibial cranial do menisco medial. 4 – Ligamento meniscotibial cranial do menisco lateral. 5 – Ligamento intermeniscal. 6 – Ligamento meniscotibial caudal do menisco medial. 7 – Ligamento meniscotibial caudal do menisco lateral.
8 – Ligamento meniscofemoral.
Fonte: Autor (A); Thieman et al. (2009) (B).

A patela é mantida firmemente na tróclea femoral pela fáscia femoral lateral (fáscia lata) e medial, bem como pelos ligamentos femoropatelares. O ligamento patelar é separado da cápsula articular por grande quantidade de gordura infrapatelar e, distalmente, apenas proximal à inserção tibial, há uma pequena bursa (ROBINS, 1990; EVANS, HERMANSON, 1993).

Os dois tendões localizados dentro da articulação do joelho são os tendões dos músculos extensor digital longo e poplíteo. O tendão do extensor digital longo origina-se na fossa extensora, entre o côndilo femoral lateral e a crista lateral da tróclea femoral. O tendão do músculo poplíteo origina-se na fossa poplítea do côndilo lateral do fêmur, caudal à origem do tendão extensor digital longo, e passa caudalmente ao ligamento colateral lateral (PAYNE, CONSTANTINESCU, 1993).

A cápsula articular do joelho canino é a maior do corpo. É composta de duas camadas e forma três sacos intercomunicantes: o saco patelar, o femorotibial lateral e o femorotibial medial. A camada externa é composta de tecido conjuntivo denso, inelástico e fibroso e é denominada de camada fibrosa. A camada interna ou membrana sinovial é tecido conjuntivo especializado, vascular, que produz o líquido sinovial, contém o suprimento nervoso e produz sinoviócitos fagocíticos (LEESON, LEESON, PAPARO, 1988).

## 3.2 RUPTURA DO LIGAMENTO CRUZADO CRANIAL E LESÃO MENISCAL

Lesão meniscal, que é causa frequente de dor e claudicação no joelho do cão, é geralmente secundária à RLCCr (FRANKLIN, GILLEY, PALMER, 2010). RLCCr é a afecção ortopédica mais comum no joelho de cães (ARAGON, BUDSBERG, 2005). Lesões meniscais são incomuns no menisco lateral (NECAS, ZATLOUKAL, 2002) e lesões primárias em menisco medial são raras (FRANKLIN, GILLEY, PALMER, 2010).

O LCCr tem como função limitar a hiperextensão, a rotação interna excessiva da tíbia e o movimento de gaveta cranial da articulação do joelho (HOFFMANN et al., 2006). Quando há falha deste, as forças de apoio do peso transmitidas pelos côndilos femorais para o platô tibial produzem translação cranial da tíbia (MUIR, 2010), podendo levar a lesão meniscal (JOHNSON, JOHNSON, 1993). A prevalência relatada de lesão meniscal identificada no momento da estabilização do joelho com falha de LCCr varia entre 38 e 83% (RALPHS, WHITNEY, 2002; POZZI, HILDRETH, RAJALA- SCHULTZ, 2008; ; PLESMAN, GILBERT, CAMPBELL, 2012; RITZO et al., 2014; DAL-BÓ et al., 2014). O tempo com ruptura do LCCr, no entanto, não possui relação com a presença ou não de lesão meniscal e nem com o tipo de lesão (DAL-BÓ et al., 2014).

O diagnóstico de lesões meniscais tem exigido, historicamente, artrotomia exploratória ou artroscopia (BLOND et al., 2008).

As lesões meniscais são classificadas em: tipo 1 - eversão do corno caudal; tipo 2 - longitudinal; tipo 3 - longitudinal múltipla; tipo 4 - fibrilação/degeneração da superfície; tipo 5 - axial; tipo 6 - alça de balde; e tipo 7 - transversal, sendo os tipos 1, 2 e 6 mais frequentes (SCHULZ, 2007).

A lesão meniscal secundária à RLCCr provavelmente está correlacionada ao trauma repetido no polo caudal do menisco medial pelo côndilo femoral ipsilateral. Esse trauma ocorre quando a tíbia se desloca cranialmente e o menisco medial é "arrastado" para frente e para trás sob o côndilo femoral (STONE, BETTS, RUDY, 1980). O mesmo não ocorre com o

menisco lateral, pois ele não é firmemente aderido à cápsula articular e porque o menisco lateral é ligado ao côndilo femoral pelo ligamento meniscofemoral. Como resultado, o menisco lateral desloca caudalmente junto com o fêmur durante a subluxação tibial cranial, prevenindo que seja esmagado pelo côndilo femoral (FRANKLIN, GILLEY, PALMER, 2010).

Diversos fatores de risco para lesão meniscal tem sido avaliados. No estudo de Necas e Zatloukal (2002), o risco de dano no menisco medial foi significativamente maior em cães pesando de 25 a 45 kg do que naqueles pesando até 24 kg. Casos de graus mais graves de artrite e derrame articular foram significativamente mais frequentemente acompanhados por lesão em menisco medial, enquanto que a duração da claudicação, a extensão da ruptura do LCCr (parcial VS total) e o índice medido radiograficamente da frouxidão articular do joelho não foram fatores de risco estatisticamente significantes de lesão em meniscal medial. No estudo de Guastella et al. (2008), APT maior não aumentou a probabilidade de rupturas meniscais em cães sintomáticos submetidos à estabilização do joelho por TPLO. No entanto, conforme os autores, algumas variáveis que não foram avaliadas, incluindo o grau de integridade do LCCr, podem ter afetado esta análise.

A reparação de lesões meniscais é possível em alguns casos específicos, porém a capacidade ruim de cicatrização deste tecido e o diminuto tamanho do menisco, mesmo em animais de grande porte, muitas vezes determina a remoção da parte lesionada, tornando a meniscectomia parcial o tratamento mais comum. A perda de tecido meniscal pode diminuir gravemente as funções de distribuição de carga, absorção de choque, congruência, estabilidade, lubrificação e nutrição do joelho (ANDERSSON-MOLINA et al., 2002).

Evidenciou-se que existe correlação entre a quantidade de tecido do menisco removido e o aumento imediato da carga de pressão nas áreas de contato da articulação, que fica significativamente menor. Meniscectomia com 30% de largura radial não teve efeitos significativos na mecânica de contato femorotibial, porém com largura de 75% promove aumento de 60,9% na pressão de pico de contato, com redução de 34,7% na área de contato femorotibial. Da mesma forma, hemimeniscectomia segmentar do polo caudal aumentou 87,4% a pressão no pico de contato e reduziu 47,2% a área de contato femorotibial (POZZI, TONKS, LING, 2010).

Essas mudanças de distribuição de pressão promovem remodelação da articulação, resultando na falta de proteção da cartilagem articular dos côndilos femorais e tibiais e em osteoartrite. Assim, embora a meniscectomia proporcione alívio da dor e retorno à função, a

perda de tecido meniscal resulta em disfunção de longo prazo e osteoartrite secundária (ANDERSSON-MOLINA et al., 2002).

Estudo em cães com ruptura do ligamento cruzado cranial submetidos a TPLO sem realização de artrotomia e meniscectomia demonstrou que o clique meniscal audível ou palpável identificado durante o exame ortopédico não está sempre relacionada a claudicação pós-operatória persistente, embora o clique meniscal persistisse em alguns cães (JANDI, SCHULMAN, 2007), sugerindo a possibilidade de lesão meniscal assintomática em cães. Em humanos, com base na ressonância magnética, até 47% dos pacientes com lesões meniscais são assintomáticos (STEHLING et al., 2010). É possível, portanto, permanecer com o menisco lesionado, sem necessariamente haver claudicação detectável ou interferência com a mecânica articular, sendo isso potencialmente menos prejudicial que a meniscectomia parcial (THIEMAN et al., 2009), principalmente nas lesões meniscais menos graves.

Em humanos, as lesões em meniscos podem não estar associadas à lesão do ligamento cruzado anterior. Artroscopia do joelho de 70 pacientes demonstrou que, em pacientes com idade entre 7 e 12 anos com presença de hemartrose, a lesão meniscal estava presente em 53% e a lesão do ligamento cruzado anterior presente em 53%, porém apenas 6% dos pacientes tinham a lesão combinada (menisco e ruptura). Em adolescentes de 13 a 18 anos, lesão meniscal estava presente em 45% dos joelhos e lesão do ligamento cruzado anterior em 73%, sendo apenas 18% destes pacientes com lesão combinada (STANITSKI et al., 1993).

## 3.3 MÉTODOS DE AVALIAÇÃO DE LESÃO MENISCAL E OSTEOARTRITE

A grande maioria dos estudos clínicos e laboratoriais utilizam sistemas de pontuação de Mankin ou Mankin modificados para determinar a presença ou ausência de osteoartrite (OA) e avaliar a extensão e a gravidade da mesma (COOK et al., 2010). O escore de Mankin é uma combinação que avalia a estrutura da cartilagem (0 a 6 pontos), anormalidades celulares (0 a 3 pontos), coloração da matriz com safranina-O (0 a 4 pontos) e integridade da “linha de maré” (*tidemark*) (0-1 ponto). Como resultado, 0 pontos implica cartilagem normal, enquanto 14 pontos representa as lesões de cartilagem mais graves (VAN DER SLUIJS et al., 1992).

Este método, no entanto, tem algumas desvantagens na avaliação da OA, pois não considera outros tecidos articulares como sinóvia, osso subcondral e meniscos, componentes importantes para o início e progressão da OA. Além disso, fornece avaliação apenas de áreas avaliadas histologicamente e não da articulação como um todo. Também não há metodologia padronizada para o número de seções pontuadas, localização das seções ou garantia de

normalização da coloração para comparação entre lotes, estudos ou instituições. Por estes motivos, outros métodos de avaliação histológica da OA tem sido propostos (COOK et al., 2010).

Imuno-histoquímica pode ser realizada para determinar a localização do colágeno danificado. As amostras coradas com anticorpos podem ainda ser distinguidas entre dano mecânico e clivagem enzimática (HANNINK et al., 2011).

Para avaliação macroscópica da OA, quando avaliações paralelas ou subsequentes dos resultados não requerem técnica asséptica, recomenda-se sistema de pontuação utilizando a coloração com tinta indiana e o cálculo da superfície óssea afetada (COOK et al., 2010).

Apesar do desenvolvimento de novas técnicas de imagem, o exame radiográfico continua sendo a ferramenta de imagem mais acessível na avaliação da OA da articulação (BRAUN, GOLD, 2012), sendo este exame simples e pouco dispendioso (ALTMAN, GOLD, 2007). Os achados radiológicos típicos da OA são osteófitos, entesofitose, efusão, esclerose óssea, cistos subcondrais, subluxações e mineralizações intra-articulares (ABERCROMBY et al., 2006; INNES et al., 2004; SWAGERTY, HELLINGER, 2001). Entretanto, o exame radiográfico não apresenta a sensibilidade necessária para detectar alterações precoces associadas à OA e correlaciona-se mal com desfechos clínicos (D'ANJOU et al., 2008).

A avaliação microscópica dos meniscos pode ser realizada dividindo-se ambos os meniscos em terço cranial, médio e caudal (COOK et al., 2010). Nos estudos *in vivo*, o diagnóstico definitivo da lesão de menisco tem sido realizado através de artrotomia ou artroscopia. A miniartrotomia medial é eficaz na avaliação do menisco medial (DAL-BÓ et al., 2014), mas a artroscopia tem vantagens sobre a artrotomia na identificação de lesões meniscais, pois a articulação é distendida com fluido e há magnificação da imagem (POZZI, HILDRETH, RAJALA- SCHULTZ, 2008).

Técnicas não invasivas, como ultrassonografia (US), tomografia computadorizada (TM) e ressonância magnética (RM) têm ganho atenção, no entanto, estes procedimentos têm diversas limitações, incluindo sedação profunda ou anestesia geral (TC, RM), ou dependência significativa do operador (US) (GALINDO-ZAMORA et al. 2013; TIVERS et al., 2009). Ao exame físico, a acurácia diagnóstica de lesão meniscal usando o "click" meniscal associado à dor durante flexão do joelho foi de 76%, com 85% de sensibilidade e 57% de especificidade. Considerando-se apenas o "click" meniscal sem associar com dor à flexão do joelho, no entanto, a sensibilidade caiu para apenas 31%, aumentando as chances de falsos negativos (DILLON et al., 2014).

### 3.3.1 Tinta indiana na avaliação da osteoartrite

A tinta indiana tem sido utilizada em estudos post-mortem para avaliação macroscópica da osteoartrite, pois permite demarcação clara de defeitos sutis na cartilagem, bem como de lesões graves (HANNINK et al., 2011). Pode ser aplicada diretamente sobre a cartilagem articular ou ser previamente diluída em solução salina ou em PBS + inibidores de proteinase. Aguarda-se alguns segundos e então remove-se o excesso de tinta com papel ou tecido úmido (MEACHIM, 1972; RICHARDSON et al., 2001; HANNINK et al., 2011).

O uso da tinta indiana na superfície da cartilagem pode facilitar a quantificação da profundidade da perda de cartilagem no processo de avaliação macroscópica. A tinta adere à cartilagem fissurada (manchas pretas) e, consequentemente, melhora a visualização das lesões, proporcionando contraste com a cartilagem normal circundante; porém, não adere ao osso subcondral e este último aparece de cor branca a amarela circundado pela cartilagem preta fissurada quando uma lesão profunda está presente (SCHMITZ et al., 2010).

A tinta indiana contém partículas negras de carbono, com diâmetro individual de partículas de aproximadamente 0,1 micrômetros e alguns aglomerados de partículas de aproximadamente 1,0 micrômetro (MADSEN, PATTERSON, WILSON, 1992). O tamanho relativamente grande das partículas da tinta indiana impede que elas entrem na superfície de cartilagem articular intacta (MAROUDAS, 1979 apud CHANG et al., 1997).

Além de facilitar a visualização macroscópica das lesões, a tinta indiana também auxilia na quantificação do dano da cartilagem articular. Para tanto, um filme radiográfico não exposto deve ser colocado sobre cada superfície articular e a periferia da articulação e todas as áreas de coloração da tinta indiana são delineadas usando marcador permanente. Os traçados são escaneados usando software de computador e a porcentagem da área total da cartilagem articular corada é calculada e registrada como percentual de área de dano da cartilagem (COOK et al., 2010).

Hannink et al. (2011) utilizaram tinta indiana como método de avaliação macroscópica e, entre outras avaliações, observaram degeneração da cartilagem articular em Beagles após meniscectomia e substituição do menisco por implante de polímero poroso biodegradável. Yu et al. (2015), também utilizando a coloração com tinta indiana, demonstraram que produtos proteicos de oxidação avançada, um marcador do estresse oxidativo, tem participação no desenvolvimento e progressão da osteoartrite em coelhos. Em estudo mais recente, Dubuc et al. (2018) utilizaram a tinta indiana na avaliação de degeneração meniscal em equinos.

Embora a própria tinta indiana seja inerte, o solvente poderia potencialmente interferir em certas análises (por exemplo, imuno-histoquímica e biologia molecular), portanto, seria prudente evitar o uso quando análises adicionais são necessárias ou testadas para garantir a compatibilidade com o processo analítico específico (SCHMITZ et al., 2010).

## 4. MATERIAIS E MÉTODOS

Foram utilizados neste estudo 192 membros pélvicos de cadáveres de cães adultos, de diversas raças, provenientes do Setor de Patologia Veterinária da Universidade Federal do Rio Grande do Sul (SPV-UFRGS) e da Secretaria Especial dos Direitos do Animais (SEDA), com óbito por razões não relacionadas ao projeto e destinados ao descarte. Poderiam ou não ser utilizados os dois membros do mesmo animal, dependendo da disponibilidade dos mesmos.

Foram excluídos do projeto os cadáveres de animais com alterações em membros pélvicos, principalmente no joelho, perceptíveis radiograficamente ou à inspeção do membro, tais como cirurgia prévia, neoplasias ou afecções musculoesqueléticas, como ruptura do ligamento cruzado cranial ou luxação de patela. Não foram coletadas informações como sexo, raça e idade de todos os cadáveres, sendo considerados cães adultos aqueles cujos discos de crescimento encontravam-se fechados radiograficamente.

Previamente ao início da coleta de dados o projeto foi aprovado (33329) pela Comissão de Ética no Uso de Animais (CEUA) da UFRGS (Anexo A).

Após desarticulação coxofemoral, os membros eram mantidos congelados até o dia anterior à sua utilização, quando eram colocados para descongelar em temperatura ambiente. Após descongelados, foi realizado exame radiográfico dos membros para mensuração do APT no Serviço de Diagnóstico por Imagem do Hospital de Clínicas Veterinárias da Universidade Federal do Rio Grande do Sul (IMAGEM/HCV/UFRGS). O APT foi obtido a partir de uma projeção mediolateral da articulação do joelho e tíbia, com sobreposição dos côndilos tibiais e femorais e feixe de radiação centralizado no joelho (REIF et al., 20014), incluindo toda a tíbia e o tarso. Para obter o posicionamento adequado do membro, foi realizado leve elevação do tarso em relação à mesa radiográfica, através da colocação de um suporte radioluscente sob o mesmo. Os exames foram realizados em aparelho de raio-x convencional (Siemens Multix B - 500mA) e as imagens foram obtidas a partir de chassis para leitura computadorizada (imaging plate) tamanho 35cmX43cm da marca AGFA, e scanner digitalizador da marca AGFA, modelo CR-30.

O cálculo do APT foi realizado segundo a técnica descrita por Petazzoni e Jaeger (2008). Primeiramente confeccionou-se uma linha unindo o ponto central do tarso com um ponto na sobreposição entre as eminências intercondilares da tíbia. Esta linha representa o eixo mecânico da tíbia. Depois, identificou-se os limites craniais e caudais do platô tibial e confeccionou-se outra linha unindo estes dois pontos. Por último, confeccionou-se uma terceira linha perpendicular ao eixo mecânico da tíbia. O cálculo do APT foi realizado

mensurando a angulação formada entre a segunda e a terceira linha (Figura 2). Todos os cálculos foram realizados através do programa Viewer Agfa, sempre pelo mesmo avaliador.

Figura 2: Esquema demonstrativo do cálculo do ângulo do platô tibial em cães.

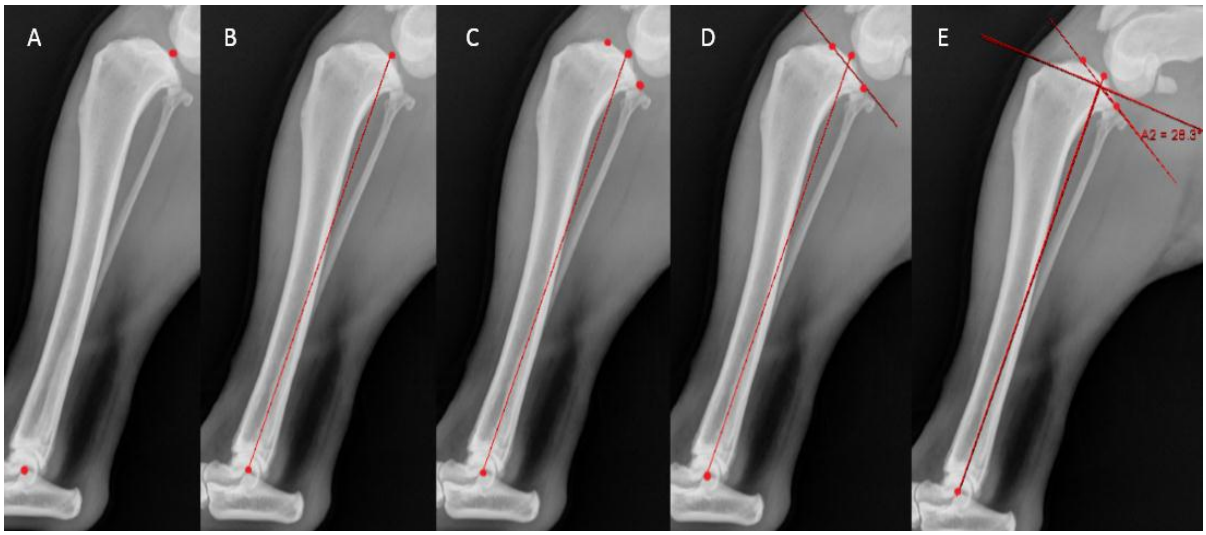


A - Identificação de um ponto central no tarso e de um ponto na região de intersecção entre as eminências intercondilares; B - Confecção de uma linha unindo o ponto central do tarso com o ponto na sobreposição entre as eminências intercondilares da tíbia (eixo mecânico da tíbia); C - Identificação dos limites cranial e caudal do platô tibial; D - Confecção de uma linha unindo os limites cranial e caudal do platô tibial; E - Confecção de uma terceira linha perpendicular ao eixo mecânico da tíbia e cálculo do ângulo do platô tibial mensurando a angulação formada entre a linha que uniu os limites cranial e caudal do platô tibial, com a linha confeccionada perpendicularmente ao eixo mecânico da tíbia.
Fonte: Autor.

Posteriormente, foi realizada a abertura da articulação na seguinte sequência de procedimentos (Figura 3):

1. Incisão longitudinal na pele cranialmente à articulação do joelho com lâmina de bisturi número 23;
2. Rebatimento da pele e subcutâneo em torno da articulação do joelho;
3. Secção do ligamento patelar;
4. Abertura da cápsula em torno do joelho e secção dos ligamentos colateral lateral, colateral medial e tendão extensor longo dos dedos;
5. Inspeção da integridade dos ligamentos cruzado cranial e cruzado caudal;
6. Secção dos ligamentos cruzado cranial, cruzado caudal e meniscofemoral.

Ao final da abertura da articulação, obtinha-se visão completa dos meniscos e côndilos femorais.

Figura 3: Sequência de abertura da articulação do joelho em cadáver canino para exposição dos meniscos e côndilos femorais.

A - Incisão longitudinal na pele cranialmente ao joelho. B - Rebatimento da pele e subcutâneo. C - Secção do ligamento patelar. D - Abertura da cápsula articular e secção dos ligamentos colateral lateral, colateral medial e tendão extensor longo dos dedos. E - Inspeção da integridade dos ligamentos cruzado cranial e cruzado caudal. F - Secção dos ligamentos cruzado cranial, cruzado caudal e meniscofemoral (seta). G – Visão dos meniscos ao final da abertura da articulação. H – Visão dos côndilos femorais ao final da abertura da articulação.
Fonte: Autor.

Os côndilos femorais e meniscos foram corados com diluição de tinta indiana (Parker, Quink) a 20% em solução fisiológica, aplicada com pincel (Vision, tamanho 0,

referência 512, Cerda Chinesa). O excesso de tinta foi removido com papel tolha umedecido após 15 segundos e estas estruturas foram fotografadas com máquina fotográfica digital (7D Mark II Canon). Na sequência, os meniscos foram retirados da posição anatômica com lâmina de bisturi número 23 e os côndilos tibiais foram corados da mesma forma descrita anteriormente, sendo também realizadas imagens fotográficas dessas estruturas.

As lesões nos côndilos femorais e tibiais foram medidas em milímetros com paquímetro digital e classificadas conforme proposto por Laverty et al. (2010), baseando na escala de Outerbridge e suas modificações (Tabela 1). Da mesma forma, as lesões meniscais também foram medidas e classificadas (Tabela 2).

Tabela 1: Sistema de classificação para alterações na cartilagem articular utilizando tinta indiana.

| | | |
|---|---|---|
| **1** | **Superfície intacta** | Superfície normal na aparência e não retém a tinta. |
| **2** | **Mínima fibrilação** | A superfície retém a tinta como manchas alongadas ou manchas azuis claras. |
| **3** | **Fibrilação evidente** | Áreas de aparência aveludada e retenção de tinta como manchas azuis intensas. |
| **4** | **Erosão** | Perda de cartilagem que expõe o osso subjacente. |
| **a** | **0 mm < erosão ≤ 2 mm** | |
| **b** | **2 mm < erosão ≤ 5 mm** | |
| **c** | **5 mm < erosão** | |

Fonte: Laverty et al. (2010).

Tabela 2: Sistema de classificação de alterações meniscais macroscópicas.

| | |
|---|---|
| **1** | Normal |
| **2** | Mínima fibrilação |
| **3** | Fibrilação superficial moderada, mas sem ruptura |
| **4** | Fibrilação grave, rupturas incompletas |
| **5** | Rupturas completas, rupturas de alça de balde ou múltiplas rupturas incompletas |

Fonte: Laverty et al. (2010).

Foi avaliado se havia correlação entre a gravidade das lesões meniscais com o tamanho das lesões nos côndilos e para isso a gravidade das lesões nos meniscos (de acordo com a classificação proposta na Tabela 2) foi associada com o comprimento e largura das lesões nos côndilos femorais e tibiais, tanto mediais como laterais. Isto se fez necessário para ser possível comparar as lesões em membros de animais de diferentes portes/tamanhos, pois uma lesão de determinado tamanho seria proporcionalmente maior em um animal de pequeno porte quando comparada a uma lesão de mesma medida em um animal de grande porte. Por exemplo, uma lesão de 2 mm x 4 mm ocuparia uma porção propocionalmente maior do

côndilo de um cão de 5 kg quando comparada a uma lesão de mesmas medidas em um cão de 30 kg.

Para realizar esta associação levando em consideração o porte (tamanho) dos animais (e consequente tamanho dos côndilos), as medidas do comprimento e largura das lesões dos côndilos femorais foram divididas pela largura do côndilo femoral medida radiograficamente, da mesma forma que as medidas de comprimento e largura das lesões em côndilos tibiais foram divididas pela largura do côndilo tibial medida radiograficamente. Os côndilos que possuíram mais de uma lesão tiveram os comprimentos de suas lesões somados, da mesma forma que as larguras.

Foi considerada a largura do côndilo femoral a distância medida radiograficamente entre o início dos côndilos cranialmente e o final dos côndilos caudalmente na projeção mediolateral. A largura do côndilo tibial foi considerada como a distância entre os limites cranial e caudal do platô tibial na projeção mediolateral (Figura 4).

Figura 4. Largura dos côndilos femoral e tibial de cães medidos radiograficamente na projeção mediolateral.

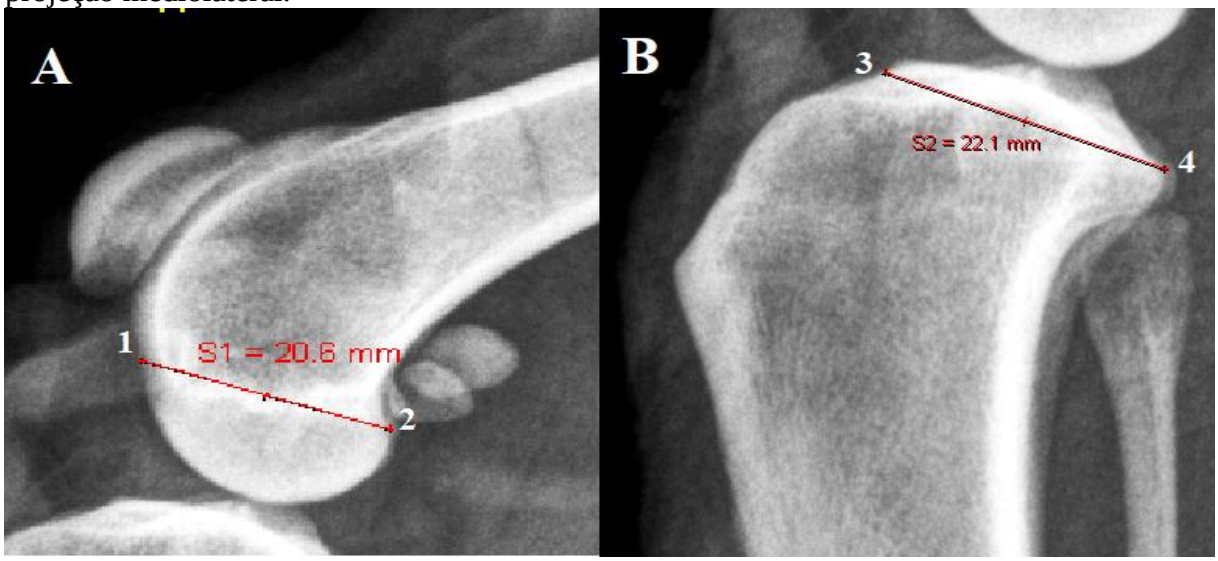


A – Largura do côndilo femoral considerada a distância entre o início dos condilos cranialmente (1) e o final dos condilos caudalmente (2) B – Largura do côndilo tibial considerada a distância entre os limites cranial (3) e caudal (4) do platô tibial.
Fonte: Autor.

Os dados foram digitados no programa Excel e posteriormente exportados para o programa SPSS v. 20.0 para análise estatística. Foram descritas as variáveis categóricas por frequências e percentuais. A simetria das variáveis foi avaliada através do teste de Kolmogorov Smirnov. As variáveis quantitativas com distribuição simétrica foram descritas pela média e o desvio padrão e as com distribuição assimétrica pela mediana e o intervalo interquartil.

Foram associadas as variáveis categóricas pelo teste de Qui-quadrado com correção de Yates. As variáveis quantitativas com distribuição simétrica foram comparadas entre os grupos com presença e ausência de lesão nos meniscos pelo teste t de Student para amostras independentes e as variáveis com distribuição assimétrica foram comparadas entre as categorias de gravidade de lesão pelo teste de Kruskal Wallis. Foi realizada uma curva ROC para estabelecer a existência de um ponto de corte que discriminasse presença e ausência de lesão nos meniscos. Foi considerado um nível de significância de 5% para as comparações estabelecidas.

## 5. RESULTADOS

Foram avaliados neste estudo 208 membros pélvicos de cães, porém 16 foram excluídos por apresentarem fratura antiga (4), ruptura parcial do ligamento cruzado cranial (2), luxação de patela (2), neoplasia (2), osteocondrose (1) e impossibilidade de calcular o APT devido a problemas técnicos com o aparelho de raio-x e impossibilidade de acesso às imagens radiográficas (5). Desta forma, 192 membros foram incluídos no estudo. O histórico dos animais era desconhecido e não foram consideradas as informações idade, peso, raça e sexo, pois os membros chegavam ao avaliador sem estas informações.

Devido ao fato de os membros já chegarem ao avaliador desarticulados, a constatação de determinadas doenças, como luxação de patela de baixo grau, pode ter ficado prejudicada. Os membros que foram excluídos com suspeita de luxação de patela possuíam sulco troclear muito raso e alterações degenerativas lateralmente à crista troclear. A desarticulação dos membros, no entanto, facilitou seu posicionamento para realização do exame radiográfico.

Durante a esqueletização, realizada com lâmina de bisturi, algumas lesões nos côndilos e meniscos poderiam ser ocasionadas pelo próprio avaliador. Estas foram denominadas de “lesões iatrogênicas” nos registros para posterior exclusão das análises das lesões, totalizando 41 lesões iatrogênicas. Após coloração com a tinta indiana, elas diferenciavam-se das lesões degenerativas por possuírem bordos regulares, enquanto que as lesões degenerativas possuíam bordos irregulares e muitas vezes mal-delimitados. As lesões iatrogênicas ocorreram com maior frequência nos primeiros membros avaliados.

A tinta (Parker, Quink) foi escolhida baseando-se no trabalho de Schimitz et al. (2010) e destacou as lesões degenerativas tanto em côndilos quanto em meniscos. O aspecto das lesões em côndilo femoral, côndilo tibial e menisco após a coloração com tinta indiana está demonstrado nas Figuras 5, 6 e 7, respectivamente. As avaliações das lesões foram feitas sempre pelo mesmo avaliador.

Figura 5: Aspecto das lesões em côndilo femoral de cadáver canino após coloração com tinta indiana.

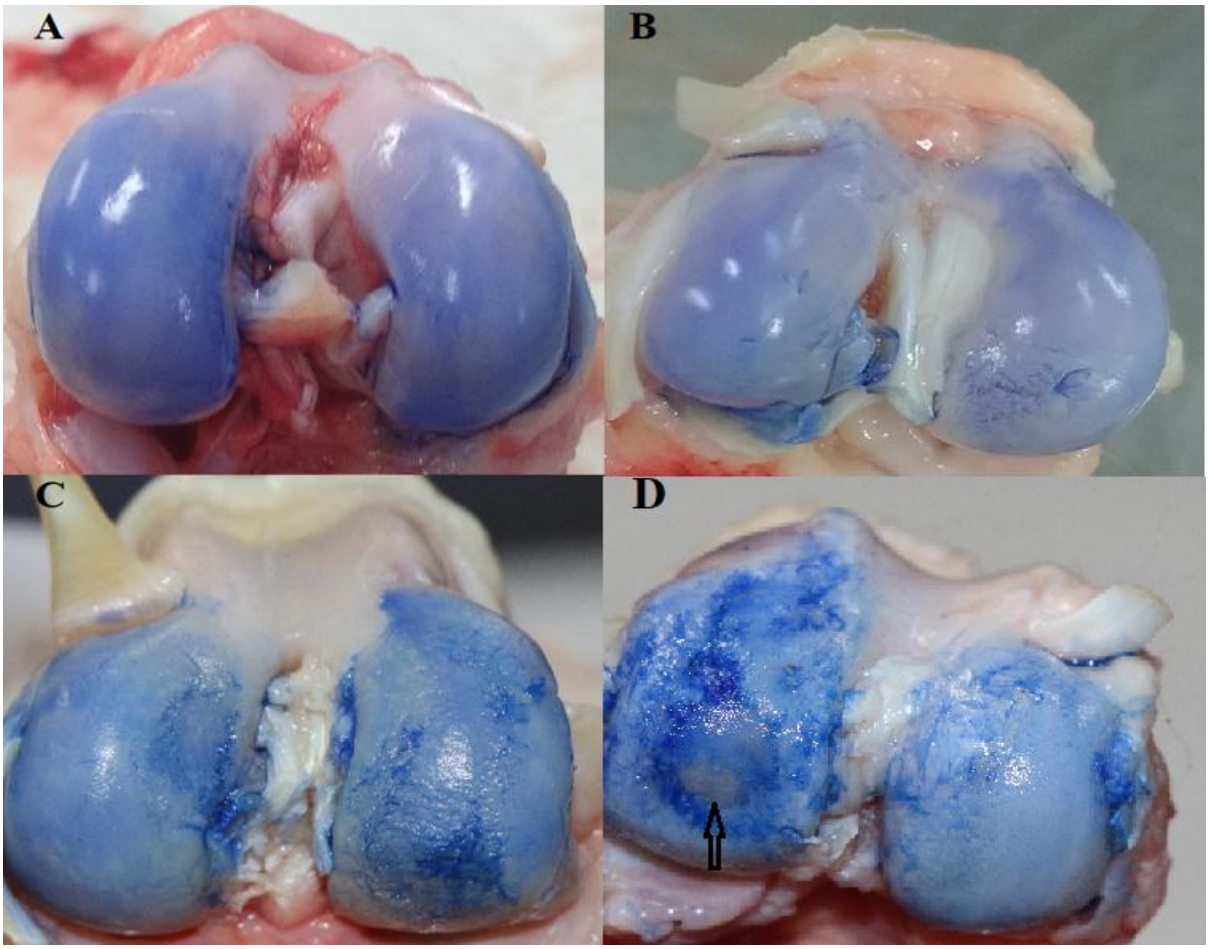


A – Côndilos femorais com classificação 1 (superfície intacta). B – Côndilos femorais com classificação 2 (mínima fibrilação). C – Côndilos femorais com classificação 3 (fibrilação evidente). D – Côndilo femoral medial com classificação 4 (erosão). A seta evidencia a exposição do osso subcondral.
Fonte: Autor.

Figura 6: Aspecto das lesões em côndilo tibial de cadáver canino após coloração com tinta indiana.

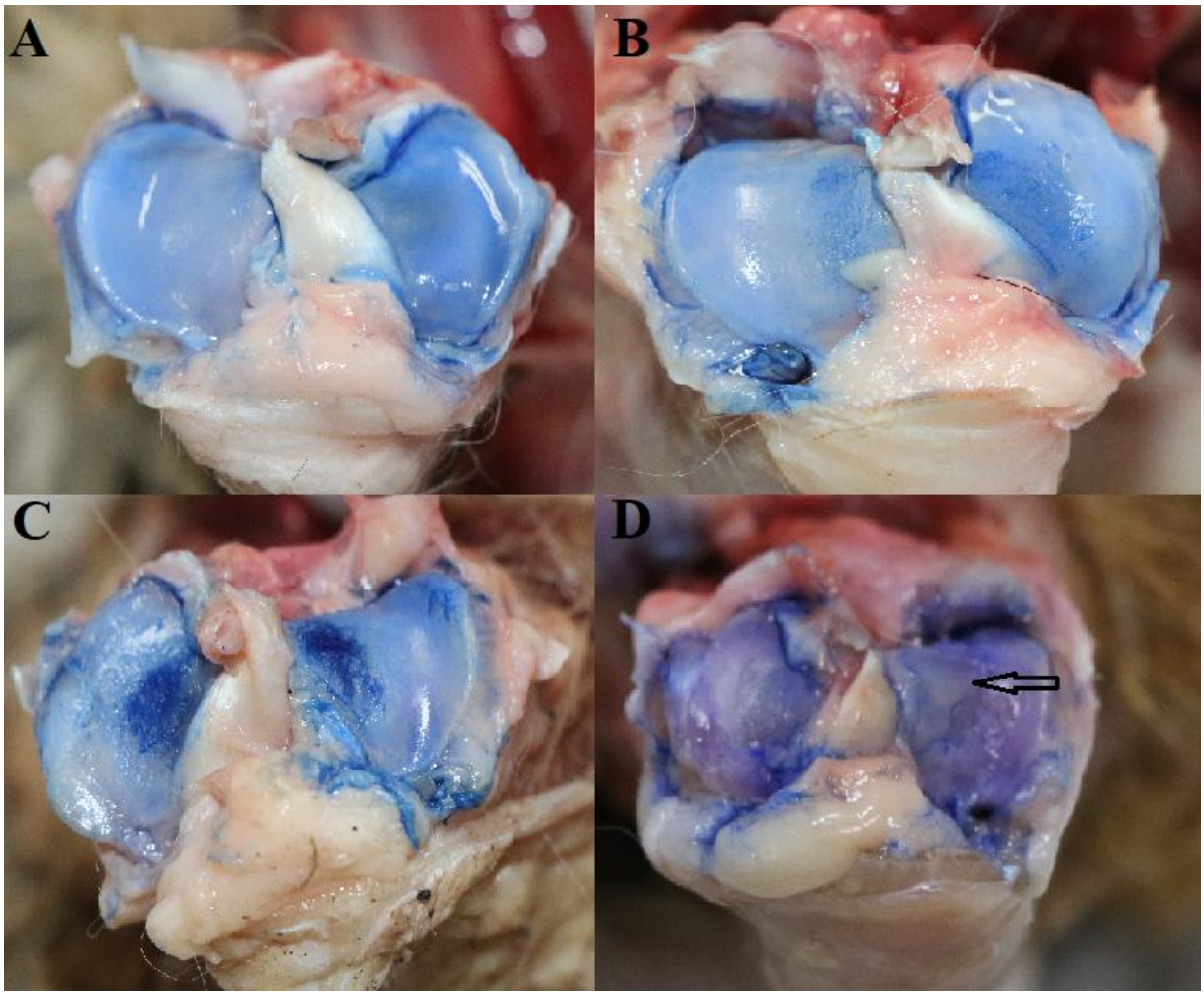


A – Côndilos tibiais com classificação 1 (superfície intacta). B – Côndilos tibiais com classificação 2 (mínima fibrilação). C – Côndilos tibiais com classificação 3 (fibrilação evidente). D – Côndilo tibial lateral com classificação 4 (erosão). A seta evidencia exposição do osso subcondral.
Fonte: Autor.

Figura 7: Aspecto das lesões em meniscos de cadáver canino após coloração com tinta indiana.

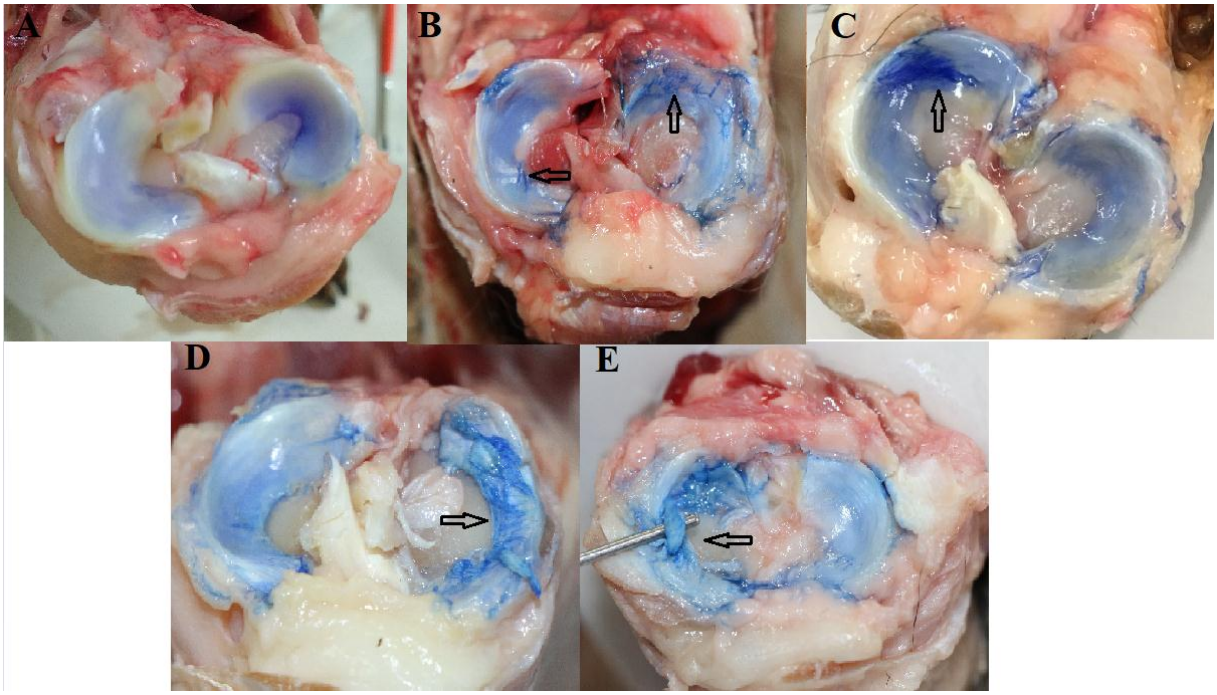


A – Meniscos com classificação 1 (normal). B – Meniscos (seta) com classificação 2 (mínima fibrilação). C – Menisco lateral (seta) com classificação 3 (fibrilação superficial moderada, mas sem ruptura). D – Menisco medial (seta) com classificação 4 (fibrilação severa, rupturas incompletas). E – Menisco medial (seta) com classificação 5 (Rupturas completas, rupturas de alça de balde ou múltiplas rupturas incompletas).
Fonte: Autor.

Foram encontradas lesões em 29 meniscos mediais e 28 meniscos laterais em cães com ligamento cruzado cranial íntegro, sendo que 12 membros possuíam lesão em ambos os meniscos. Desta forma, dos 192 membros avaliados, 45 (23,44%) possuíam lesão meniscal. Em 52 côndilos femorais mediais e 46 côndilos femorais laterais a tinta indiana destacou lesões na cartilagem de membros com ligamento cruzado cranial íntegro, assim como em 94 côndilos tibiais mediais e 63 côndilos tibiais laterais. Na Tabela 3 são apresentadas as frequências destas lesões.

Tabela 3 – Frequência das lesões nos meniscos, côndilos femorais e tibiais, mediais e laterais, em membros pélvicos de cães com ligamento cruzado cranial íntegro (n = 192).

| **Gravidade da lesão** | **Menisco medial - n (%)** | **Menisco lateral - n (%)** |
|---|---|---|
| Normal | 163 (84,9) | 164 (85,4) |
| Mínima fibrilação | 20 (10,4) | 20 (10,4) |
| Fibrilação superficial moderada, mas sem ruptura | 5 (2,6) | 5 (2,6) |
| Fibrilação grave, rupturas incompletas | 2 (1,0) | 2 (1,0) |
| Rupturas completas, rupturas de alça de balde ou múltiplas rupturas incompletas | 2 (1,0) | 1 (0,5) |
| | | |
| | **Côndilo femoral medial – n (%)** | **Côndilo femoral lateral – n (%)** |
| Superfície intacta | 140 (72,9) | 146 (76,0) |
| Mínima fibrilação | 44 (22,9) | 41 (21,4) |
| Fibrilação evidente | 4 (2,1) | 4 (2,1) |
| Erosão | - | - |
| Erosão ≤2 mm | 0 | 0 |
| Erosão 2 a 5 mm | 1 (0,5) | 1 (0,5) |
| Erosão >5 mm | 3 (1,6) | 0 |
| | | |
| | **Côndilo tibial medial – n (%)** | **Côndilo tibial lateral – n (%)** |
| Superfície intacta | 98 (51,0) | 129 (67,2) |
| Mínima fibrilação | 88 (45,8) | 55 (28,6) |
| Fibrilação evidente | 5 (2,6) | 6 (3,1) |
| Erosão | - | - |
| Erosão ≤2 mm | 0 | 0 |
| Erosão 2 a 5 mm | 0 | 1 (0,5) |
| Erosão >5 mm | 1 (0,5) | 1 (0,5) |

Fonte: Autor.

## 5.1 ESTATÍSTICA

Foram comparadas as médias de APT entre os meniscos mediais com e sem lesão, não sendo detectada diferença estatisticamente significativa entre estas, assim como não aconteceu para o menisco lateral (P=0,186 e P=0,995 respectivamente) (Tabela 4).

Tabela 4 - Tabela comparativa do ângulo do platô tibial (graus) entre os meniscos sem lesão e com lesão em membros pélvicos de cães com ligamento cruzado cranial íntegro.

| | APT (média±desvio padrão) | P |
|---|---|---|
| **Menisco medial** | | |
| Com lesão | 23,9º±4,2 º | 0,186 |
| Sem lesão | 25,1 º ±4,2 º | |
| | | |
| **Menisco lateral** | | |
| Com lesão | 24,9 º ±5,8 º | 0,995 |
| Sem lesão | 24,9 º ±3,9 º | |

Dados comparados pelo teste t de Student para amostras independentes. APT = ângulo do platô tibial
Fonte: Autor.

Foi realizada curva ROC (Receiver Operating Characteristic) para avaliar o melhor ponto de corte para o APT entre membros com meniscos lesionados e sem lesão. A área sob a curva para o APT em relação aos que tem e não tem lesão no menisco medial foi 0,43 (P=0,300) e em relação à lesão no menisco lateral foi 0,54 (P=0,502). Nenhuma das duas curvas tiveram área sob a curva aceitável, portanto parece não haver ponto de corte de APT que separe membros com maior ou menor probabilidade de lesão nos meniscos medial ou lateral.

Ao comparar os meniscos mediais com e sem lesão é possível observar que meniscos lesionados tem significativa associação com lesões nos côndilos femoral (medial e lateral) e tibial (medial e lateral). Na Tabela 5 são apresentadas estas diferenças todas estatisticamente significativas.

Tabela 5 - Tabela comparativa da presença de lesão nos côndilos tibiais e femorais em cães com lesão e sem lesão no menisco medial.

| | Com lesão no menisco medial (n = 29) | Sem lesão no menisco medial (n = 163) | P |
|---|---|---|---|
| **Lesão no côndilo femoral medial** | 21 (72,4%) | 31 (19,0%) | <0,001 |
| **Lesão no côndilo femoral lateral** | 16 (55,2%) | 30 (18,4%) | <0,001 |
| **Lesão no côndilo tibial medial** | 23 (73,9 %) | 71 (43,6%) | <0,001 |
| **Lesão no côndilo tibial lateral** | 17 (58,6%) | 46 (28,2%) | 0,003 |

Dados comparados com o teste de Qui-quadrado com correção de Yates.
Fonte: Autor.

No Gráfico 1 são apresentados estes resultados.

Gráfico 1 - Frequência das lesões nos côndilos femorais e tibiais, mediais e laterais, conforme lesão no menisco medial, em cães com ligamento cruzado cranial íntegro.

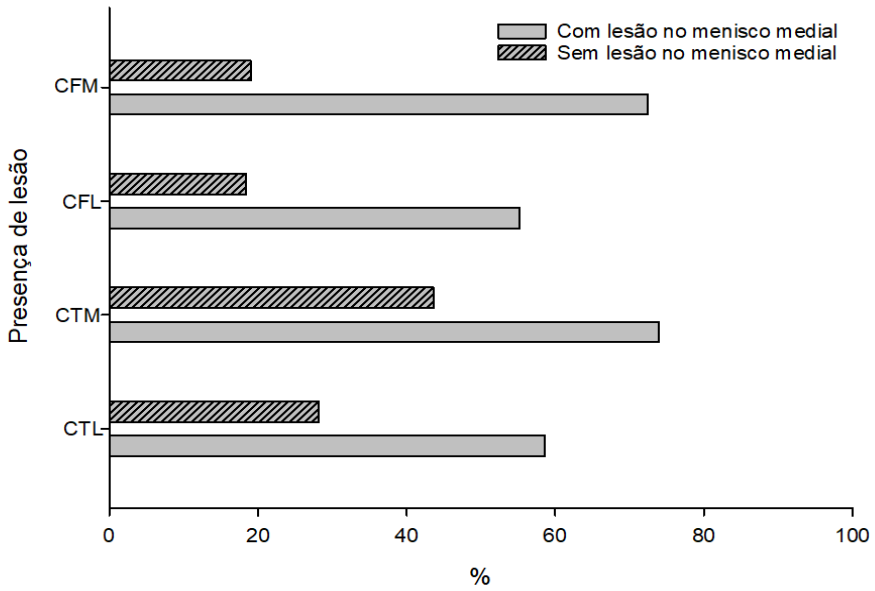


CFM – côndilo femoral medial. CFL – côndilo femoral lateral. CTM – côndilo tibial medial. CTL – côndilo tibial lateral.
Fonte: Autor.

Esta mesma associação foi observada na presença de lesão em menisco lateral, sendo mais frequente a lesão nos côndilos daqueles membros que tiveram lesão no menisco lateral. Todas as diferenças foram estatisticamente significativas e são apresentadas na Tabela 6 e Gráfico 2.

Tabela 6 - Tabela comparativa da presença de lesão nos côndilos em cães com lesão e sem lesão no menisco lateral.

| | **Com lesão no menisco lateral (n = 28)** | **Sem lesão no menisco lateral (n = 164)** | **P** |
|---|---|---|---|
| **Lesão no côndilo femoral medial** | 15 (53,6%) | 37 (22,6%) | 0,001 |
| **Lesão no côndilo femoral lateral** | 17 (60,7%) | 29 (17,7%) | <0,001 |
| **Lesão no côndilo tibial medial** | 23 (82,1%) | 71 (43,3%) | <0,001 |
| **Lesão no côndilo tibial lateral** | 16 (57,1%) | 47 (28,7%) | 0,006 |

Dados comparados com o teste de Qui-quadrado com correção de Yates.
Fonte: Autor.

Gráfico 2 - Frequência das lesões nos côndilos femorais e tibiais, mediais e laterais, conforme lesão no menisco lateral, em cães com ligamento cruzado cranial íntegro.

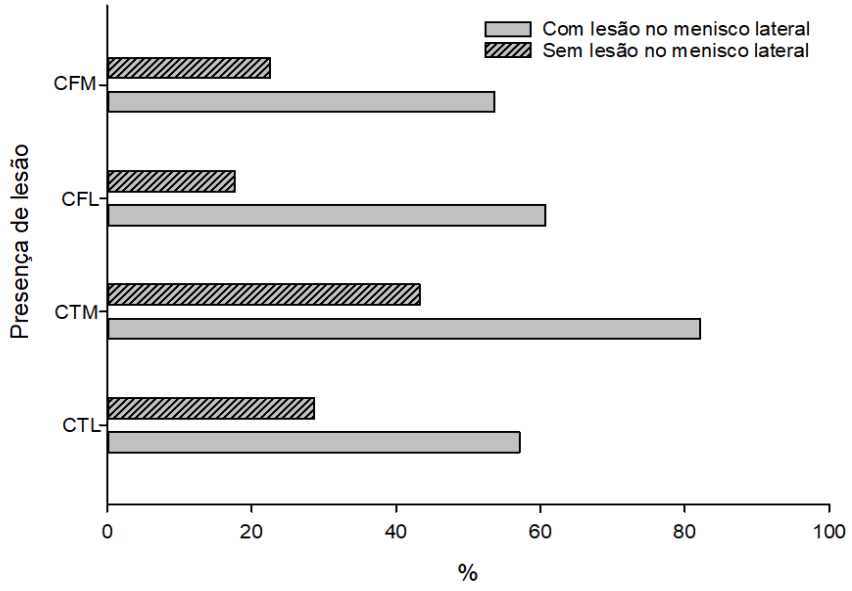


CFM – côndilo femoral medial. CFL – côndilo femoral lateral. CTM – côndilo tibial medial. CTL – côndilo tibial lateral.
Fonte: Autor.

Quando comparadas as categorias normal (sem lesão), mínima fibrilação e as outras (fibrilação moderada ou mais graves) com o tamanho da lesão em côndilos (relativizado à largura de côndilo femoral ou tibial) não houve diferenças estatisticamente significativas, tanto para o menisco medial como para o menisco lateral. As medianas dos tamanhos são estatisticamente próximas, e as distribuições dos tamanhos não diferem significativamente entre os grupos. As Tabelas 7 e 8 apresentam estes resultados.

Tabela 7 - Comparação do tamanho da lesão (em milímetros) em côndilo femoral e tibial, medial e lateral, com o nível de lesão no menisco medial.

| | **Normal** | | | **Mínima fibrilação** | | | **Fibrilação superficial moderada, mas sem ruptura ou mais grave (categoria 3 ou mais)** | | | **P** |
|---|---|---|---|---|---|---|---|---|---|---|
| | **Mediana** | **Percentis** | | **Mediana** | **Percentis** | | **Mediana** | **Percentis** | | |
| | | **25** | **75** | | **25** | **75** | | **25** | **75** | |
| **CFM comp.** | 0,33 | 0,25 | 0,45 | 0,39 | 0,27 | 0,60 | 0,42 | 0,10 | 0,57 | 0,745 |
| **CFM larg.** | 0,21 | 0,15 | 0,29 | 0,27 | 0,17 | 0,38 | 0,34 | 0,22 | 0,42 | 0,062 |
| **CFL comp.** | 0,28 | 0,17 | 0,44 | 0,36 | 0,26 | 0,50 | 0,51 | 0,38 | 0,64 | 0,068 |
| **CFL larg.** | 0,18 | 0,12 | 0,27 | 0,19 | 0,11 | 0,23 | 0,24 | 0,14 | 0,27 | 0,707 |
| **CTM comp.** | 0,35 | 0,31 | 0,42 | 0,38 | 0,32 | 0,41 | 0,34 | 0,30 | 0,40 | 0,702 |
| **CTM larg.** | 0,28 | 0,24 | 0,32 | 0,29 | 0,26 | 0,31 | 0,30 | 0,18 | 0,36 | 0,828 |
| **CTL comp.** | 0,38 | 0,31 | 0,52 | 0,39 | 0,31 | 0,44 | 0,29 | 0,25 | 0,34 | 0,167 |
| **CTL larg.** | 0,23 | 0,19 | 0,29 | 0,27 | 0,23 | 0,36 | 0,24 | 0,14 | 0,34 | 0,157 |

Dados comparados pelo teste de Kruskal Wallis.
CFM comp.: comprimento da lesão em côndilo femoral medial; CFM larg..: largura da lesão em côndilo femoral medial; CFL comp.: comprimento da lesão em côndilo femoral lateral; CFL larg.: largura da lesão em côndilo femoral lateral; CTM comp.: comprimento da lesão em côndilo tibial medial; CTM larg.: largura da lesão em côndilo tibial medial; CTL comp.: comprimento da lesão em côndilo tibial lateral; CTL larg.: largura da lesão em côndilo tibial lateral.
Fonte: Autor.

Tabela 8 - Comparação do tamanho da lesão em côndilo femoral e tibial, medial e lateral, com o nível de lesão no menisco lateral.

| | **Normal** | | | **Mínima fibrilação** | | | **Fibrilação superficial moderada, mas sem ruptura ou mais grave (categoria 3 ou mais)** | | | **P** |
|---|---|---|---|---|---|---|---|---|---|---|
| | **Mediana** | **Percentis** | | **Mediana** | **Percentis** | | **Mediana** | **Percentis** | | |
| | | **25** | **75** | | **25** | **75** | | **25** | **75** | |
| **CFM comp.** | 0,38 | 0,27 | 0,48 | 0,31 | 0,23 | 0,54 | 0,42 | 0,12 | 0,55 | 0,933 |
| **CFM larg.** | 0,25 | 0,17 | 0,30 | 0,19 | 0,15 | 0,34 | 0,27 | 0,17 | 0,40 | 0,762 |
| **CFL comp.** | 0,29 | 0,22 | 0,44 | 0,36 | 0,17 | 0,75 | 0,38 | 0,18 | 0,51 | 0,719 |
| **CFL larg.** | 0,17 | 0,12 | 0,27 | 0,22 | 0,16 | 0,27 | 0,21 | 0,08 | 0,24 | 0,375 |
| **CTM comp.** | 0,35 | 0,31 | 0,42 | 0,40 | 0,32 | 0,52 | 0,30 | 0,25 | 0,36 | 0,064 |
| **CTM larg.** | 0,28 | 0,24 | 0,32 | 0,28 | 0,23 | 0,41 | 0,30 | 0,21 | 0,34 | 0,877 |
| **CTL comp.** | 0,36 | 0,31 | 0,50 | 0,39 | 0,37 | 2,34 | 0,38 | 0,25 | 0,51 | 0,610 |
| **CTL larg.** | 0,26 | 0,20 | 0,30 | 0,23 | 0,20 | 1,24 | 0,23 | 0,14 | 0,26 | 0,564 |

Dados comparados pelo teste de Kruskal Wallis.
CFM comp.: comprimento da lesão em côndilo femoral medial; CFM larg..: largura da lesão em côndilo femoral medial; CFL comp.: comprimento da lesão em côndilo femoral lateral; CFL larg.: largura da lesão em côndilo femoral lateral; CTM comp.: comprimento da lesão em côndilo tibial medial; CTM larg.: largura da lesão em côndilo tibial medial; CTL comp.: comprimento da lesão em côndilo tibial lateral; CTL larg.: largura da lesão em côndilo tibial lateral.
Fonte: Autor.

## 6. DISCUSSÃO

Neste estudo, foram encontradas lesões em 29 meniscos mediais (15,1%) e 28 meniscos laterais (14,6%) em cães com LCCr íntegro. Ridge (2006) relatou a ocorrência de uma lesão em alça de balde no menisco medial de uma fêmea da raça Border Collie com o LCCr íntegro. Da mesma forma, Williams (2010) relatou uma lesão radial em menisco lateral de um Boxer macho sem alterações no LCCr. Em um estudo mais recente com 17 cães com menisco lateral lesionado, 11 deles possuíam LCCr intacto (KRIER et al., 2018). Os APTs dos animais destes estudos não foram citados. Apesar da existência de relatos isolados de lesão meniscal em cães com LCCr íntegro, este é o primeiro estudo avaliando a frequência destas lesões em um número grande de animais sem RLCCr, sendo também o primeiro estudo a tentar correlacionar estas lesões com o ângulo do platô tibial. A maioria dos estudos avaliando lesão meniscal em cães são realizados em pacientes com RLCCr associada (NECAS, ZATLOUKAL, 2002; HAYES, LANGLEY-HOBBS, JEFFERY, 2010; RITZO el al., 2014; WUSTEFELD-JANSSENS et al., 2015).

Em humanos, as lesões dos meniscos podem ser classificadas em dois tipos distintos: traumáticas e degenerativas. As lesões traumáticas geralmente ocorrem em indivíduos ativos mais jovens devido a trauma no joelho, em articulação previamente saudável (sem história prévia de diagnóstico e tratamento de lesão meniscal ou fraturas). As lesões degenerativas são, em contraste, associadas principalmente a idade avançada e doença osteoartrítica preexistente ou incipiente (KIM et al., 2013).

Ridley et al. (2017) observaram que rupturas meniscais laterais isoladas são mais comuns em pacientes humanos com menos de 20 anos e diminuem com a idade, enquanto a prevalência de rupturas meniscais mediais aumenta com a idade. Drosos e Pozo (2003) estudaram causas e mecanismos de lesões meniscais em ambientes esportivos e não esportivos, e observaram lesão do ligamento cruzado anterior concomitante à lesão meniscal em 46,5% dos pacientes na lesão esportiva e em apenas 12,5% dos pacientes com lesão não-esportiva. Dentre os motivos para lesão não-esportiva estavam acidentes automobilísticos, tropeços ou escorregões e quedas. Número considerável de pacientes lesionou o menisco ao se levantar de uma posição de agachamento.

É importante considerar que existem diferenças biomecânicas entre a articulação do joelho humano e do cão ao se tentar traçar um paralelo para as causas predisponentes de lesão meniscal isolada nas duas espécies. Assim como em humanos, idade, atividade física e trauma devem ser fatores a serem considerados, além da mecânica de movimento e mudanças bruscas

de direção ou carga sobre o membro pélvico, porém são fatores que não puderam ser analisados neste estudo pelo fato dos membros chegarem sem histórico e informações de resenha ao avaliador.

Em cães com RLCCr o menisco medial é mais frequentemente acometido, com uma taxa de lesão variando de 38% a 83% dos joelhos com ligamento rompido (RALPHS, WHITNEY, 2002; PLESMAN, GILBERT, CAMPBELL, 2012; DAL-BÓ et al., 2014; RITZO et al., 2014). Neste estudo, no entanto, o número de meniscos mediais e laterais lesionados foi semelhante. Isto pode ser explicado pois, em joelhos com o LCCr íntegro não há o movimento de subluxação cranial da tíbia em relação ao fêmur que faz com que o polo caudal do menisco medial seja comprimido sob o côndilo femoral medial, causando maior trauma ao menisco medial (STONE, BETTS, RUDY, 1980). Uma vez que LCCr estava íntegro nos membros com lesão em menisco, é possível afirmar que a causa desta lesão tem outra origem e que prejudica de forma semelhante ambos os meniscos, visto o número semelhante de meniscos mediais e laterais lesionados. Também é possível sugerir, embora esteja além do escopo deste trabalho, que parte das lesões meniscais observadas pós RLCCr tenham outra origem, podendo estarem presentes antes da lesão em LCCr.

Diferentemente da maioria dos estudos, Ralphs e Whitney (2002) encontraram em cães, taxa de lesão em menisco lateral em joelhos examinados por artroscopia semelhante à taxa de lesão em menisco medial encontrada em outros estudos (77%), assim como ocorreu em nosso estudo, onde as taxas de lesões meniscais mediais e laterais foram semelhantes. Supõe-se que a natureza das lesões meniscais laterais detectadas neste estudo seria de difícil detecção durante procedimento cirúrgico, sem ampliação da imagem e sem pressão por infusão de líquido na articulação do joelho. Mesmo durante o exame artroscópico, avaliação minuciosa do menisco lateral é necessária para detectar lesão e isso pode não ser feito rotineiramente devido à baixa prevalência relatada de lesões meniscais laterais.

Hayes, Langley-Hobbs e Jeffery (2010) observaram que o risco de lesão no menisco medial em cães com LCCr rompido total ou parcialmente aumentou em aproximadamente 1 – 4% para cada quilograma de peso corporal. Algumas raças também tiveram risco aumentado, especialmente Golden Retrivers e Rottweilers. Necas e Zatloukal (2002) examinaram múltiplos fatores que podem estar envolvidos nas rupturas meniscais mediais e concluíram que os cães com menos de 24 kg tiveram risco significativamente menor de rupturas meniscais mediais e cães com osteoartrite mais grave ou derrame articular tiveram risco maior. O aumento da idade teve resultados conflitantes entre estudos, demonstrando ser fator de risco para lesão meniscal em cães com RLCCr no estudo de Kalff et al. (2011),

diferentemente do estudo de Necas e Zatloukal (2002) e Hayes et al. (2010). Todos estes estudos, no entanto, foram realizados em cães com RLCCr. O fato de os membros chegarem ao avaliador sem informações de raça, sexo, idade e peso impossibilitou avaliar estes fatores predisponentes para as lesões neste estudo.

Outra informação que não pôde ser avaliada é se os cães com lesão meniscal possuíam alguma sintomatologia relacionada, uma vez que não havia histórico ou acesso a estes animais previamente a coleta dos membros. No estudo de Krier et al. (2018), cães com rupturas meniscais laterais completas e LCCr íntegro apresentavam claudicação de membro pélvico semelhante a animais com RLCCr. Cães com injúria meniscal associada à RLCCr avaliados na placa de força demonstraram pico de força vertical máxima e impulso vertical máximo significativamente menores em relação aos cães com RLCCr sem dano meniscal (WUSTEFELD-JANSSENS et al., 2015). Novos estudos são necessários para avaliar o quanto cada classificação de lesão meniscal pode comprometer a funcionalidade do membro em animais sem RLCCr.

Não foi encontrada diferença estatisticamente significativa entre as médias do APT de membros com e sem lesão meniscal, tanto para menisco medial quanto para menisco lateral, e não houve um ponto de corte de APT que separe membros com maior ou menor probabilidade de lesão nos meniscos medial ou lateral. Este resultado está de acordo com Kalf et al. (2011), que observaram que não houve diferença significativa no APT pré-operatório entre os grupos com e sem lesão meniscal tardia após estabilização com TPLO. Da mesma forma, Guastella, Fox e Cook (2008) demonstraram que APT maior não aumentou a probabilidade da presença de rupturas meniscais no procedimento de TPLO em cães das raças Labrador Retriever, Rottweiler, Boxer e Pastor Alemão. Gatineau et al. (2011) também observaram que o APT pré-operatório não influenciou a presença de lesão meniscal durante o procedimento de TPLO em um estudo retrospectivo com 476 procedimentos.

Kaufman et al. (2016) não encontraram associação entre a presença de lesão em alça de balde no menisco medial com escores de lesão de cartilagem do côndilo femoral medial e do platô tibial medial, bem como com a osteofitose periarticular. Em nosso estudo, no entanto, tanto os meniscos mediais quanto os laterais lesionados tiveram significativa associação com lesões nos côndilos femoral (medial e lateral) e tibial (medial e lateral). Nossos resultados corroboram com os encontrados por Krier et al. (2018), que demonstraram que cães com ruptura completa do menisco lateral desenvolveram OA do compartimento lateral do joelho levando à perda de cartilagem articular. Thieman et al. (2009) avaliaram o efeito biomecânico de cinco tipos de lesões meniscais simuladas em joelho de cadáveres

caninos e observaram que as lesões em alça de balde, flap e lesões complexas causaram aumento maior que 45% na pressão de pico de contato em relação ao controle, mas lesões mais simples (radiais e longitudinais) não tiveram alterações significativas. É importante determinar se a lesão de OA estava presente antes da lesão em menisco ou se a lesão no menisco promoveu agravamento da OA, porém esta informação está além do escopo deste trabalho, sendo importante tema para pesquisa futura.

Apesar de haver significativa associação entre a presença de lesões meniscais e condilares, não é possível estabelecer se as lesões nos meniscos predispuseram as lesões nos côndilos ou vice-versa. Como tanto o menisco como a cartilagem articular estão estreitamente interligados anatomicamente e biomecanicamente, a perda da função biomecânica de qualquer tecido através de trauma único ou como resultado de lesão induzida por estresse cíclico terá impacto no outro. Da mesma forma, eventos biológicos, como a ativação celular das cascatas pró-inflamatórias/proteases no tecido ou na articulação, podem regular positivamente a degradação de suas matrizes extracelulares (DUBUC et al., 2018). A ruptura meniscal espontânea ou traumática pode perturbar a biomecânica do joelho, levando à OA, mas a OA do joelho também pode causar ruptura meniscal por sobrecarga anormal e alteração da estrutura meniscal (ENGLUND; GUERMAZI; LOHMANDER, 2009).

Wyland et al. (2002) desenvolveram modelo experimental de lesão meniscal em um grupo de cães e outro grupo foi submetido à meniscectomia parcial. Ambos os grupos obtiveram condropatia macroscópica significativamente maior do que os controles contralaterais não operados 12 semanas após o procedimento, e a rigidez de tração da cartilagem foi significativamente menor do que os controles não operados em quase 28% em ambos os grupos experimentais. Meniscos funcionais são críticos para a articulação do joelho, pois os pacientes sem meniscos saudáveis desenvolverão eventualmente sinais de OA, como fibrilação da cartilagem articular, formação de fissuras e estreitamento do espaço articular.

Além da RLCCr e da lesão meniscal, outros fatores podem contribuir para o desenvolvimento da OA no joelho canino. Luxação de patela, fêmeas e peso acima de 10 kg são fatores de risco para o desenvolvimento da OA no joelho (RAMÍREZ-FLORES, 2017).

Quando comparadas as categorias normal (sem lesão), mínima fibrilação e as outras (fibrilação moderada ou mais graves) com o tamanho da lesão em côndilos (relativizado à largura de côndilo femoral ou tibial) não houve diferenças estatisticamente significativas, tanto para o menisco medial como para o menisco lateral. Desta forma, apesar da presença de lesão meniscal estar associada com a presença de lesão nos côndilos, a gravidade da lesão no

menisco não está associada ao tamanho da lesão nos côndilos. A maioria das lesões meniscais foram fibrilações superficiais (n = 20 para cada menisco), ou seja, lesões pouco graves.

A escolha da tinta a ser utilizada foi dificultada inicialmente por existirem outros tipos de tintas também denominadas como “tinta indiana”, como a tinta indiana para tatuagem de henna. A tinta foi escolhida baseando-se no trabalho de Schimitz et al. (2010).

A tinta indiana já foi usada em diversos estudos para avaliação macroscópica de lesões da cartilagem articular (MEACHIM, 1972; RICHARDSON et al., 2001; HANNINK et al., 2011). Klompmaker et al. (1996) utilizaram a tinta indiana para avaliação do padrão vascular de meniscos de cães reparados com polierutano poroso, injetando a tinta na artéria e veia femorais dos animais. Para avaliação macroscópica de lesões nos meniscos, com aplicação direta da tinta sobre os mesmos, não foram encontrados estudos em cães até o momento.

Dubuc et al. (2018) utilizaram a tinta indiana para avaliação meniscal em equinos. No entanto, não há muitas informações sobre a técnica utilizada. Nosso estudo demonstrou que a tinta indiana é eficaz para avaliação macroscópica de lesões nos meniscos de cães, destacando até mesmo lesões mais superficiais (fibrilações). Além disso, é de fácil aplicação, apresenta baixo custo e é facilmente adquirida. Assim, esta técnica poderá ser utilizada mais vezes em estudos de avaliação meniscal nesta espécie.

## 6.1 LIMITAÇÕES

A maior limitação deste trabalho foi a ausência de informações como peso, idade, raça e sexo dos animais. Um dos objetivos iniciais deste trabalho era avaliar se estes fatores poderiam contribuir para a existência da lesão meniscal e dos côndilos femorais e tibiais. No entanto, um número muito baixo de membros chegava ao avaliador com estas informações, por isto essa análise não seria fidedigna.

Outra limitação foi a ausência de histórico dos animais, que impossibilitou saber se as lesões presentes causavam sintomas como claudicação e dor.

## 7. CONCLUSÃO

Conclui-se que a presença de lesão meniscal em cães com ligamento cruzado cranial íntegro é mais comum do que relatado na literatura e deve ser considerada como diagnóstico diferencial para patologias do joelho, estando fortemente correlacionada com a presença de doença articular degenerativa nos côndilos femorais e tibiais.

Conclui-se também que o APT não foi fator predisponente para a presença de lesão meniscal nos membros avaliados.

A coloração com tinta indiana pode ser utilizada para avaliação macroscópica de lesões nos meniscos e côndilos femorais e tibiais.

## REFERÊNCIAS


ABERCROMBY, R.; INNES, J.; MAY , C. Arthritis . In: HOULTON J. et al. (Eds). **BSAVA Manual of Canine and Feline Musculoskeletal Disorders**. Glochester, England, p. 81-109, 2006.

ALTMAN, R. D.; GOLD, G. E. Atlas of individual radiographic features in osteoarthritis, revised. **Osteoarthritis and cartilage**, v. 15, p. A1-A56, 2007.

ANDERSSON-MOLINA, H.; KARLSSON, H.; ROCKBORN, P. Arthroscopic partial and total meniscectomy: a long-term follow-up study with matched controls. **Arthroscopy: The Journal of Arthroscopic & Related Surgery**, v. 18, n. 2, p. 183-189, 2002.

ARAGON, C. L.; BUDSBERG, S. C. Applications of evidence-based medicine: cranial cruciate ligament injury repair in the dog. **Veterinary Surgery**, v. 34, n. 2, p. 93-98, 2005.

ARNOCZKY, S. P. The cruciate ligaments: the enigma of the canine stifle. **Journal of Small Animal Practice**, v. 29, n. 2, p. 71-90, 1988.

ARNOCZKY, S. P. Pathomechanics of cruciate ligament and meniscal injuries. In: BOJRAB, M. J. **Disease Mechanisms in Small Animal Surgery**. Philadelphia: Lea & Febiger, 1993. p. 764-776.

ARNOCZKY, S. P.; TORZILLI, P. A.; MARSHALL, J. L. Biomechanical evaluation of anterior cruciate ligament repair in dog-analysis of instant center of motion. **Journal of the American Animal Hospital Association**, v. 13, n. 5, p. 553-558, 1977.

BLOND, L. et al. Diagnostic accuracy of magnetic resonance imaging for meniscal tears in dogs affected with naturally occuring cranial cruciate ligament rupture. **Veterinary Radiology & Ultrasound**, v. 49, n. 5, p. 425-431, 2008.

BRAUN, H. J.; GOLD, G. E. Diagnosis of osteoarthritis: imaging. **Bone**. v. 51, n. 2, p. 278-288, 2012.

CARPENTER J. R, D. H.; COOPER, R. C. Mini review of canine stifle joint anatomy. **Anatomia, Histologia, Embryologia**, v. 29, n. 6, p. 321-329, 2000.

CARTER, C. W.; KOCHER, M. S. Meniscus repair in children. **Clinics in Sports Medicine**, v. 31, n. 1, p. 135-154, 2012.

CHANG, D. G. et al. Quantitation and localization of cartilage degeneration following the induction of osteoarthritis in the rabbit knee. **Osteoarthritis and Cartilage**, v. 5, n. 5, p. 357-372, 1997.

COOK, J. L. et al. The OARSI histopathology initiative–recommendations for histological assessments of osteoarthritis in the dog. **Osteoarthritis and Cartilage**, v. 18, p. S66-S79, 2010.

DAL-BÓ, Í. S. et al. Correlação entre ruptura de ligamento cruzado cranial e lesão de menisco medial em cães. **Ciência Rural**, v. 44, n. 8, 2014.

D'ANJOU, M. A. et al. Osteophytosis, subchondral bone sclerosis, joint effusion and soft tissue thickening in canine experimental stifle osteoarthritis: comparison between 1.5 T magnetic resonance imaging and computed radiography. **Veterinary Surgery**, v. 37, n. 2, p. 166-177, 2008.

DILLON, D. E. et al. Risk factors and diagnostic accuracy of clinical findings for meniscal disease in dogs with cranial cruciate ligament disease. **Veterinary Surgery**, v. 43, n. 4, p. 446-450, 2014.

DUBUC, J. et al. Equine meniscal degeneration is associated with medial femorotibial osteoarthritis. **Equine Veterinary Journal**, v. 50, n. 1, p. 133-140, 2018.

ENGLUND, M.; GUERMAZI, A.; LOHMANDER, S. L. The role of the meniscus in knee osteoarthritis: a cause or consequence? **Radiologic Clinics**, v. 47, n. 4, p. 703-712, 2009.

EVANS, H. E.; HERMANSON, J. W. The skeleton, arthrology, the muscular system. In: EVANS, H. E.; DE LAHUNTA, A. **Miller's Anatomy of the Dog**, 3rd edn. Philadelphia, PA: W.B. Saunders Company, 1993. p. 122-384.

FRANKLIN, S. P.; GILLEY, R. S., PALMER, R. H. Meniscal injury in dogs with cranial cruciate ligament rupture. **Compendium on Continuing Education for the Practising Veterinarian,** v. 32, n. 10, p. E1-E11, 2010.

GALINDO-ZAMORA, V. et al. Diagnostic accuracy of a short-duration 3 Tesla magnetic resonance protocol for diagnosing stifle joint lesions in dogs with non-traumatic cranial cruciate ligament rupture. **BMC Veterinary Research**, v. 9, n. 1, p. 40, 2013.

GUASTELLA, D. B.; FOX, D.B.; COOK, J. L. Tibial plateau angle in four common canine breeds with cranial cruciate ligament rupture, and its relationship to meniscal tears. **Veterinary and Comparative Orthopaedics and Traumatology (VCOT)**, v. 21, n. 2, p. 125-128, 2008.

HANNINK, G. et al. Changes in articular cartilage after meniscectomy and meniscus replacement using a biodegradable porous polymer implant. **Knee Surgery, Sports Traumatology, Arthroscopy**, v. 19, n. 3, p. 441-451, 2011.

HAYASHI, K.; MANLEY, P. A.; MUIR, P.. Cranial cruciate ligament pathophysiology in dogs with cruciate disease: a review. **Journal of the American Animal Hospital Association**, v. 40, n. 5, p. 385-390, 2004.

HAYES, G. M.; LANGLEY- HOBBS, S. J.; JEFFERY, N. D. Risk factors for medial meniscal injury in association with cranial cruciate ligament rupture. **Journal of Small Animal Practice**, v. 51, n. 12, p. 630-634, 2010.

HOFFMANN, D. E. et al. Tibial tuberosity advancement in 65 canine stifles. **Veterinary and Comparatives Orthopaedics Traumatology,** v. 19, n. 2, p. 219-227, 2006.

INNES, J. F. et al. Radiographic progression of osteoarthritis of the canine stifle joint: a prospective study. **Veterinary Radiology & Ultrasound**, v. 45, n. 2, p. 143-148, 2004.

JANDI, A. S.; SCHULMAN, Alan J. Incidence of motion loss of the stifle joint in dogs with naturally occurring cranial cruciate ligament rupture surgically treated with tibial plateau leveling osteotomy: longitudinal clinical study of 412 cases. **Veterinary Surgery**, v. 36, n. 2, p. 114-121, 2007.

JOHNSON, J. M.; JOHNSON, A. L. Cranial cruciate ligament rupture: pathogenesis, diagnosis, and postoperative rehabilitation. **Veterinary Clinics of North America: Small Animal Practice**, v. 23, n. 4, p. 717-733, 1993.

KALFF, S.; MEACHEM, S.; PRESTON, C. Incidence of medial meniscal tears after arthroscopic assisted tibial plateau leveling osteotomy. **Veterinary Surgery**, v. 40, n. 8, p. 952-956, 2011.

KAUFMAN, K. et al. Articular cartilage scores in cranial cruciate ligament- deficient dogs with or without bucket handle tears of the medial meniscus. **Veterinary Surgery**, v. 46, n. 1, p. 120-129, 2017.

KIM, J. et al. Traumatic and non-traumatic isolated horizontal meniscal tears of the knee in patients less than 40 years of age. **European Journal of Orthopaedic Surgery & Traumatology**, v. 23, n. 5, p. 589-593, 2013.

KLOMPMAKER, J. et al. Meniscal repair by fibrocartilage in the dog: characterization of the repair tissue and the role of vascularity. **Biomaterials**, v. 17, n. 17, p. 1685-1691, 1996.

KORVICK, D. L.; PIJANOWSKI, G. J.; SCHAEFFER, D. J. Three-dimensional kinematics of the intact and cranial cruciate ligament-deficient stifle of dogs. **Journal of Biomechanics**, v. 27, n. 1, p. 77-87, 1994.

KRIER, E. M. et al. Articular cartilage lesions associated with complete lateral meniscal tears in the dog. **Veterinary Surgery**, v. 47, n. 7, p. 958-962, 2018.

LAVERTY, S. et al. The OARSI histopathology initiative–recommendations for histological assessments of osteoarthritis in the rabbit. **Osteoarthritis and Cartilage**, v. 18, p. S53-S65, 2010.

LEESON, T. S.; LEESON C. R.; PAPARO, A. A. Specialized Connective tissue: cartilage and bone. In: **Text/Atlas of Histology**. Philadelphia: W.B. Saunders Company, 1988. p. 159-194.

MEACHIM, G. Light microscopy of Indian ink preparations of fibrillated cartilage. **Annals of the Rheumatic Diseases**, v. 31, n. 6, p. 457, 1972.

MADSEN, S. J.; PATTERSON, M. S.; WILSON, B. C. The use of India ink as an optical absorber in tissue-simulating phantoms. **Physics in Medicine & Biology**, v. 37, n. 4, p. 985, 1992.

MUIR, P. History and clinical signs of cruciate ligament rupture. **Advances in the Canine Cranial Cruciate Ligament,** p. 101-104, 2010.

NECAS, A; ZATLOUKAL, J. Factors related to the risk of meniscal injury in dogs with cranial cruciate ligament rupture. **Acta Veterinaria Brno**, v. 71, n. 1, p. 77-84, 2002.

PAYNE, J. T.; CONSTANTINESCU, G. M. Stifle joint anatomy and surgical approaches in the dog. **Veterinary Clinics of North America: Small Animal Practice**, v. 23, n. 4, p. 691-701, 1993.

PETAZZONI, M.; JAEGER, G.H. Radiographic Measurements of the Tibia. In: **____Atlas of Clinical Goniometry and Radiographic Measurements of the Canine Pelvic Limb**. 2ed. Milano: Merial SAS, 2008; cap.6, p. 60-73.

PLESMAN, R.; GILBERT, P.; CAMPBELL, J. Detection of meniscal tears by arthroscopy and arthrotomy in dogs with cranial cruciate ligament rupture. **Veterinary and Comparative Orthopaedics and Traumatology**, v. 26, n. 01, p. 42-46, 2013.

POZZI, A.; HILDRETH, B. E.; RAJALA- SCHULTZ, P. J. Comparison of arthroscopy and arthrotomy for diagnosis of medial meniscal pathology: an ex vivo study. **Veterinary Surgery**, v. 37, n. 8, p. 749-755, 2008.

POZZI, A.; TONKS, C. A.; LING, H. Femorotibial contact mechanics and meniscal strain after serial meniscectomy. **Veterinary Surgery**, v. 39, n. 4, p. 482-488, 2010.

RALPHS, S. C.; WHITNEY, W. O. Arthroscopic evaluation of menisci in dogs with cranial cruciate ligament injuries: 100 cases (1999–2000). **Journal of the American Veterinary Medical Association**, v. 221, n. 11, p. 1601-1604, 2002.

RAMÍREZ-FLORES, G. I. et al. Correlation between osteoarthritic changes in the stifle joint in dogs and the results of orthopedic, radiographic, ultrasonographic and arthroscopic examinations. **Veterinary Research Communications**, v. 41, n. 2, p. 129-137, 2017.

REIF, U. et al. Influence of limb positioning and measurement method on the magnitude of the tibial plateau angle. **Veterinary Surgery**, v. 33, n. 4, p. 368-375, 2004.

RICHARDSON, C. D. et al. Quantitative characterisation of osteoarthritis in the guinea pig. **Orthopaedic Research Society**, v. 26, 2001.

RIDGE, P. A. Isolated medial meniscal tear in a Border Collie. **Veterinary and Comparative Orthopaedics and Traumatology**, v. 19, n. 02, p. 110-112, 2006.

RIDLEY, T. J. et al. Age differences in the prevalence of isolated medial and lateral meniscal tears in surgically treated patients. **The Iowa Orthopaedic Journal**, v. 37, p. 91, 2017.

RITZO, M. E. et al. Incidence and type of meniscal injury and associated long- term clinical outcomes in dogs treated surgically for cranial cruciate ligament disease. **Veterinary Surgery**, v. 43, n. 8, p. 952-958, 2014.

ROBINS, G. M. The canine stifle joint. In: LEA; FEBIGER. **Canine Orthopedics**. Philadelphia, 1990; p. 693-702.

SCHMITZ, N. et al. Basic methods in histopathology of joint tissues. **Osteoarthritis and Cartilage**, v. 18, p. S113-S116, 2010.

SCHULZ, K. Diseases of the joint. In: FOSSUM, T.W. (Ed). **Small Animal Surgery**. 3.ed. St Louis: Mosby, 2007. Cap.33, p.1285-1289.

STANITSKI, C. L.; HARVELL, J. C.; FU, F.. Observations on acute knee hemarthrosis in children and adolescents. **Journal of Pediatric Orthopaedics**, v. 13, n. 4, p. 506-510, 1993.

STEHLING, C. et al. Subjects with higher physical activity levels have more severe focal knee lesions diagnosed with 3T MRI: analysis of a non-symptomatic cohort of the osteoarthritis initiative. **Osteoarthritis and Cartilage**, v. 18, n. 6, p. 776-786, 2010.

STEPHAN, J. S.; MCLAUGHLIN, Jr R. M.; GRIFFITH, G. Water content and glycosaminoglycan disaccharide concentration of the canine meniscus. **American Journal of Veterinary Research**, v. 59, n. 2, p. 213-216, 1998.

STONE, E. A.; BETTS, C. W.; RUDY, R. L. Folding of the caudal horn of the medial meniscus secondary to severence of the cranial cruciate ligament. **Veterinary Surgery**, v. 9, n. 4, p. 121-124, 1980.

SWAGERTY, D. L.; HELLINGER, D. Radiographic assessment of osteoarthritis. **American Family Physician**, v. 64, n. 2, p. 279-288, 2001.

THIEMAN, K. M. et al. Contact mechanics of simulated meniscal tears in cadaveric canine stifles. **Veterinary Surgery**, v. 38, n. 7, p. 803-810, 2009.

TIVERS, M. S. et al. Diagnostic accuracy of positive contrast computed tomography arthrography for the detection of injuries to the medial meniscus in dogs with naturally occurring cranial cruciate ligament insufficiency. **Journal of Small Animal Practice**, v. 50, n. 7, p. 324-332, 2009.

VAN DER SLUIJS, J. A. et al. The reliability of the Mankin score for osteoarthritis. **Journal of Orthopaedic Research**, v. 10, n. 1, p. 58-61, 1992.

WILLIAMS, R. A. Isolated lateral meniscos tear in a boxer. **Veterinary Record,** v. 167, p. 419 -420, 2010.

WUSTEFELD- JANSSENS, B. G. et al. Peak vertical force and vertical impulse in dogs with cranial cruciate ligament rupture and meniscal injury. **Veterinary Surgery**, v. 45, n. 1, p. 60-65, 2016.

WYLAND, D. J. et al. Chondropathy after meniscal tear or partial meniscectomy in a canine model. **Journal of Orthopaedic Research**, v. 20, n. 5, p. 996-1002, 2002.

YU, H. et al. Effect of advanced oxidation protein products on articular cartilage and synovium in a rabbit osteoarthritis model. **Orthopaedic surgery**, v. 7, n. 2, p. 161-167, 2015.

# ANEXO A

UFRGS
UNIVERSIDADE FEDERAL DO RIO GRANDE DO SUL

CEUA UFRGS

pro pesq

PRÓ-REITORIA DE PESQUISA

COMISSÃO DE ÉTICA NO USO DE ANIMAIS

**CARTA DE CIÊNCIA**

**A Comissão de Ética no Uso de Animais em Pesquisa da Universidade Federal do Rio Grande do Sul analisou o projeto de pesquisa:**

**Número:** 33329

**Título:** AVALIACAO POST MORTEM DE LESOES MENISCAIS EM CAES

**Pesquisador responsável:** MÁRCIO POLETTO FERREIRA

A Comissão de Ética no Uso de Animais da UFRGS (CEUA/UFRGS) está ciente da realização do projeto **33329 – "Avaliação Post mortem de lesões meniscais em cães",** para a utilização de cadáveres de cães, de diversas raças, com idade igual ou superior a um ano, provenientes do Setor de Patologia Veterinária da UFRGS; de acordo com os preceitos das Diretrizes e Normas Nacionais e Internacionais, especialmente a Lei 11.794 de 08 de novembro de 2008, o Decreto 6899 de 15 de julho de 2009, e as normas editadas pelo Conselho Nacional de Controle da Experimentação Animal (CONCEA), que disciplinam a produção, manutenção e/ou utilização de animais do filo Chordata, subfilo Vertebrata (exceto o homem) em atividade de ensino ou pesquisa.

**Porto Alegre, 7 de julho de 2017.**

**Marcelo Meller Alievi**
**Coordenador da CEUA/UFRGS**