

**UNIVERSIDADE FEDERAL DO RIO GRANDE DO SUL**  
**FACULDADE DE VETERINÁRIA**

**AFECCÕES PALPEBRAIS EM CÃES E GATOS: REVISÃO DE  
LITERATURA**

Alessandra Fernandez da Silva  
Acadêmica de Medicina Veterinária

**PORTO ALEGRE**

**2021**

**UNIVERSIDADE FEDERAL DO RIO GRANDE DO SUL**  
**FACULDADE DE VETERINÁRIA**

**Afecções palpebrais em cães e gatos:**

**Revisão de literatura**

**Autor: Alessandra Fernandez da  
Silva**

**Trabalho apresentado à Faculdade de  
Veterinária como requisito parcial para a  
obtenção da graduação em Medicina  
Veterinária**

**Orientador: Prof. Dr. João Antonio  
Tadeu Pigatto**

**PORTO ALEGRE**

**2021**

### CIP - Catalogação na Publicação

Silva, Alessandra Fernandez da  
Afecções palpebrais em cães e gatos - Revisão de  
literatura. / Alessandra Fernandez da Silva. -- 2021.  
123 f.  
Orientador: João Antonio Tadeu Pigatto.

Trabalho de conclusão de curso (Graduação) --  
Universidade Federal do Rio Grande do Sul, Faculdade  
de Veterinária, Curso de Medicina Veterinária, Porto  
Alegre, BR-RS, 2021.

1. Pálpebra. 2. Terceira pálpebra. 3. Cirurgia  
oftálmica. I. Pigatto, João Antonio Tadeu, orient.  
II. Título.

Alessandra Fernandez da Silva

AFECÇÕES PALPEBRAIS EM CÃES E GATOS: REVISÃO DE LITERATURA

Aprovado em 19/05/2021

APROVADO POR:

---

Prof. Dr. João Antonio Tadeu Pigatto

Orientador e Presidente da Comissão

---

Profª. Dra. Ana Cristina Pacheco de Araújo

Membro da Comissão

---

Prof. Dr. Marcelo Meller Alievi

Membro da Comissão

## AGRADECIMENTOS

Aos meus pais, Miriam e Fernando, agradeço de forma especial, por terem me ensinado desde muito cedo a importância dos estudos, e me dado todos os subsídios que puderam para que eu alcançasse o meu melhor, com as melhores oportunidades. Além disso, agradeço por sempre compreenderem a minha dedicação que, muitas vezes, toma todo o meu tempo. Por terem me apoiado em grandes e em pequenos momentos, sempre com muita compreensão e amor. Agradeço também ao meu irmão, Fabrício, pelo exemplo que sempre me deu, pelos conselhos, auxílios, apoio e proteção de irmão mais velho.

Aos meus amigos, irmãos de vida, que dão sentido à grande parte da minha existência, também deixo minha imensa gratidão. Obrigada por fazerem da minha vida mais leve. Por descomplicarem problemas e rirem deles comigo. É muito bom ter com quem contar.

À minha melhor amiga e, agora, colega de profissão, Keylla, minha eterna gratidão, lealdade e amor. Obrigada por ter cruzado meu caminho com tanta doçura, me ensinando o significado de apoio incondicional, mesmo quando não se trata de laços de sangue.

Às amigas que conquistei ao longo desse período de graduação, que sofreram nos corredores da FAVET comigo antes de provas, em dias de frio, dias de chuva. Obrigada pela parceria desses anos, espero sempre encontrar vocês nos caminhos da vida.

Ao meu namorado, João, agradeço por sempre me incentivar a seguir em frente e superar meus limites. Por me entender em momentos difíceis e abrir meus olhos para a resolução dos problemas, sempre de maneira positiva e otimista. Obrigada por dividir sonhos comigo.

A todas as pessoas que conheci no Serviço de Oftalmologia Veterinária do HCV-UFRGS. A todas as mestrandas e estagiários, meu muito obrigada pelo acolhimento e aprendizado compartilhado. Agradeço especialmente à Maiara, que se mostrou muito mais que uma colega, mas também uma grande amiga e incentivadora.

Por fim, agradeço ao meu professor e orientador, João Pigatto, por tudo que me ensinou e por sempre me fazer enxergar que eu era - e sou - capaz. Por mostrar que o caminho é longo e que nada se faz sem dedicação. E, principalmente, por me encantar com o mundo da oftalmologia veterinária, especialidade em que me encontrei e pretendo estudar por toda a minha vida profissional a partir de agora.

## RESUMO

As afecções palpebrais representam a maior casuística na oftalmologia veterinária, quando comparadas a outras enfermidades que acometem o globo ocular e seus anexos. Em cães e gatos, as pálpebras são divididas em superior, inferior e terceira pálpebra – ou membrana nictitante, e têm como principal função a proteção da superfície ocular. Além disso, nas pálpebras estão localizadas as glândulas responsáveis pela formação do filme lacrimal. Assim sendo, essas estruturas exercem papel fundamental na manutenção da visão e do globo ocular em si. Com o estudo objetiva-se evidenciar os diferentes acometimentos palpebrais em cães e gatos, bem como trazer uma revisão acerca da anatomia e fisiologia das pálpebras, para facilitar o entendimento. Serão abordados as causas, as principais raças susceptíveis, os sinais clínicos, o diagnóstico, o tratamento e o prognóstico de cada afecção.

Palavras-chave: Pálpebra. Terceira pálpebra. Cirurgia oftálmica.

## **ABSTRACT**

Eyelid disorders represent the most commonly detected diseases in veterinary ophthalmology when compared to other conditions that affect the eyeball and its attachments. In dogs and cats the eyelids are divided into upper, lower and third eyelid - or nictitating membrane, and their main function is to protect the ocular surface. In addition, the glands responsible for the formation of the tear film are located in the eyelids. Therefore, these structures play a fundamental role in maintaining vision and the eyeball itself. The study aims to highlight the different eyelid disorders in dogs and cats, as well as bring a review about the anatomy and physiology of the eyelids, to facilitate understanding. Among the topics discussed in this study are causes, main susceptible races, clinical signs, diagnosis, treatment and prognosis of each disease.

Key-words: Eyelid. Third eyelid. Ophthalmic surgery.

## LISTA DE ILUSTRAÇÕES

Figura 1	Secção transversal da pálpebra de um cão.....	16
Figura 2	Músculos palpebrais.....	17
Figura 3	Desenho da secção histológica da membrana nictitante dos mamíferos.....	18
Figura 4	Membrana nictitante do cão.....	19
Figura 5	Sistema nasolacrimal.....	20
Figura 6	Agenesia de pálpebra superior localizada na porção lateral em um felino.....	24
Figura 7	Pós operatório imediato de procedimento para correção de agenesia palpebral utilizando a técnica de transposição de comissura labial.....	25
Figura 8	Dermoide de canto lateral e conjuntiva em um buldogue francês de 6 meses de idade.....	26
Figura 9	Desenho esquemático representando cílios emergindo das glândulas de Meibomius.....	28
Figura 10	Cão da raça shih-tzu, 2 anos, distiquíase de pálpebra superior.....	28
Figura 11	Cílio ectópico localizado na porção central da pálpebra superior em um cão.....	33
Figura 12	Posições da margem palpebral.....	34
Figura 13	Cão da raça shar pei com entrópio bilateral.....	36
Figura 14	Correção de entrópio por blefaroplastia temporária.....	37
Figura 15	Ilustração da técnica de Quickert-Rathbun.....	38
Figura 16	Procedimento de Hotz-Celsus para correção de entrópio severo de pálpebra inferior com úlcera de córnea.....	39
Figura 17	Procedimento de Wyman.....	41
Figura 18	Procedimento de Hotz-Celsus com ressecção de espessura total da porção lateral da pálpebra inferior.....	42
Figura 19	Cão da raça dogue de bordeaux, 2 anos de idade, apresentando “olho de diamante”.....	46
Figura 20	Técnica de Kuhnt-Szymanowski.....	47
Figura 21	Método de Blaskovics.....	48
Figura 22	Técnica de Kuhnt-Szymanowski-Blaskovics modificada por Fox e Smith.....	49
Figura 23	Método de Bigelbach para cantoplastia lateral.....	51
Figura 24	Método de Grussendorf para cantoplastia lateral.....	52
Figura 25	Principais regiões afetadas pela triquiíase.....	56
Figura 26	Cão da raça cocker spaniel, 6 anos de idade, com triquiíase.....	56



Figura 27 Método de Stades.....	58
Figura 28 Múltiplos adenomas de glândulas tarsais em cão com idade avançada.....	61
Figura 29 Cão da raça cocker spaniel inglês, 12 anos de idade, com diagnóstico de epitelioma na pálpebra inferior.....	62
Figura 30 Felino, sem raça definida, 8 anos de idade, com diagnóstico de carcinoma de células escamosas.....	63
Figura 31 Felino da raça himalaia, 2 anos de idade, diagnosticado com hidrocistoma palpebral apócrino.....	72
Figura 32 Blefaroplastia reconstrutiva por H-plastia.....	75
Figura 33 Blefaroplastia reconstrutiva por Z-plastia .....	76
Figura 34 Cão, sem raça definida, com blefarite severa.....	77
Figura 35 Cão da raça shih-tzu, 6 meses de idade, com prolapso unilateral da glândula lacrimal da terceira pálpebra.....	88
Figura 36 Técnica da “bolsa” descrita por Morgan.....	90
Figura 37 Cão da raça boxer, 3 anos de idade, diagnosticado com hemangiossarcoma da terceira pálpebra.....	100

## **LISTA DE TABELAS**

Tabela 1 Reflexos palpebrais.....	21
-----------------------------------	----

## LISTADE ABREVIATURAS, SIGLAS E SÍMBOLOS

® - Marca registrada

°C – Graus Celsius

BAAF – Biópsia aspirativa por agulha fina

CBC – Carcinoma de células basais

CCE – Carcinoma de células escamosas

cm - Centímetro

CO<sub>2</sub> – Dióxido de carbono

d.C. – depois de Cristo

FeLV – Vírus da leucemia felina

FeSV – Vírus do sarcoma felino

mA – Miliampere

ml – Mililitro

mm - Milímetro

MRSP - *Staphylococcus pseudintermedius* resistente à meticiclina

PCR – Reação em cadeia da polimerase

PNST – Tumor de bainha de nervo periférico

UFRGS – Universidade Federal do Rio Grande do Sul

## SUMÁRIO

<b>1 INTRODUÇÃO.....</b>	<b>12</b>
<b>2 ASPECTOS GERAIS E FUNÇÃO DAS PÁLPEBRAS.....</b>	<b>14</b>
2.1 Anatomia das pálpebras.....	14
2.1.1 Pálpebra superior e inferior .....	14
2.1.2 Terceira pálpebra.....	18
2.2 Fisiologia das pálpebras .....	19
<b>3 CONSIDERAÇÕES GERAIS NO EXAME OFTÁLMICO E CIRURGIA PALPEBRAL .....</b>	<b>22</b>
<b>4 AFECÇÕES DE PÁLPEBRAS SUPERIOR E INFERIOR EM CÃES E GATOS .....</b>	<b>23</b>
4.1 Afecções congênicas.....	23
4.1.1 Anquilobléfaro .....	23
4.1.2 Agenesia ou coloboma palpebral .....	23
4.1.3 Dermoide e displasia palpebral.....	26
4.2 Afecções de cílios .....	27
4.2.1 Distiquíase .....	27
4.2.2 Cílio ectópico .....	32
4.3 Entrópio .....	34
4.4 Ectrópio e macrobléfaro .....	45
4.5 Microbléfaro .....	54
4.6 Triquíase .....	55
4.7 Neoplasias das pálpebras superior e inferior e blefaroplastia reconstrutiva.....	59
4.7.1 Neoplasias das glândulas de Meibomius .....	60
4.7.2 Carcinomas palpebrais.....	63
4.7.3 Mastocitoma palpebral .....	65
4.7.4 Papiloma palpebral.....	66
4.7.5 Melanoma palpebral.....	67
4.7.6 Linfossarcoma palpebral.....	67
4.7.7 Schwannoma palpebral.....	68
4.7.8 Histiocitoma cutâneo .....	70
4.7.9 Fibroma/Fibrossarcoma .....	70
4.7.10 Tricoblastoma/Tricoepitelioma .....	71
4.7.11 Hidrocistoma apócrino .....	71
4.7.12 Hamartoma.....	73
4.7.13 Blefaroplastia reconstrutiva .....	74

4.8 Blefarites.....	77
4.8.1 Calázio, hordéolo e meibomite .....	77
4.8.2 Blefarites imunomediadas .....	78
4.8.3 Blefarites autoimunes .....	82
4.9 Trauma.....	84
<b>5 AFECÇÕES DE TERCEIRA PÁLPEBRA EM CÃES E GATOS .....</b>	<b>86</b>
5.1 Eversão da cartilagem da terceira pálpebra .....	86
5.2 Prolapso da glândula da terceira pálpebra .....	87
5.3 Protrusão da terceira pálpebra.....	92
5.3.1 Síndrome de Horner .....	93
5.3.2 Síndrome de Haw .....	95
5.3.3 Disautonomia .....	95
5.4 Neoplasias da terceira pálpebra .....	96
5.4.1 Adenocarcinoma da terceira pálpebra .....	99
5.4.2 Neoplasias de endotélio vascular .....	99
5.5 Doenças inflamatórias da terceira pálpebra.....	101
5.5.1 Episcleroceratite nodular granulomatosa.....	101
5.5.2 Plasmoma.....	102
5.5.3 Conjuntivite .....	102
5.6 Trauma e corpos estranhos .....	103
<b>6 CONCLUSÃO.....</b>	<b>104</b>
<b>REFERÊNCIAS.....</b>	<b>105</b>

## 1 INTRODUÇÃO

Em cães e gatos, as pálpebras são divididas em superior, inferior e terceira pálpebra, ou membrana nictitante. Sua função, de maneira geral, é a proteção do globo ocular. O movimento de piscar controla a entrada de luz, evita o contato do olho com algum elemento nocivo e espalha o filme lacrimal sobre a superfície ocular. É ele, também, o responsável por mover a lágrima em direção ao sistema nasolacrimal, expulsando partículas estranhas que podem danificar a córnea e a conjuntiva (SAMUELSON, 2013). Além disso, nas pálpebras estão localizadas as glândulas responsáveis pela formação do filme lacrimal, que tem como funções: manter a superfície da córnea opticamente uniforme, remoção de material estranho, permissão da passagem de oxigênio, nutrição da superfície e ação antimicrobiana (SAMUELSON, 2013).

Dessa forma, diante de uma afecção palpebral, tem-se um desequilíbrio das funções palpebrais, o que leva ao comprometimento da manutenção de um globo ocular saudável e, em casos graves e/ou não tratados, pode acarretar a perda do olho. Essas afecções podem ser divididas em grupos, como as congênitas, as desordens dos cílios, alterações de conformação palpebral, neoplasias palpebrais, inflamações, de origem infecciosa ou não, e traumas. Ainda, podem ser separadas as afecções de pálpebras superior e inferior, das afecções de terceira pálpebra, local em que são encontradas algumas particularidades.

Cães e gatos não são acometidos com a mesma frequência pelas mesmas alterações palpebrais. Há uma predisposição quanto à espécie, bem como quanto à raça do animal. Em relação à espécie, é citado o prolapso da glândula lacrimal da terceira pálpebra, que é muito frequente em cães, mas pouco comum em gatos. No que diz respeito às raças, um exemplo são os cães de raças que apresentam pregas nasais, levando a uma suscetibilidade à triquíase nessa região, o que não é comum em raças sem esse tipo de conformação. Ademais, algumas afecções estão presentes somente em uma das espécies.

O diagnóstico é baseado em um detalhado e minucioso exame oftálmico, de preferência com auxílio de equipamentos de magnificação e iluminação. Em algumas situações específicas se faz imprescindível a análise histopatológica, em outras, o uso de colírios também pode auxiliar no diagnóstico. A maioria das moléstias palpebrais têm como base o tratamento cirúrgico, mas isso não é uma regra. Em alguns casos de deformidades palpebrais leves não haverá essa necessidade, assim como em quadros inflamatórios, onde a causa base deve ser tratada, seja ela autoimune, infecciosa ou alérgica.

Com esta revisão bibliográfica objetiva-se caracterizar as principais afecções palpebrais em cães e gatos, bem como sua predisposição, diagnóstico, tratamento e prognóstico.

## 2 ASPECTOS GERAIS E FUNÇÃO DAS PÁLPEBRAS

### 2.1 Anatomia das pálpebras

#### 2.1.1 Pálpebra superior e inferior

Os bordos livres das pálpebras superior e inferior se encontram medial e lateralmente, formando os chamados canto medial e canto lateral. A abertura entre eles é chamada de fissura palpebral. Essa abertura está disposta como uma fenda horizontal, e não como um círculo. Essa característica se dá pela presença de ligamentos palpebrais, que se fixam nos cantos. O ligamento medial se insere no periósteo dos ossos da região nasal, enquanto o ligamento lateral se insere na fáscia temporal e ossos da região lateral da órbita (SAMUELSON, 2013). O ligamento cantal medial é bastante desenvolvido nos cães, já o lateral consiste basicamente em união de fáscias musculares ali localizadas. Porém, é importante ressaltar que, em algumas raças, principalmente as com crânio largo e olhos fundos na órbita, como a raça Rottweiler, o ligamento cantal lateral se encontra melhor desenvolvido. O que ocorre é o incorreto direcionamento, que é medial, levando a uma certa involução do canto lateral. Esse tipo de peculiaridade deve ser considerado em casos de procedimento cirúrgico das pálpebras, especialmente em casos de entrópico (TURNER, 2010).

A fissura palpebral mede aproximadamente 33 mm na maioria das raças grandes de cães. Variável importante quando se considera que, em algumas raças, essa medida pode chegar a 39 mm, condição que, por vezes, precisa ser corrigida cirurgicamente. (STADES *et al.*, 1992). A pálpebra superior tem maior mobilidade e é cerca de dois a cinco mm mais extensa que a pálpebra inferior. Ambas são divididas histologicamente em quatro camadas. A camada mais externa é a pele, seguida da camada muscular, que abriga o músculo orbicular. A terceira camada é composta pelo estroma e o tarso, ou placa tarsal, que é uma fina camada de tecido conjuntivo denso. A camada mais interna consiste na conjuntiva palpebral (SAMUELSON, 2013). O tarso está menos desenvolvido nos cães que nos felinos (TURNER, 2010).

Nos cães, a margem livre da pálpebra superior possui uma fileira de cílios. Esses cílios não se localizam no bordo palpebral propriamente dito, mas, sim, próximo a ele, e estão, principalmente, na porção lateral, voltados no sentido contrário ao da córnea. Sua coloração é,



na maioria dos casos, a mesma do restante dos pelos que cobrem o corpo do animal. A pálpebra inferior não possui cílios, e apresenta uma região desprovida de pelos de, aproximadamente, dois mm. Essa região está presente em toda a extensão da pálpebra inferior e, também, no canto lateral. Os gatos não possuem cílios, mas também apresentam uma região desprovida de pelos ao redor dos bordos palpebrais (SAMUELSON, 2013). Ainda, estão presentes em cães e gatos alguns pelos tácticos na pálpebra superior, que podem ser comparados à sobrancelha dos humanos, por serem pelos maiores e mais grossos que os cílios (TURNER, 2010).

Na base dos grandes cílios estão presentes as glândulas de Zeis, que são sebáceas, e as glândulas de Moll, que são sudoríparas. Próximas às margens das pálpebras se localizam as glândulas de Meibomius ou glândulas tarsais, que são sebáceas. Essas glândulas são lobulares, estão presentes na porção distal do tarso e contribuem para a porção oleosa da lágrima. Seus ductos desembocam próximos às margens palpebrais, em um número aproximado de trinta a quarenta. Os orifícios desses ductos, justapostos na margem livre das pálpebras, formam um fino sulco, também chamado de linha cinza. A linha cinza é um importante ponto referencial para reposicionar as margens palpebrais em procedimentos cirúrgicos (SAMUELSON, 2013). As glândulas de Meibomius são mais desenvolvidas na pálpebra superior, principalmente nos gatos. São formadas por diversos ácinos, sendo cada um deles associado a um plexo de fibras nervosas, em sua maioria de origem parassimpática (CHUNG *et al.*, 1996; SEIFERT *et al.*, 1996). Ainda há as glândulas lacrimais acessórias, que em humanos, de acordo com a sua localização, podem ser chamadas de glândulas de Krause ou de Wolfring. Em animais domésticos, essas glândulas estão localizadas na conjuntiva, sendo denominadas glândulas conjuntivais. São glândulas do tipo mucosa, e sua contribuição para o volume do filme lacrimal é insignificante (MCLAUGHLIN *et al.*, 1988). A figura 1 ilustra as estruturas anatômicas das pálpebras superior e inferior.

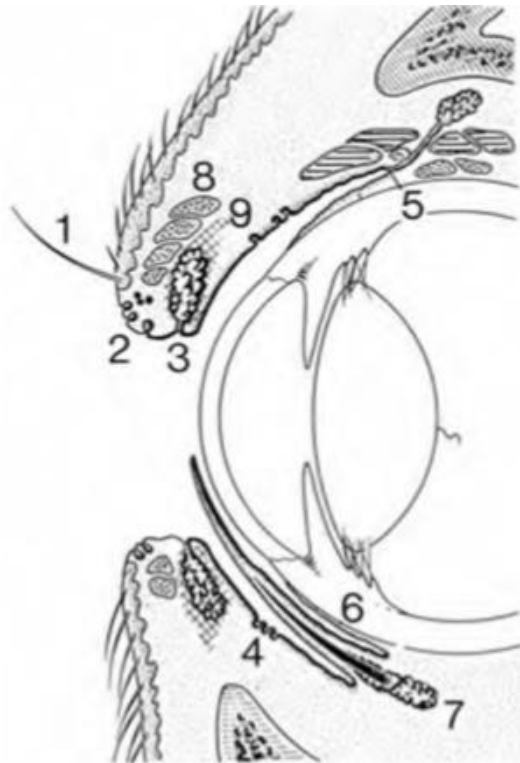


Figura 1 – Secção transversal da pálpebra de um cão:  
 1. cílio na porção lateral da pálpebra superior; 2. glândulas de Zeiss e Moll; 3. glândula de Meibomius; 4. células mucosas da conjuntiva; 5. fórnix; 6. conjuntiva escleral; 7. glândula da terceira pálpebra; 8. músculo orbicular; 9. placa tarsal. Fonte: Gelatt *et al.*, 2013. p 833.

Posteriormente à camada dérmica de ambas as pálpebras, em meio a um estroma de colágeno, está localizado o músculo orbicular, presente em quase toda a extensão das pálpebras. A musculatura palpebral está ilustrada na figura 2. O fechamento das pálpebras se dá pela contração do músculo orbicular. A abertura da pálpebra superior ocorre, principalmente, em função do relaxamento do músculo orbicular acompanhado da contração do músculo elevador palpebral superior juntamente com o músculo levantador medial do ângulo do olho (ou músculo de Müller) e outros músculos superficiais da face. O músculo malar performa a abertura da pálpebra inferior (SAMUELSON, 2013).

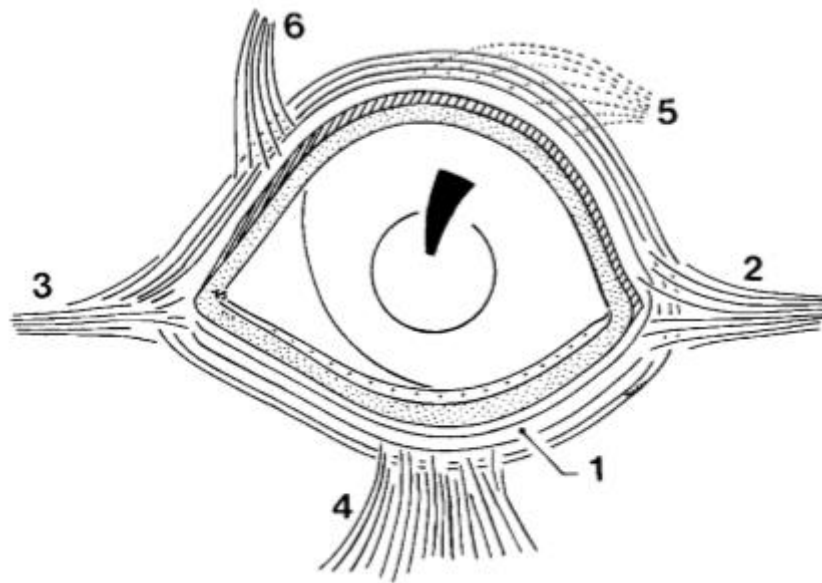


Figura 2 – Músculos palpebrais: 1. músculo orbicular; 2. ligamento palpebral lateral ou músculo levantador lateral do ângulo do olho; 3. ligamento palpebral medial; 4. músculo malar; 5. músculo elevador palpebral superior; 6. músculo levantador medial do ângulo do olho. Fonte: Gelatt *et al.*, 2013. p 833.

O nervo trigêmeo e seus ramos oftálmico e maxilar são os principais responsáveis pela sensibilidade das pálpebras. O nervo trigêmeo é o responsável pela sensibilidade dos dois terços mais laterais das pálpebras superiores. O canto medial e a porção mais medial das pálpebras são inervadas pelo ramo oftálmico. A sensibilidade de toda a extensão das pálpebras inferiores ocorre pelo ramo maxilar. A maioria dos músculos palpebrais são inervados pelo nervo facial, exceto pelo músculo elevador palpebral superior, que é inervado pelo nervo oculomotor. Além disso, o músculo levantador medial do ângulo do olho é controlado pelo sistema nervoso simpático. Logo, a perda da inervação simpática nesse local resulta em ptose palpebral medial (SAMUELSON, 2013).

A vascularização das pálpebras provém, primariamente, das artérias palpebrais medial e lateral. Uma série de outras artérias contribuem de forma menos expressiva. A soma de todo o suprimento sanguíneo que esses vasos trazem permite que haja uma abundante irrigação da região das pálpebras. Por esse motivo, quando há algum acometimento que, por ventura, leve a um quadro inflamatório dessa área, a hiperemia é bastante severa. A drenagem linfática das pálpebras converge, principalmente, para o linfonodo parotídeo. Uma menor fração converge para o linfonodo mandibular. Por esse motivo que, em casos de neoplasias palpebrais, esses linfonodos devem ser examinados a fim de identificar possíveis metástases (SAMUELSON, 2013).

### 2.1.2 Terceira pálpebra

A terceira pálpebra, também chamada de membrana nictitante, é uma dobra de conjuntiva, em formato semilunar, presente no canto medial formado pelas pálpebras superior e inferior. Sua secção histológica está ilustrada na figura 3. Possui duas superfícies, a bulbar e a palpebral. Está disposta sobre a superfície anterior do globo ocular. A margem livre normalmente é pigmentada. Em sua base está contida uma pequena eminência, que é a carúncula lacrimal. Os pelos que crescem nessa região são pequenos e macios, e apontados para fora medialmente (SAMUELSON, 2013). A função principal da membrana nictitante é a proteção física da superfície ocular, sobretudo, da córnea (HENDRIX, 2013).

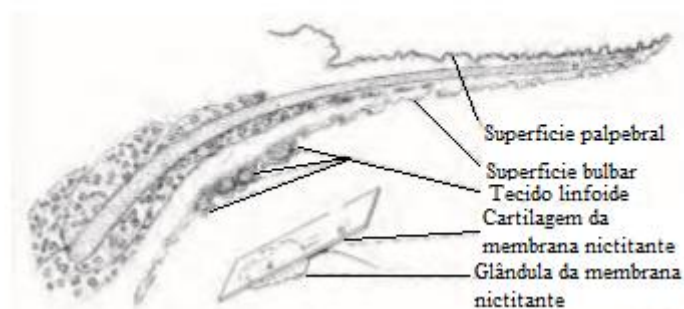


Figura 3 - Desenho da secção histológica da membrana nictitante dos mamíferos. (Modificado de Evans, H. e Christensen, G. (1979) *Miller's Anatomy of the dog*. 2nd ed. Philadelphia: WB Saunders.) Adaptado. Fonte: Gelatt *et al.*, 2013. p. 56.

Na terceira pálpebra está contida uma lâmina cartilagem em formato de T, que está posicionada paralelamente à margem livre da membrana. A cartilagem é hialina no cão e no gato, com algumas fibras elásticas que são detectáveis somente no tecido conjuntivo adjacente (SCHLEGEL *et al.*, 2001). O estroma da membrana nictitante consiste de um tecido conjuntivo que varia de frouxo a denso, esse tecido dá suporte a um tecido glandular e linfoide (SAMUELSON, 2013). A terceira pálpebra abriga, ainda, uma glândula lacrimal acessória, a glândula nictitante (MURPHY, SAMUELSON e POLLOCK, 2012), que é seromucosa no cão e no gato (SAMUELSON, 2013). A glândula nictitante envolve a porção ventral da lâmina de cartilagem e, quando a terceira pálpebra está em sua posição anatomicamente normal, localiza-se posterior à borda orbital, não sendo visível (HENDRIX, 2013). As principais estruturas da terceira pálpebra estão ilustradas na figura 4.

Segundo Samuelson (2013), na maioria das espécies domésticas não há musculatura que performe a movimentação da membrana nictitante. Sendo assim, seu movimento é indireto e resulta da contração do músculo orbicular, que retrai o globo ocular, permitindo seu deslizamento sobre a córnea. Porém, em gatos, há pequenos feixes de músculo liso que podem auxiliar no movimento de protrusão e retração (NUYTTENS e SIMOENS, 1995).

Outra função da terceira pálpebra é o auxílio na imunidade ocular. Sua participação ocorre pela presença de células plasmáticas IgA positivas localizadas próximas ao epitélio conjuntival de ambas as superfícies e entre o estroma da glândula nictitante (SCHLEGEL *et al.*, 2003). O suprimento vascular provém da artéria malar (HENDRIX, 2013).

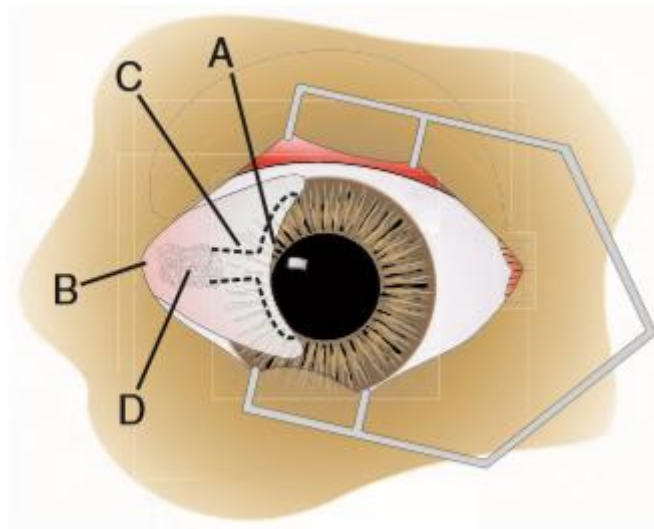


Figura 4 - Membrana nictitante do cão. No desenho nota-se o bordo livre (A), a base (B), a lâmina de cartilagem hialina em formato de T (C) e a glândula nictitante (D). Fonte: Gelatt *et al.*, 2013. p. 961.

## 2.2 Fisiologia das pálpebras

Segundo Samuelson (2013), as pálpebras são responsáveis pela proteção do globo ocular e por espalhar o filme lacrimal sobre a superfície do olho durante o movimento de piscar, além de mover a lágrima em direção ao sistema nasolacrimal, expulsando partículas estranhas que podem danificar a córnea e a conjuntiva. Um desenho esquemático do sistema nasolacrimal está representado na figura 5. As pálpebras ainda controlam a entrada de luminosidade.

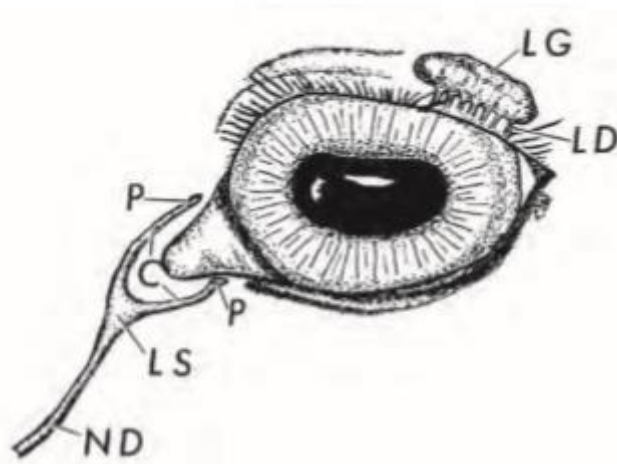


Figura 5 – Sistema nasolacrimal. Canalículos (C), ductos lacrimais (LD), glândula lacrimal (LG), saco lacrimal (S), ducto nasolacrimal (ND). Fonte: Gelatt *et al.*, 2013. p. 60.

O filme lacrimal contém três camadas. A mais externa é oleosa, proveniente das glândulas de Zeis e de Meibomius. Sua função é reduzir a evaporação da camada adjacente, que é aquosa, e formar uma barreira que impede que a lágrima escorra sobre a face (SAMUELSON, 2013). A camada aquosa é secretada pela glândula lacrimal (61%), pelas glândulas acessórias conjuntivais (3%) e pela glândula nictitante (35%) (GELATT *et al.*, 1975). A camada mais interna é a de mucina, produzida pelas células caliciformes da conjuntiva. As funções do filme lacrimal incluem: manter a superfície da córnea opticamente uniforme, remoção de material estranho, permissão da passagem de oxigênio, nutrição da superfície e ação antimicrobiana (SAMUELSON, 2013).

Felinos exibem uma peculiaridade no que diz respeito à membrana nictitante, quando comparados a outras espécies de animais domésticos, como o cão. A membrana é maior e mais ativa nessa espécie, o que se dá pela presença dos feixes de músculo liso citados anteriormente. Essa musculatura conta com inervação simpática, permitindo o movimento espontâneo da terceira pálpebra (GUM e MACKAY, 2013). Distintivamente ao que se observa na musculatura lisa do organismo, a ativação desses feixes é neurogênica, e não miogênica (MARSHALL, 1974). Embora as terminações nervosas ali presentes sejam adrenérgicas, é possível estimular essa musculatura com histamina e acetilcolina. Os gatos aparentemente possuem o músculo orbicular menos desenvolvido que em cães. Dessa forma, a musculatura facilita o movimento da membrana nictitante (SAMUELSON, 2013). Esses animais são a única espécie doméstica comum com fibras musculares na terceira pálpebra. E, justamente por contarem com essas

fibras, são aproximadamente 10% mais adaptados à passagem de luz (CRAWFORD e MARC, 1976).

Os cães piscam cerca de três a cinco vezes por minuto, e o piscar de um olho é acompanhado pelo contralateral 85% das vezes. Já em gatos, piscadas completas são infrequentes, ocorrendo aproximadamente de uma a cinco vezes a cada cinco minutos. As pálpebras dos dois olhos piscam juntas 70% das vezes (SAMUELSON, 2013). O fechamento das pálpebras é mediado por fibras eferentes do nervo facial. O nervo oculomotor controla o músculo elevador palpebral superior, principal responsável pela abertura das pálpebras. Os reflexos palpebrais estão divididos entre: corneal, palpebral e de ameaça. Suas principais características estão descritas na tabela 1.

Tabela 1 – Reflexos palpebrais. Adaptado.

	<b>Corneal</b>	<b>Palpebral</b>	<b>Ameaça</b>
<b>Estímulo</b>	Tátil	Tátil	Ameaça
<b>Receptores</b>	Somestésico	Somestésico	Cones e bastonetes
<b>Aferente</b>	Nervo oftálmico e maxilar (ramos do trigêmeo)	Nervo trigêmeo	Nervo óptico
<b>Eferente</b>	Nervo facial	Nervo facial	Nervo facial
<b>Executores do movimento</b>	Músculos palpebrais	Músculos palpebrais	Músculos palpebrais
<b>Resposta</b>	Piscar	Piscar	Piscar

Fonte: Gelatt *et al.*, 2013. p. 172.

### **3 CONSIDERAÇÕES GERAIS NO EXAME OFTÁLMICO E CIRURGIA PALPEBRAL**

O exame oftálmico deve ser performedo preferencialmente de maneira completa, dentro das condições gerais do paciente. Seguem algumas particularidades envolvendo o exame das pálpebras.

Segundo Featherstone e Heinrich (2013), as pálpebras devem ser examinadas com mais precisão em termos de posição, mobilidade, conformação e lesões de pele. Em animais com abundantes dobras de pele, é importante avaliar a conformação em diferentes posições. Exemplos são cães da raça shar pei, são bernardo e basset hound.

As pálpebras, a conjuntiva e a membrana nictitante devem ser examinadas em um movimento contínuo. A pálpebra superior é retraída para examinar a conjuntiva bulbar. Sua margem deve ser evertida para examinar a conjuntiva palpebral superior e o ponto lacrimal superior. A protrusão da terceira pálpebra é permitida pela aplicação de uma leve pressão, através da pálpebra superior, no globo ocular, promovendo retração. Por fim, a pálpebra inferior é retraída para permitir a visualização da conjuntiva inferior e ponto lacrimal inferior (FEATHERSTONE e HEINRICH, 2013).

O manejo clínico da maioria das doenças palpebrais, exceto àquelas inflamatórias e imunomediadas, é primariamente cirúrgico. A seleção do procedimento cirúrgico a ser empregado em cada afecção e em cada paciente dependerá de uma série de fatores. Dentre eles a experiência do cirurgião, o instrumental cirúrgico disponível, a qualidade do microscópio cirúrgico (magnificação de cinco a 20 vezes o tamanho real) ou lupa (magnificação de quatro a seis vezes o tamanho real), o momento em que a intervenção cirúrgica está sendo feita e o procedimento mais efetivo dentro dessas condições (STADES e WOERDT, 2013).

É de grande importância ressaltar que, entre os cuidados pós operatórios, é fundamental o uso do colar elizabetano.



## **4 AFECÇÕES DE PÁLPEBRAS SUPERIOR E INFERIOR EM CÃES E GATOS**

### **4.1 Afecções congênicas**

As afecções de origem congênita podem, em grande parte dos casos, requerer correção cirúrgica. Caso não provoquem grave desconforto ao animal afetado, ou grave doença ocular, devem ser tratados após as primeiras 10 a 12 semanas de vida, quando os riscos anestésicos diminuem. Por outro lado, em pacientes com grave acometimento ocular, a intervenção cirúrgica deve ser feita o mais breve possível (STADES e WOERDT, 2013).

#### **4.1.1 Anquilobléfaro**

Anquilobléfaro é o nome dado à fusão das pálpebras superior e inferior. Essa condição é fisiológica até a segunda semana após o nascimento. O anquilobléfaro fisiológico ocorre devido à relativa imaturidade do globo ocular e anexos no momento do parto. Anquilobléfaro patológico é o nome dado ao atraso ou não abertura da fissura palpebral no período esperado. Essa condição é infrequente e usualmente bilateral (STADES e WOERDT, 2013).

O tratamento consiste, em um primeiro momento, em massagear a área da fissura palpebral de maneira gentil e cuidadosa até que a aderência seja desfeita. Caso não surta efeito, é possível produzir a separação com o uso de uma pinça mosquito, iniciando pelo canto medial. Pode ser necessário que se faça uma incisão (STADES e WOERDT, 2013).

A conjuntivite neonatal é um diagnóstico diferencial a ser considerado. Entretanto, nesse caso, além de haver a não abertura das pálpebras, é possível observar um aumento de volume no local, que ocorre por acúmulo de exsudato (STADES e WOERDT, 2013).

#### **4.1.2 Agenesia ou coloboma palpebral**

Essa condição é caracterizada pelo não desenvolvimento completo ou parcial da margem palpebral. É de rara ocorrência em cães, afetando com maior frequência a porção lateral da pálpebra inferior nessa espécie, bilateralmente. A aplasia palpebral é frequentemente associada com outras anomalias congênitas, como microftalmia, ausência de glândula lacrimal, ceratoconjuntivite seca, membrana pupilar persistente, catarata, displasia de retina e displasia de nervo óptico (STADES e WOERDT, 2013).

Em gatos, a agenesia palpebral é mais frequente que em cães e, assim como nessa espécie, é mais comum encontrar a alteração em ambos os olhos. Contudo, a região mais afetada é a porção lateral da pálpebra superior. A causa é desconhecida. Devido ao inadequado funcionamento das pálpebras, é possível observar afecções como triquiíase, ceratite por exposição, vascularização de córnea, hiperplasia epitelial e ulceração (STILES, 2013). Segundo Martin e colaboradores (1997), todos os gatos com agenesia palpebral devem passar por um cuidadoso exame para encontrar possíveis anormalidades intraoculares, que são frequentes nesses casos, como ilustrado na figura 6. Coloboma escleral, hipoplasia de coróide e membrana pupilar persistente são exemplos (DUBIELZIG, KETRING e ALBERT, 2010).

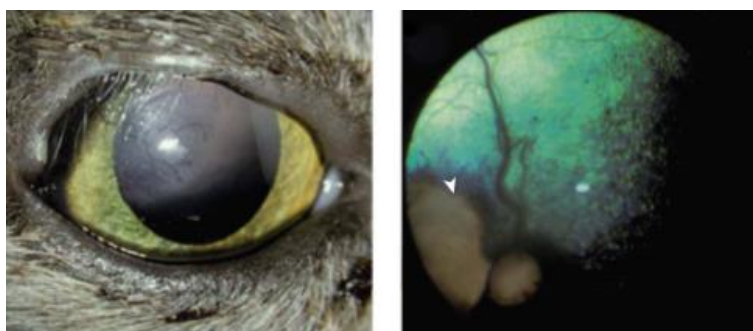


Figura 6 – Agenesia de pálpebra superior localizada na porção lateral em um felino de dez meses de idade. O animal também apresentava coloboma de segmento posterior (seta). Fonte: Dubielzig, Ketring e Albert, 2010. p. 144.

Se o defeito é pequeno e não promove grande desconforto para o animal, a administração de lubrificantes tópicos diariamente será o suficiente para o tratamento. Já em casos mais graves, em que haja desconforto e dano a estruturas adjacentes, será necessária intervenção cirúrgica para reconstrução palpebral (STADES e WOERDT, 2013). Em 1985, Blogg descreveu uma técnica que visa corrigir pequenos defeitos. Ela consiste em remover a região de agenesia e suturar as margens medial e lateral ao defeito. O canto lateral pode ser alongado por uma cantotomia lateral suturada de maneira desigual, para que sobre uma porção de pele dorsalmente.

Roberts e Bistner (1968) descreveram um procedimento em que um flape contendo pele, músculo orbicular e tarso é rotacionado da pálpebra inferior para o defeito da pálpebra superior. Mais tarde, em 1989, Dziezyc e Millichamp modificaram a técnica original, criando pedículo a partir da conjuntiva da superfície anterior da membrana nictitante, para incorporar com o flape obtido da pálpebra inferior, com o objetivo de fornecer adequado revestimento conjuntival. Recentemente, Reed e colaboradores (2018) apresentaram uma nova modificação da técnica, fazendo uso de 2-octil cianoacrilato para o fechamento da ferida cirúrgica. Essa modificação, segundo os autores, tem o objetivo de reduzir o tempo anestésico, reduzir custos e evitar um possível entrópio pós operatório.

Em 2010, Whittaker e colaboradores relataram uma metodologia que envolve a transposição da comissura labial para preencher o defeito ocasionado pela remoção do coloboma palpebral. De acordo com os autores, é possível que quase toda a extensão, tanto da pálpebra inferior, como da superior, seja substituída com esse procedimento, caso seja necessário. O pós operatório imediato do procedimento está ilustrado na figura 7. Suas vantagens incluem a presença de pele, mucosa, junção mucocutânea e músculo para reconstruir a pálpebra superior, pálpebra inferior e canto lateral. As desvantagens são a necessidade de habilidade técnica, equipamento, encurtamento da comissura labial, o tempo necessário para a execução do procedimento, quando comparado a técnicas mais simples, e risco de deiscência de sutura.

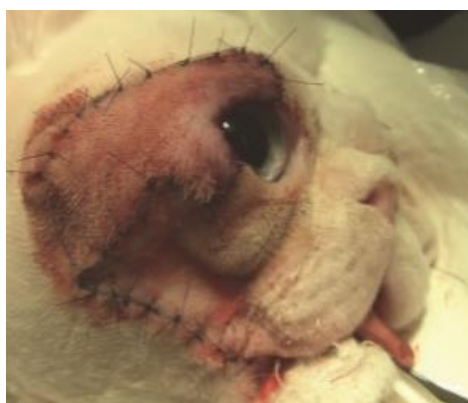

Figura 7 – Pós operatório imediato de procedimento para correção de agenesia palpebral utilizando a técnica de transposição de comissura labial. Fonte: Gelatt *et al.*, 2013. p.1479.

Wolfer (2002) fez uso de uma injeção de colágeno abaixo da derme para substituir o estroma palpebral que está faltando no local do coloboma. Essa prática é feita em dois

momentos. Primeiro, com o paciente sedado, uma injeção subdérmica de 0,5 ml de colágeno de derme bovina em ligação cruzada com glutaraldeído é realizada em toda a extensão do defeito. Duas semanas depois, com o paciente sob anestesia geral, aplica-se a técnica de Stades (1897) modificada para remover pelos voltados diretamente para o olho.

Esson (2001), a partir de técnicas já existentes, criou um procedimento em três estágios, que une a modificação da técnica de Mustardé (PAVLETIC, 1982), utilizando um pedículo de espessura total da pálpebra inferior para reconstruir a pálpebra superior, com a correção do defeito na pálpebra inferior mediante à produção de enxerto labial. Além das técnicas citadas, a correção pode ser feita por z-plastia (GELATT, 1994), flape semicircular (PELLICANE *et al.*, 1994), técnica de Cutler-Beard ou “retalho em ponte” (MUNGER e GOURLEY, 1981), e outras.

#### 4.1.3 Dermoide e displasia palpebral

Dermoide ou coristoma são os nomes dados à um retalho de pele com características normais, mas com uma localização anormal no corpo do animal, nesse caso, a margem palpebral (Figura 8). Em companhia dessa alteração, frequentemente se evidenciam deformidades na conjuntiva adjacente. Entretanto, a ocorrência dessas anomalias é rara. Quando estão presentes, é mais comum que se encontrem na pálpebra inferior, próximo ao canto lateral (STADES e WOERDT, 2013).

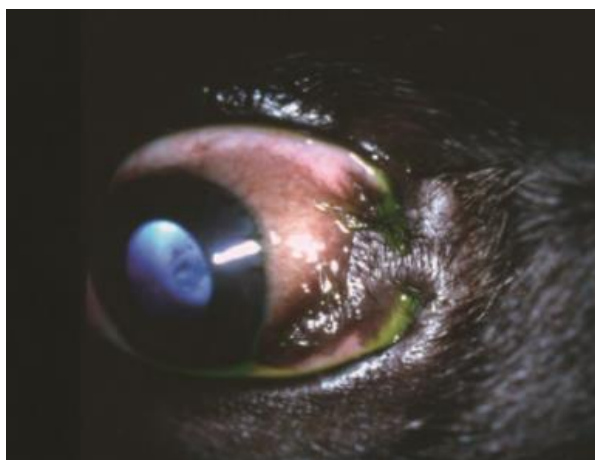


Figura 8 – Dermoide de canto lateral e conjuntiva em um Buldogue Francês de seis meses de idade. Fonte: Gelatt *et al.*, 2013, p. 840.

Em seu estudo publicado em 2020, Saraiva e Delgado compilaram 123 casos de anomalias oculares congênitas de cães e gatos, diagnosticadas em um hospital veterinário em Lisboa, no período de 2011 a 2018. Os cães representaram 103 casos e os gatos 20. No que diz respeito à ocorrência de dermoide, 16 cães foram diagnosticados com a alteração, totalizando 19 dermoides oculares, em função de que dois animais foram acometidos bilateralmente, e um foi diagnosticado com dois dermoides no mesmo olho. Três dermoides foram identificados em pálpebra e conjuntiva, três em pálpebra, conjuntiva e córnea, e um afetando somente a pálpebra. Foram encontradas lesões secundárias associadas a 10 dermoides, são elas: ceratite não pigmentar – três casos, ceratite pigmentar – dois casos, úlcera de córnea – dois casos, conjuntivite – dois casos, secreção ocular – dois casos, deformação palpebral – um caso, epífora – um caso, e atrofia do globo ocular – um caso. A maioria dos casos de dermoide ocular foi identificada em cães da raça Buldogue Francês, com média de cinco meses de idade. O tratamento consiste na remoção cirúrgica do coristoma, em associação ao tratamento de eventuais condições secundárias. É importante ressaltar que, mesmo que nesse estudo tenhamos apenas casos reportados em cães, os felinos também podem ser diagnosticados com essa afecção (NARFSTRÖM, 1999).

## **4.2 Afecções de cílios**

### **4.2.1 Distiquíase**

A distiquíase é caracterizada pela presença de cílios que emergem na margem palpebral, como ilustrado nas figuras 9 e 10. Mais especificamente, nas aberturas dos ductos das glândulas de Meibomius ou, menos comumente, das glândulas de Zeis e Moll (BEDFORD, 1988). Podem ser únicos ou múltiplos. A raiz do folículo piloso localiza-se de quatro a seis mm atrás da margem palpebral, na região posterior distal da placa tarsal, próximo à base das glândulas de Meibomius (STADES e WOERDT, 2013). É comum em raças puras de cães, sendo raramente encontrada em outras espécies domésticas (DUBIELZIG, KETRING e ALBERT, 2010). Cocker spaniel, buldogue inglês, poodle, jack russel terrier, shih-tzu, pequinês e dachshund são exemplos de raças de cães predispostas (STADES e WOERDT, 2013).

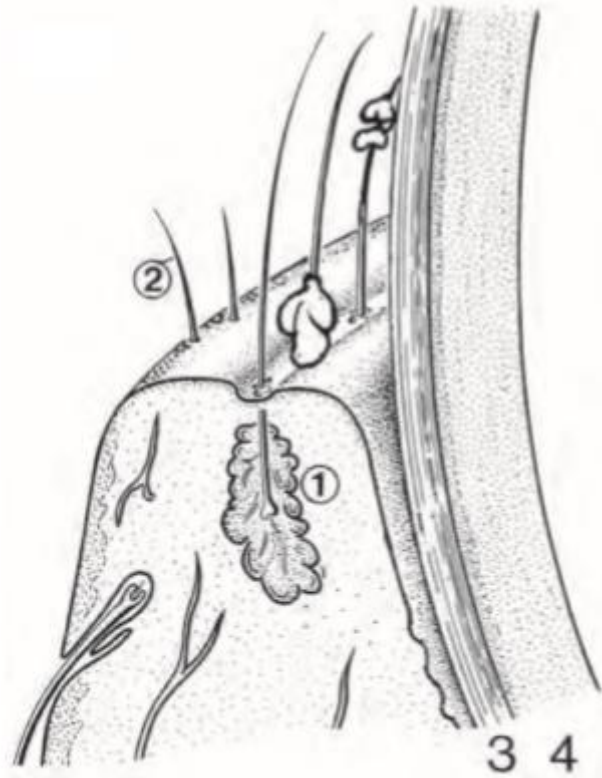


Figura 9 – Desenho esquemático representando cílios emergindo das glândulas de Meibomius (1), Zeiss e Moll (2). É possível observar o filme lacrimal (3) e a córnea (4). Fonte: Gelatt *et al.*, 2013. p. 841.

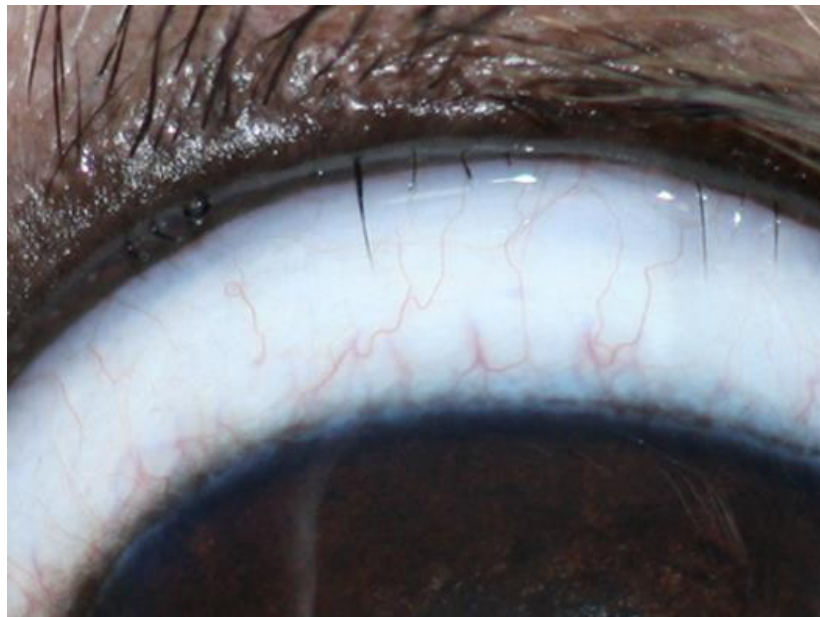

Figura 10 – Cão da raça shih-tzu, dois anos, com diagnóstico de distíquiaze de pálpebra superior. Fonte: Serviço de Oftalmologia Veterinária do Hospital de Clínicas Veterinárias da UFRGS.

As pálpebras são acometidas bilateralmente na maioria dos casos, e a pálpebra superior é mais afetada que a inferior. (BEDFORD, 1971; GELATT, 1969; HALLIWELL, 1967; SCHMIDT, 1980 *apud* STADES e WOERDT, 2013). Nem sempre um quadro de distiquíase tem relevância clínica importante, sendo possível que o animal afetado não apresente qualquer sintoma. Dentro dessas circunstâncias, o tratamento se faz desnecessário. Embora um quadro de distiquíase não produza sinais clínicos graves com frequência, cílios grossos podem estar relacionados com ceratite e, até mesmo, ulceração de córnea. Pode haver, ainda, entrópio secundário (STADES e WOERDT, 2013).

Os cães com distiquíase são predispostos a ter cílios ectópicos na conjuntiva. O quadro é considerado hereditário, apesar de o mecanismo de transmissão exato não ser conhecido (STADES e WOERDT, 2013). Não há predisposição de gênero (LAWSON, 1973), e cães com idade entre quatro meses e oito anos são os mais afetados (RYMOND-LETRON, 2012). Apesar de rara em gatos, a distiquíase pode afetar essa espécie (HACKER 1989; REINSTEIN, 2011).

Rymond-Letron e colaboradores (2012), mediante avaliação histológica de segmentos de tarso e conjuntiva removidos de cães com distiquíase, concluíram que esses cílios não estão relacionados a alterações histológicas nas glândulas tarsais, e parecem se originar de folículos pilosos ectópicos presentes no tarso, em íntima proximidade das glândulas. Segundo Stades e Woerdt (2013), as glândulas de Meibomius são folículos pilosos modificados, e a distiquíase deriva de tecido glandular não diferenciado.

Para o diagnóstico é indispensável uma boa iluminação e, se possível, o uso de magnificação, que facilita a visualização. Os diagnósticos diferenciais a serem considerados são a triquíase e o entrópio, que se opõem à distiquíase por não exibirem cílios emergindo da margem livre das pálpebras (STADES e WOERDT, 2013). Zimmerman e Reinstein (2018) afirmaram que o tratamento para distiquíase tem como objetivos a resolução dos sinais clínicos e alterações secundárias da córnea, a remoção bem sucedida dos pelos e a manutenção da estética e funcionalidade das pálpebras.

O tratamento mais simples é a depilação manual, em intervalos regulares de quatro a cinco semanas. A vantagem mais notável desse método é o fato de que ele permite a detecção do agente causal da irritação ocular. Ou seja, se o cílio for removido e os sinais clínicos desaparecerem, significa que ele é o causador dos sinais. Outras vantagens são a praticidade, por não requerer habilidade técnica e não haver emprego de anestesia geral (STADES e WOERDT, 2013). Entretanto, esse método só é aplicável quando um pequeno número de cílios

está presente e, por não remover o folículo piloso, a recorrência é muito frequente (HALLIWELL, 1967).

Inúmeros procedimentos cirúrgicos têm sido descritos para o tratamento dessa afecção. Todas elas possuem várias limitações, a iniciar pela necessidade de anestesia geral. Além disso, a magnificação adequada (cinco a 10 vezes) é imprescindível para detectar o orifício de onde emerge o cílio e seu folículo (HALLIWELL, 1967). A eletroepilação é recomendada quando a distiquíase é leve, com poucos cílios emergindo da margem palpebral. Um eletrodo é colocado no folículo piloso e, então, uma corrente elétrica de três a cinco mA é aplicada por 15 a 30 segundos. Após, os cílios são removidos manualmente. As desvantagens desse método são a destruição do tecido glandular no local em que é aplicada a corrente e a possibilidade de recorrência por não destruição do folículo (STADES e GELATT, 2007).

A técnica de crioterapia é desempenhada através da superfície conjuntival, diretamente sobre o folículo, a três a quatro mm da margem palpebral (CHAMBERS e SLATTER, 1984; WHEELER e SEVERIN 1984 *apud* STADES e WOERDT, 2013). Dois ciclos de congelamento e descongelamento são aplicados, valendo-se do uso de óxido nítrico. É produzido um congelamento de  $-25\text{ }^{\circ}\text{C}$ , que tem capacidade de destruir os folículos, mas poupa o tecido palpebral adjacente. É importante ressaltar de temperaturas abaixo de  $-30\text{ }^{\circ}\text{C}$  produzem necrose tecidual. Um congelamento de 60 segundos é seguido por um período de breve descongelamento e, em seguida, por um novo ciclo de congelamento de 30 segundos. O efeito colateral pós-cirúrgico da aplicação dessa técnica é o inchaço da região tratada, que pode ser intenso a ponto de dificultar o movimento de piscar. Normalmente é resolvido em torno de dois a quatro dias após o procedimento. Cerca de 72 horas após a crioterapia ocorre a despigmentação das áreas que foram congeladas. A repigmentação ocorre em um período de, em média, seis meses (STADES e WOERDT, 2013). Contudo, a despigmentação pode ser permanente e, juntamente com a formação de cicatriz, distorção palpebral e recorrência, forma o grupo de possíveis complicações desse tratamento (CHAMBERS e SLATTER, 1984).

A eletrocauterização destrói o folículo piloso por coagulação. O folículo pode ser acessado pela abertura das glândulas, quando é utilizado um eletrocautério com uma agulha na ponta, primeiramente descrito por Stades e colaboradores em 1998, ou pela superfície conjuntival, por meio de uma caneta de eletrocoagulação (STADES e GELATT, 2007). Quando o acesso é feito pela abertura das glândulas, a destruição do folículo piloso não pode ser observada e, sim, presumida. Uma forma de obter maior segurança é depilando o cílio após o tratamento, e verificando se apresenta resistência à remoção (STADES e WOERDT, 2013). Ao



contrário, quando o acesso é pela superfície conjuntival, é possível observar a destruição do folículo (REINSTEIN, 2011). É fundamental ter cautela para evitar cicatrizes que possam culminar em uma distorção palpebral (STADES e WOERDT, 2013).

Em 2018, Zimmerman e Reinstein publicaram um estudo retrospectivo (2013-2016) que avaliou o uso da eletrocauterização transconjuntival em 88 pálpebras pertencentes a 50 olhos de 26 cães. Um único tratamento foi necessário e efetivo em 96% dos casos, 68% não tiveram recorrência em todo o período de acompanhamento e 25% apresentaram distiquíase no local (ou em um local próximo) ao previamente tratado. Desses, 91% estavam assintomáticos, sem precisar de nova intervenção. A despigmentação e inchaço palpebral transitórios foram observados em todos os pacientes tratados, mas foram resolvidos com o tempo. Dos pacientes que passaram por um tratamento extenso, 20% demonstraram deficiência na qualidade lacrimal, porém, responderam ao tratamento de estimulação tópico. Essa condição está relacionada ao grande número de glândulas de Meibomius lesionadas, portanto, não está intrinsecamente ligada ao tipo de tratamento aplicado, pois há relatos de deficiência na qualidade lacrimal em outros tratamentos para distiquíase (HALLIWELL, 1967; STADES e VAN DER WOERDT, 2013).

Outro procedimento para tratamento da distiquíase é a incisão transmarginal palpebral (em inglês, *lid splitting*). A técnica foi descrita pela primeira vez por Halliwell em 1967 e consiste na divisão da pálpebra longitudinalmente nas aberturas das glândulas de Meibomius. Assim, uma porção de tarsoconjuntiva com espessura de, aproximadamente, dois mm é removida por um corte perpendicular. Isso remove os cílios e folículos, mas deixa a porção cutânea da pálpebra intacta. Entrópio cicatricial, distorção palpebral e interferência na função do filme lacrimal são as complicações mais comuns (BEDFORD, 1971; GELATT, 1969). A excisão parcial da placa tarsal foi descrita por Bedford em 1973 como uma alternativa menos radical às técnicas de *lid splitting*. A borda da pálpebra é exposta e uma tira de tarsoconjuntiva em forma de V, de três a cinco mm de altura, é removida da porção distal da placa tarsal. Essa modificação permite remover os cílios e os folículos associados, mantendo a integridade das superfícies palpebrais anterior e posterior. Essa técnica foi defendida como sendo mais rápida e com menor probabilidade de causar entrópio secundário, pois a margem palpebral posterior é mantida. Entretanto, a técnica é difícil, pois é preciso extrema precisão para remover os folículos e, se houver recorrência, pode ser desafiador repetir esse procedimento (BEDFORD, 1973).

Recentemente, Gómez e colaboradores (2020) publicaram um estudo em que foi utilizada a técnica de excisão parcial da placa tarsal com uma abordagem transconjuntival para o tratamento de 17 cães, totalizando 30 olhos. Em 100% dos olhos houve resolução completa dos sinais clínicos decorrentes da distiquíase, após um único procedimento. Houve recorrência em 3,3% dos olhos, contudo, de forma assintomática. O surgimento de novos pontos de distiquíase foi constatado em 46,3% dos olhos. Essa técnica não causa distorção da margem palpebral e preserva tecido das glândulas de Meibomius. Ademais, pode ser repetida em secções da pálpebra em um plano mais profundo se houver recorrência do quadro (STADES e WOERDT, 2013). As complicações pós-operatórias incluem triquíase e entrópio cicatricial (GÓMEZ *et al.*, 2020).

O procedimento de Hotz-Celsus (HOTZ, 1879) pode ser realizado com o objetivo de direcionar os cílios aberrantes para fora, visando eliminar os sinais clínicos do seu contato com a córnea. Todavia, a eversão palpebral necessária para a resolução dos sinais pode ser além do aceitável, e o método pode, também, não surtir efeito algum (LAWSON, 1973; STADES e WOERDT, 2013).

#### 4.2.2 Cílio ectópico

Cílios ectópicos emergem na conjuntiva palpebral, e estão em contato direto com a córnea. A figura 7 ilustra um caso clínico dessa afecção em um cão. Ao contrário do que acontece com a distiquíase, cílios ectópicos estão quase sempre associados à irritação da superfície ocular. Ceratite, que pode estar acompanhada de ulceração de córnea, é uma complicação secundária amplamente visualizada em animais com esse quadro clínico. (BELLHORN, 1965; GWIN *et al.*, 1976a, 1976b; HELPER e MAGRANE, 1970; PLAYTER e ELLETT, 1972 *apud* STADES e WOERDT, 2013). Os cílios são frequentemente encontrados na conjuntiva da pálpebra superior, na posição de 12 horas (DUBIELZIG, KETRING e ALBERT, 2010).

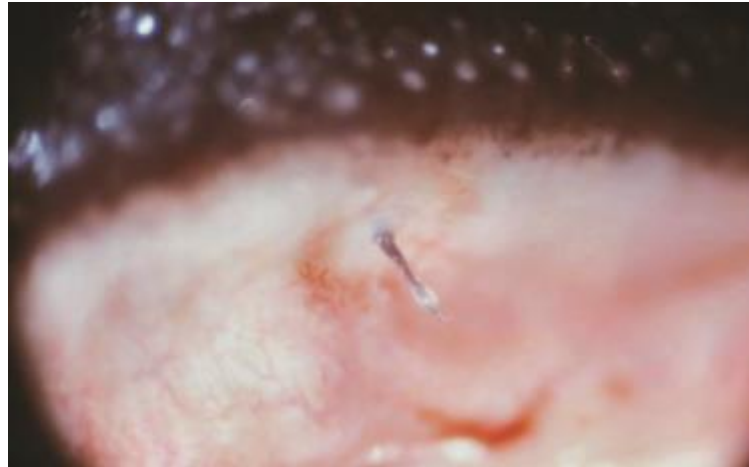


Figura 11 – Cílio ectópico localizado na porção central da pálpebra superior em um cão. Fonte: Gelatt *et al.*, 2013. p. 843.

Pequinês, shih-tzu, cavalier king charles spaniel, boxer, buldogue inglês, poodle e jack russel terrier são exemplos de raças predispostas. Cães com distiquíase são especialmente propensos a desenvolver cílios ectópicos (STADES e WOERDT, 2013). O paciente que é conduzido ao atendimento normalmente é um cão jovem, com blefarospasmo agudo e intenso, e epífora. Assim, um diagnóstico diferencial óbvio é a presença de um corpo estranho ocular. Os cílios ectópicos são, majoritariamente, da mesma cor que o resto dos pelos do animal acometido, e são identificados como pontos pigmentados na conjuntiva palpebral (STADES e WOERDT, 2013). Para o diagnóstico, então, deve ser feita uma inspeção cautelosa da conjuntiva palpebral, com uso de iluminação e magnificação.

No tratamento, a pálpebra é evertida com uma pinça de von Graefe ou de calázio, e a conjuntiva é removida com um bisturi elétrico até que o folículo seja visualizado e, então, destruído. Alternativamente, o folículo pode ser removido em bloco por um bisturi, ou por crioterapia (STADES e WOERDT, 2013). D'Anna e colaboradores (2007) publicaram um estudo avaliando o uso de *punch* dermatológico para biópsia como alternativa de tratamento. Foram 19 cílios ectópicos provenientes de 12 cães. Não foi observada recorrência, e o blefarospasmo pré cirúrgico devido à presença dos cílios foi resolvido. Os autores afirmam que o método oferece uma alternativa prática e simples ao procedimento tradicional, porém, a aplicação da técnica é limitada a pacientes com cílio ectópico único, vários cílios ectópicos provenientes do mesmo local, ou para cílios localizados distantes um do outro, não recomendando-a em casos de múltiplos cílios dispostos lado a lado.

### 4.3 Entrópio

Entrópio é a inversão palpebral, e é caracterizado pelo contato da pele da pálpebra com a córnea e/ou conjuntiva. É dividido em três graus: leve, quando a inclinação palpebral é de 45 graus, médio, quando a inclinação é de 90 graus, e severo, quando a inclinação atinge 180 graus. Pode ser categorizado como lateral, medial, angular (ocupando o canto lateral) ou total. Em cães e gatos a pálpebra inferior é mais comumente acometida, em sua porção lateral, seguidamente envolvendo, também, o canto lateral (STADES e WOERDT, 2013). As posições palpebrais estão ilustradas na figura 12.

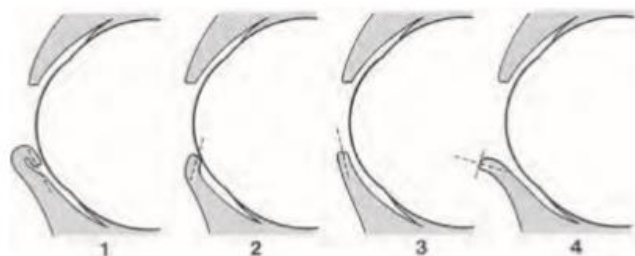


Figura 12 – Posições da margem palpebral. **1.** Entrópio severo; **2.** entrópio médio; **3.** posição normal; **4.** ectrópio.  
Fonte: Gelatt *et al.*, 2013. p. 844.

Há uma terceira classificação, que divide o entrópio em primário, quando apresenta caráter congênito ou surge durante o desenvolvimento do animal, e secundário, quando é adquirido ao longo da vida (STADES e WOERDT, 2013). O entrópio primário surge de fatores que envolvem a conformação do tarso, órbita e globo, e suas inter-relações. Já o entrópio secundário abrange o entrópio espástico, que decorre do blefarospasmo grave, devido a doenças oculares dolorosas como a distiquíase, ceratite ulcerativa e conjuntivite, e o entrópio cicatricial, que ocorre em função de deformidades adquiridas na pálpebra, seja por cirurgias anteriores, lesões, traumas ou inflamações crônicas (GELATT, 1991; BEDFORD, 1999). De acordo com Read e Broun (2007), também há uma forma não espástica e não cicatricial de entrópio secundário em cães e gatos adultos, associada à enoftalmia por perda de volume orbital (que ocorre, por exemplo, por perda de peso ou miosite mastigatória crônica) ou associada à deposição excessiva de gordura periocular, alterando, assim, a conformação palpebral. O entrópio primário é mais comum em cães do que o entrópio secundário, enquanto, nos gatos, o entrópio secundário é mais comum que o primário. No geral, o entrópio é mais comum em caninos do que em felinos (GELATT e WHITLEY, 2011).

Alguns estudos citaram o entrópio cicatricial como sendo o mais comum em gatos (ROBERTS e LIPTON, 1975; WEISS, 1980). No entanto, Williams e Kim (2009) investigaram 50 casos de felinos com entrópio e concluíram que nenhum deles era de etiologia cicatricial. Em vez disso, evidenciaram as seguintes causas: redução da gordura orbital, crises anteriores de conjuntivite, conjuntivite persistente, ulceração da córnea, formação de sequestro da córnea, distiquíase e características faciais associadas às raças persa e maine coon, que levaram a triquiíase e entrópio espástico. Logo, segundo os autores, as tendências comuns para felinos são de entrópio espástico em animais jovens, devido à irritação persistente da superfície ocular, e entrópio decorrente de enoftalmia em indivíduos mais velhos.

Em cães, o entrópio é uma condição comum em raças puras. Entrópio severo de toda a pálpebra inferior ocorre em raças como chow chow, rottweiler e shar pei, como ilustrado na figura 13. Entrópio dos três quartos laterais da pálpebra inferior é visualizado em raças como labrador e golden retriever. Em raças grandes ou gigantes, tais como são bernardo e dogue alemão, o entrópio é constantemente associado com uma fissura palpebral aumentada e está localizado na porção lateral da pálpebra inferior. Entrópio de pálpebra superior é mais comum em raças como bloodhound, chow chow, e shar pei, e está, normalmente, acompanhado de triquiíase. A raça basset hound também apresenta entrópio de pálpebra superior acompanhado de triquiíase, e isso ocorre em função de suas dobras faciais abundantes e orelhas pesadas. Entrópio medial está associado a raças como pequinês, shih-tzu, pug, poodle toy e em miniatura, cavalier king charles spaniel e buldogue inglês. É importante ressaltar que, nas raças shar pei e chow chow, o entrópio pode estar presente nas pálpebras superior e inferior, e em animais bem jovens, com cerca de duas a seis semanas de idade. Em outras raças, o entrópio usualmente é diagnosticado com quatro a sete meses de vida (STADES e WOERDT, 2013).

Os sinais clínicos decorrentes desse quadro são epífora, secreção mucopurulenta, blefarospasmo e sinais de irritação crônica na conjuntiva e córnea, como aumento da vascularização, edema de córnea, formação de granulomas, pigmentação e ulceração. De forma crônica, o entrópio pode levar à perda do globo ocular. Para o diagnóstico são levados em consideração os sinais clínicos, o histórico do animal e a sua raça. Além disso, vale ressaltar que, tanto para detectar entrópio, quanto qualquer outra alteração, deve-se performar um exame oftálmico completo. Em caso de dúvida, é recomendado a realização do teste de entrópio, que consiste em retrair levemente uma pequena dobra da pele, de aproximadamente 10 mm, abaixo da margem inferior da pálpebra, para que a margem da pálpebra inverta e a borda externa fique encostada na córnea. Essa inversão deve ser corrigida com um único piscar de olhos, e sua

persistência indica entrópio. A instilação de anestésico local também pode ajudar no diagnóstico, para descartar entrópio espástico. Os diagnósticos diferenciais incluem triquíase, distiquíase e aplasia palpebral (STADES e WOERDT, 2013).



Figura 13 – Cão da raça shar pei com entrópio bilateral. Observam-se inversão das margens palpebrais e secreção ocular. Fonte: Serviço de Oftalmologia Veterinária do Hospital de Clínicas Veterinárias da UFRGS.

Em casos de entrópio não severo, em que não haja sinais clínicos críticos associados, é possível manter a córnea protegida com o uso de lubrificantes tópicos. O melhor a fazer é esperar que o animal complete seu crescimento antes de passar por um procedimento cirúrgico, para não haver distorções posteriores. Então, preferencialmente, animais com mais de um ano e meio a dois anos de idade são os eleitos para cirurgia de entrópio. Contudo, se os sinais forem extremos, a intervenção cirúrgica imediata é indicada (STADES e WOERDT, 2013). Em filhotes que apresentem entrópio severo com menos de 12 semanas de vida, especialmente em cães das raças shar pei e chow chow, uma blefaroplastia temporária é aconselhada para evertir a pálpebra e evitar lesões de córnea (JOHNSON *et al.*, 1988; LENARDUZZI, 1983). O procedimento consiste em realizar duas a quatro suturas invaginantes interrompidas (sutura de Lembert interrompida), verticalmente dispostas em relação à margem palpebral, e adjacentes a ela, com fio não absorvível de 4-0 a 5-0. A prega de pele deve medir, aproximadamente, cinco mm, para que garanta um posicionamento adequado da margem palpebral. Se não forem perdidas, as suturas são removidas após quatro a seis semanas. A região suturada forma uma cicatriz em forma de túnel, que pode ser o suficiente para manter adequada correção para o resto da vida do animal. Esse procedimento também é indicado em pacientes adultos para tratar

entrópico espástico, até que a causa principal seja tratada e/ou removida. O procedimento de blefaroplastia temporária está ilustrado na figura 14.

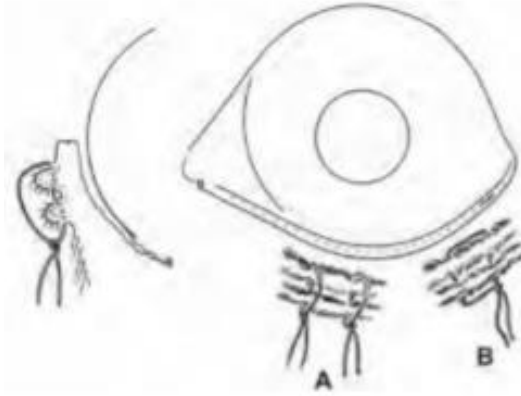


Figura 14 – Correção de entrópion por blefaroplastia temporária. (A) Suturas simples interrompidas (Lembert). (B) Sutura em U, que apresenta a desvantagem de a agulha apontar para a córnea durante a elaboração da sutura. Fonte: Gelatt *et al.*, 2013. p. 845.

Outra técnica em que uma sutura é feita para manter a margem palpebral em sua posição adequada, mas que não envolve remoção de tecido, é a de Quickert-Rathbun (1971), que foi descrita para uso em humanos, especialmente em idosos. Williams (2004) descreveu o uso da técnica em 10 cães, para correção de entrópion de pálpebra inferior. Uma sutura dupla, com fio absorvível 4-0, é criada a partir da porção mais profunda do fórnix conjuntival para emergir a cerca de um a dois mm da margem palpebral. Quanto mais apertada a sutura, maior a eversão, logo, a tensão define o grau de eversão. Esse procedimento é uma alternativa à blefaroplastia temporária em filhotes, especialmente em casos de recorrência, ou pode ser aplicada em cães idosos de maneira permanente. O uso na pálpebra superior, assim como é feito em humanos, pode ser prejudicial aos ductos da glândula lacrimal. A aplicabilidade da técnica em gatos não foi estudada. O procedimento de Quickert-Rathbun está ilustrado na figura 15.

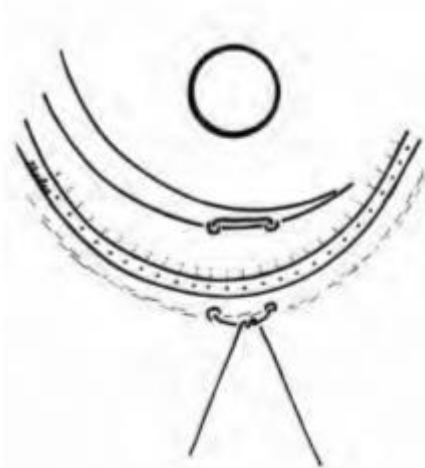


Figura 15 – Ilustração da técnica de Quickert-Rathbun. Uma sutura dupla é criada a partir da porção mais profunda do fórnix conjuntival para emergir a cerca de um a dois mm da margem palpebral. Fonte: Gelatt *et al.*, 2013, p. 846.

A correção do entropião foi descrita por Celsus no primeiro século d.C. como uma técnica em que somente a pele era removida e, após, a ferida cirúrgica era suturada. Em 1879, Hotz aprimorou a técnica de Celsus, incluindo a remoção de uma tira de músculo orbicular junto à pele para, então, ancorar suturas interrompidas no músculo remanescente. Para desempenhar a técnica, primeiro deve ser estimada a quantidade de tecido que será removido. Stades e colaboradores (1996) sugerem que a porção da pálpebra com maior grau de entropião seja marcada por meio do seu reposicionamento entrópico após a primeira incisão, dessa forma, a marca de sangue irá delimitar a área a ser removida. Uma segunda maneira de estimar a remoção tecidual foi descrita por Wyman (1979), e compreende o uso da pressão digital exercida pelo polegar na região de entropião, até que a margem palpebral seja exposta. A quantidade de pele deslocada pelo polegar é a que será removida. Por fim, uma terceira forma de calcular quanto tecido deve ser excisado foi proposta por Miller e Albert (1988). A pele palpebral é pinçada até que o entropião seja desfeito, e a quantidade de pele na pinça é a mesma a ser removida na cirurgia. Para esse fim é utilizada uma pinça de Allis.

A técnica tradicional de Hotz-Celsus é composta por uma incisão inicial de dois a dois e meio mm de distância da margem palpebral, e paralela a ela, estendendo-se por, pelo menos, um mm medial e lateral à área de entropião. Esse é um ponto crítico da correção, pois, se a primeira incisão ficar demasiadamente próxima da margem palpebral, não haverá tecido suficiente para suturar a ferida. E, pelo contrário, se ficar demasiadamente distante da margem, a pálpebra pode não evertter, e o tratamento não ser efetivo. Depois de estimar a quantidade de



tecido a ser removido, uma segunda incisão, de forma elíptica, é elaborada a partir da primeira. Por conseguinte, a pele destacada pela junção das duas incisões é removida, juntamente com uma tira de músculo orbicular. A ferida é fechada com suturas interrompidas simples, com fio não absorvível de seda ou absorvível mono ou polifilamentar, que tem de ser 5-0 ou mais fino. É recomendado que as suturas sejam dispostas a uma distância de não mais de 2 mm, e as primeiras são feitas nas extremidades lateral e medial da ferida, para que seja fechada em duas metades. Alguns cirurgiões, entretanto, defendem um padrão em forma de seta, iniciando o fechamento da ferida pelo meio. As duas primeiras suturas são dispostas a um ângulo de 45 graus uma da outra, apontando para o olho. As suturas seguintes são dispostas paralelamente a cada uma das primeiras duas suturas, nos seus lados correspondentes. Sutures contínuas não são recomendadas em razão do risco de deiscência de toda a ferida. Em casos de entrópio de canto lateral, a primeira sutura é posicionada no canto lateral. O procedimento de Hotz-Celsus e suas modificações são os métodos cirúrgicos básicos para o tratamento da maioria dos tipos de entrópio (STADES e WOERDT, 2013). O procedimento de Hotz-Celsus está ilustrado na figura 16.

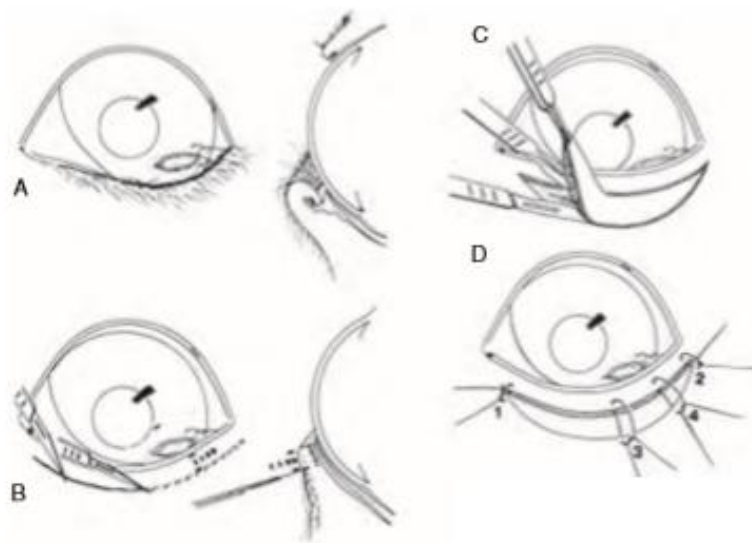


Figura 16 – Procedimento de Hotz-Celsus para correção de entrópio severo de pálpebra inferior com úlcera de córnea. (A) Aparência do olho antes do procedimento. (B) Incisão inicial de dois a 2,5 mm de distância da margem palpebral, e paralela a ela, estendendo-se por, pelo menos, um mm medial e lateral à área de entrópio. (C) Por conseguinte, a pele destacada pela junção das duas incisões é removida, juntamente com uma tira de músculo orbicular. (D) A ferida é fechada com suturas interrompidas simples. É recomendado que as suturas sejam dispostas a uma distância de não mais de dois mm, e as primeiras são feitas nas extremidades lateral e medial da ferida, para que seja fechada em duas metades, na ordem **1, 2, 3, 4** e assim por diante. Fonte: Gelatt *et al.*, 2013. p. 847.

Outros procedimentos podem ser divididos de acordo com a localização do entrópio. Para correção de entrópio central, Wyman e Wilkie (1988) apresentaram um método que associa a técnica de Hotz-Celsus com a realização de um pedículo central de tarso. A incisão inicial de pele é realizada a cerca de dois e meio mm da margem palpebral. O pedículo tarso é construído por bisturi, com sua base na margem palpebral, na região mais crítica do entrópio. A segunda incisão do método Hotz-Celsus é performada, e a pele é removida usando uma tesoura. Um túnel subcutâneo é feito abaixo do pedículo de tarso, e uma sutura cruzada 5-0 prende o pedículo com um silicone ou tubo de infusão abaixo da ferida cirúrgica. A ferida cutânea, para corrigir o restante do entrópio, é fechada com suturas simples interrompidas. Essa associação é aplicável somente para entrópio central de pálpebra inferior. Alternativamente, a técnica de Wharton-Jones ou, também chamada de “Y para V”, pode ser empregada. A incisão inicial da pele da pálpebra e do músculo orbicular começa cerca de um a dois mm de distância da margem palpebral. A parte inferior da incisão determinará a extensão da eversão palpebral. Após o desenho do “Y”, uma porção triangular de pele e de músculo orbicular é dissecada do tarso subjacente. A ponta do retalho pele-músculo é colocada em forma de “V” com suturas simples interrompidas, com fio 5-0 a 6-0. Nesse caso, a técnica é aplicável para entrópio central de pálpebra superior e inferior, porém, lesiona o músculo orbicular (STADES e WOERDT, 2013).

Em casos de entrópio medial, um pouco mais de pele pode ser retirada, com o intuito de neutralizar a tendência de formação de dobras na região nasal. Nesse tipo específico de entrópio, o risco de causar ectrópio por uma correção exagerada é menor (STADES e WOERDT, 2013). O procedimento de Hotz-Celsus pode ser adaptado para correção de entrópio medial e epífora em raças miniatura de cães, tendo como objetivo everter a margem medial da pálpebra inferior o suficiente para auxiliar na condução lacrimal, permitindo, assim, o seu escoamento (PEIFFER *et al.*, 1978). Quando o entrópio medial está acompanhado de uma fissura palpebral mais alongada que o normal e de triquíase caruncular, a correção deve ser feita por uma cantoplastia medial. Esse quadro clínico é particularmente comum em cães da raça pequinês e shih-tzu (STADES e WOERDT, 2013).

Em pacientes com entrópio de canto lateral, segundo Stades e Woerdt (2013), o método de Hotz-Celsus pode ser adaptado, e é recomendado quando a fissura palpebral está em seu tamanho adequado, não sendo preciso alterá-la. Wyman (1971) descreveu um procedimento que une a cantoplastia lateral e a construção de um ligamento cantal lateral para corrigir quadros de ectrópio central e entrópio lateral das pálpebras superior e inferior e canto lateral, mais

encontrados em raças grandes e gigantes de cães. Para obter êxito, duas tiras de músculo orbicular do canto lateral são dissecadas e suturadas no periósteo do arco zigomático, dessa forma, retraindo o canto lateral, permitindo adequada sustentação. O procedimento de Wyman está ilustrado na figura 17. Visando diminuir o tempo cirúrgico e o inchaço pós operatório, Peiffer e colaboradores (1978) modificaram esse procedimento. Em vez de dissecar o músculo orbicular, são feitas, preferencialmente, duas suturas, que ligam o canto lateral diretamente ao periósteo do arco zigomático, promovendo estabilidade, porém, menor que a promovida pelo método de Wyman. Outra forma de tratar o entrópio de canto lateral foi empregada por Robertson e Roberts (1995), e consiste na tendonectomia do canto lateral. O propósito dessa técnica é aliviar a tensão da região em cães de raças grandes e gigantes.

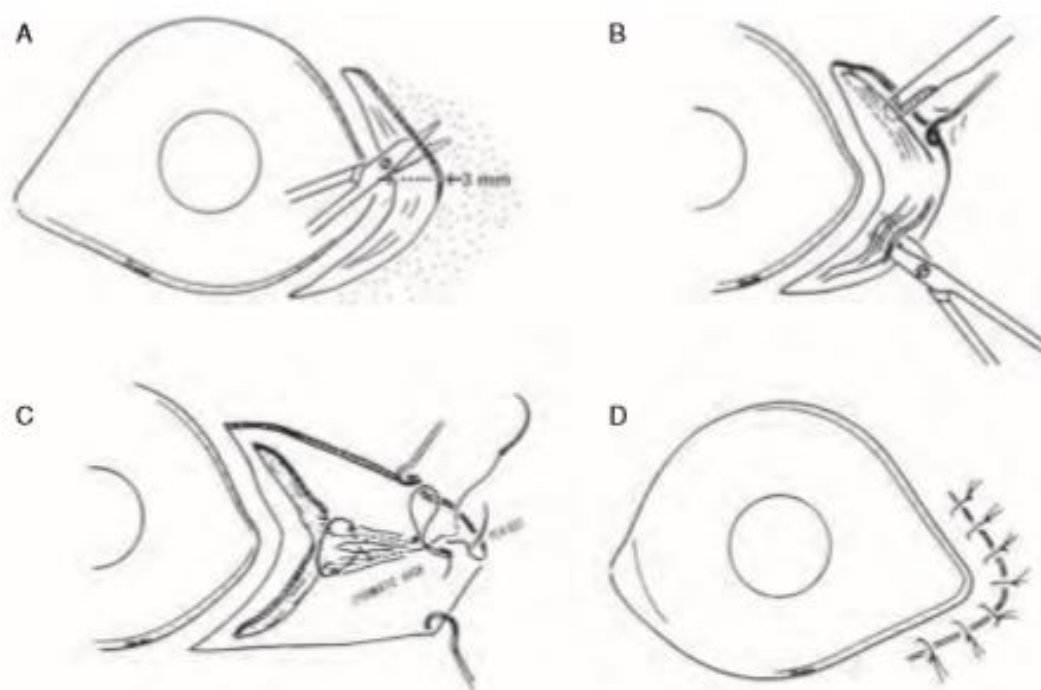


Figura 17 – Procedimento de Wyman. (A) Uma faixa de pele em forma de seta, com largura suficiente para corrigir o entrópio, é removida. (B) O músculo orbicular é dissecado e duas miotomias são realizadas. Essas tiras de músculo formarão o novo ligamento cantal lateral. (C) As tiras são fixadas no periósteo do arco zigomático por uma sutura cruzada simples, interrompida, com fio não absorvível 5-0. (D) A ferida de pele é fechada com suturas simples, interrompidas, com fio 5-0 a 6-0. Fonte: Gelatt *et al.*, 2013. p. 852.

Em animais com a fissura palpebral maior que o normal, condição denominada macrobléfaro, procedimentos que impliquem na diminuição da extensão da fissura podem corrigir o entrópio, sem que se faça necessária intervenção cirúrgica específica para esse fim. O mesmo ocorre em pacientes com a fissura palpebral menor que o normal, condição denominada microbléfaro, em que um procedimento para aumentar a fissura palpebral é capaz

de resolver o entrópio conjuntamente (STADES e WOERDT, 2013). Entretanto, para casos de entrópio associado à exagerada extensão palpebral inferior, Read e Broun (2007) desenvolveram uma técnica que combina o procedimento de Hotz-Celsus, elaborado de forma parcial, com uma ressecção de espessura total da porção lateral da pálpebra inferior, adjacente ao canto lateral, em forma de cunha. O procedimento está ilustrado na figura 18. A técnica foi descrita para cães e gatos, e foi performada em 311 olhos. A largura da excisão da pálpebra inferior foi de 20 a 30% do comprimento total, equivalente a valores de cinco mm em gatos e até 15 mm, ou mais, em cães de raças gigantes. A taxa geral de sucesso de um único procedimento cirúrgico para corrigir o entrópio com essa técnica foi de 94,2% por olho. Um segundo procedimento foi feito em 5,9% dos olhos de cães e 4,8% dos olhos de gatos, devido à recorrência de entrópio leve. Na experiência dos autores, a necessidade de um segundo procedimento cirúrgico é expressivamente mais alta quando apenas o método de Hotz-Celsus é aplicado, sendo diminuída com a combinação do segundo método.

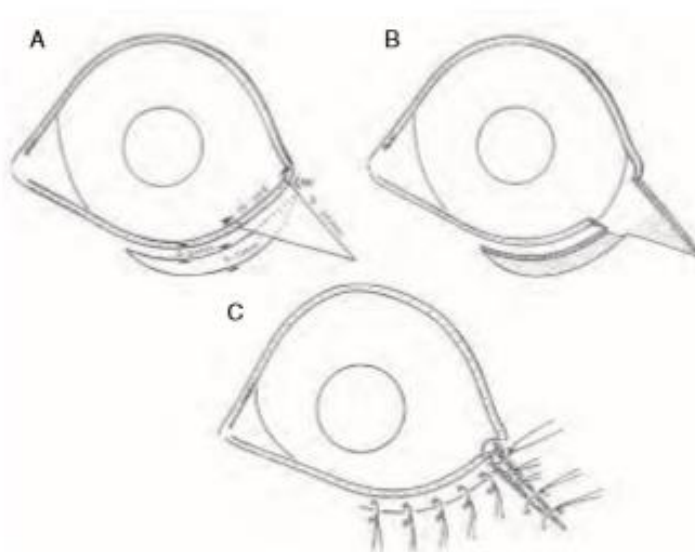


Figura 18 - Procedimento de Hotz-Celsus com ressecção de espessura total da porção lateral da pálpebra inferior (Read e Broun, 2007). (A) A quantidade de pele a ser removida é estimada. Após, o procedimento parcial de Hotz-Celsus e as incisões de ressecção lateral em cunha são realizados. (B) A incisão lateral é feita adjacente ao canto lateral e perpendicular à margem palpebral. A incisão medial é executada obliquamente para encontrar a incisão lateral, resultando em um triângulo retângulo. (C) O triângulo de pele de espessura total é removido e a ferida decorrente do procedimento de Hotz-Celsus parcial é fechada por suturas simples, interrompidas e com fio absorvível. A ferida deixada pela ressecção lateral é fechada em duas camadas, com uma sutura em 8 na margem. Fonte: Gelatt *et al.*, 2013. p. 853.

Gutbrod e Tietz (1993) publicaram uma metodologia de cantoplastia lateral em que a pálpebra inferior é encurtada de dois a seis mm, e uma área triangular de espessura total, incluindo o canto lateral, é excisada, induzindo tração no canto lateral. O canto é fechado, usando material absorvível 4-0. A conjuntiva, o músculo orbicular, as camadas subcutâneas e a ferida cutânea são suturados separadamente, por suturas simples e interrompidas, do mesmo material. Além da correção do entrópio, o procedimento também tem sido aplicado na correção da associação entrópio-macroléfaros.

O método de Stades (1987) foi desenvolvido para o tratamento de entrópio de pálpebra superior acompanhado de triquíase. Aproximadamente 15 a 20 mm da pele palpebral superior, incluindo os folículos capilares, é removida. A margem superior da ferida é suturada na metade da ferida, deixando a metade ventral cicatrizar por segunda intenção. Funciona bem para a correção do entrópio e ptose palpebral superior em raças com excessivas dobras cutâneas. Também funciona bem em animais com entrópio e ptose relacionados à idade (WOERDT, 2004). Em um estudo com 27 cães da raça shar pei, acometidos de entrópio bilateral de pálpebras superior e inferior, Nardi e Barsotti (2020) utilizaram o método de Stades nas pálpebras superiores como tratamento. Todos os animais apresentavam sinais de desconforto ocular antes da realização do procedimento, incluindo ceratite, blefarospasmo, enoftalmia e protrusão da terceira pálpebra. Suas idades variaram de quatro a 24 meses. Quatro semanas após o procedimento cirúrgico, 50 dos 54 olhos submetidos ao tratamento tiveram resolução do entrópio e sinais clínicos associados. Os quatro olhos restantes passaram por uma nova cirurgia, onde foi aplicada a técnica de Hotz-Celsius. Nos 19 animais que puderam ser acompanhados por um período de um ano, não foram constatados sinais de recorrência. Sendo assim, os autores indicam a técnica em um primeiro momento, em vez de corrigir o entrópio de pálpebra superior e inferior ao mesmo tempo, pois pode não haver essa necessidade, visto que a alteração de pálpebra inferior pode se tratar de entrópio espástico, ocasionado pelo entrópio e triquíase de pálpebra superior.

Serrano e Rodríguez (2013) descreveram uma nova versão da técnica de Hotz-Celsius modificada. A cirurgia foi realizada com laser de CO<sub>2</sub>, com a finalidade de evitar sangramentos e diminuir o tempo anestésico. Além disso, a ferida criada não foi suturada, mas cicatrizada por segunda intenção. Um mês após a cirurgia, as feridas foram completamente curadas, sem complicações. Em nenhum dos casos foi preciso um segundo procedimento. O estudo foi realizado em quatro pacientes, dois gatos e dois cães. Os autores alegam que, o tempo médio de execução do procedimento de Hotz-Celsius tradicional, com uso de bisturi, é de 20 minutos

por olho. Isso inclui incisão, dissecação, controle de hemorragia e sutura. Por outro lado, o tempo médio usado nesses quatro casos foi de oito minutos. Ainda, uma outra vantagem apontada no estudo é que a correção de entrópio com laser de CO<sub>2</sub> pode ser aplicada em casos leves, moderados ou graves.

Outros métodos menos convencionais também estão descritos para o tratamento do entrópio. A eletrocauterização da pele e região superficial do músculo orbicular pode ser aplicada para estimular a formação de tecido cicatricial e, assim, corrigir o entrópio. A desvantagem é que a fibrose pós tratamento é imprevisível. Ademais, outros métodos como a injeção subcutânea de antibióticos, parafina, óleo mineral e silicone já foram descritos para promover uma eversão palpebral temporária. Suas desvantagens abrangem o fato de também terem resultado imprevisível e que podem causar necrose, formação de tecido granulomatoso e cicatrizes (STADES e WOERDT, 2013). Não obstante, em 2018, McDonald e Knollinger publicaram um estudo de 40 casos de entrópio, em cães e gatos, lançando mão da injeção subdérmica de ácido hialurônico. A injeção foi efetuada a uma distância de um a dois mm da margem palpebral, até a conformação normal ser alcançada. Não houve emprego de sedação ou anestesia geral em nenhum paciente. Não foram observadas reações locais ao preenchimento dérmico com essa substância, ou quaisquer outras complicações, além de um pequeno sangramento de pele nos locais da injeção. A resolução do entrópio e complicações secundárias, incluindo ulceração da córnea, epífora e blefarospasmo, foram observadas na primeira semana após a injeção, na maioria dos casos. Apenas quatro pacientes precisaram passar por uma intervenção cirúrgica permanente. Dessa forma, os autores concluem que o preenchimento subdérmico de ácido hialurônico parece ser um método seguro, fácil e confiável para entrópio leve ou moderado, sendo uma alternativa interessante para pacientes geriátricos e pacientes com alto risco anestésico.

O objetivo principal de todos esses procedimentos é manter as pálpebras funcionais e promover o desaparecimento dos sinais clínicos. Um objetivo secundário, mas também importante, é a estética do animal. Imediatamente após a correção de entrópio de pálpebra inferior há bastante inchaço, o que pode acarretar no contato dos cílios da pálpebra superior com a conjuntiva da pálpebra inferior, causando irritação ao piscar. Isso pode ser evitado ao elaborar uma sutura temporária na pálpebra superior, enquanto o inchaço permanecer (STADES e WOERDT, 2013). A deiscência de sutura recorrente em animais com entrópio foi descrita como sendo uma consequência de adenite sebácea (CARMACK *et al.*, 2010). O manejo pós operatório está fundamentado no uso de antibióticos tópicos por cerca de 14 dias, na

remoção dos pontos (quando existirem) em 10 a 14 dias e no uso do colar elizabetano (STADES e WOERDT, 2013).

#### 4.4 Ectrópio e macrobléfaro

Ectrópio é a denominação para a eversão da margem palpebral. Acomete geralmente a pálpebra inferior, embora a pálpebra superior possa ser acometida por ectrópio cicatricial. Em cães, é frequente observar um aumento no tamanho da fissura palpebral associada à eversão palpebral, condição denominada macrobléfaro. A maioria das formas de ectrópio e macrobléfaro são primárias ou congênitas, e são relacionadas à raça. As raças predispostas são as grandes e gigantes, como são bernardo, bloodhound, dogue alemão, terra nova e mastiff. Em casos mais severos, a exemplo das raças bloodhound e são bernardo, quando a região central da pálpebra inferior está evertida, é comum que haja, também, a inversão dos cantos lateral e medial, caracterizando entrópio nesses locais, apresentação chamada de olho de diamante (*diamond eye*, em inglês), que está ilustrada na figura 19. Excesso de dobras faciais, orelhas pesadas, longas fissuras palpebrais e um canto lateral instável são fatores que causam e agravam o caso. O ectrópio secundário é raro em cães, tendo suas causas ligadas a formação de cicatriz, trauma, quadros neurológicos e correção exagerada em uma cirurgia de entrópio (STADES e WOERDT, 2013). O ectrópio fisiológico é uma condição transitória em alguns cães de trabalho, e acontece após intensa atividade do músculo orbicular, contudo, o repouso tende a resolver o problema (BEDFORD, 1999). Em gatos, a ocorrência de eversão da margem palpebral é rara, havendo apenas relatos de ectrópio cicatricial (STILES, 2013).

As pálpebras e lágrimas são impedidas de desempenhar seu papel adequadamente, induzindo uma inflamação crônica do saco conjuntival, que se torna hiperêmico e inchado, resultando em aumento da produção lacrimal, muco e exsudato purulento. Os diagnósticos diferenciais envolvem doenças associadas com microftalmia, atrofia do globo ocular (*phthisis bulbi*) e enoftalmia. No que tange ao tratamento, se o defeito for leve, o uso de lubrificantes tópicos poderá ser o suficiente, e, também, particularmente em cães jovens, em que a cabeça ainda não atingiu o tamanho adulto. Em lesões mais severas, poderá ser feita correção cirúrgica, preferencialmente após dois a dois anos e meio, quando o esqueleto tiver completado seu crescimento, e houver presença de gordura orbital. É preciso tomar cuidado com a correção excessiva, pois pode causar entrópio, afecção mais nociva para a córnea e a conjuntiva. Os

procedimentos cirúrgicos para a correção de ectrópio abrangem, em geral, a porção lateral da pálpebra inferior e o canto lateral. O canto medial, por ser relativamente fixo e abrigar os ductos lacrimais e a membrana nictitante, deve ser evitado (STADES e WOERDT, 2013).

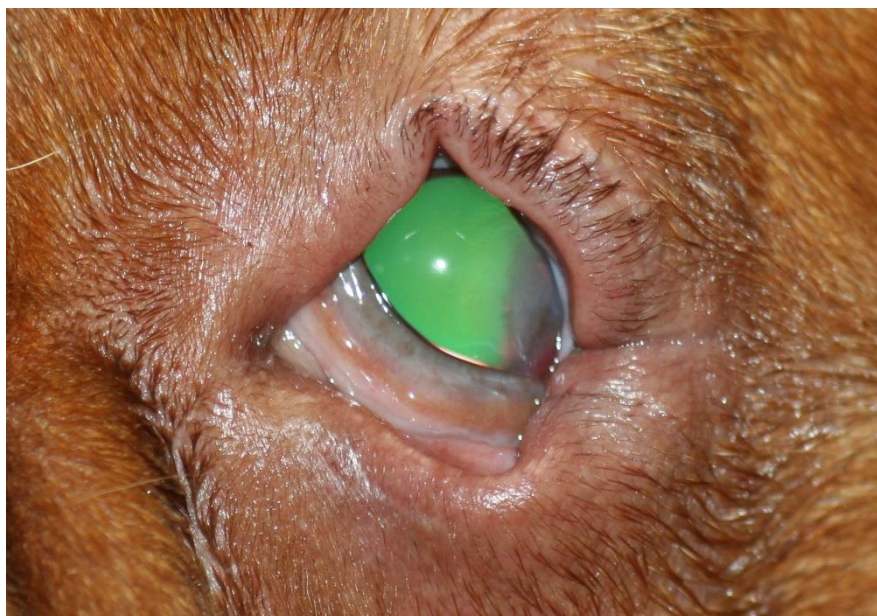


Figura 19 – Cão da raça dogue de bordeaux, dois anos de idade, apresentando “olho de diamante”. Fonte: Serviço de Oftalmologia Veterinária do Hospital de Clínicas Veterinárias da UFRGS.

Várias técnicas já foram descritas para a correção de ectrópio, entretanto, dentre elas, a técnica de Kuhnt-Szymanowski é a que forma a base para a maioria dos outros procedimentos em humanos (BEDFORD, 1999; FOX, 1976; STADES *et al.*, 1998). Em 1883, Kuhnt modificou a técnica de divisão da margem palpebral anteriormente elaborada por um cirurgião grego chamado Antyllus (150 d.C.), adicionando uma ressecção transconjuntival em forma de cunha à técnica original. Depois, modificou-a mais uma vez, incluindo uma ressecção de pele e músculo palpebral (FOX, 1976). Em 1970, Szymanowski publicou seu método, que foi otimizado por Kuhnt (KUHNT e SZYMANOWSKI, 1976). O procedimento consiste na redução da extensão somente da pálpebra inferior, e é aplicável para casos em que o macrobléfaro não é excessivo. Inicialmente, a margem palpebral é incisada na linha cinza, onde desembocam os ductos das glândulas de Meibomius. A incisão deve compreender toda a extensão do defeito, avançando de um a dois mm a mais, medial e lateralmente a ele. A pele e o músculo orbicular são separados da tarsoconjuntiva por dissecção, a uma profundidade de 10 a 15 mm. Uma porção de tarsoconjuntiva em formato de cunha é removida, e sua extensão deve



ser de meio a um mm menor que a extensão que se quer retirar da pálpebra. A pele e o músculo são encurtados com as mesmas dimensões, porém, no lado oposto, permitindo a formação de uma ferida em dois níveis, evitando, assim, vazamentos e deiscência. A ferida de tarsoconjuntiva é fechada com sutura simples contínua de fio absorvível de 4-0 a 6-0. A ferida de pele é fechada com suturas simples interrompidas de fio não absorvível de 4-0 a 6-0. A ferida da margem palpebral é fechada com suturas de colchoeiro não absorvíveis e interrompidas, com fio de 5-0 a 6-0. O procedimento de Kuhnt-Szymanowski está ilustrado na figura 20. Apesar das vantagens, a margem palpebral, incluindo as glândulas de Meibomius, são danificadas no local da incisão. Embora não existam provas concretas de problemas causados por esse dano, é preferível lesionar a margem palpebral o menos possível (STADES e WOERDT, 2013).

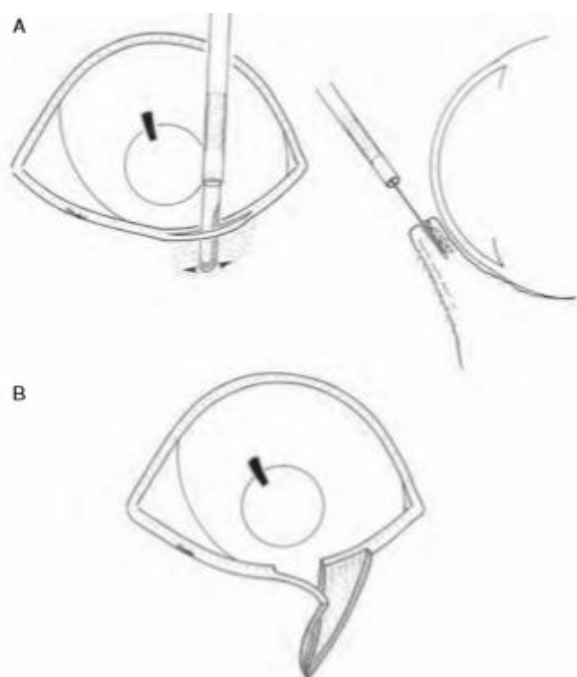


Figura 20 – Técnica de Kuhnt-Szymanowski. (A) A margem palpebral é incisada na linha cinza. A incisão deve compreender toda a extensão do defeito, avançando de um a dois mm a mais, medial e lateralmente a ele. (B) A pele e o músculo orbicular são separados da tarsoconjuntiva por dissecação, a uma profundidade de 10 a 15 mm. Uma porção de tarsoconjuntiva em formato de cunha é removida. A pele e o músculo são encurtados com as mesmas dimensões, porém, no lado oposto, permitindo a formação de uma ferida em dois níveis. Fonte: Gelatt *et al.*, 2013. p. 858.

Blaskovics (1959, 1976), modificou o procedimento anteriormente descrito por Kuhnt e Szymanowski, trazendo a incisão inicial para baixo da margem palpebral, buscando evitar o dano das glândulas de Meibomius e diminuir o tempo cirúrgico. Nesse método, a pele é incisada a 2,5 mm de distância da margem palpebral, e paralela a ela. A pele é separada da conjuntiva muscular por dissecação, até uma profundidade de 10 a 12 mm. Uma porção da margem palpebral e da conjuntiva muscular são removidas (a extensão depende do quanto se quer reduzir de extensão palpebral). A pele é encurtada na mesma distância, permitindo, tal como na técnica de Kuhnt-Szymanowski, a formação de uma ferida em dois níveis, porém, evitando

suturas na margem palpebral, em que somente uma sutura em figura de 8 será necessária para a aposição. A modificação proposta por Blaskovics está ilustrada na figura 21.

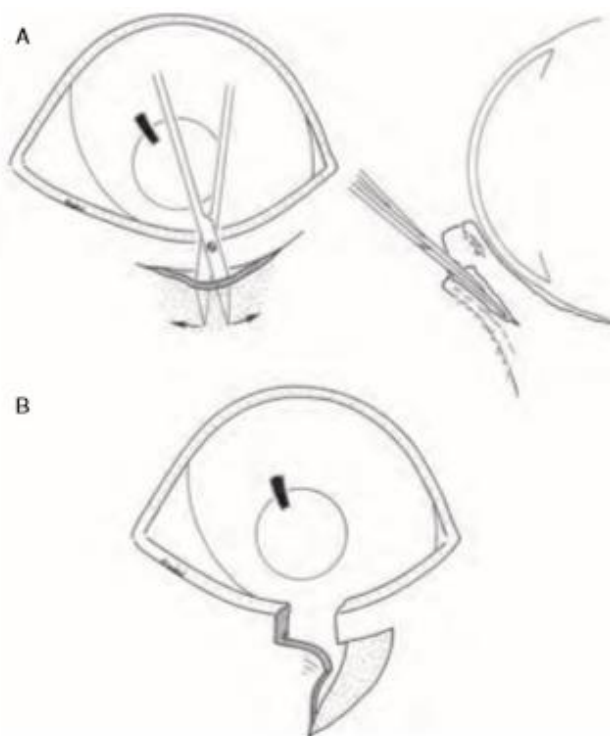


Figura 21 – Método de Blaskovics, partindo do princípio da técnica de Kuhnt-Szymanowski. (A) A pele é incisada a 2,5 mm de distância da margem palpebral e paralela a ela. Após, é separada da conjuntiva muscular por dissecação, até uma profundidade de 10 a 12 mm. (B) Uma porção da margem palpebral e da conjuntiva muscular é são removidas, e a pele é encurtada na mesma distância. Fonte: Gelatt *et al.*, 2013. p. 859.

Fox e Smith modificaram a técnica de Kuhnt-Szymanowski-Blaskovics por meio da aproximação da incisão de pele inicial com a margem palpebral (FOX, 1976; STADES *et al.*, 1998). A incisão de pele é feita a uma distância de dois a dois e meio mm da margem palpebral, e paralela a ela, iniciando alguns mm medialmente à região de ectrópio e terminando de cinco a 10 mm lateralmente ao canto lateral, e, após, se direcionando para baixo. O retalho cutâneo é dissecado de suas camadas musculares mais profundas. Retalhos em formato de cunha, de tamanho igual, um da margem palpebral e outro da pele, são excisados. A margem é reposicionada por uma sutura em figura de 8 ou em U, com fio de 5-0 a 6-0. Se desejado, a ferida conjuntival pode ser suturada por uma sutura absorvível subconjuntival, simples e contínua, com fio 8-0. O defeito da pele é submetido a suturas simples e interrompidas, com fio de 5-0 a 6-0. Esse método, que reduz a margem da pálpebra para o comprimento desejado e a

traciona para cima e lateralmente, foi descrito na literatura veterinária por Munger e Carter (1984), em um estudo com cães. A modificação proposta por Fox e Smith está ilustrada na figura 22.

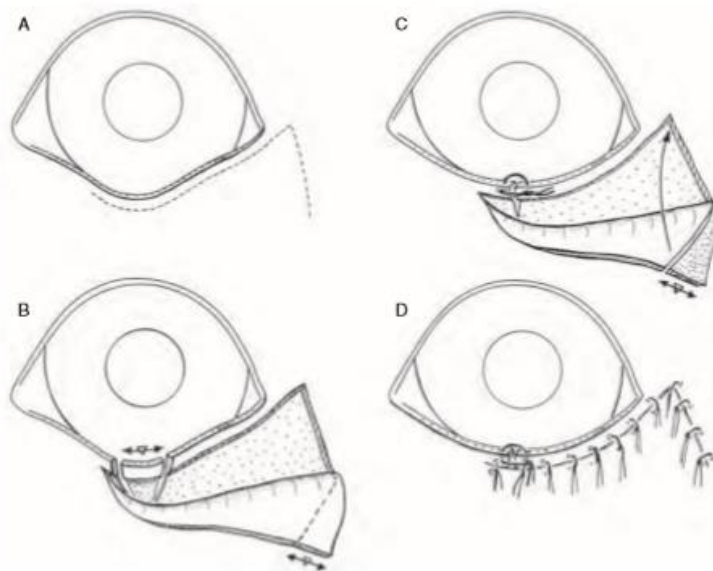


Figura 22 - Técnica de Kuhnt-Szymanowski-Blaskovics modificada por Fox e Smith. (A) A incisão de pele é feita a uma distância de dois a 2,5 mm da margem palpebral, e paralela a ela, iniciando alguns mm medialmente à região de ectrópio e terminando de cinco a 10 mm lateralmente ao canto lateral, e, após, se direcionando para baixo. (B) O retalho cutâneo é dissecado de suas camadas musculares mais profundas. Retalhos em formato de cunha, de tamanho igual, um da margem palpebral e outro da pele, são excisados. (C) A margem é reposicionada por uma sutura em figura de 8 ou em U. (D) O defeito da pele é submetido a suturas simples e interrompidas. Fonte: Gelatt *et al.*, 2013. p. 860.

As técnicas citadas até aqui abrangem apenas a redução da extensão da pálpebra inferior. Outros procedimentos foram descritos para redução da fissura palpebral, por meio da redução da extensão das pálpebras superior e inferior, concomitantemente. Essa abordagem normalmente é feita pelo canto lateral, devido à maior facilidade. O objetivo é corrigir o tamanho da fissura palpebral para, aproximadamente, 33 a 35 mm de extensão (STADES *et al.*, 1992). Segundo Stades e Woerdt (2013), o método mais simples envolve uma tarsorrafia permanente na região do canto lateral. A extensão da tarsorrafia corresponde à extensão que precisa ser reduzida da fissura palpebral. Para tanto, a parte pigmentada da margem palpebral que será suturada é excisada e, depois disso, as margens superior e inferior internas são removidas juntamente com as glândulas de Meibomius do local. A aposição do novo canto

lateral é feita por uma sutura em figura de 8, com fio de 5-0 a 6-0, e o fechamento posterior por suturas simples e interrompidas. É interessante suturar a conjuntiva primeiro por sutura contínua, simples e absorvível, com fio 6-0 a 8-0, para dar mais segurança. A desvantagem desse método é não proporcionar uma ferida em dois níveis, aumentando as chances de deiscência e não promovendo tração ao canto lateral.

Fuchs modificou o procedimento de tarsorrafia do canto lateral descrito acima. Nesse caso, assim como na técnica mais simples, a parte pigmentada da margem palpebral que será suturada é excisada e, depois disso, as margens superior e inferior internas são removidas juntamente com as glândulas de Meibomius do local. Em seguida, um retalho triangular de pele e músculo orbicular, de cinco a sete mm de largura, é removido da pálpebra superior. A pele e o músculo da pálpebra inferior são incisados, formando um flape de cinco a sete mm que, posteriormente, é suturado na conjuntiva superior por uma sutura simples e interrompida, com fio 6-0. A aposição do novo canto lateral é feita por uma sutura em figura de 8, com fio de 5-0 a 6-0, suturas simples e interrompidas compõem o fechamento posterior (STADES e WOERDT, 2013). Uma técnica bastante semelhante a essa foi descrita por Wyman e Kaswan, partindo do princípio inicial de remover a margem palpebral e glândulas de Meibomius (KASWAN *et al.*, 1988), mas, em contraste com a técnica de Fuchs, as conjuntivas inferior e superior são sobrepostas por uma sutura simples e contínua, com fio absorvível de 6-0 a 8-0, antes de suturar a pele.

Jensen (1979) elaborou uma técnica que foi inicialmente descrita para o canto medial. No entanto, também pode ser empregada para o canto lateral. O método original foi modificado, passando a se chamar técnica de Robets-Jensen. O procedimento começa com a remoção da margem palpebral externa medial ou lateral, das pálpebras superior e inferior. Após, a margem interna, juntamente com glândulas de Meibomius, também é excisada. Se realizado no canto medial, o ponto lacrimal superior é perdido durante o procedimento. Um retalho da conjuntiva superior é tracionado para baixo, e direcionado para dentro de uma espécie de bolsa formada na pálpebra inferior, entre a conjuntiva e as camadas da pele e músculo para, então, ser ancorado na pele e músculo orbicular por uma sutura simples e interrompida, com fio 5-0. A aposição do novo canto lateral (ou medial) é feita por uma sutura em figura de 8, com fio de 5-0 a 6-0, e fechamento posterior por suturas simples e interrompidas. O método cria uma ferida em duas camadas, evitando vazamentos e deiscência das suturas.

A metodologia descrita por Gutbrod e Tietz (1993) para cantoplastia lateral, aqui já mencionada para a correção de entrópico, também pode ser aplicada para casos de ectrópico e

macrobléfaro. A pálpebra inferior é encurtada de dois a seis mm, e uma área triangular de espessura total, incluindo o canto lateral, é excisada. Essa técnica traz estabilidade para o canto lateral. Ainda para o tratamento de ectrópio acompanhado de macrobléfaro e entrópio, Bigelbach (1996) apresentou um procedimento em que as pálpebras superior e inferior são encurtadas cerca de 20 a 25% de sua extensão total, visando corrigir o entrópio e dar sustentação ao canto lateral. O método de Bigelbach está descrito em detalhes na figura 23. Stades e Woerd (2013) expuseram a técnica de Stades como uma outra alternativa para fixação do canto lateral. Sua sistemática consiste em remover duas porções de espessura total das pálpebras, em formato de cunha, uma da pálpebra superior e outra da inferior. Esses retalhos devem ser excisados da porção mais lateral da fissura palpebral, para que um novo canto lateral seja criado pela aposição das margens livres com uma sutura em figura de 8, com fio absorvível de 5-0 a 6-0, ancorada no ligamento lateral e na pele. Grussendorf (2004) desenvolveu uma prática para redução da fissura palpebral e fixação do canto lateral, que é indicada especialmente para raças gigantes, e está descrita em detalhes na figura 24.

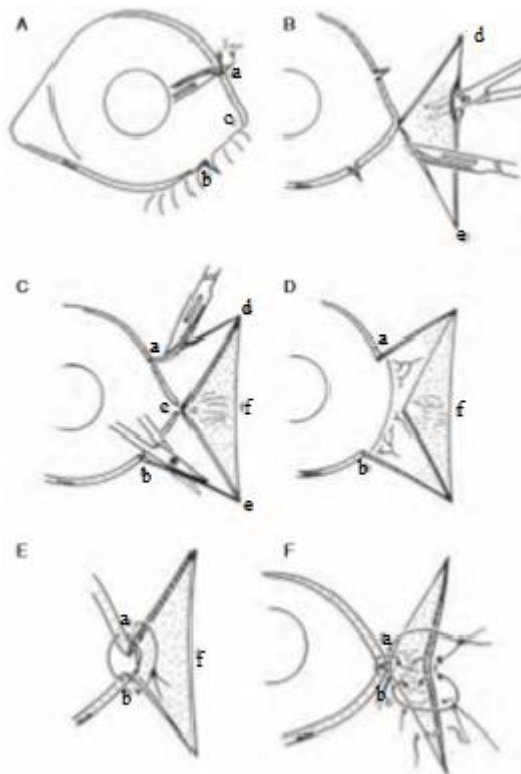


Figura 23 – Método de Bigelbach para cantoplastia lateral. **(A)** Duas incisões de, aproximadamente, dois mm são feitas para delimitar a área que se objetiva reduzir (a e b). **(B)** Uma incisão cutânea é realizada a partir da curvatura da pálpebra inferior até (d). O mesmo deve ocorrer da curvatura da pálpebra superior até (e). Após, uma incisão une os pontos (d) e (e). O triângulo de pele desenhado pelas incisões deve ser removido. **(C)** Dois triângulos de espessura total são excisados, um da pálpebra superior e outro da inferior. Eles correspondem a (acd) e (bce). **(D)** Um trapézio se forma. **(E)** A aposição do novo canto lateral é performada por uma sutura em figura de 8, com fio de 5-0 a 6-0. **(F)** O fechamento do restante da ferida é feito por sutura simples e interrompidas, ancoradas na fásia profunda do ligamento lateral. Fonte: Gelatt *et al.*, 2013. p. 867.

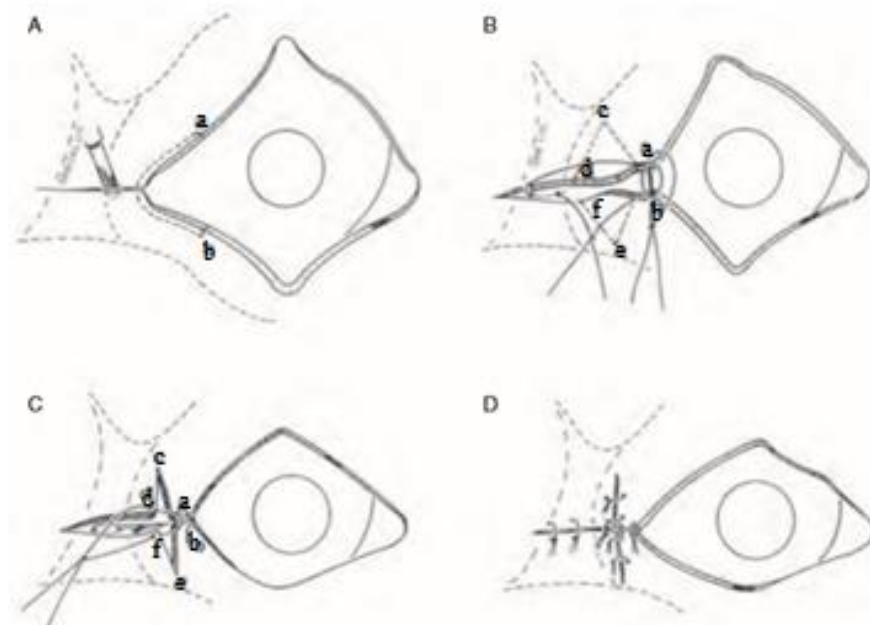


Figura 24 – Método de Grussendorf para cantoplastia lateral. (A) Uma incisão com extensão de dois mm é feita a partir do canto lateral. (B) A aposição do novo canto lateral é permitida por uma sutura em figura de 8, unindo os pontos (a) e (b). Uma sutura de tração, não absorvível, é realizada para conectar o canto lateral ao ligamento orbital até que a fissura palpebral atinja a aparência desejada. Os triângulos de pele (acd) e (bef) representam a pele em excesso, que é removida. (C) Uma sutura em U une os quatro ângulos da ferida. (D) O fechamento do restante da ferida ocorre por suturas simples e interrompidas. Fonte: Gelatt *et al.*, 2013, p. 868.

Em raças gigantes, tais como o São Bernardo, é importante considerar que, mesmo desempenhando algum dos procedimentos acima listados, o problema pode não ser totalmente resolvido, pois a região central das pálpebras está frequentemente muito deformada. Nessas situações, a remoção dessa área pode ser uma solução. Os autores Stades e Woerdt (2013) indicam o procedimento de Blaskovics para esses casos, porém, alertam para o fato de que ele não fornece tração no canto lateral e que o tempo cirúrgico é maior em relação a outras técnicas. Outro quadro que pode estar acompanhando o ectrópio e o macrobléfaro são as dobras de pele em excesso. Em 2002, McCallum e Welser publicaram um relato de caso em um cão da raça Bloodhound, em que uma ritidectomia coronal, em conjunto com suturas deslizantes em plano profundo, técnica de Hotz-Celsus modificada e cantoplastia lateral foram elaboradas, obtendo sucesso. Steinmetz (2015) relatou caso e tratamento de um cão da raça mastiff, que apresentava dobras faciais de pele em excesso, macrobléfaro, entrópio de pálpebra superior e entrópio e ectrópio de pálpebra inferior, caracterizando *diamond eye*. O autor selecionou uma técnica que combina a ritidectomia com o encurtamento da fissura palpebral e estabilização do canto lateral. Entretanto, em contraste com a pele dos cães da raça bloodhound, os mastiffs possuem uma conexão relativamente forte da pele com a fáscia subjacente, dificultando uma ritidectomia

coronal. Em vez disso, Steinmetz afirmou que a pele da região frontal da cabeça, logo acima dos olhos, deve ser removida. Seu procedimento alia a ritidectomia com a cantoplastia lateral, removendo um único retalho cutâneo de cada lado da face. A diferença na abordagem cirúrgica entre esses cães evidencia que é preciso que o cirurgião avalie a conformação da raça antes de optar por uma técnica ou outra.

Em cenários mais específicos e raros, pode ser necessário que se reposicione a pálpebra para corrigir o ectrópio, não alterando o tamanho da fissura palpebral. Bedford (1999) indicou o procedimento de Wharton-Jones (V para Y) como eficaz para o tratamento de ectrópio cicatricial leve. Donaldson e colaboradores (2005) fizeram uso dessa blefaroplastia para abordar dois casos de ectrópio cicatricial ocasionado por dermatopatias em cães, um de demodicose e outro de piogranuloma estéril idiopático. É importante ressaltar que, primeiro, deve-se controlar a doença de base, para que, então, o procedimento cirúrgico seja considerado. Nos cães desse relato, após a cirurgia, a função palpebral melhorou e a exposição da córnea diminuiu, configurando o sucesso da terapia instituída. Na experiência dos autores, se a incisão em V for muito curta, o avanço palpebral adequado pode não ser alcançado, pois o aumento intra operatório do V não é possível. Por outro lado, se o V exceder o tamanho, o ectrópio poderá ser corrigido e a ferida suturada, encurtando a haste da sutura em Y. Slatter (2001) recomenda que o comprimento do V seja maior que o grau de correção necessário, permitindo a contração da ferida.

Romero e colaboradores (2013) demonstraram o uso de ácido hialurônico no tratamento de ectrópio cicatricial em humanos. Os autores afirmam que as injeções de preenchimento com essa substância podem auxiliar expandindo a pele, pois, uma vez expandida, a frouxidão tecidual obtida persiste, embora o ácido hialurônico se dissolva. Um total de 11 pacientes e 12 pálpebras inferiores passaram por essa metodologia. Todos os 11 demonstraram melhora na posição da pálpebra após o tratamento, mas, em apenas três pacientes (27,3%) a correção total foi alcançada. Todavia, embora a correção tenha sido parcial na maioria, os sinais e sintomas associados à exposição conjuntival e corneana melhoraram em todos os casos. Outro estudo em humanos foi publicado por Vinod e Diaz (2015), em que um caso de uso de um enxerto de membrana amniótica humana para o manejo cirúrgico de ectrópio cicatricial causado pelo uso de Cetuximabe (Eribitux®) foi relatado. O Cetuximabe é um anticorpo monoclonal antiepitérmico do receptor do fator de crescimento que é empregado no tratamento de alguns tipos de câncer. Seus efeitos colaterais cutâneos, resultantes de sua ação nas células epidérmicas normais, já estão bem estabelecidos, podendo afetar a pele palpebral, como nesse paciente. O

procedimento cirúrgico consistiu em posicionar o enxerto de membrana amniótica sobre a conjuntiva palpebral inferior e prendê-lo ao fórnix profundo com suturas que foram exteriorizadas à superfície da pele. A terapia foi bem sucedida no paciente em questão. Em cães, Stades e Woerdt (2013) citaram a transposição de um pedículo de pálpebra superior, ou mesmo um enxerto de pele transplantada de outra região do corpo (como o abdômen) para correção de ectrópio cicatricial puro, que usualmente acontece por uma correção de entrópio exagerada.

O manejo pós operatório é realizado com antibiótico tópico por 14 dias e uso do colar elizabetano. Em procedimentos extensos, um antibiótico sistêmico pode ser prescrito. As suturas são removidas cerca de 10 a 14 dias após a cirurgia, e o resultado final só pode ser avaliado após a cicatrização, que transcorre de seis a oito meses após a correção (STADES e WOERDT, 2013).

#### **4.5 Microbléfaro**

Microbléfaro é o nome dado a uma condição em que a fissura palpebral é menor do que o normal. Seus sinônimos abrangem blefarofimose e blefaroestenose. Acomete raças pequenas, como o pinscher em miniatura, e raças grandes, como o chow chow. Esse quadro clínico frequentemente é acompanhado de entrópio de pálpebra superior ou inferior. Além disso, pode estar acompanhado de microftalmia, porém, é mais comum que o tamanho do globo seja normal. Pode ser uni ou bilateral. No momento do diagnóstico, é preciso ter cautela para não confundir um caso de microbléfaro com espasmo do músculo orbicular, que decorre de processos crônicos que cursam com dor ocular, como o entrópio. Para fazer essa diferenciação, a instilação de um anestésico tópico pode ser útil (STADES e WOERDT, 2013). Em seu estudo sobre malformações oculares congênicas em cães e gatos, Saraiva e Delgado (2020) identificaram somente cães com a afecção. Foram quatro casos entre os 103 cães incluídos no estudo. Não foi evidenciada predisposição sexual, e a idade média ao diagnóstico foi de 21,5 meses de vida. Nesse estudo foi encontrada uma associação estatisticamente significativa entre a presença de microbléfaro e o diagnóstico de ceratoconjuntivite seca congênita e, também, de anoftalmia.



O microbléfaro acaba adquirindo importância clínica somente em casos de entrópio secundário ao quadro (SARAIVA e DELGADO, 2020). Uma cantoplastia lateral que vise aumentar a extensão da fissura palpebral é o tratamento de eleição, e consiste na realização de uma cantotomia lateral com a extensão que se objetiva aumentar a fissura, seguida da remoção de dois triângulos de pele, um superior e outro inferior à incisão inicial. A margem palpebral é, então, esticada e suturada nos locais em que foram removidos esses triângulos, por suturas simples e interrompidas, com fio de 5-0 a 6-0. O restante da cantotomia, que não for alcançado pelas margens palpebrais, deverá cicatrizar por segunda intenção. Pacientes que apresentam entrópio em razão do microbléfaro normalmente não precisam de correção específica após a cirurgia de aumento da fissura palpebral (STADES e WOERDT, 2013).

#### 4.6 Triquiáse

Triquiáse é a presença de pelos em uma localização normal, entretanto, com um direcionamento anormal, levando a injúrias oculares pelo contato desses pelos com a córnea e a conjuntiva. Segundo Stades e Woerdt (2013), o principal local de ocorrência é a região das dobras nasais, seguida da pálpebra superior, usualmente na porção dorsolateral. As principais regiões afetadas pela triquiáse estão ilustradas na figura 25. Na ausência de tratamento, a córnea torna-se cronicamente irritada, resultando em epífora, blefarospasmo e secreção mucopurulenta, como ilustrado na figura 26. O estágio final é a formação de tecido cicatricial e pigmentação da córnea e, em casos mais graves, pode haver a perda do globo ocular (STADES *et al.*, 1993). Há, ainda, a chamada triquiáse secundária, que decorre de lacerações e blefaroplastias que cursam com uma má cicatrização, ou de um coloboma palpebral. A triquiáse acomete muitas raças de cães de maneira hereditária, e é, inclusive, uma característica desejável para raças como o shih-tzu, o lhasa e o pequinês (STADES e WOERDT, 2013).

A triquiáse de dobras nasais é um achado habitual em cães braquicefálicos com olhos proeminentes. Os pelos nas dobras nasais e o entrópio medial irritam a conjuntiva, a membrana nictitante e a córnea. A cronicidade pode levar à ceratite superficial crônica, ou *pannus*, que é acompanhada de pigmentação, podendo cobrir toda a córnea. Para a correção do quadro, inicialmente deve-se considerar a presença de lesão de córnea, que será imediatamente tratada (STADES e WOERDT, 2013).

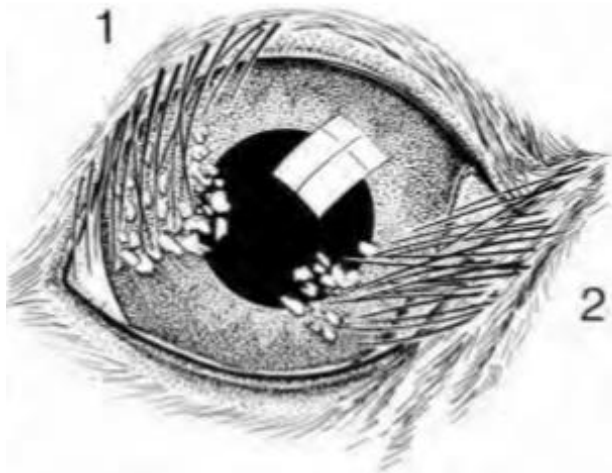


Figura 25 – Principais regiões afetadas pela triquíase. (1) Porção dorsolateral da pálpebra superior. (2) Dobras nasais. Fonte: Gelatt *et al.*, 2013. p. 869.

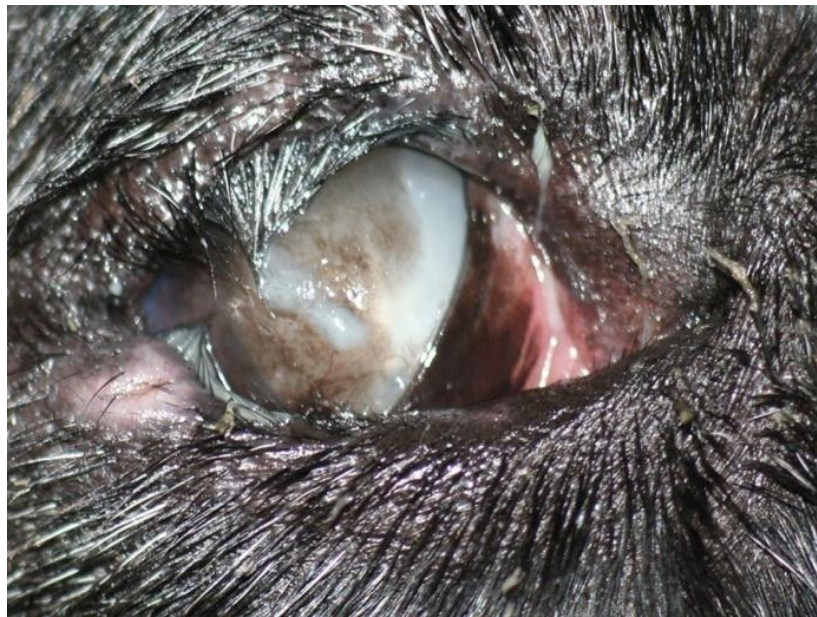

Figura 26 – Cão da raça cocker spaniel, seis anos de idade, com triquíase. Observam-se secreção ocular e ceratite pigmentar. Fonte: Serviço de Oftalmologia Veterinária do Hospital de Clínicas Veterinárias da UFRGS.

Dificilmente a resolução da ceratite, somente, resolverá o problema. A cantoplastia medial baseada na remoção dos pelos carunculares, no posterior reposicionamento do canto medial mais lateralmente e na redução da extensão da fissura palpebral, é o procedimento indicado para triquíase de dobras nasais e exoftalmia (STADES e BOEVÉ, 1986 *apud* STADES e WOERDT, 2013). Primeiramente, deve-se demarcar o aparato lacrimal, visando evitar danos nessa região. Para tanto, um fio monofilamentar, de 00 a 2-0, com as pontas rombas, é

posicionado do ponto lacrimal superior até o inferior. Em um segundo momento, uma porção de pele em formato de flecha, acompanhada da conjuntiva caruncular, é excisada. O tamanho desse retalho varia com cada caso. A ferida é fechada por uma sutura contínua, absorvível, de fio 6-0, que inicia na subconjuntiva mais profunda e termina medialmente na pele. É preciso certificar-se de que a sutura não adentre o saco conjuntival. Essa técnica everte a margem palpebral e reposiciona o canto medial cerca de sete mm mais lateralmente, corrige a triquíase caruncular e diminui a extensão da fissura palpebral, o que previne complicações causadas pela lagofthalmia.

Em 2006, Yi e colaboradores publicaram um estudo de 23 casos em que foi performada a cantoplastia medial para o tratamento de epífora em cães. Todos os animais apresentavam epífora acompanhada de triquíase de canto medial e/ou entrópio. Outras anormalidades oculares incluíram conjuntivite, ceratite, ceratite pigmentar, úlcera de córnea, prolapso do globo ocular e triquíase de pregas nasais. Shih-tzu foi a raça mais prevalente. Para o tratamento, os autores elaboraram um procedimento que é uma simplificação do descrito acima. Após o destaque dos pontos lacrimais para evitar danos ao aparelho lacrimal, a porção medial da pálpebra superior e inferior, a um mm de distância dos pontos lacrimais, adicionada da mucosa caruncular contendo pelos, é removida. O novo canto medial é posicionado com uma sutura em figura de 8, seguida de uma sutura simples e interrompida posicionada mais medialmente. Todos os 23 casos de epífora foram resolvidos com a aplicação desse método.

A triquíase de pálpebra superior é caracterizada presença de entrópio ou dobras faciais de pele que acabam levando os pelos dessa região, ou mesmo os cílios, a entrarem em contato com a superfície ocular, causando irritação. Segundo Stades e Woerdt (2013), a técnica de Hotz-Celsius pode ser aplicada em casos de entrópio, mas dificilmente resolverá o problema. O método de Stades (1987), ilustrado na figura 27, é baseado na excisão da pele da pálpebra superior, incluindo os pelos que estão voltados para o globo ocular, seguida de uma cicatrização por segunda intenção, e é a terapia mais indicada nesses casos. A cicatriz ocupa cerca de cinco mm de largura e é uma região sem pelos, prevenindo, dessa maneira, quadros de recidiva. Contudo, deve ser bem esclarecido ao tutor que haverá uma ferida aberta após a cirurgia que, no futuro, deixará uma cicatriz onde não crescerão pelos, e terá pigmentação variada.

Em felinos, a triquíase ocorre em casos de coloboma palpebral, de maneira secundária, e em animais acometidos por entrópio. Wolfer (2002) publicou um estudo que avaliou a eficácia do uso de injeção subdérmica de colágeno bovino associada à técnica de Stades modificada para o tratamento de coloboma palpebral acompanhado de triquíase. Foram incluídos na

pesquisa quatro gatos, totalizando sete olhos, acompanhados por um ano após o procedimento. Durante o período, houve a resolução do quadro de triquíase e irritação da superfície ocular. Um aspecto importante a ser destacado é que felinos desenvolvem sequestros de córnea em resposta a injúrias crônicas, como a triquíase. Em um estudo que analisou o entrópio de pálpebra inferior em conjunto da triquíase em 124 gatos, 39 animais estavam afetados por sequestro de córnea. Dos 124, 37% com mais de oito anos de idade, 31% entre um e oito anos e 22% com menos de um ano de vida (WHITE *et al.*, 2011).

A técnica de Stades (1987) também é indicada para pacientes com triquíase em locais menos usuais, quando os pelos estão localizados cerca de dois mm de distância da margem palpebral. Antes de submeter o animal a um procedimento cirúrgico, é preciso ter certeza de que a triquíase é a causadora da irritação ocular, para isso, a depilação pode ser uma forma de avaliação prévia. Afinal, se a remoção dos pelos cursar com a melhora clínica, é um indício de que eles são a causa principal do problema. Se o distanciamento dos pelos for maior que dois a três mm da margem, é possível apenas remover a área e suturar a ferida. Além do método de Stades, a crioterapia e a eletroepilação podem ser aplicadas como tratamento (STADES e WOERDT, 2013).

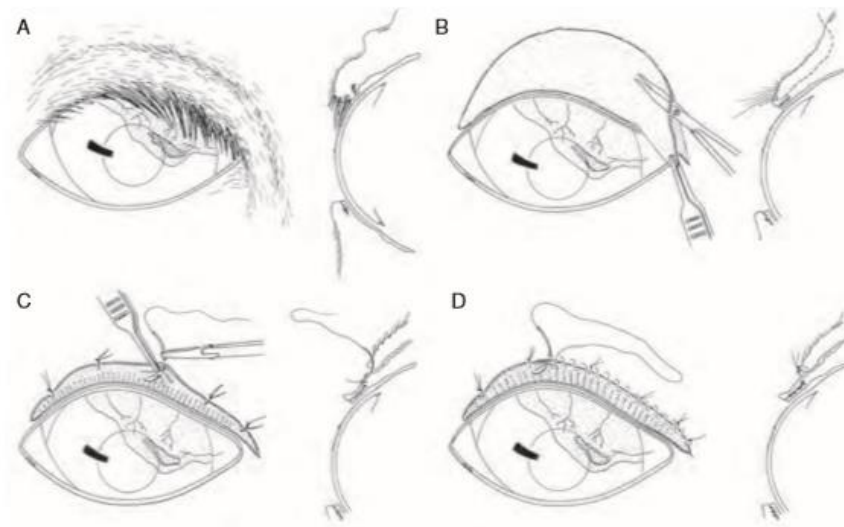


Figura 27 – Método de Stades (1987) para correção de triquíase e entrópio de pálpebra superior. (A) Aparência de olho esquerdo acometido por triquíase, entrópio e dobras faciais em pálpebra superior. Além disso, há a presença de uma lesão de córnea. (B) A primeira incisão é feita a 0,5 mm de distância e paralela à margem palpebral. Um retalho de pele de, aproximadamente, 25 mm de largura é removido. (C) A borda dorsal da ferida é posicionada a uma distância de quatro a cinco mm da margem palpebral, e suturada na base das glândulas de Meibomius, com três a cinco suturas simples e interrompidas, com fio absorvível, 6-0. (D) Uma sutura contínua é feita para garantir que a margem externa da ferida se mantenha nessa posição, forçando a outra porção a cicatrizar por segunda intenção e promovendo eversão palpebral. Fonte: Gelatt *et al.*, 2013. p. 872.

#### 4.7 Neoplasias das pálpebras superior e inferior e blefaroplastia reconstrutiva

As neoplasias oculares, de maneira geral, não são comuns em cães e gatos. Porém, quando encontradas, podem alterar a função do local acometido, trazendo uma série de problemas ao globo ocular, e podendo afetar a visão. As neoplasias podem ser primárias ou secundárias, isto é, metastáticas. Uma neoplasia primária tem sua origem no local afetado, enquanto que uma neoplasia secundária tem origem em outro tecido, e migra para locais diferentes (DUBIELZIG, 2002). As neoplasias palpebrais são mais comuns no cão idoso, com exceção dos papilomas e histiocitomas, que ocorrem com mais frequência nos cães mais jovens. Em sua grande maioria são benignas. As neoplasias palpebrais no gato são menos comuns que nos cães, e são, em maioria, malignas (AQUINO, 2007). Além disso, gatos idosos também são mais afetados que gatos jovens (MCLAUGHLIN, WHITLEY e GILGER, 1993). Não há predisposição sexual para o desenvolvimento de massas oculares em cães e gatos (OLBERTZ, 2012; DUBIELZIG, 2011). Como a maioria dos tumores palpebrais são benignos, a ressecção imediata de pequenas massas não é necessária. No entanto, quando as massas palpebrais estão crescendo rapidamente, são ulceradas ou estão associadas à irritação da córnea, a remoção é indicada. A excisão pode ser curativa, contudo, a restauração posterior da estrutura palpebral é essencial para manter a saúde da superfície ocular a longo prazo (AQUINO, 2007).

Krehbiel e Langham (1975) publicaram um estudo com 202 cães, e evidenciaram que as neoplasias palpebrais mais comuns foram tumores da glândula sebácea (44%), papilomas (17,3%) e melanomas (20,8%). De acordo com os resultados, tumores malignos frequentemente recidivavam localmente, mas não apresentavam alta taxa de metástase. Outros estudos mais recentes corroboram com o fato de o adenoma das glândulas de Meibomius ser a principal neoplasia palpebral dos cães (WILCOCK, DUBIELZIG e RENDER, 2002; SOUZA, WOUK e MONTIANI-FERREIRA 2005; GRAHN e PEIFFER, 2007; HESSE *et al.*, 2015). Tumores que também foram relatados acometendo as pálpebras de cães incluem histiocitoma, mastocitoma, carcinoma, fibroma, fibropapiloma, lipoma, linfoma, neurofibroma, neurofibrossarcoma, epitelioma, adenocarcinoma, hemangioma, hemangiossarcoma, sarcoma histiocítico e outros tipos mais raros (KREHBIEL e LANGHAM, 1975; GWIN, GELATT e WILLIAMS, 1982; ROBERTS, SEVERIN e LAVACH, 1986; HESSE *et al.*, 2015).

O carcinoma de células escamosas é a neoplasia palpebral mais diagnosticada em gatos, com predisposição para gatos com pelagem branca, devido à maior suscetibilidade a raios

ultravioleta (MCLAUGHLIN, WHITLEY e GILGER, 1993; NEWKIRK e ROHRBACH, 2009). Outros tipos de tumores identificados incluem adenocarcinoma, adenoma, mastocitoma, carcinoma basocelular, fibrossarcoma, hemangiossarcoma, melanoma, hemangioma, neurofibroma, tricoepitelioma, hidrocistomas apócrinos e schwannomas (MCLAUGHLIN, WHITLEY e GILGER, 1993; WILLIAMS, GELATT e GWIN, 1981; MILLER *et al.*, 1991; NEWKIRK e ROHRBACH, 2009). No estudo de Newkirk e Rohrbach (2009), gatos com tumor de mastócitos eram significativamente mais jovens que os gatos com todos os outros tipos de tumor. Por outro lado, os gatos com carcinoma de células escamosas eram significativamente mais velhos que os outros gatos. O hemangiossarcoma e o carcinomas de células escamosas foram significativamente mais prováveis de ocorrer em áreas não pigmentadas que os outros. Os linfomas, adenocarcinomas, carcinomas de células escamosas e schwannomas frequentemente recidivavam e/ou resultavam em morte ou eutanásia do gato. As neoplasias histologicamente malignas, ou potencialmente malignas, foram responsáveis por 39 de 43 (91%) dos tumores identificados nesse estudo, corroborando com os dados de que, quando presentes nos felinos, as neoplasias palpebrais são, em sua maioria, de caráter maligno (AQUINO, 2007).

#### 4.7.1 Neoplasias das glândulas de Meibomius

Adenomas e epitelomas são as principais neoplasias encontradas nas glândulas tarsais, e correspondem a 10% das submissões ao Laboratório de Patologia Ocular Comparativa de Wisconsin (COPLOW). Essa porcentagem provavelmente está subestimada, pois pequenas massas palpebrais comumente são excisadas sem serem encaminhadas para análise. Ainda, é possível observar adenocarcinomas e carcinomas, com rara ocorrência (DUBIELZIG, KETRING e ALBERT, 2010). Os tumores das glândulas de Meibomius são as neoplasias mais frequentemente diagnosticadas nas pálpebras de cães, compondo 44 a 70% de todos os diagnósticos tumorais dessa região, e são raros em outras espécies (WILCOCK, 2007). Estudos em humanos revelaram que há maior acometimento da pálpebra superior, e isso ocorre, provavelmente, pela maior densidade de glândulas tarsais (MISAGO *et al.*, 2002). Em cães, foram encontrados resultados semelhantes (WERNER *et al.*, 2017). Embora essas massas possam apresentar crescimento rápido, ou mesmo características histologicamente malignas, o comportamento clínico tende a ser benigno (MAGGS, 2013). Entretanto, distúrbios como

hordéolo ou calázio podem ocorrer secundariamente se houver obstrução e/ou inflamação dos ductos das glândulas afetadas. Além disso, se o fechamento palpebral estiver comprometido, pode culminar em um quadro de lagofalmia. Ceratite ou úlceras também podem se desenvolver como resultado direto da massa em contato com a superfície da córnea (WERNER *et al.*, 2017). Dessa forma, a remoção tumoral é indicada para evitar danos à superfície ocular e para realização da análise histopatológica da lesão (MAGGS, 2013).

Os adenomas são neoplasias benignas encontradas nas glândulas tarsais com grande frequência em cães de idade média a avançada (GRAHN e PEIFFER, 2013). Podem ser tumores solitários ou múltiplos, pedunculados ou ocuparem toda a margem palpebral. Podem ser pigmentados, conferindo coloração marrom ou preta (GROSS *et al.*, 2005), mas essa pigmentação é variável (GRAHN e PEIFFER, 2013). De uma maneira geral, os adenomas são menores, mais superficiais e mais externamente dispostos na margem palpebral, quando comparados aos epitelomas. A maior parte do tumor é composta por células glandulares totalmente diferenciadas (DUBIELZIG, KETRING e ALBERT, 2010). O tratamento pode ser feito por excisão cirúrgica, ablação com laser ou crioterapia (BUSSIERES, 2005; GRAHN e PEIFFER, 2013). A figura 28 ilustra um cão acometido por adenoma de glândulas tarsais.

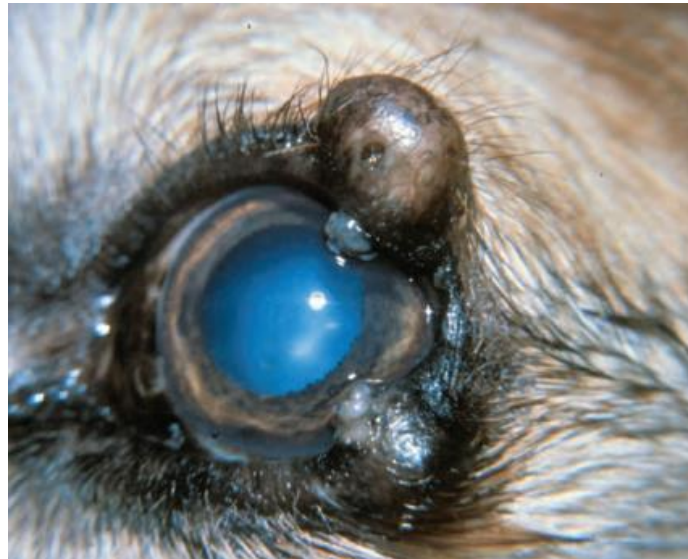

Figura 28 – Múltiplos adenomas de glândulas tarsais em cão com idade avançada. Fonte: Gelatt *et al.*, 2013. p. 497.

Os epitelomas são compostos, em sua maior parte, por células basais indiferenciadas, com rara diferenciação sebácea ou escamosa. Possuem maior tendência a serem pigmentados, e são ligeiramente maiores e mais predispostos a estarem profundamente inseridos na margem

palpebral, quando comparados aos adenomas (DUBIELZIG, KETRING e ALBERT, 2010). Adenomas e epitelomas palpebrais são tumores benignos, mas os epitelomas podem ser localmente agressivos e, em alguns casos, recorrer após excisão cirúrgica (GROSS *et al.*, 2005). A figura 29 ilustra um cão acometido por epiteloma de glândulas tarsais.

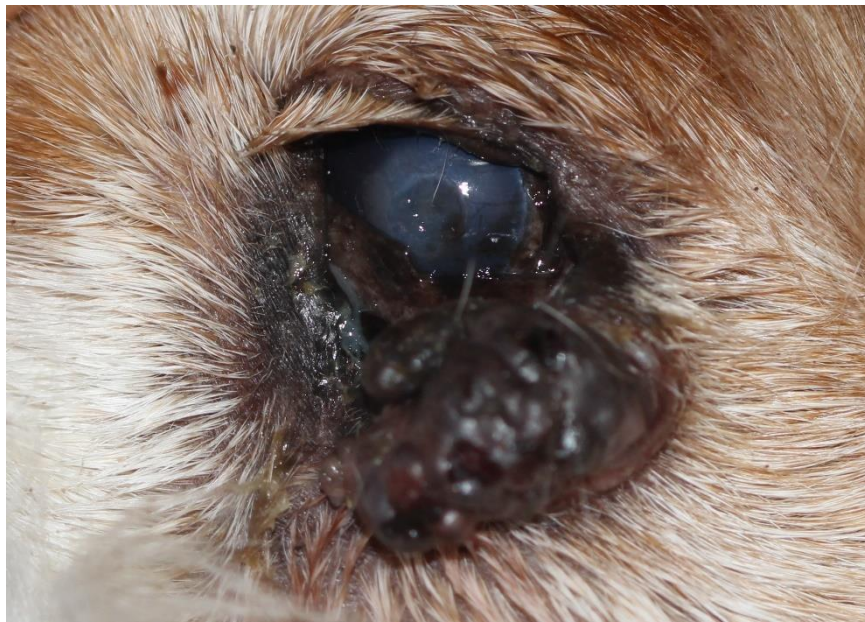

Figura 29 – Cão da raça cocker spaniel inglês, 12 anos de idade, com diagnóstico de epiteloma na pálpebra inferior. Fonte: Serviço de Oftalmologia Veterinária do Hospital de Clínicas Veterinárias da UFRGS.

O adenocarcinoma é um tumor de rara ocorrência nas glândulas de Meibomius. É composto por células anaplásicas, com raras características glandulares, e é localmente invasivo (DUBIELZIG, KETRING e ALBERT, 2010). Essas neoplasias são malignas e bastante agressivas, e por essa razão podem metastizar para outros tecidos (TAVASOLI *et al.*, 2012).

O carcinoma das glândulas de Meibomius acomete raramente cães e gatos, e demonstra caráter principalmente infiltrativo, sendo pouco comum a ocorrência de metástases. Se estiverem presentes, acometem com maior frequência os linfonodos regionais (GROSS *et al.*, 2005). Gopal e colaboradores (2018) publicaram o relato de um caso dessa neoplasia em um cão de oito anos de idade, macho, da raça labrador retriever. Clinicamente o tumor se apresentou como uma massa nodular, firme, amarronzada e irregular disposta lateralmente na pálpebra superior esquerda. A massa foi excisada cirurgicamente, porém, não há dados sobre recorrência ou surgimento de metástases.



#### 4.7.2 Carcinomas palpebrais

O carcinoma de células escamosas (CCE), ou carcinoma espinocelular, é uma neoplasia comum nos gatos, mas rara em cães (KREHBIEL e LANGHAM, 1975; STADES e GELATT, 2007). A escassa pigmentação das pálpebras e da conjuntiva dos felinos predispõe a alterações pré cancerígenas, incluindo placas, papilomas e carcinoma *in situ*. Essas lesões pré neoplásicas podem ser eritematosas, escamosas ou crostosas, e podem regredir espontaneamente ou evoluir lentamente para CCE. No gato, esse tumor se manifesta como uma massa rosa-salmão friável e, frequentemente, como uma lesão ulcerativa, como ilustrado na figura 30 (GRAHN e PEIFFER, 2013). No cão, pode apresentar superfície proliferativa ou ulcerativa (BARRIE *et al.*, 1982 *apud* STADES e WOERDT, 2013). A exposição à radiação ultravioleta, a presença de pele não pigmentada ou pelagem clara e idade avançada são fatores de risco comuns para o desenvolvimento dessa neoplasia em anexos oculares de felinos (DORN, TAYLOR e SCHNEIDER, 1971).

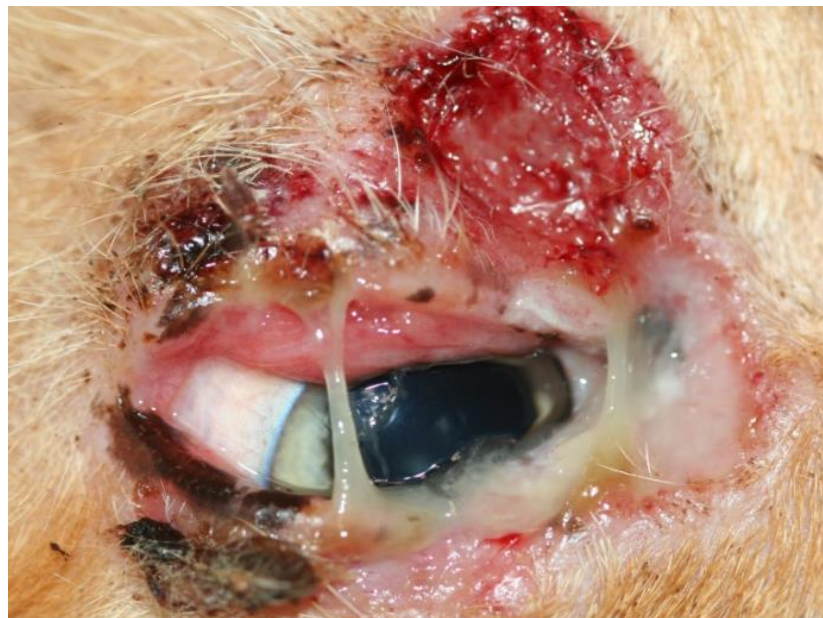

Figura 30 – Felino, sem raça definida, oito anos de idade, com diagnóstico de carcinoma de células escamosas. Fonte: Serviço de Oftalmologia Veterinária do Hospital de Clínicas Veterinárias da UFRGS.

Quando envolve a margem palpebral, é comum que se estenda até a pele palpebral, além de provocar doença conjuntival difusa, com áreas multifocais de epitélio displásico

(DUBIELZIG, KETRING e ALBERT, 2010). De acordo com Grahn e Peiffer (2013), o papilomavírus pode estar associado ao desenvolvimento de carcinoma espinocelular. Indo de encontro com essa hipótese, Wiggans e colaboradores (2013) relataram o caso de um cão, da raça chihuahua, de seis anos, que apresentava múltiplos nódulos cutâneos pigmentados, em que um dos nódulos, localizado na pálpebra, sofreu transformação maligna, tornando-se um CCE. A presença de papilomavírus na lesão foi evidenciada por meio do uso da reação em cadeia da polimerase (PCR).

O diagnóstico é confirmado com biópsia e microscopia óptica. A análise histológica da lesão evidencia, sobretudo, células epiteliais pleomórficas e pérolas de queratina. O CCE pode ser classificado em graus, e, conforme avança, aumenta a taxa mitótica e diminuem as pérolas de queratina. Os carcinomas espinocelulares de grau I são bem diferenciados, contendo grandes células epiteliais redondas com pontes intercelulares proeminentes, citoplasma róseo abundante, padrões nucleares homogêneos e apenas algumas figuras mitóticas. Os carcinomas espinocelulares de grau II apresentam menos pérolas de queratina e aumento das figuras mitóticas. Os de grau III são semelhantes, no entanto, o índice mitótico é mais alto e há evidências de invasão tecidual que com formação de várias ilhas neoplásicas. Os tumores de grau IV são carcinomas pouco diferenciados com ausência de pérolas de queratina, presença de citoplasma anfofílico com núcleos pleomórficos e hipercromáticos. O potencial metastático aumenta com cada grau, porém, é incomum. Quando ocorre, acomete os linfonodos regionais (GRAHN e PEIFFER, 2013). No que tange respeito ao tratamento, a remoção cirúrgica é indicada, e pode ser acompanhada por uma variedade de procedimentos auxiliares, como a crioterapia, a irradiação  $\beta$ , a irradiação  $\gamma$ , a hipertermia por radiofrequência, a imunoterapia e a quimioterapia intralesional (DUGAN *et al.*, 1991; KING *et al.*, 1991 *apud* GEARHART, STEFICEK e PETERSEN-JONES, 2007). Contudo, em casos de extenso envolvimento periocular, a exenteração pode ser indicada (STILES, 2013).

Recentemente, Nardi, Barsotti e Millanta (2020) relataram o caso de um cão, macho, sem raça definida, de 12 anos de idade, que foi diagnosticado com um adenocarcinoma de células escamosas na pálpebra superior direita. Clinicamente a neoplasia se apresentou como uma massa ulcerada. Foi o primeiro relato desse tipo de neoplasia palpebral em cães. O animal em questão passou por um longo período de tratamento com tacrolimus 0,03% colírio para controle de um plasmoma de terceira pálpebra bilateral, além de passar por vários ciclos de tratamento com corticosteroides sistêmicos para controle de dermatite atópica. Os autores alertam, diante dessas circunstâncias, o papel que a imunossupressão pode ter em casos como

esse. O animal foi submetido a uma série de exames, onde foi descartada a possibilidade de metástase, e o tratamento consistiu na remoção cirúrgica da massa. Nos dias sete, 21 e 60 após a cirurgia, não foram observadas complicações. Foram feitas revisões aos seis, 12 e 24 meses após o procedimento, buscando avaliar recidiva ou metástase, que não foram identificadas. Os autores reforçam a importância da histopatologia, pois, apesar de as neoplasias benignas serem mais comuns em cães, devemos considerar outros diagnósticos diferenciais.

Os carcinomas de células basais (CBC) são neoplasias raras, benignas, multilobuladas e, geralmente, pigmentadas, presentes na pálpebra dos animais (GELATT, 1971 *apud* GRAHN e PEIFFER, 2013). Segundo Grahn e Peiffer (2013), essas neoplasias surgem das células basais do epitélio e anexos. A lesão causada pelo CBC costuma ser arredondada e bem circunscrita, mas tem tendência a ulcerar, o que pode levar a uma suspeita de CCE (STILES, 2013). A diferenciação é feita por análise histológica, que revelará epitélio acantótico com pontes intercelulares proeminentes (GRAHN e PEIFFER, 2013). Stiles (2013) afirmou que a excisão cirúrgica acompanhada da crioterapia são efetivas no tratamento.

#### 4.7.3 Mastocitoma palpebral

O mastocitoma é uma das neoplasias cutâneas mais comuns no cão (DUBIELZIG, KETRING e ALBERT, 2010) e no gato (STILES, 2013). Ocasionalmente, neoplasias de mastócitos surgem nas pálpebras e conjuntiva (GRAHN *et al.*, 1994; HALLSTROM, 1970; JOHNSON *et al.*, 1988 *apud* GRAHN e PEIFFER, 2013). Esses tumores podem se apresentar como massas únicas ou múltiplas e, normalmente, são lesões proliferativas nodulares, porém, podem ser difusas e infiltrativas. Felizmente, a maioria dos mastocitomas é previsível e se comporta como neoplasia benigna na maioria das espécies (GRAHN e PEIFFER, 2013). Entretanto, em caninos, essa é a neoplasia palpebral com o pior prognóstico. O diagnóstico pode ser realizado pela biópsia aspirativa com agulha fina BAAF, e a análise histopatológica evidencia células redondas com citoplasma granular basofílico, comumente acompanhados por eosinófilos e degeneração de colágeno (MARTIN, 2010; GRAHN e PEIFFER, 2013).

Em cães, há uma graduação morfológica que abrange desde o mastocitoma mais benigno (grau I), até o mais maligno (grau III). O mastocitoma de grau I é caracterizado por um nódulo circunscrito bem definido, localizado inteiramente dentro da derme. Apresenta padrões

de uma neoplasia bem diferenciada, com nenhuma atividade mitótica. O mastocitoma de grau II manifesta características intermediárias entre o grau I e III. O mastocitoma de grau III estende-se profundamente no tecido subcutâneo e pode não estar presente na derme. Apresenta células anaplásicas, que podem não ser facilmente identificadas como mastócitos. Há intensa atividade mitótica (DUBIELZIG, KETRING e ALBERT, 2010). Em gatos há uma especificação que divide o mastocitoma em típico e histiocítico. O mastocitoma típico é o mais comum, e o histiocítico acomete gatos jovens, é raro e regride sem a necessidade de terapia (WILCOCKJ, YAGER e ZINK, 1986). De acordo com Dubielzig, Ketring e Albert (2010), o tumor de mastócitos em felinos tipicamente é pequeno e restrito à derme, morfológicamente semelhante ao mastocitoma de grau I em cães. Além disso, apesar de seu caráter benigno, essas neoplasias podem recorrer em outros locais do corpo e, até mesmo, envolver órgãos viscerais. Essas particularidades são mais comuns em felinos que em caninos.

O manejo cirúrgico dos mastocitomas palpebrais, de forma genérica, é complexo, devido à dificuldade em obter margem de segurança suficiente nessa localização, de maneira a preservar a função (MARTIN, 2010; DUBIELZIG, KETRING e ALBERT, 2010).

#### 4.7.4 Papiloma palpebral

Papilomas palpebrais são comuns em cães jovens, com menos de um ano de idade. São neoplasias, em maioria, benignas, que se manifestam como múltiplas lesões pedunculadas, com superfície áspera e aspecto de couve-flor. Consistem de um epitélio escamoso hiperplásico que envolve um núcleo fibrovascular (GRAHN e PEIFFER, 2013). Em animais imunocompetentes, os papilomas tendem a regredir sem a necessidade de intervenção cirúrgica (KREHBIEL e LANGHAM, 1975; ROBERTS, SEVERIN e LAVACH, 1986).

Os papilomas, em geral, costumam ser atribuídos à infecção pelo papilomavírus canino (STADES e GELATT, 2007). Todavia, no que diz respeito ao acometimento de pálpebras e conjuntiva, achados recentes sugerem que a papilomatose nesses locais pode ser de origem viral ou não (BECKWITH-COHEN *et al.*, 2015). Quando não são encontradas características morfológicas compatíveis com o efeito citopático do vírus, as massas são referidas como papilomas escamosos (GROSS *et al.*, 2005). Lange e colaboradores (2019) evidenciaram 17 casos de papilomatose em pálpebras e conjuntiva, que passaram por análise morfológica,

imunohistoquímica e sequenciamento genético por PCR. Em 15 deles a etiologia viral não pôde ser comprovada, diferentemente dos quadros cutâneos e orais. A partir desses resultados, o papel do papilomavírus parece ser questionável nas lesões dessa região.

Papilomas cutâneos são raros em felinos, e se manifestam clinicamente como massas alopecicas, bem circunscritas e pedunculadas (STILES, 2013).

#### 4.7.5 Melanoma palpebral

Os melanomas palpebrais são neoplasias originárias de melanócitos, que se apresentam como lesões redondas a ovais, de coloração marrom a enegrecida, e que envolvem a pele palpebral de animais de meia idade a idosos. Os aspectos morfológicos abrangem melanócitos pigmentados de formato redondo a fusiforme, com nucléolos proeminentes (GRAHN e PEIFFER, 2013). Tumores cutâneos de melanócitos em cães são, quase sempre, benignos, sendo denominados melanocitomas. Em felinos, essas neoplasias são raras, porém, quando presentes, normalmente são malignas (DUBIELZIG, KETRING e ALBERT, 2010). Melanomas podem não ser pigmentados, levando a dificuldades no diagnóstico morfológico. Um auxílio pode ser o uso de marcadores imunohistoquímicos (GRAHN e PEIFFER, 2013).

O tratamento indicado é a excisão cirúrgica, que pode ser acompanhada de crioterapia. Tumores da pele palpebral são mais simples de serem removidos, enquanto os da margem palpebral tendem a ser mais infiltrativos, dificultando a remoção com margem de segurança. Por essa razão, neoplasias melanocíticas de margem palpebral tendem a recorrer com maior frequência, e possuem maior indicação do uso adjunto da crioterapia (DUBIELZIG, KETRING e ALBERT, 2010). Contudo, é importante ressaltar que, em quadros de melanoma maligno, a crioterapia não demonstra ser curativa em grande parte dos casos (KROHNE, 2002 *apud* AQUINO, 2007).

#### 4.7.6 Linfossarcoma palpebral

O linfoma é a neoplasia hematopoiética mais comum em cães e gatos (DORN *et al.*, 1968; BÄCKGREN *et al.*, 1965 *apud* OTA-KUROKI *et al.*, 2014). Quando o globo ocular ou

tecidos adjacentes, como as pálpebras e a conjuntiva, estão envolvidos, não são considerados sítios primários do tumor e, sim, parte de uma doença sistêmica (KROHNE *et al.*, 1994). Afeta animais de meia idade a idosos, tendo uma média de nove anos de idade em cães e oito anos em gatos, segundo estudos (VAIL, PINKERTON e YOUNG, 2013; VAIL, 2013). A manifestação clínica mais comum é o inchaço palpebral, que pode ser difuso ou focal, com ou sem blefarite associada (KROHNE *et al.*, 1994). De acordo com Grahn e Peiffer (2013), o diagnóstico é feito com base na morfologia celular, que pode ter arquitetura folicular ou difusa. Linfomas difusos são classificados pelo tamanho nuclear, que pode ser pequeno, misto ou grande. Os linfomas foliculares são categorizados em linfoma de células do manto, linfoma de células marginais e linfomas com padrão floral e de células grandes. Segundo os mesmos autores, a imunohistoquímica pode auxiliar na diferenciação de células T, células B e variantes leucêmicas.

Por se tratar de uma doença sistêmica, a terapia não pode ser idealizada somente para as pálpebras. Genericamente, os linfomas de células B têm melhores taxas de resposta à quimioterapia em relação aos linfomas de células T. Além disso, os linfomas de grau intermediário a alto também respondem melhor à quimioterapia do que os linfomas de baixo grau (VAIL, PINKERTON e YOUNG, 2013). Em um estudo de 43 tumores palpebrais em felinos, Newkirk e Rohrbach (2009) afirmam que, apesar de raro, o linfoma palpebral carrega um prognóstico ruim, com a evolução da doença sistêmica culminando na morte ou eutanásia do animal acometido.

O linfoma epiteliotrófico (*mycosis fungoides*) é uma variação de linfoma, que se apresenta mimetizando uma blefaroconjuntivite em cães. A característica mais marcante dessa neoplasia é a invasão da epiderme e/ou epitélio folicular, podendo formar aglomerados celulares chamados de microabscessos de Pautrier (DUBIELZIG, KETRING e ALBERT, 2010). McCowan e colaboradores (2014) sugerem, com base em um caso clínico, que o linfoma epiteliotrófico pode estar relacionado com a rápida deterioração da saúde do paciente.

#### 4.7.7 Schwannoma palpebral

As neoplasias de bainha de nervo periférico (PNST), ou Schwannomas, podem acometer as pálpebras, apresentando comportamento localmente agressivo, e sendo firmes à palpação

(GRAHN e PEIFFER, 2013). Os felinos são particularmente mais predispostos que cães a desenvolverem schwannoma palpebral, porém, ainda assim, não é comum observar essa neoplasia na região periocular (HOFFMAN *et al.*, 2005). A pálpebra superior é mais acometida que a inferior, e a taxa de recorrência pode ser alta quando não há remoção completa da massa (HOFFMAN *et al.*, 2005; NEWKIRK e ROHRBACH, 2009). Um estudo retrospectivo que avaliou 59 casos de PNST em 53 felinos, em várias partes do corpo, encontrou 43 formas benignas e 16 formas malignas da neoplasia. Entre as formas benignas, não foi constatada recorrência quando a massa foi completamente removida, e 27% dos tumores excisados sem margem de segurança recorreram. Entre as formas malignas, também não foi constatada recorrência quando a massa foi completamente removida, e 44% dos tumores excisados sem margem de segurança recorreram (SCHULMAN *et al.*, 2009).

O diagnóstico pode ser feito baseado nas características histológicas da lesão, com dois padrões estabelecidos: o Antoni A e o Antoni B. Células fusiformes, entrelaçadas entre si, com núcleos amplos e alongados, dispostos em fileiras organizadas, configuram o padrão Antoni A. Núcleos menores e células com menor organização configuram o padrão Antoni B (GRAHN e PEIFFER, 2013). Entretanto, pode ser desafiador diferenciar histologicamente o PNST de outras neoplasias de células fusiformes, como os fibrossarcomas. A imunohistoquímica pode ser necessária para obter maior certeza da origem neoplásica. O principal marcador utilizado para o PNST é a proteína S100, que se expressa em até 100% dos casos (SCHULMAN *et al.*, 2009).

Apesar de metástases desse tumor serem infrequentes, é importante que a neoplasia seja removida com margem de segurança e, talvez, a enucleação seja indicada, em razão da possibilidade de recorrência e do caráter infiltrativo do PNST (DUBIELZIG, KETRING e ALBERT, 2010). É possível lançar mão do uso de terapias adjuvantes. A excisão cirúrgica com margens amplas, associada à radioterapia, são consideradas a terapia padrão para sarcomas de tecidos moles em cães e gatos (LIPTAK e FORREST, 2013). Todavia, o uso pode ser limitado próximo à superfície ocular, pelo risco de efeitos colaterais como a dermatite, conjuntivite, ceratite, irite, ceratoconjuntivite seca, úlcera de córnea e formação de catarata (JAMIESON *et al.*, 1992 *apud* BERLATO *et al.*, 2016). Berlato e colaboradores (2016) evidenciaram o tratamento por plesioterapia com estrôncio 90 em dois gatos, que consiste na aplicação direta de radiação na superfície da neoplasia. Segundo os autores, o estrôncio 90 sofre degradação beta, e passa a emitir partículas  $\beta$ , que possuem capacidade limitada de penetração no tecido irradiado (dois a três mm). Com essa particularidade uma grande dose de radiação pode ser

aplicada na superfície sem afetar o tecido mais profundo. Foi obtido sucesso com a terapia em um período de 1330 e 645 dias em cada caso, respectivamente.

#### 4.7.8 Histiocitoma cutâneo

Os histiocitomas são neoplasias benignas, que têm origem dos macrófagos apresentadores de antígenos, conhecidos como células de Langerhans (DUBIELZIG, KETRING e ALBERT, 2010). Se apresentam como massas bem circunscritas, lisas, de coloração rósea, com perda de pelos e, comumente, com uma leve depressão e ulceração central (GRAHN e PEIFFER, 2013). Ocorre principalmente em cães jovens, com menos de 3 anos de idade. Além disso, são tipicamente auto limitantes, sem necessidade de tratamento (DUBIELZIG, KETRING e ALBERT, 2010). As características microscópicas abrangem uma massa de histiócitos, redondos a poliédricos, grandes, e que se estendem através da epiderme até a derme (GRAHN e PEIFFER, 2013).

Há uma forma sistêmica de histiocitose, que acomete, especialmente, a raça de cães pastor de bernese, mas pode afetar, também, outras raças. A lesões oculares incluem massas palpebrais, exoftalmia, uveíte, descolamento de retina e glaucoma (DUBIELZIG, KETRING e ALBERT, 2010). As pálpebras apresentam nódulos, pápulas ou placas de forma recorrente ou persistente. A forma mais agressiva da doença é progressiva e fatal, com envolvimento de linfonodos, baço e medula óssea (STADES e WOERDT, 2013).

#### 4.7.9 Fibroma/Fibrossarcoma

Fibromas e fibrossarcomas são neoplasias originárias do tecido conjuntivo, e são infrequentes em cães. Entretanto, quando estão presentes, podem ser localmente invasivas e se apresentam como massas subcutâneas de crescimento lento (STADES e WOERDT, 2013).

O fibrossarcoma compreende de 12% a 41% dos tumores cutâneos dos felinos, e afeta gatos com idade média de 9,6 anos. Pode se apresentar de três formas principais: fibrossarcoma espontâneo (geralmente solitário), fibrossarcoma induzido por injeção e fibrossarcoma induzido pelo vírus do sarcoma felino (FeSV), que é uma forma mutante do vírus da leucemia



felina (FeLV) (MEUTEN, 2017 *apud* WHITE *et al.*, 2020). Em gatos idosos, o fibrossarcoma ocorre de maneira focal, com aspecto nodular e localização subcutânea, superfície alopecica e ulcerada. Gatos jovens estão mais predispostos a desenvolver fibrossarcoma multicêntrico, causado pelo FeSV (STILES, 2013). Entretanto, o relato de um caso na literatura evidencia a ocorrência desse tipo neoplásico em um felino negativo para FeLV e, portanto, para FeSV (WHITE *et al.*, 2020).

#### 4.7.10 Tricoblastoma/Tricoepitelioma

O tricoblastoma é uma neoplasia que substitui o tecido da derme com um estroma celular distinto e ninhos de células epiteliais pouco diferenciadas remanescentes do epitélio de folículos pilosos. São tumores benignos que ocorrem na cabeça e pescoço de cães (DUBIELZIG, KETRING e ALBERT, 2010).

O tricoepitelioma é uma neoplasia epitelial também de origem dos folículos pilosos. Contudo, esse tumor normalmente apresenta características variáveis de diferenciação celular (DUBIELZIG, KETRING e ALBERT, 2010).

#### 4.7.11 Hidrocistoma apócrino

As glândulas de Moll são glândulas sudoríparas modificadas que, nas pálpebras, estão localizadas na margem e na epiderme subjacente. Sua estrutura e a localização são semelhantes em todas as espécies domésticas, e suas características histológicas sugerem que sejam glândulas apócrinas (GIUDICE *et al.*, 2009). O hidrocistoma apócrino surge a partir dessas glândulas, e recebe esse nome pela semelhança com os hidrocistomas apócrinos de humanos. É mais comumente encontrado a cabeça, pescoço e membros. Acomete felinos, porém, seu surgimento nas pálpebras é raro nessa espécie (SCOTT, 2001). Se apresenta como lesões únicas a múltiplas, macias, circunscritas, não dolorosas, medindo de dois a 10 mm de diâmetro, como ilustrado na figura 31. Esses cistos contêm um fluido, variando de translúcido a marrom em sua coloração, que consiste, predominantemente, de um infiltrado celular histiocítico (DUBIELZIG, KETRING e ALBERT, 2010; STILES, 2013). Há evidências de predisposição

racial, com gatos da raça persa sendo especialmente afetados (CHAITMAN, VAN DER WOERT e BARTRIK, 1999; CANTALOUBE, RAYMOND-LETRON e REGNIER, 2004; YANG *et al.*, 2007; GIUDICE *et al.*, 2009).

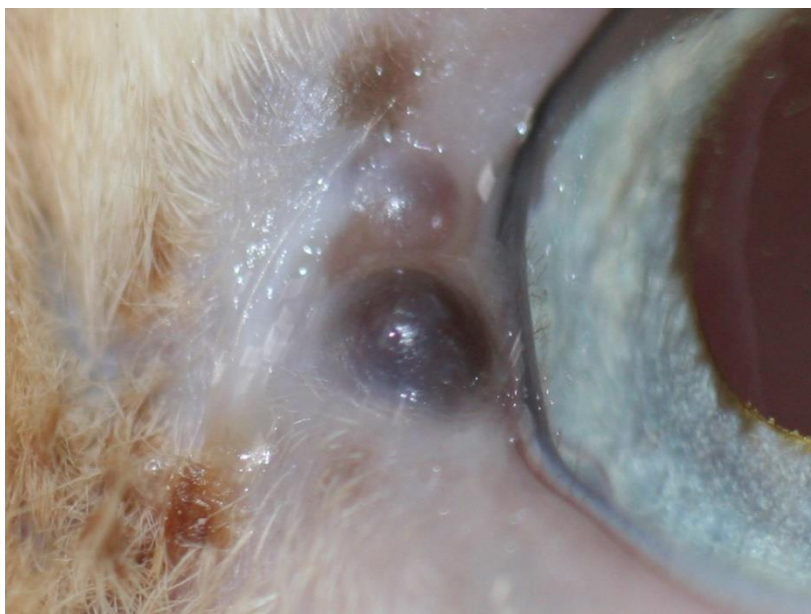


Figura 31 – Felino da raça himalaia, dois anos de idade, diagnosticado com hidrocistoma palpebral apócrino. Fonte: Serviço de Oftalmologia Veterinária do Hospital de Clínicas Veterinárias da UFRGS.

Sua causa é desconhecida, porém, duas teorias principais podem ser encontradas na literatura. Alguns autores acreditam resulta de um quadro proliferativo, enquanto outros afirmam que surge de uma retenção de conteúdo glandular (SHIELDS *et al.*, 1993 *apud* CANTALOUBE, RAYMOND-LETRON e REGNIER, 2004). Estudos desenvolvidos com o intuito de melhor caracterizar os cistadenomas evidenciaram que o mecanismo proliferativo é a causa mais provável. Para isso, foi utilizado o antígeno Ki-67 como marcador de proliferação celular, e um aumento da sua expressão nas lesões foi observado (CANTALOUBE, RAYMOND-LETRON e REGNIER, 2004; GIUDICE *et al.*, 2009).

Os sinais clínicos dependerão do tamanho e localização dos cistos, e podem incluir blefarospasmo, lacrimejamento, hiperemia conjuntival e secreção ocular (CANTALOUBE, RAYMOND-LETRON e REGNIER, 2004; YANG *et al.*, 2007; PIGATTO *et al.*, 2016). O diagnóstico definitivo é feito por análise histopatológica. Entretanto, a citologia aspirativa por agulha fina pode auxiliar na diferenciação de neoplasias como o melanoma, que, por apresentar coloração escura, é o principal diagnóstico diferencial (CANTALOUBE, RAYMOND-

LETRON e REGNIER, 2004; PIGATTO *et al.*, 2016). As opções de tratamento são a excisão cirúrgica, criocirurgia com uso de nitrogênio líquido e ablação química com uso de ácido tricloroacético (CHAITMAN, VAN DER WOERT e BARTRIK, 1999; SCOTT, 2001; CANTALOUBE, RAYMOND-LETRON e REGNIER, 2004; YANG *et al.*, 2007; GIUDICE *et al.*, 2009). Dependendo da taxa de crescimento das lesões, da idade do paciente e da ausência de injúrias oculares causadas pelos cistos, é aconselhável a observação do tumor, sem a realização de um tratamento específico imediato (PIGATTO *et al.*, 2016).

A recorrência após a excisão cirúrgica é frequente, e ocorre cerca de 10 meses após o procedimento, em média (YANG *et al.*, 2007). A ablação química é uma alternativa que visa reduzir as taxas de recidiva. O ácido tricloroacético é um ácido forte que desnatura proteínas. Também é um agente queratolítico, que destrói todas as estruturas vivas ao nível da derme reticular e corrói a camada intermediária da pele e a membrana mucosa associada (COLLAWN *et al.*, 1998; FULTON e PORUMB, 2004 *apud* YANG *et al.*, 2007). Dessa maneira, tem sido amplamente empregado em pacientes humanos para o tratamento de lesões epidérmicas ou cutâneas benignas (COLEMAN e BRODY, 1997 *apud* YANG *et al.*, 2007). Seu uso se prova efetivo também na medicina veterinária, para o tratamento de hidrocistomas apócrinos em felinos. Inicialmente, é realizado o desbridamento da lesão para, após, ser aplicado o ácido tricloroacético na concentração de 20% (YANG *et al.*, 2007; PIGATTO *et al.*, 2016). Yang e colaboradores (2007), após 12 meses de acompanhamento após o tratamento, não constataram a presença de recidiva no paciente manejado com esse protocolo. Já Pigatto e colaboradores (2016), não constataram a presença de recidiva mesmo após 36 meses de acompanhamento.

#### 4.7.12 Hamartoma

Hamartomas são massas benignas, formadas por tecido completamente diferenciado, não neoplásicas. São compostas por tecido conjuntivo colagenoso, tecido adiposo e, com certa frequência, por tecido muscular esquelético (DUBIELZIG, KETRING e ALBERT, 2010). Em um estudo que caracterizou o hamartoma mesenquimal especificamente de pálpebras de cães, Kafarnik, Calvarese e Dubielzig (2010) encontraram que a idade dos cães afetados varia de seis a 11 anos, o canto temporal é particularmente predisposto, e as lesões variam de 0,6 a três cm de diâmetro. Quanto ao aspecto clínico, as massas apresentaram-se de forma subcutânea, firmes e, em alguns casos, aderidas à borda orbital subjacente e, em outros, soltas entre a pele e a

conjuntiva palpebral. Histologicamente, todas tinham margens distintas, mas não estavam encapsuladas, e continham tecido conjuntivo de aspecto normal, rico em colágeno, com tecido adiposo em menor quantidade. A biópsia é o método diagnóstico de eleição, pois a aspiração por agulha fina e a citologia podem fornecer resultados inconclusivos. A excisão da massa leva à obtenção de sucesso no tratamento, na maioria dos casos (BRADFIELD *et al.*, 2007 *apud* KAFARNIK, CALVARESE e DUBIELZIG, 2010).

#### 4.7.13 Blefaroplastia reconstrutiva

É preferível que as neoplasias palpebrais sejam removidas o mais cedo possível, para evitar que se expandam em demasia, dificultando a reconstrução palpebral, especialmente do canto medial, em que a intervenção cirúrgica é mais complicada pela presença dos pontos lacrimais e de sua limitada mobilidade. Terapias adjuvantes podem auxiliar na redução das chances de recidiva (STADES e WOERDT, 2013).

Massas que ocupem até 25% da extensão da margem palpebral podem ser removidas por uma incisão em forma de cunha de espessura total, que deve ser realizada com tesoura ou bisturi, e abranger ao menos uma glândula de Meibomius a mais que a extensão tumoral (GELATT e BLOGG, 1969; GWIN, 1980; HAMILTON *et al.*, 1999 *apud* STADES e WOERDT, 2013). A sutura da ferida é feita em duas camadas, a mais interna é contínua e a mais externa é interrompida, com uma figura em 8 ou em U na margem palpebral. Uma cantotomia lateral pode ser necessária para estabilização (STADES e WOERDT, 2013). Quando o defeito deixado pela remoção da massa excede 50% da extensão da pálpebra, o uso de um flape semicircular de pele pode auxiliar na mobilidade e manutenção do tamanho da fissura palpebral. Quando 60 a 90% da extensão palpebral está envolvida, blefaroplastias mais elaboradas devem ser consideradas (STADES e WOERDT, 2013).

Os objetivos do procedimento cirúrgico reconstrutivo das pálpebras são: recriar a fissura palpebral com movimento palpebral normal, manter a margem palpebral suave, sem pelos e em posição adequada em relação ao globo. Não atingir esses objetivos pode resultar em lagofthalmia, ressecamento da córnea, triquíase e ceratite (LEWIN, 2003). A pálpebra superior é mais móvel, extensa e importante no reflexo de piscar que a inferior. Essas características devem ser levadas em consideração na escolha do procedimento. Os flapes e enxertos devem

ser minimamente manipulados durante a cirurgia, pois tendem a edemaciarse e, além disso, devem ser levemente maiores que o defeito a ser coberto, pois também tendem a contrair no pós-operatório (STADES e WOERDT, 2013).

O procedimento mais simples é a H-plastia, que pode ser aplicada em toda a extensão das pálpebras superior e inferior e canto lateral, e tem capacidade de restaurar o tamanho da fissura palpebral ao do pré-operatório (STADES e WOERDT, 2013). Simplificadamente, a técnica consiste em realizar duas incisões, lateral e medialmente à neoplasia, que devem se estender em direção à pele palpebral, de 1,5 a duas vezes o tamanho da lesão. Após, dois triângulos iguais são removidos das extremidades de cada incisão, para facilitar o deslizamento do enxerto. A lesão é removida, deixando um defeito retangular, que será coberto pelo enxerto de pele, fixado por suturas simples e interrompidas, de fio não absorvível, de 5-0 a 6-0, iniciando pela região mais angulosa da ferida, onde foram removidos os triângulos. A blefaroplastia reconstrutiva por H-plastia está descrita na figura 32. Giordano, Vercelli e Barsotti (2017) publicaram um estudo retrospectivo avaliando o uso da técnica de H-plastia modificada, aplicada na região temporal e horizontalmente, para reconstrução da porção central da pálpebra superior em oito cães. Em um período de 60 dias de acompanhamento, obtiveram sucesso no tratamento de todos os animais, que não apresentaram sinais de lagoftalmia ou desconforto ocular. No entanto, um animal desenvolveu triquíase secundária.

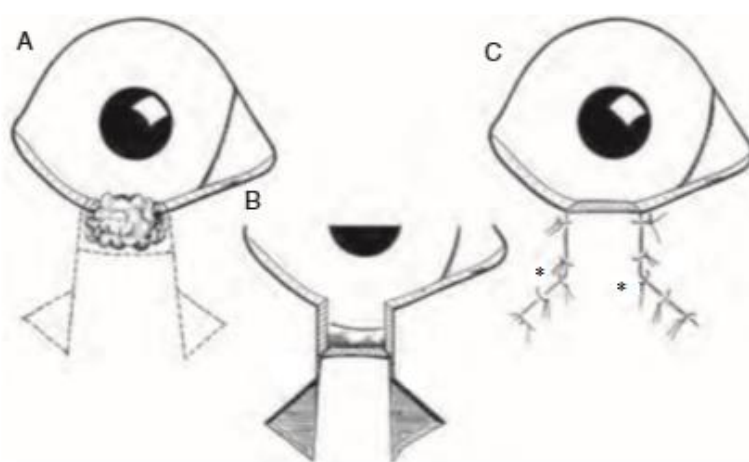


Figura 32 – Blefaroplastia reconstrutiva por H-plastia. (A) São feitas duas incisões, lateral e medialmente à neoplasia. (B) Dois triângulos iguais são removidos das extremidades de cada incisão. (C) Após a dissecação do tecido subcutâneo, o enxerto é deslizado e suturado, com as suturas iniciando nos asteriscos (\*). Fonte: Gelatt *et al.*, 2013. p. 884.

A técnica de Z-plastia consiste em um enxerto miocutâneo modificado para defeitos da pálpebra superior, na região do canto lateral (GELATT e BLOGG, 1969; GWIN, 1980 *apud* STADES e WOERDT, 2013). O procedimento inicia com a remoção da neoplasia, originando

um defeito retangular de espessura total. O tecido subcutâneo é dissecado e dois triângulos de pele, de tamanho igual, são removidos, para permitir o deslizamento do enxerto. A ferida cirúrgica é fechada por suturas simples, interrompidas, com fio não absorvível de 5-0 a 6-0. A blefaroplastia reconstrutiva por Z-plastia está descrita na figura 33. Os procedimentos para reconstrução palpebral podem, inclusive, ser associados, como foi relatado por Kafarnik, Calvarese e Dubielzig (2010) em um caso de hamartoma em um cão. A massa envolvia metade da margem palpebral inferior, o canto lateral e um quarto da margem palpebral superior. O defeito deixado pela remoção da lesão foi corrigido por uma Z-plastia da pálpebra superior e uma H-plastia da pálpebra inferior, que foram unidas para formar um novo canto lateral.

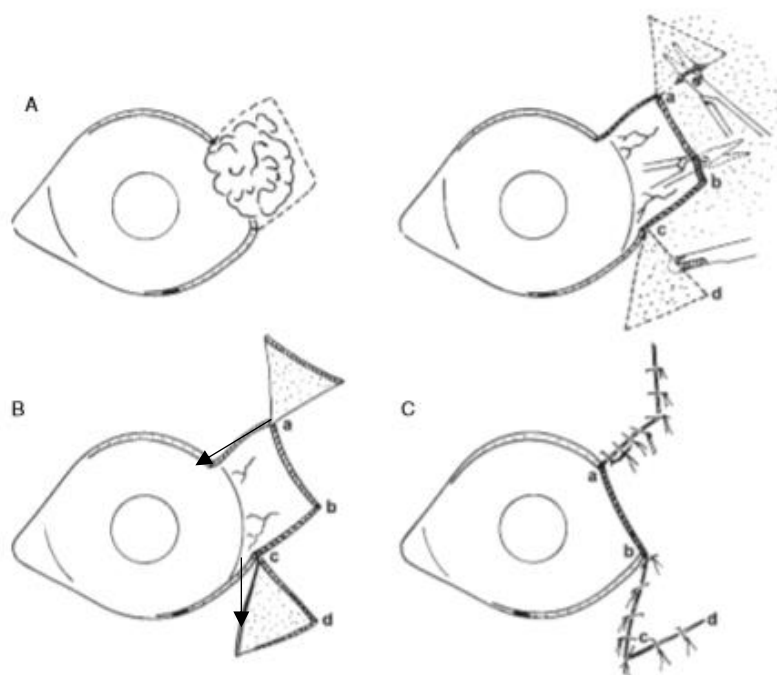


Figura 33 – Blefaroplastia reconstrutiva por Z-plastia. (A) Excisão da neoplasia, seguida da dissecção do tecido subcutâneo e remoção de dois triângulos de pele. (B) Deslizamento do enxerto. As setas indicam o sentido de deslizamento. (C) Fechamento da ferida por suturas simples e interrompidas. Fonte: Gelatt *et al.*, 2013. p. 888.

Existe, ainda, uma série de outros procedimentos direcionados para a blefaroplastia reconstrutiva, como os enxertos de pele rotacionados, o enxerto de Landolt, que envolve a divisão da margem palpebral para aumentar sua extensão, o procedimento de Mustardé, que consiste de um enxerto rotacionado associado a uma tarsorrafia temporária, enxertos labiais, axiais e auriculares (MUSTARDE, 1981; MUNGER e GOURLEY, 1981; PAVLETIC *et al.*, 1982; STADES, 1987; PELLICANE *et al.*, 1994; ESSON, 2001; STILES *et al.*, 2003;

DEGNER, 2007; JACOBI *et al.*, 2008; STANLEY *et al.*, 2010; WHITTAKER *et al.*, 2010 *apud* STADES e WOERDT, 2013).

#### 4.8 Blefarites

Blefarite é a inflamação das pálpebras e da margem palpebral. Sua apresentação pode ser uni ou bilateral, assim como pode estar relacionada a uma doença ocular localizada ou dermatológica sistêmica (STADES e WOERDT, 2013). Os sinais clínicos incluem eritema, inchaço e alopecia periocular, geralmente acompanhados de blefarospasmo, devido à dor. Dependendo da etiologia, a blefarite também pode ser pruriginosa (WEINGART *et al.*, 2019). A cronicidade pode resultar em formação de cicatrizes, tendo como consequência o desenvolvimento de distorções palpebrais, tais como o entrópio e o ectrópio, culminando em lesões de córnea e conjuntiva de forma secundária (STADES e WOERDT, 2013). A figura 34 ilustra um cão com blefarite severa.

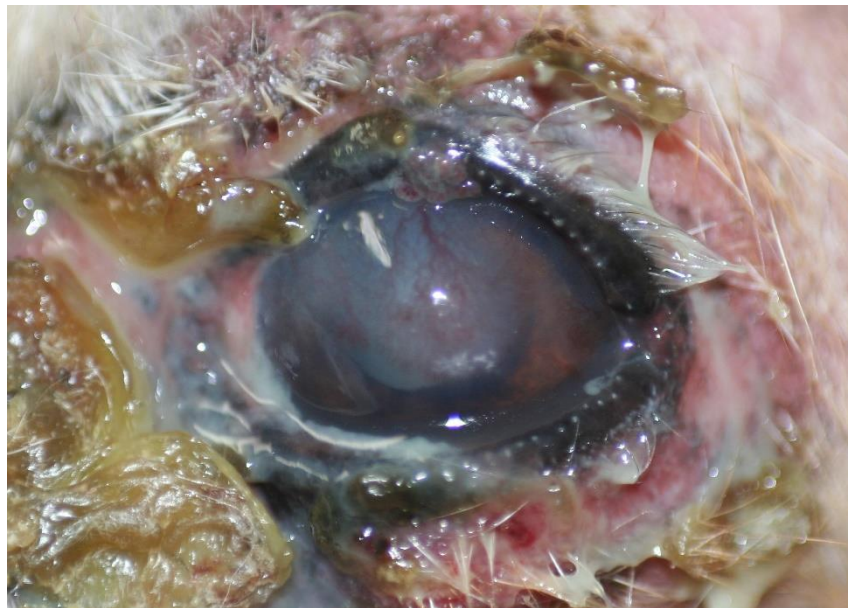


Figura 34 – Cão, sem raça definida, com blefarite severa. Fonte: Serviço de Oftalmologia Veterinária do Hospital de Clínicas Veterinárias da UFRGS.

##### 4.8.1 Calázio, hordéolo e meibomite

Calázio é o acúmulo da secreção das glândulas de Meibomius, que resulta em inflamação crônica e reação granulomatosa. Essa inflamação predispõe à infecção por bactérias como *Staphylococcus sp.* e, então, à formação de hordéolo (STADES e WOERDT, 2013). Também chamado de lipogranuloma, é comum o desenvolvimento do calázio ao redor de massas neoplásicas benignas com origem nas glândulas de Meibomius. Contudo, pode estar presente como uma massa inflamatória, nodular e brancacenta, sem o desenvolvimento de neoplasia, sendo, portanto, um diagnóstico diferencial de tumores de margem palpebral (DUBIELZIG, KETRING e ALBERT, 2010). O tratamento pode ser realizado por curetagem, com a cicatrização da ferida por segunda intenção e uso de antibiótico tópico por sete a 10 dias (STADES e WOERDT, 2013).

Quando há infecção bacteriana envolvida na inflamação das glândulas palpebrais, trata-se de um caso de hordéolo. A infecção das glândulas de Moll e Zeis é chamada de hordéolo externo, e se caracteriza por abscessos únicos ou múltiplos dispostos no aspecto anterior da pálpebra. Hordéolo interno é o nome dado à infecção das glândulas de Meibomius, e é mais facilmente observado com a eversão cuidadosa da pálpebra, pois está localizado na região da placa tarsal (STADES e WOERDT, 2013). Essas condições são mais encontradas em cães jovens, e raramente acometem felinos (GUNN-MOORE *et al.*, 1996 *apud* STILES, 2013). A terapia consiste em compressas de água morna e curetagem, com antibioticoterapia por sete a 10 dias (STADES e WOERDT, 2013).

Meibomite é o termo utilizado para a inflamação palpebral envolvendo as glândulas de Meibomius. É normalmente relacionada com a infecção por *Staphylococcus sp.*, que pode causar necrose tecidual pela liberação de toxinas (PEÑA e LEIVA, 2008). Pode ser uni ou bilateral, normalmente leva a inchaço acentuado, dor e blefarospasmo. Com a cronicidade, pode causar distorção palpebral e redução ou ausência de liberação do conteúdo lipídico que compõe o filme lacrimal, configurando uma ceratoconjuntivite seca qualitativa (STADES e WOERDT, 2013). A associação de antibiótico sistêmico e corticosteroides é aconselhável no tratamento, devido ao caráter infeccioso (PEÑA e LEIVA, 2008). Compressas de água morna também podem auxiliar no alívio dos sinais clínicos (STADES e WOERDT, 2013).

#### 4.8.2 Blefarites imunomediadas

A celulite juvenil é uma afecção granulomatosa e pustular da face, pavilhão auricular e linfonodos submandibulares de cães jovens. Se manifesta como um inchaço agudo da face,



envolvendo principalmente as pálpebras, lábios e focinho. As lesões podem estar presentes em outras partes do corpo, como patas, abdômen, tórax, vulva, prepúcio ou ânus. As pálpebras se apresentam dolorosas, porém, geralmente não há prurido (PEÑA e LEIVA, 2008). A idade dos cães acometidos varia de 3 semanas a 8 meses, e um ou mais filhotes de uma mesma ninhada podem ser afetados. Embora não se saiba a causa exata da doença, suspeita-se de uma disfunção imune, pois a resposta das lesões à terapia com glicocorticóides é excelente (PARK *et al.*, 2010). Dachshund, golden retriever, labrador retriever, setter gordon e lhasa apso são as raças predispostas (PEÑA e LEIVA, 2008).

O diagnóstico pode ser feito clinicamente, entretanto, o diagnóstico definitivo só pode ser realizado com exame citológico e histopatológico (HUTCHINGS, 2003 *apud* PEÑA e LEIVA, 2008). A avaliação citológica revela inflamação piogranulomatosa sem a presença de microrganismos (REIMANN *et al.*, 1989 *apud* PEÑA e LEIVA, 2008). A terapia deve iniciar o mais cedo possível, para evitar a distorção palpebral causada pela formação de cicatrizes. Doses imunossupressoras de corticosteroides e, se houver contaminação secundária, antibióticos de uso sistêmico são indicados (PEÑA e LEIVA, 2008). Em um estudo retrospectivo de 5 casos de celulite juvenil, Bezerra, Santos e Filgueira (2017) relataram um tratamento baseado no uso de cefalexina, por 30 dias, e prednisolona, por três semanas, obtendo sucesso em quatro dos casos. Os autores ressaltaram, ainda, que, apesar de ser uma doença tipicamente de cães jovens, a celulite juvenil também pode ser diagnosticada em cães adultos. Outro estudo de casos, em que três cães da raça cocker spaniel inglês, com 7 semanas de vida e sinais neurológicos concomitantes, foram tratados com ciclosporina A e prednisolona, e a terapia se mostrou efetiva em todos os casos (PARK *et al.*, 2010).

A blefarite alérgica aguda é outro tipo de blefarite imunomediada. Pode ocorrer em qualquer idade, em cães atópicos e não atópicos (PEÑA e LEIVA, 2008). Essa afecção é caracterizada por um edema palpebral de início agudo, com hiperemia e prurido. Pode ser consequência da exposição local a um alérgeno, ou de uma resposta generalizada (STADES e WOERDT, 2013). Pólen de plantas, medicamentos tópicos, picadas de insetos e reação pós vacinal podem ser as causas (PEÑA e LEIVA, 2008; STADES e WOERDT, 2013). Esta condição é autolimitante e, por essa razão, normalmente não requer tratamento. Contudo, o tutor deve ser instruído a evitar o contato do animal com o alérgeno, caso ele seja identificado. Ainda, se a inflamação for acentuada, é importante proteger o olho do animal, pois a tendência de auto trauma é alta. Além disso, a administração de corticoides tópicos ou sistêmicos pode ser indicada de acordo com o agravamento dos sinais (PEÑA e LEIVA, 2008).

Atopia é o termo utilizado para descrever a capacidade de produzir uma reação imune contra alérgenos ambientais comuns. Também pode ser chamada de blefarite alérgica crônica, e consiste em uma resposta IgE exagerada, que leva ao dano tecidual por reação de hipersensibilidade do tipo I (PEÑA e LEIVA, 2008). Os alérgenos podem ou não ser sazonais e os sinais clínicos, portanto, podem estar presentes somente em algumas épocas do ano. A raça West Highland White Terrier é particularmente predisposta (STADES e WOERDT, 2013). Hiperemia, blefarospasmo, eritema, crostas, escoriações e ulcerações abrangem os sinais clínicos. Em casos crônicos, com fricção persistente dos olhos, pode ocorrer blefarite bacteriana marginal secundária, envolvimento corneano e comprometimento visual secundário (PEÑA e LEIVA, 2008). A inflamação das glândulas de Meibomius devido à blefarite pode levar à alteração da composição de seu conteúdo, ocasionando a evaporação acelerada do líquido lacrimal, e configurando ceratoconjuntivite seca qualitativa (WEINGART *et al.*, 2019). Weingart e colaboradores (2019), em um estudo com 102 cães, encontraram as causas alérgicas como sendo as principais desencadeadoras de blefarite.

O diagnóstico baseia-se no histórico, no exame físico e no uso de testes intradérmicos e oculares. O maior desafio é identificar o alérgeno que, se descoberto, deve ser evitado. O prurido ocular pode ser reduzido com o uso de compressas frias, e lubrificantes tópicos podem ser aplicados para corrigir a evaporação acelerada do filme lacrimal. Em casos mais graves, o uso de glicocorticóides tópicos ou sistêmicos e antibióticos é indicado, bem como o uso do colar elizabetano para evitar auto trauma. As pomadas de dexametasona e prednisona são bastante úteis nessas situações (PEÑA e LEIVA, 2008).

A blefarite bacteriana também faz parte desse grupo, e é caracterizada por uma inflamação superficial difusa das pálpebras, por piogranulomas subcutâneos ou, ainda, por meibomite. Hiperemia, inchaço, formação de crostas, ulceração da pele e margem palpebral, alopecia e fibrose são os sinais clínicos. Em cães filhotes, pode ocorrer uma blefarite purulenta, que faz parte de um quadro de piodermite juvenil. Toda a pele da cabeça pode estar afetada com múltiplos abscessos, geralmente causados por bactérias do gênero *Staphylococcus sp.* O tratamento consiste em altas doses de antibióticos sistêmicos e antibióticos tópicos auxiliam na proteção da superfície ocular. Em cães adultos, a blefarite é causada principalmente por bactérias do gênero *Staphylococcus sp.* e *Streptococcus sp.* O tratamento é realizado com antibióticos tópicos ou sistêmicos, com base em resultados de cultura e antibiograma (STADES e WOERDT, 2013). Em felinos, as blefarites bacterianas são mais frequentes quando associadas a brigas, com formação de abscessos discretos e celulite difusa (STILES, 2013).

A cultura e o antibiograma se mostram bastante relevantes quando é levado em consideração o aumento da resistência bacteriana a antimicrobianos nos últimos anos. Em um estudo recente, suabes conjuntivais de 72 cães e 24 gatos afetados por conjuntivite/blefarite, ceratite ou uveíte foram coletados, com o objetivo de identificar a presença de *Staphylococcus pseudintermedius* resistente à meticiclina (MRSP). 39,5% das amostras foram positivas para *S. pseudintermedius*, das quais 94,7% em cães e 5,3% em gatos. Entre as amostras positivas, 7,9% se tratava de MRSP, sendo 5,3% provenientes de casos de conjuntivite/blefarite de cães (SOIMALA *et al.*, 2020).

Fungos como o *Microsporum canis*, *Microsporum gypseum* ou *Trichophyton* são responsáveis por uma condição denominada dermatofitose, e podem colonizar os folículos pilosos da pele palpebral, resultando em dermatite focal. A doença clínica é mais comum em felinos, porém, não é rara em cães (DUBIELZIG, KETRING e ALBERT, 2010). As lesões consistem em áreas alopecicas circulares, ovais ou com formato irregular. Também são hiperêmicas e crostosas, e é frequente observar foliculite associada (STILES, 2013). O diagnóstico é confirmado pela coloração de Gram ou Giemsa de raspados cutâneos, ou pela cultura fúngica em ágar Sabouraud. No tratamento podem ser utilizados iodopovidona para higienização em conjunto com um antifúngico tópico. Em casos de infecção persistente, o uso de antifúngicos sistêmicos é recomendado (STADES e WOERDT, 2013).

Newbold e colaboradores (2014) avaliaram a presença de *Malassezia sp.* na região periocular de 84 cães, bem como sua associação com blefarite, secreção ocular e aplicação de medicamentos oftálmicos. Os autores encontraram que a proporção de amostras periorculares que continham *Malassezia sp.* foi ligeiramente maior nos olhos com blefarite em comparação com as dos olhos sem blefarite. No entanto, não houve associação significativa entre a blefarite e a presença de *Malassezia sp.* na pele periocular, e a maioria das amostras nas quais foi identificada foi obtida de olhos sem blefarite. Esse foi um achado inesperado, pois a presença de *Malassezia sp.* foi associada à blefarite em humanos (NINOMIYA *et al.*, 2002; DERBEL *et al.*, 2005 *apud* NEWBOLD *et al.*, 2014) e, também, à dermatite em locais que não a região periocular em cães (DEBOER e MARSELLA, 2001 *apud* NEWBOLD *et al.*, 2014).

Em felinos, leveduras de *Cryptococcus neoformans* podem causar blefarite. Pimenta e colaboradores (2015) relataram o caso de um felino que foi trazido ao atendimento veterinário com duas feridas abertas nas pálpebras superior e inferior do olho direito. O diagnóstico foi feito por análise citológica, revelando um caso incomum, em função dos sinais clínicos de criptococose envolverem somente as pálpebras, já que a manifestação mais comum da doença

é a forma nasal. O animal em questão também apresentava otite não relacionada ao *Cryptococcus neoformans*. O tratamento consistiu em itraconazol, amoxicilina com ácido clavulânico, permetrina, nistatina, triancinolona acetonida e sulfato de neomicina, imidacloprida e moxidectina de aplicação local para a otite. Em um mês de tratamento, a blefarite e a otite foram resolvidas. O tratamento antifúngico foi suspenso 3 meses depois, e o animal apresentava-se clinicamente normal.

Ainda, podemos citar a dermatite parasitária. Em cães, as sarnas demodécica e sarcóptica podem afetar as pálpebras, causando sinais como hiperemia, alopecia, prurido e complicações por infecções bacterianas secundárias (STADES e WOERDT, 2013). *Demodex canis* é o agente etiológico predominante da demodicose em cães. As sarnas habitam os folículos pilosos, causando secreção excessiva de queratina e, como consequência, dermatite granulomatosa (DUBIELZIG, KETRING e ALBERT, 2010). Em gatos, embora incomum, a demodicose localizada pode ocorrer (STADES e WOERDT, 2013). Os agentes etiológicos envolvidos são *Demodex cati* e *Demodex gatoi* (DUBIELZIG, KETRING e ALBERT, 2010). Em 2012, Kano e colaboradores evidenciaram uma outra espécie do gênero *Demodex* em um felino, porém, não foi nomeada. Os sinais clínicos são alopecia periocular, eritema, descamação, crostas e, por vezes, prurido (STADES e WOERDT, 2013).

A leishmaniose também pode ter repercussões nas pálpebras de cães e gatos, e causar blefarite. As lesões variam de formação de granulomas nodulares discretos a dermatite com alopecia, edema difuso e ulcerações cutâneas (STADES e WOERDT, 2013). Weingart e colaboradores (2019) apontaram em seus resultados que a demodicose e a leishmaniose estão em segundo lugar como principais causas de blefarite em cães, atrás somente das causas alérgicas.

#### 4.8.3 Blefarites autoimunes

A blefarite ulcerativa crônica do canto medial inferior acomete principalmente cães das raças pastor alemão, dachshund de pelo longo e poodle toy e em miniatura. No pastor alemão, a blefarite de canto medial pode ser acompanhada por ceratite superficial crônica e por infiltrado de células plasmáticas na membrana nictitante. No dachshund de pelo longo, pode ocorrer ceratite punctata superficial de maneira concomitante ao quadro de blefarite (STADES e

WOERDT, 2013). A margem do canto lateral também pode ser afetada, e a condição é, normalmente, bilateral. A biópsia revela infiltrados linfocitários e plasmocitários. Hiperplasia glandular sebácea também pode estar presente. O tratamento geralmente é efetivo com o uso de antibióticos e corticosteroides oftálmicos (PEÑA e LEIVA, 2008).

Pênfigo é um complexo de doenças autoimunes que envolvem a produção de anticorpos contra a matriz intracelular da epiderme, causando inflamação e ulceração das pálpebras, quando estão envolvidas, configurando um outro tipo de blefarite autoimune (STADES e WOERDT, 2013). No pênfigo foliáceo, vulgar e eritematoso, as lesões faciais geralmente envolvem as pálpebras (PEÑA e LEIVA, 2008). O pênfigo foliáceo o tipo mais comum desse complexo e, possivelmente, a dermatose autoimune mais comum no cão e gato. Pode ser subdividido em doença espontânea, induzida por medicamentos ou associada à inflamação crônica. Entretanto, clinicamente essas condições são indistinguíveis (SCARFF, 2009).

O diagnóstico se baseia no histórico do animal, exame físico e achados histopatológicos. O tratamento consiste na administração de corticosteroides tópicos e sistêmicos a longo prazo, e pode ser reforçado com terapia imunossupressora em casos refratários (PEÑA e LEIVA, 2008).

A síndrome de Vogk-Koyanagi-Harada, ou síndrome uveodermatológica, é uma doença autoimune que acomete cães, e em que os melanócitos são as células alvo. Uveíte anterior, coriorretinite, descolamento de retina, são os sinais clínicos oftálmicos mais frequentes em humanos, e a apresentação em cães é bastante semelhante. Os cães são tipicamente afetados na idade adulta, e as lesões oculares normalmente precedem as lesões dermatológicas, localizadas nas junções mucocutâneas. Além dos sinais intraoculares, as pálpebras também são acometidas, apresentando ulceração, hipopigmentação e crostas (PEÑA e LEIVA, 2008). A perda de pigmentação do focinho e das pálpebras são os primeiros sinais clínicos reconhecidos pelo tutor. As raças predispostas são akita, husky siberiano, golden retriever, samoieda, rottweiler, chow chow, pastor de shetland e outras (STADES e WOERDT, 2013).

O diagnóstico baseia-se nos sinais clínicos e na análise histopatológica. A terapia inicial envolve a administração de doses imunossupressoras de corticosteroides. O prognóstico a longo prazo é ruim (PEÑA e LEIVA, 2008).

O lúpus eritematoso é um distúrbio autoimune incomum de cães, gatos e humanos. Pode se apresentar de forma localizada, recebendo o nome de lúpus eritematoso discoide, ou de forma sistêmica, recebendo o nome de lúpus eritematoso sistêmico. A etiologia exata é desconhecida,

mas, em humanos, todas as formas são caracterizadas por uma variedade de autoanticorpos contra antígenos nucleares com ou sem deposição de complexos imunes. A exposição ao sol agrava a doença, sugerindo que a fotosensibilidade tem um papel na patogênese. Os sinais clínicos da forma localizada incluem dermatite facial com crostas, despigmentação, erosões e úlceras, que afetam predominantemente a região do focinho. Contudo, lesões palpebrais e orais também podem estar presentes. Já na forma sistêmica, febre, poliartrite, proteinúria e doença de pele são os sinais (PEÑA e LEIVA, 2008).

O diagnóstico consiste na avaliação do histórico do animal, exame físico, biópsia de pele e teste para detecção de anticorpos antinucleares (ANA) na forma sistêmica. A doença pode ser tratada evitando a exposição à luz solar intensa e usando medicamentos imunossupressores tópicos ou sistêmicos. A terapia varia significativamente com cada caso (PEÑA e LEIVA, 2008).

#### **4.9 Trauma**

Lacerações palpebrais podem ocorrer por conta de arranhões, mordidas ou objetos inanimados, como arame farpado (GENT, 2013). Elas são divididas em parciais ou de espessura total, marginais ou não marginais e podem incluir o canal lacrimal. As pálpebras são bastante vascularizadas, portanto, lesões causam sangramento abundante, no entanto, essa extensa vascularização também protege o tecido de isquemia e necrose (STADES e WOERDT, 2013). A avaliação de estruturas importantes, como a margem palpebral e os pontos lacrimais, deve ser realizada antes do fechamento da ferida e, se a margem palpebral estiver afetada em sua espessura total, a integridade do globo ocular também deve ser avaliada (GENT, 2013). A falha em restaurar a anatomia normal, ou o mais próximo possível disso, pode levar a múltiplas complicações, incluindo epífora, ulceração da córnea, conjuntivite, neovascularização, pigmentação e ceratoconjuntivite seca. Com o tempo, esses problemas têm o potencial de causar danos irreversíveis à córnea, dor, cegueira e necessidade de enucleação (JACK *et al.*, 2018).

Devido às complicações que a má aposição pode trazer, feridas palpebrais devem sempre ser suturadas diretamente, mesmo que tenham ocorrido a mais de 8 horas. O reposicionamento de porções muito danificadas é mais benéfico que a remoção dessas porções, com melhores resultados pós-operatórios que em casos de excisão e posterior blefaroplastia.

Duas camadas de suturas são usadas em feridas estéreis e, em feridas contaminadas, é desejável a drenagem conjuntival. A conjuntiva palpebral profunda e o tarso são fechados por suturas simples, contínuas, com fio absorvível de 6-0 a 8-0. A pele e o músculo orbicular são fechados por suturas simples, interrompidas, com fio não absorvível de 5-0 a 6-0. A margem palpebral deve ser posicionada com uma sutura em figura de 8 (STADES e WOERDT, 2013). Se o ducto nasolacrimonial estiver envolvido, recomenda-se a canulação com tubo de silicone, que deve ser removido pelo menos duas a quatro semanas após o procedimento. Em casos de danos extensos, podem ser necessários procedimentos blefaroplásticos específicos (GENT, 2013). Pequenos defeitos na conjuntiva normalmente não são suturados (STADES e WOERDT, 2013).

A cicatrização por segunda intenção das pálpebras pode resultar em fibrose considerável e consequente distorção (STADES e WOERDT, 2013). Entretanto, Jack e colaboradores (2018) realizaram um estudo de três casos de cicatrização por segunda intenção após o desbridamento envolvendo a pálpebra inferior. Entre eles, dois casos de remoção de neoplasia e um de laceração palpebral. Cada cão perdeu aproximadamente 70 a 90% da margem palpebral inferior. Os períodos de acompanhamento de cada animal foram de três anos, 15 meses e quatro meses. Todos os tutores ficaram satisfeitos com o resultado estético e forneceram fotos. Um tutor relatou epífora, mas não ocorreram outras complicações oftalmológicas. Os autores ressaltam, ainda, que é improvável que a cicatrização por segunda intenção seja uma opção de tratamento apropriada para feridas nas pálpebras superiores, e que o uso na pálpebra inferior deve ser performado em seletos casos.

No pós operatório, a aplicação de antibiótico tópico na ferida e no olho é indicada, e, em havendo contaminação evidente, cultura bacteriana e teste de sensibilidade à antimicrobianos são requeridos (STADES e WOERDT, 2013). Além disso, é provável que a ferida em processo de cicatrização cause irritação, dessa forma, o uso do colar elizabetano é recomendado (GENT, 2013).

## 5 AFECÇÕES DE TERCEIRA PÁLPEBRA EM CÃES E GATOS

### 5.1 Eversão da cartilagem da terceira pálpebra

A terceira pálpebra possui uma lâmina cartilagem em formato de T, que promove sua sustentação. A eversão dessa cartilagem é uma condição uni ou bilateral, mais comumente reconhecida em cães jovens e de raças grandes, como o são bernardo, dogue alemão, pastor alemão e weimaraner (ALLBAUGH e STUHR, 2013). Também pode acometer felinos, porém, é menos frequente. As diferenças anatômicas e histológicas entre as cartilagens da terceira pálpebra de gatos e cães podem explicar a escassez de casos em gatos em comparação com os inúmeros trabalhos que descrevem eversão da cartilagem da terceira pálpebra no cão (WILLIAMS, MIDDLETON e CALDWELL, 2012). A dobra de cartilagem geralmente ocorre perto do “pescoço do T”, permitindo que a borda anterior da terceira pálpebra se desvie inadequadamente para fora ou, de forma infrequente, para dentro, em direção à córnea. A eversão da cartilagem é facilmente diferenciada de um prolapso da glândula lacrimal da terceira pálpebra pela convexidade brilhante da cartilagem, que fica bastante visível através da superfície conjuntival (ALLBAUGH e STUHR, 2013).

Com a exposição do aspecto posterior da terceira pálpebra, conjuntivite crônica e secreção ocular podem se desenvolver (HENDRIX, 2013). Embora normalmente não cause patologia da córnea ou comprometimento visual, a posição inadequada da terceira pálpebra prejudica a distribuição e a drenagem do filme lacrimal (ALLBAUGH e STUHR, 2013). Muitas terapias, incluindo a realização de um flape de terceira pálpebra, mantido por 10 a 14 dias, ressecção da margem da terceira pálpebra e cartilagem, ressecção radical da cartilagem e glândula da terceira pálpebra, encurtamento da terceira pálpebra e transplante de cartilagem da terceira pálpebra, foram relatadas como bem sucedidas em cães. Entretanto, a correção cirúrgica mais utilizada é a simples excisão da porção dobrada da cartilagem (HENDRIX, 2013). Williams, Middleton e Caldwell (2012) relataram o caso de um felino em que foi realizado esse procedimento, obtendo sucesso no pós operatório, com a terceira pálpebra retornando à sua posição anatômica correta, sem complicações por um período de oito meses de acompanhamento. Em um estudo de 12 casos em cães, Allbaugh e Stuhr (2013) desenvolveram uma nova técnica, empregando o eletrocautério para remodelar a cartilagem e melhorar sua forma e função. Os autores afirmam que esse é um método de tratamento rápido, simples e



altamente eficaz, pois oferece um bom resultado com dano tecidual mínimo e nenhuma alteração anatômica da terceira pálpebra.

## 5.2 Prolapso da glândula da terceira pálpebra

O prolapso da glândula lacrimal nictitante, ou, em inglês, *cherry eye*, é a afecção mais comum da terceira pálpebra em cães (HENDRIX, 2013). Em comparação aos cães, esse quadro é incomum em gatos (STILES, 2013). A patogênese desse distúrbio não é bem determinada. No entanto, acredita-se que resulte de fraqueza na ligação do tecido conjuntivo entre a membrana nictitante e os tecidos periorbitais (HENDRIX, 2013). Em felinos, algumas fibras de músculo liso que se localizam intimamente próximas da glândula lacrimal da terceira pálpebra foram descritas. Essas fibras musculares podem contribuir para a manutenção da glândula na base da terceira pálpebra, explicando a menor incidência do prolapso nessa espécie (CHAHORY *et al.*, 2004).

Clinicamente, a glândula prolapsada se manifesta como uma massa folicular avermelhada que emerge da margem da membrana nictitante, como ilustrado na figura 35. Caso a exposição seja crônica, pode tornar-se inflamada, ressecada, inchada e infecções secundárias podem ocorrer. O prolapso unilateral é mais comum, embora também possa ser bilateral (MAZZUCHELLI *et al.*, 2017). Em um estudo com 114 cães, Mazzucchelli e colaboradores (2017) evidenciaram 41 casos de ocorrência bilateral. O prolapso contralateral da glândula ocorreu simultaneamente em 41,1% (17/41) dos casos, ou, na maioria dos casos, dentro de um período de três meses.

Em cães, as raças cocker spaniel inglês, cocker spaniel americano, boston terrier, pequinês, beagle, basset hound, buldogue inglês, lhasa apso e shih-tzu são consideradas predispostas. Acredita-se que haja predisposição genética em cães braquicefálicos (MAZZUCHELLI *et al.*, 2017). Em gatos, a maioria dos casos foi descrita no Birmanês, embora o gato doméstico de pelo curto e o persa também possuam casos descritos na literatura (CHAHORY *et al.*, 2004). No que tange respeito à idade dos animais, em cães, é mais frequente que o prolapso da glândula ocorra até um ano de vida (MULTARI *et al.*, 2016; MAZZUCHELLI *et al.*, 2017). No estudo de Multari e colaboradores (2016), foram utilizados 353 cães, dos quais 78% tinham menos de um ano. Já no estudo de Mazzucchelli e

colaboradores (2017), 75,4% dos 114 animais tinham menos de um ano. Entretanto, Plummer e colaboradores (2008) encontraram uma variação de ocorrência entre dois meses e sete anos de vida em cães. Chahory e colaboradores (2004) evidenciaram em seu estudo que a idade de ocorrência do prolapso da glândula lacrimal da terceira pálpebra em felinos varia de 2,5 a seis anos. Em gatos filhotes, somente foram relatados casos em que havia anormalidades oculares congênicas de forma concomitante ao prolapso (CHRISTMAS, 1992 *apud* CHAHORY *et al.*, 2004). É importante ressaltar que, especialmente em animais idosos, o prolapso da glândula da membrana nictitante é diagnóstico diferencial de neoplasia (MAZZUCHELLI *et al.*, 2017).

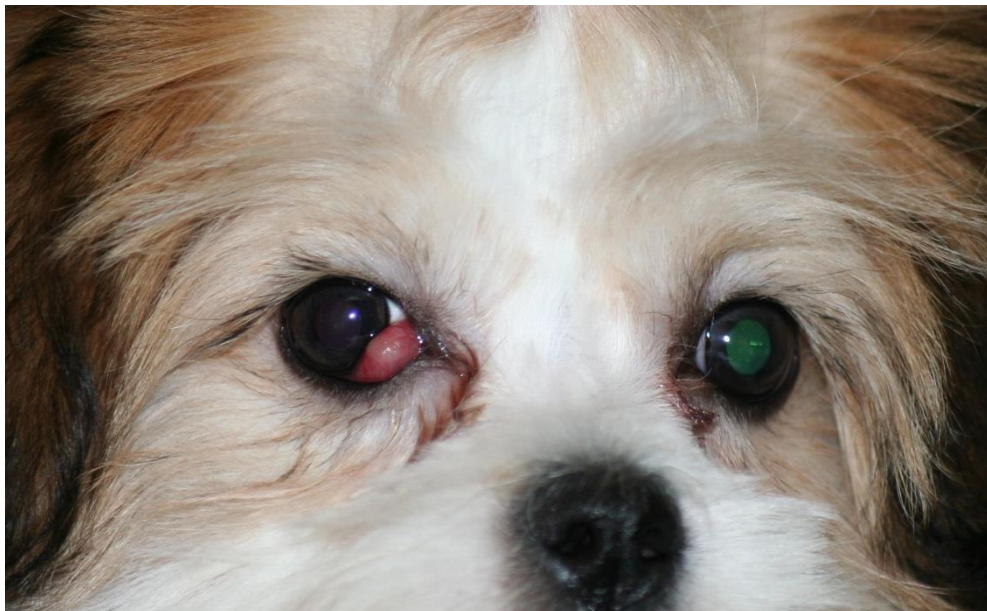

Figura 35 – Cão da raça shih-tzu, seis meses de idade, com prolapso unilateral da glândula lacrimal da terceira pálpebra. Fonte: Serviço de Oftalmologia Veterinária do Hospital de Clínicas Veterinárias da UFRGS.

Até 1980, o tratamento de escolha consistia na remoção parcial ou completa da glândula. Vale lembrar que ela produz cerca de 30 a 57% do filme lacrimal. Dessa forma, esses procedimentos foram posteriormente substituídos pelo reposicionamento, visto que promoviam a redução da produção lacrimal, culminando em ceratoconjuntivite seca em cães e, também, em gatos (MULTARI *et al.*, 2016). Um estudo de longo prazo mostrou que os cães tratados com reposicionamento cirúrgico da glândula apresentaram uma menor incidência de ceratoconjuntivite seca ao longo da vida do que os cães que não foram tratados, ou tiveram a glândula excisada (MORGAN *et al.*, 1993). De acordo com esse estudo, é possível concluir que o reposicionamento da glândula é importante para a manutenção do filme lacrimal, pois, mesmo

quando não é removida, sua localização fora da posição anatômica também traz prejuízos ao animal acometido. Portanto, apesar de não se tratar de uma emergência, deve ser reposicionada o mais cedo possível.

Embora muitas modificações das técnicas de reposicionamento tenham sido publicadas, as técnicas cirúrgicas podem ser divididas em métodos que ancoram a glândula e métodos que criam uma bolsa para a glândula (HENDRIX, 2013). Na técnica original de ancoragem descrita por Blogg, a glândula prolapsada é suturada ao tecido episcleral inferior. O procedimento consiste numa incisão conjuntival posterior, seguida de uma sutura de ácido poliglicólico 3-0, que é iniciada no tecido episcleral profundo, no aspecto inferonasal do globo. A sutura continua através do aspecto ventral da glândula, puxando-a e retraindo-a (BLOGG, 1980). A técnica descrita por Blogg passou por diversas modificações por outros autores, entre eles, Kaswan e Martin (1985), que, ao afirmarem que a abordagem ao aspecto posterior da membrana nictitante poderia danificar os ductos excretórios da glândula, suturaram a glândula no periósteo da borda orbital ventral, usando uma abordagem anterior. Esse procedimento também sofreu modificações por outros autores. Uma das principais desvantagens das técnicas de ancoragem é a redução da mobilidade da terceira pálpebra. A glândula é reposicionada adequadamente, no entanto, como consequência, a terceira pálpebra como um todo é ancorada e, portanto, é impedida de realizar seus movimentos normais para distribuir a lágrima, limpar e proteger o globo ocular (PLUMMER *et al.*, 2008).

Em substituição de ancorar a glândula, alguns autores sugerem “enterrá-la” em uma bolsa criada na conjuntiva da superfície anterior ou posterior da membrana nictitante. Na técnica de Twitchell, é feita uma incisão na conjuntiva da superfície palpebral da terceira pálpebra, e uma bolsa é criada pela dissecação dos tecidos subconjuntivais (TWITCHELL, 1984). Moore descreveu a ressecção da conjuntiva posterior, adjacente à glândula prolapsada, e, depois, a sobrepôs com duas suturas simples e interrompidas de material de sutura absorvível 7-0 (MOORE, 1983). Moore ainda propôs uma modificação que não envolve a ressecção conjuntival, mas sugere uma leve escarificação e a utilização de uma única sutura em bolsa (MOORE, 1990). Contudo, a técnica mais amplamente utilizada para o tratamento do prolapso da glândula da membrana nictitante foi descrita por Morgan (HENDRIX, 2013). O procedimento consiste na realização de duas incisões paralelas no aspecto posterior da conjuntiva da membrana nictitante, uma dorsal e a outra ventral à glândula prolapsada. A glândula é trazida para dentro da bolsa formada e, então, as incisões são unidas com uma sutura simples e contínua de ácido poliglicólico 5-0 ou 6-0, ou poliglactina 910. Para evitar possíveis

danos na córnea, o primeiro e o último nó da sutura devem estar localizados na superfície anterior, e ela deve começar e terminar de um a dois mm a partir das extremidades da incisão, para evitar a formação de cistos devido ao aprisionamento de lágrimas dentro da bolsa. No final da execução da sutura, uma outra sutura, em padrão de Cushing, pode ser colocada na direção oposta, mas isso não é necessário e pode resultar em um aumento da reação ao material de sutura (MORGAN, 1993). A técnica de Morgan está ilustrada na figura 36. A escolha do procedimento cirúrgico é uma questão de preferência pessoal do cirurgião, principalmente porque poucos estudos comparam os resultados de eficácia entre as diferentes técnicas (PLUMMER *et al.*, 2008). Os métodos de Moore e Morgan podem ser as mais fáceis de aprender, porém, as técnicas de ancoragem, uma vez dominadas, são simples e rápidas de executar (HENDRIX, 2013).

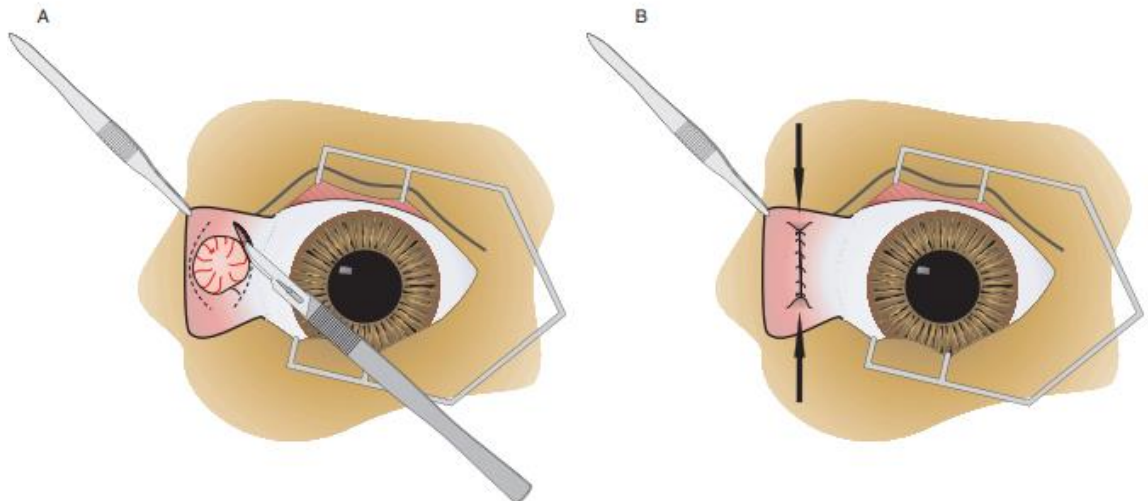


Figura 36 – Técnica da “bolsa” descrita por Morgan (1993). (A) Duas incisões paralelas no aspecto posterior da conjuntiva da membrana nictitante, uma dorsal e a outra ventral à glândula prolapsada, são realizadas. (B) A glândula é trazida para dentro da bolsa formada e, então, as incisões são unidas com uma sutura simples e contínua de ácido poliglicólico 5-0 ou 6-0, ou poliglactina 910. O nó deve estar localizado na superfície anterior, e a sutura deve começar e terminar de um a dois mm a partir das extremidades da incisão. Fonte: Gelatt *et al.*, 2013. p. 965.

Em 2008, Plummer e colaboradores descreveram uma técnica que é uma alternativa àquela proposta por Kaswan e Martin (1985), na qual, em vez de suturar a glândula ao periósteo da borda orbital ventral, é feita a fixação da glândula prolapsada na cartilagem da membrana nictitante. Os autores afirmam que a vantagem dessa técnica em relação à aderência tradicional é que a terceira pálpebra mantém sua mobilidade normal e, portanto, suas funções protetoras. Ainda, o procedimento, uma vez dominado, pode ser executado em menos tempo que muitas

das técnicas tradicionais de reposicionamento. Foram incluídos nesse estudo 15 olhos de 10 cães, e todas as glândulas, exceto uma, permaneceram corretamente posicionadas durante o período de acompanhamento, que variou de duas semanas a 33 meses.

Um estudo com 420 olhos de 353 cães, publicado por Multari e colaboradores (2016), teve como objetivo avaliar os resultados obtidos com duas técnicas distintas: a técnica de Morgan (1993) e a técnica de Morgan associada a uma leve modificação da técnica de ancoragem ao perióstio de Kaswan e Martin (1985). O reposicionamento foi bem sucedido em 95% de todos os casos e, em 5% deles, a recorrência foi constatada. Todavia, de uma forma geral, não houve diferença estatística na recorrência entre as duas técnicas. Entretanto, na raça buldogue inglês, a taxa de recorrência com a combinação das duas técnicas foi quatro vezes menor em 3,2% (dois de 62) do que com a técnica de Morgan isolada (cinco de 42, 11,9%). Em cães da raça boxer, não houve recorrência com a combinação das duas técnicas (27 olhos), enquanto em dois dos 12 olhos (16,6%) que passaram pela técnica de Morgan isolada apresentaram recorrência. Dessa maneira, os autores afirmam que combinar uma técnica de “bolsa conjuntival” com a modificação de uma técnica de ancoragem periosteal pode ser benéfico em cães braquicefálicos.

Chahory e colaboradores (2004) relataram três casos de prolapso da glândula da membrana nictitante em felinos, tratados cirurgicamente pela técnica de Morgan (1993). Todos os três gatos se recuperaram sem intercorrências. O resultado estético foi considerado excelente. Além disso, não houve recidiva por um período de acompanhamento de dois anos pós operatórios. Apesar de ser uma condição rara em cães, e extremamente rara em felinos, o prolapso da glândula lacrimal nictitante associado à eversão da cartilagem da terceira pálpebra foi relatado em um estudo recente, onde 13 felinos foram incluídos (DEMIR e ALTUNDAG, 2020). Foram 16 olhos acometidos, sendo seis casos de ocorrência bilateral e quatro casos de ocorrência unilateral. Os casos foram atendidos em um hospital veterinário na Turquia, no período de 2012 a 2020. As raças persa e gato de pelo curto inglês representaram cinco animais cada. O tratamento consistiu na remoção cirúrgica da porção evertida da cartilagem associada à técnica de Morgan para correção do prolapso da glândula lacrimal. Os animais passaram por avaliação pós operatória duas vezes em intervalos de 10 dias. Ainda, houveram revisões um mês, três meses e seis meses após o procedimento, onde não foi constatada recorrência do quadro. Além disso, o resultado estético também se provou satisfatório (DEMIR e ALTUNDAG, 2020).

O recidiva do prolapso da glândula é uma possível complicação de qualquer um dos procedimentos. O mesmo ou outro procedimento pode ser repetido, geralmente obtendo sucesso. Embora o reposicionamento cirúrgico seja recomendado, não se deve presumir que a correta localização da glândula garanta o não desenvolvimento de olho seco no futuro, pois muitas das raças que comumente desenvolvem prolapso da glândula lacrimal nictitante também são predispostas à ceratoconjuntivite seca (HENDRIX, 2013).

### 5.3 Protrusão da terceira pálpebra

A protrusão da terceira pálpebra é uma condição frequentemente diagnosticada em cães e gatos. Essa afecção pode ser um sinal de alterações em outras áreas do globo ocular e anexos ou, até mesmo, de doenças sistêmicas. Entre as causas de protrusão da membrana nictitante que são ocasionadas por doenças relacionadas a ela, estão as neoplasias, prolapso da glândula lacrimal, cisto lacrimal, eversão da cartilagem, doenças inflamatórias e trauma. Existem, ainda, diversas causas de protrusão não relacionadas à terceira pálpebra. A dor ocular promove uma retração ativa do globo, permitindo o deslizamento da membrana nictitante sobre o olho. A enoftalmia é desencadeada por qualquer condição em que o animal apresente um globo ocular menor que o normal. A protrusão por enoftalmia pode ser uni ou bilateral. Por exemplo, a atrofia ocular geralmente repercutirá em protrusão unilateral, enquanto a perda de gordura retrobulbar em animais mais velhos, em protrusão bilateral. Em quadros de doenças inflamatórias ou neoplásicas que cursem com exoftalmia, frequentemente se observa protrusão unilateral da terceira pálpebra. Além disso, a protrusão também pode ser desencadeada por doenças sistêmicas como a raiva, o tétano, a histiocitose e o linfoma. Ainda, a administração de medicamentos pode causar protrusão temporária da terceira pálpebra, a exemplo de tranquilizantes com fenotiazina (COOPER, 2010).

Embora se trate, principalmente, de um problema estético, a protrusão às vezes causa conjuntivite e epífora. A membrana nictitante pode ser encurtada cirurgicamente para retorná-la a uma posição mais normal, caso o problema não se resolva com o tempo (PERUCCIO, 1981 *apud* HENDRIX, 2013). Em animais que apresentam uma das margens da terceira pálpebra pigmentada e a outra não, uma ilusão de ótica pode fazer parecer que a margem não pigmentada esteja se projetando anormalmente (BARNETT, 1978 *apud* HENDRIX, 2013). Em felinos, a protrusão bilateral da terceira pálpebra, sem outras anormalidades oculares concomitantes, é

bastante comum. Essa condição pode estar associada a doenças sistêmicas, desidratação ou, em gatos idosos, com perda da gordura orbital ou massa muscular. Em quadros de protrusão bilateral idiopática, sem outros sinais, o tratamento não é indicado, pois a situação tende a se resolver sem intervenção, mesmo que leve algumas semanas (STILES, 2013).

### 5.3.1 Síndrome de Horner

A síndrome de Horner ocorre quando há perda da inervação simpática para o globo ocular e seus anexos (STILES, 2013). Os sinais clínicos resultantes em cães e gatos incluem miose, ptose palpebral, enoftalmia e protrusão da terceira pálpebra (ANTUNES e BORGES, 2011). A miose e a protrusão da terceira pálpebra são os sinais mais frequentes em gatos (STILES, 2013). A inervação simpática do globo ocular abrange um sistema complexo de neurônios de primeira, segunda e terceira ordem, e, visto que lesões em qualquer um desses neurônios pode culminar na síndrome de Horner, a localização da lesão pode ser um desafio. Os neurônios de primeira ordem são os neurônios motores superiores, que têm sua origem no hipotálamo e tronco encefálico rostral, e seguem na medula espinhal para fazer sinapses com os corpos dos neurônios de segunda ordem, que são os neurônios motores inferiores pré ganglionares. Os neurônios de segunda ordem estão dispostos na substância cinzenta dos primeiros 3 segmentos da medula espinhal torácica, e se conectam ao tronco simpático, indo realizar sinapse no gânglio cervical cranial. Os neurônios pós ganglionares são chamados de neurônios de terceira ordem, e se juntam ao ramo oftálmico do nervo trigêmeo, sendo responsáveis pela inervação do músculo dilatador da íris e musculatura lisa periorbital (ANTUNES e BORGES, 2011).

A presença de sinais neurológicos pode auxiliar na detecção da localização da lesão. A síndrome vestibular periférica e a otite média podem sugerir uma lesão em neurônios de terceira ordem, por exemplo. Já sinais como alteração do estado mental, ataxia e cegueira, podem sugerir lesão em neurônios de primeira ordem. Porém, cerca da metade dos animais com síndrome de Horner não apresentam sinais neurológicos óbvios (ANTUNES e BORGES, 2011). Em casos de trauma, os sinais clínicos associados à lesão do sistema nervoso serão mais óbvios e urgentes, e a síndrome de Horner acaba se tornando uma preocupação secundária. (PENDERIS, 2015). Algumas causas dessa síndrome são: traumas envolvendo a cabeça, traumas envolvendo a medula espinhal, doenças do plexo braquial, doenças que afetam tecidos

moles do pescoço, otites, cirurgias no pescoço e fraturas ósseas (STILES, 2013; PENDERIS, 2015). Contudo, em grande parte dos animais com síndrome de Horner aparentemente de origem dos neurônios de terceira ordem, nenhuma causa subjacente pode ser identificada. Assim, esses casos têm sido referidos como síndrome de Horner idiopática (PENDERIS, 2015). A síndrome de Horner idiopática é geralmente unilateral, entretanto, pode ser bilateral, e é particularmente prevalente na raça golden retriever (BOYDELL, 2000 *apud* PENDERIS, 2015).

O diagnóstico deve ser baseado em exame físico, neurológico e oftálmico. Podem ser feitos, também, exame otológico e exames de imagem, para identificar lesões ou descartar neoplasias cervicais ou mediastinais (ANTUNES e BORGES, 2011). Qualquer animal que apresente anisocoria deve ter a síndrome de Horner como diagnóstico diferencial. Alguns testes podem ser realizados visando o diagnóstico nesse sentido. O teste de dilatação da pupila em miose no escuro é o mais importante. A pupila miótica não se dilata de maneira substancial no escuro, enquanto a pupila contralateral, de tamanho normal, se dilata. A síndrome de Horner é a única causa neurológica de anisocoria que se torna mais pronunciada no escuro. Além disso, a pupila normal deve se contrair quando exposta a uma fonte de luz. As lesões do nervo oculomotor podem apresentar anisocoria, mas, nesses casos, a pupila maior não contrai quando uma luz é incidida sobre ela (PENDERIS, 2015).

Com o objetivo de localizar a lesão, ainda pode ser realizado um teste farmacológico. A lógica dos testes farmacológicos na síndrome de Horner reside no desenvolvimento de hipersensibilidade por denervação ocular nos pacientes acometidos. A hipersensibilidade por denervação ocorre quando há uma interrupção da inervação em um órgão-alvo ou músculo liso. Isso resulta na perda das enzimas degradadoras no local da sinapse, tornando o receptor sináptico altamente sensível aos seus agonistas. O teste consiste na instilação de fenilefrina 1% tópica em ambos os olhos. Quanto menos tempo a pupila demorar para dilatar, mais próxima à íris está a lesão. Uma dilatação em menos de 20 minutos, é sugestiva de lesão de neurônios de terceira ordem. Uma dilatação entre 20 e 45 minutos, é sugestiva de lesão de neurônios de segunda ordem. E, por fim, uma dilatação de 60 a 90 minutos, é sugestiva ou de lesão de neurônios de primeira ordem, ou da ausência de lesão na inervação simpática (PENDERIS, 2015).

Em relação ao tratamento, muitas vezes não é necessário, sendo a síndrome de Horner idiopática frequentemente um quadro em que há resolução espontânea dentro de alguns meses. Contudo, a resolução do quadro está diretamente ligada à causa e à sua gravidade. Algumas



lesões, como as que causam destruição do gânglio cervical cranial, são permanentes. A aplicação ou não de tratamento dependerá de cada caso (ANTUNES e BORGES, 2011).

### 5.3.2 Síndrome de Haw

A síndrome de Haw é uma afecção observada em felinos jovens, e é caracterizada pela protrusão súbita e bilateral da terceira pálpebra, que pode estar associada, ou não, a um quadro de doença digestória ou parasitária (HERRERA, 2008; ORIÁ e LAUS, 2009). Inclusive, os sinais clínicos do sistema digestivo podem estar presentes antes da protrusão da membrana nictitante, o que é um indicativo de que possa se tratar de uma alteração no sistema nervoso simpático de forma generalizada. Entretanto, a causa específica do quadro é desconhecida (HERRERA, 2008; CORRÊA *et al.*, 2014). Não são relatadas outras alterações, tais como miose, enoftalmia e alterações neurológicas, permitindo uma diferenciação de quadros de síndrome de Horner e disautonomia felina (ORIÁ e LAUS, 2009).

Quando é feita a instilação de fármacos simpatomiméticos, a alteração tende a ser corrigida momentaneamente, semelhante ao que acontece nos casos de síndrome de Horner, e é utilizada como diagnóstico (HERRERA, 2008; ORIÁ e LAUS, 2009). O tratamento consiste na instilação de epinefrina de 1 a 2%, porém, somente nos casos em que a protrusão da membrana nictitante esteja provocando obstrução da visão do animal acometido. Caso contrário, o tratamento não é indicado, e a condição é autolimitante (HERRERA, 2008; ORIÁ e LAUS, 2009; CORRÊA *et al.*, 2014). Em um estudo de três casos, na ausência de tratamento, a terceira pálpebra retornou à sua localização anatômica em um período de, em média, 47 dias (CORRÊA *et al.*, 2014).

### 5.3.3 Disautonomia

A disautonomia em animais domésticos é caracterizada pela degeneração neuronal do sistema nervoso autônomo, envolvendo sistema simpático e parassimpático (KIDDER *et al.*, 2008). A doença foi relatada pela primeira vez no início de 1900 em cavalos (GREIG, 1928). Após, em 1982, Key e Gaskell relataram cinco casos de felinos do Reino Unido com sinais clínicos de disfunção do sistema nervoso autônomo. Por isso, em gatos, essa afecção também é chamada de síndrome de Key-Gaskell (KEY e GASKELL, 1982). A causa é desconhecida. Os

sinais clínicos são semelhantes em cães e gatos, e abrangem depressão, hiporexia ou anorexia, disfagia, regurgitação ou vômito, constipação, pupilas dilatadas e não responsivas ao estímulo luminoso, protrusão da membrana nictitante, focinho e boca secos, produção lacrimal reduzida, bradicardia e megaesôfago. Esses sinais geralmente progridem em um período de 48 horas, podendo variar (KIDDER *et al.*, 2008; CLARKE *et al.*, 2020).

A obtenção de um diagnóstico ante mortem definitivo depende da análise histopatológica de biópsias intestinais de espessura total, incluindo o plexo mesentérico. Caso contrário, o diagnóstico dependerá da identificação histológica de lesões patognomônicas na medula espinhal, gânglios autonômicos e/ou núcleos do tronco encefálico, entretanto, essas lesões não podem ser identificadas num período antemortem (CLARKE *et al.*, 2020). Nem sempre é possível realizar análise histopatológica, dessa forma, é importante que o clínico descarte diagnósticos diferenciais. A pilocarpina é um agente parassimpatomimético de ação direta que estimula os receptores colinérgicos na íris, causando miose quando instilada sobre a superfície ocular. Na disautonomia, há degeneração dos neurônios pós-ganglionares, o que resulta em maior sensibilidade à agentes como a pilocarpina. Ou seja, após a instilação de solução oftálmica de pilocarpina diluída (0,05-0,1%), a ocorrência de miose é consistente com disautonomia e reflete hipersensibilidade induzida por denervação do músculo ciliar da íris para os agonistas parassimpáticos (CLARKE *et al.*, 2020). Não há um tratamento definitivo para a doença, e tratamentos de suporte para cada caso devem ser utilizados (KIDDER *et al.*, 2008; CLARKE *et al.*, 2020).

O prognóstico da disautonomia é considerado pobre, e a mortalidade é tida como alta (KIDDER *et al.*, 2008). Todavia, um estudo de casos recente, envolvendo 34 gatos e 19 cães apresentando sinais clínicos consistentes com disautonomia, revelou uma sobrevida, até a alta do hospital, de 29% em gatos e 47% em cães. Foi observada uma sobrevivência superior a dois anos em seis gatos e em três cães. Um cão necessitou de lubrificantes oculares tópicos, pois a produção lacrimal não foi recuperada. Contudo, todos os outros casos tiveram resolução completa dos sinais clínicos e não exigiram nenhum tratamento adicional. Com base nos resultados, os autores afirmaram que alguns animais podem sobreviver a essa doença e podem ter um bom prognóstico a longo prazo (CLARKE *et al.*, 2020).

#### **5.4 Neoplasias da terceira pálpebra**

Tumores da terceira pálpebra em cães e gatos são incomuns e, geralmente, malignos. Eles ocorrem em animais mais velhos e podem surgir dos tecidos conjuntival ou glandular (AQUINO, 2007). Em cães, adenoma, adenocarcinoma, carcinoma de células escamosas, melanoma, melanocitoma, papiloma, fibroma, hemangioma, hemangiossarcoma, lipoma, mastocitoma, plasmocitoma e mioepitelioma foram relatadas como neoplasias primárias (HONG *et al.*, 2011; PIGATTO *et al.*, 2015; DEES *et al.*, 2015). O linfoma multicêntrico é a neoplasia secundária mais frequente, porém, há um relato na literatura de um cão da raça cocker spaniel que foi diagnosticado com linfoma primário de terceira pálpebra (HONG *et al.*, 2011). Em felinos, mastocitoma, hemangioma, hemangiossarcoma, fibrossarcoma, adenocarcinoma, melanoma e linfoma foram reportados na literatura como neoplasias primárias de membrana nictitante (LAROCCA, 2000; MULTARI, VASCELLARI e MUTINELLI, 2002; STILES, 2013; DEES *et al.*, 2015). O carcinoma de células escamosas é mais frequentemente associado a um acometimento secundário, por extensão das pálpebras superior e inferior (STILES, 2013). A exposição à radiação ultravioleta está relacionada ao desenvolvimento de neoplasias da superfície ocular em cães e gatos (PIGATTO *et al.*, 2015).

A maioria dessas neoplasias origina-se dos tecidos conjuntival e linfoide, ou do estroma da substância própria. As que se originam na glândula da terceira pálpebra são menos comuns, e incluem adenocarcinoma, adenoma, plasmocitoma, mioepitelioma e linfoma (DEES *et al.*, 2015). Em seu estudo retrospectivo de 145 casos, sendo 127 cães e 18 gatos, Dees e colaboradores (2015) evidenciaram o adenocarcinoma como a neoplasia mais comum afetando a glândula lacrimal nictitante de cães (108 casos), seguida do adenoma (18 casos) e do carcinoma de células escamosas (um caso). Em felinos, a principal neoplasia de glândula lacrimal nictitante foi o adenocarcinoma (15 casos), seguida do carcinoma de células escamosas (três casos). A maior prevalência ocorreu em cães sem raça definida e gatos domésticos de pelo curto. Todas as neoplasias da glândula da terceira pálpebra diagnosticadas em felinos eram malignas. Os autores afirmam, ainda, que o adenocarcinoma parece ter uma diferença importante de comportamento biológico entre cães e gatos, pois o tempo de sobrevida geral foi menor, e as taxas de recorrência e ocorrência de metástase pareceram ser maiores para tumores felinos em comparação com aqueles diagnosticados em cães. Todavia, essas neoplasias são especialmente incomuns em gatos.

Os sinais clínicos das neoplasias de terceira pálpebra abrangem a protrusão da membrana nictitante, hiperemia, espessamento, epífora, desconforto ocular, conjuntivite e presença de uma massa, que pode apresentar coloração variada de acordo com o tipo de tumor,

e pode, ou não, ser facilmente observada (MULTARI, VASCELLARI e MUTINELLI, 2002; LIAPIS e GENOVESE, 2004; HONG *et al.*, 2011; PIGATTO *et al.*, 2015). O diagnóstico definitivo é baseado na análise histopatológica de uma biópsia incisional ou excisional (MULTARI, VASCELLARI e MUTINELLI, 2002; LIAPIS e GENOVESE, 2004; HONG *et al.*, 2011; PIGATTO *et al.*, 2015). Além disso, a análise imunohistoquímica pode auxiliar em alguns casos específicos (HONG *et al.*, 2011). Além das neoplasias, outros diagnósticos diferenciais incluem xantogranuloma, granuloma eosinofílico, cisto epitelial e granuloma (LAROCCA, 2000).

Como forma de tratamento, dependendo da extensão da massa, a excisão somente da porção afetada, ou a excisão completa da terceira pálpebra, podem ser realizadas (STILES, 2013). Contudo, se a invasão local for extensa, a exenteração deve ser considerada (AQUINO, 2007). Para a excisão completa, é feita a extensão da terceira pálpebra, colocação de pinças hemostáticas curvas em sua base, e remoção com tesoura de Metzenbaum. Toda a cartilagem e glândula devem ser removidas. A conjuntiva e as camadas mais profundas devem ser fechadas com sutura absorvível, com fio 4-0 a 6-0, para ajudar a prevenir o prolapso da gordura orbital e manter a posição normal do globo ocular (AQUINO, 2007). Para a excisão parcial, a massa deve ser completamente removida, com margem de segurança, usando tesoura de tenotomia. A ferida cirúrgica não é suturada, e deverá cicatrizar por segunda intenção (PIGATTO *et al.*, 2015). É importante ressaltar que, devido à substancial colaboração da glândula da membrana nictitante com a produção lacrimal, a excisão completa pode predispor à ceratoconjuntivite seca. Portanto, o diagnóstico e tratamento precoces são imprescindíveis para a manutenção da saúde ocular como um todo (PIGATTO *et al.*, 2015). É possível utilizar terapias adjuvantes, a exemplo da crioterapia (MULTARI, VASCELLARI e MUTINELLI, 2002; LIAPIS e GENOVESE, 2004). Contudo, estudos comparando a excisão cirúrgica isolada e a sua associação com crioterapia para o tratamento de neoplasias de terceira pálpebra não estão descritos na literatura. O tratamento pós-operatório consiste no uso de antibióticos tópicos e anti-inflamatórios não esteroidais por duas semanas, acompanhados do uso de colar elizabetano (AQUINO, 2007; PIGATTO *et al.*, 2015).

Uma alternativa à excisão completa tradicional foi publicada por Dees, Knollinger e MacLaren (2014), em que é utilizado o laser de gás carbônico (CO<sub>2</sub>) para cauterização da ferida cirúrgica. Foram incluídos no estudo sete animais, seis cães e um gato, todos com suspeita de neoplasia da conjuntiva ou da glândula da terceira pálpebra. O laser foi ajustado para seis Watts de potência, a córnea foi protegida e a base da membrana nictitante foi cortada e cauterizada

simultaneamente. Os autores observaram hemorragia mínima ou ausente, e a cicatrização da conjuntiva foi feita por segunda intenção. Em nenhum dos pacientes foi observado prolapso da gordura periorbital.

#### 5.4.1 Adenocarcinoma da terceira pálpebra

O adenocarcinoma é a neoplasia mais comum da glândula da terceira pálpebra em cães e gatos (DEES *et al.*, 2015). Possui aparência lobulada, lisa, firme e rosada (HEADRICK, BENTLEY e DUBIELZIG, 2004). Este tumor é localmente invasivo, podendo deslocar o globo ocular. A recorrência local é frequente após a excisão cirúrgica, com taxas de 57,1% descritas na literatura. Além disso, metástases também podem ocorrer, com taxas de 14,3% descritas na literatura (WILCOCK e PEIFFER, 1988). As metástases afetam, principalmente, pulmões e linfonodos regionais (NEWKIRK e ROHRBACH, 2009; MARTIN, 2010). Newkirk e Rohrbach (2009) publicaram um estudo retrospectivo de 43 tumores palpebrais em felinos, dos quais um se tratava de adenocarcinoma de glândula lacrimal nictitante. A neoplasia foi removida com margens incompletas, o que culminou na recorrência tumoral e posterior eutanásia do felino acometido.

No diagnóstico diferencial podem ser incluídos cisto lacrimal, carcinoma de células escamosas e inflamação granulomatosa (HEADRICK, BENTLEY e DUBIELZIG, 2004). O adenocarcinoma é uma neoplasia que apresenta reação inflamatória linfoplasmocitária, e o uso de anti-inflamatórios no período pré cirúrgico pode auxiliar na redução de suas dimensões, facilitando a remoção (MATHES *et al.*, 2011). Embora a glândula nictitante execute um papel imprescindível na produção do filme lacrimal, é recomendada a excisão completa da terceira pálpebra (WILCOCK e PEIFFER, 1988; MARTIN; 2010). Contudo, quando a massa é extensa e causa dúvidas em relação à sua infiltração na órbita, é interessante a realização de exames de imagem como a ultrassonografia. Em casos de envolvimento de outras estruturas orbitais, a exenteração é recomendada (MATHES *et al.*, 2011).

#### 5.4.2 Neoplasias de endotélio vascular

As neoplasias do endotélio vascular abrangem o hemangioma e o hemangiossarcoma. Acometem principalmente cães e equinos (GRAHN e PEIFFER, 2013). Contudo, há relatos em felinos descritos na literatura (MULTARI, VASCELLARI e MUTINELLI, 2002). A membrana nictitante e a conjuntiva bulbar temporal são os locais mais frequentemente acometidos (MARTIN, 2010). A aparência clínica do tumor está ilustrada na figura 37, e é semelhante nos dois tipos neoplásicos, consistindo em uma massa vermelha, geralmente pequena, exofítica, friável e que sangra facilmente ao manuseio (MULTARI, VASCELLARI e MUTINELLI, 2002; DUBIELZIG, KETRING e ALBERT, 2010; PIGATTO *et al.*, 2015).

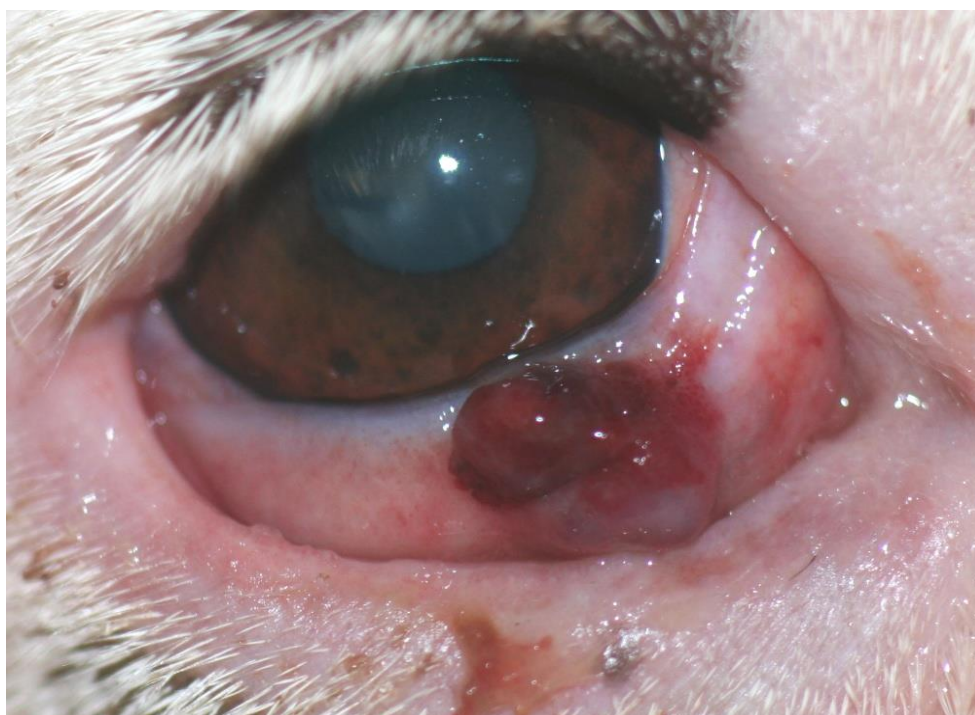


Figura 37 – Cão da raça boxer, três anos de idade, diagnosticado com hemangiossarcoma da terceira pálpebra, visualizado como uma massa avermelhada na face palpebral da terceira pálpebra. Fonte: Serviço de Oftalmologia Veterinária do Hospital de Clínicas Veterinárias da UFRGS.

Devido à sua semelhança clínica, a diferenciação dos dois tipos tumorais é feita pela análise histopatológica. Alguns fatores que auxiliam no diagnóstico são: o grau de diferenciação dos vasos sanguíneos, a presença de características anaplásicas nas células neoplásicas e grau de infiltração (DUBIELZIG, KETRING e ALBERT, 2010). A exposição à radiação ultravioleta predispõe o desenvolvimento desses tumores (DUBIELZIG, KETRING e ALBERT, 2010; PIGATTO *et al.*, 2015). O tratamento depende da extensão e infiltração do tumor, porém, de

maneira geral, baseia-se na remoção cirúrgica (LIAPIS e GENOVESE, 2004; PIGATTO *et al.*, 2015). Ainda, a excisão pode ser associada à crioterapia (MULTARI, VASCELLARI e MUTINELLI, 2002).

Os hemangiomas são neoplasias benignas que consistem em capilares bem diferenciados, células fusiformes hipercromáticas pleomórficas e feixes de colágeno hialinizado bem proeminentes (GRAHN e PEIFFER, 2013). Os hemangiossarcomas são neoplasias malignas que consistem em células endoteliais pouco diferenciadas, falta de capilares bem desenvolvidos e alto grau de invasividade. Quando a diferenciação celular é muito baixa, o diagnóstico pode requerer imunohistoquímica com marcadores do fator VIII, que está presente no endotélio vascular (GRAHN e PEIFFER, 2013).

## **5.5 Doenças inflamatórias da terceira pálpebra**

### **5.5.1 Episcleroceratite nodular granulomatosa**

A episcleroceratite nodular granulomatosa é caracterizada por massas nodulares róseas e simétricas, que envolvem, principalmente, a episclera e a córnea (GRAHN e SANDMEYER, 2008). Embora a terceira pálpebra também possa estar envolvida com certa frequência (HENDRIX, 2013). As lesões clínicas incluem massas proliferativas subepiteliais dispostas bilateralmente no limbo temporal. Em relação à membrana nictitante, os sinais são hiperemia, despigmentação e edema com espessamentos múltiplos (GRAHN e SANDMEYER, 2008; HENDRIX, 2013). Os cães da raça Collie são especialmente predispostos (HENDRIX, 2013).

O diagnóstico definitivo é realizado por análise histopatológica de biópsias coletadas. Os infiltrados celulares de todos os tipos de episclerite incluem linfócitos, células plasmáticas, macrófagos, fibroblastos, neutrófilos e, ocasionalmente, células gigantes. Contudo, biópsias de episcleroceratite nodular têm significativamente mais fibroblastos e menos histiócitos, linfócitos e células plasmáticas em comparação com outros tipos de episclerite (GRAHN e SANDMEYER, 2008). Os cães acometidos podem ser tratados de forma eficaz com corticosteroides tópicos e sistemicamente com azatioprina. Uma vez estabelecida a remissão, a azatioprina é gradualmente reduzida. A corticoterapia intralesional de longa duração pode ser utilizada como terapia adjuvante, já que é comum a necessidade de terapia a longo prazo nesses

casos. Além disso, a excisão cirúrgica, a terapia com estrôncio, a crioterapia e a eletrocauterização no momento da biópsia também podem auxiliar no tratamento (GRAHN e SANDMEYER, 2008).

### 5.5.2 Plasmoma

O plasmoma é uma doença inflamatória que, comumente, ocorre em associação com ceratite superficial crônica (*pannus*). Porém, ambas as condições podem ocorrer isoladamente. Afeta predominantemente cães da raça Pastor Alemão (COOPER, 2010; HENDRIX, 2013). A causa da doença em cães não foi estabelecida, mas acredita-se que seja imunomediada. A radiação ultravioleta pode favorecer o seu desenvolvimento (COOPER, 2010). Os sinais clínicos abrangem espessamento, despigmentação, hiperemia e formação folicular, e os sinais de desconforto ocular são brandos (COOPER, 2010; HENDRIX, 2013).

Histologicamente, há infiltrados de células plasmáticas na conjuntiva da terceira pálpebra. O tratamento do plasmoma e da ceratite superficial crônica geralmente envolve corticosteroides tópicos, ciclosporina ou ambos. Por razões financeiras, os corticosteroides tópicos (duas a quatro vezes ao dia, dependendo do efeito) são considerados o tratamento de escolha inicial. No entanto, os efeitos prejudiciais do uso de esteróides tópicos por longos períodos devem ser levados em consideração. Infelizmente, o plasmoma não tem cura, mas pode ser controlado com tratamento medicamentoso e evitando a exposição solar. O prognóstico está relacionado à velocidade de progressão e à idade de início dos sinais, sendo melhor para cães que desenvolvam o quadro após os cinco anos de vida (COOPER, 2010).

### 5.5.3 Conjuntivite

Devido ao fato de ambas as superfícies da terceira pálpebra serem cobertas por conjuntiva, elas podem estar envolvidas em qualquer caso de conjuntivite generalizada (COOPER 2010).



## **5.6 Trauma e corpos estranhos**

Traumas que afetam o canto medial do olho podem resultar em lacerações na terceira pálpebra. Lesões pequenas cicatrizam espontaneamente, contudo, lesões mais extensas devem ser suturadas, de preferência com fio 6-0, absorvível. É importante tomar cuidado para não deixar suturas ou nós onde possam ter contato com a córnea, para evitar possíveis úlceras (HENDRIX, 2013). Corpos estranhos alojados na terceira pálpebra podem causar ulceração persistente da córnea, bem como inflamação. Sinais clínicos frequentemente observados são epífora, blefarospasmo, protrusão da membrana nictitante e desconforto ocular grave. Esses corpos estranhos incluem gramados, sementes ou outro material vegetal, e, geralmente, estão pouco incorporados e podem ser removidos com uma pinça após a instilação de um anestésico tópico (HENDRIX, 2013).

## **6 CONCLUSÃO**

Nas pálpebras estão localizadas o maior número de afecções da oftalmologia veterinária, quando comparadas a outras enfermidades que acometem o globo ocular e seus anexos. Por essa razão, é de extrema importância o conhecimento dessas afecções e suas respectivas particularidades, não somente pelo oftalmologista veterinário, como também pelo clínico geral. O correto diagnóstico e tratamento são imprescindíveis para a manutenção do globo ocular, da visão e da qualidade de vida do paciente.

**REFERÊNCIAS**

- ALLBAUGH, R. A.; STUHR, C. M. Thermal cautery of the canine third eyelid for treatment of cartilage eversion. **Veterinary Ophthalmology**, Hoboken, v. 16, n. 5, p. 392-395, Nov. 2012.
- ANTUNES, M. I. P. P.; BORGES, A. S. Síndrome de Horner em cães e gatos. **Veterinária e Zootecnia**, Botucatu, v. 18, n. 3, p. 339-346, set. 2011.
- AQUINO, S. M. Management of eyelid neoplasms in the dog and cat. **Clinical Techniques in Small Animal Practice**, Philadelphia, v. 22, p. 46-54, May 2007.
- BECKWITH-COHEN, B. *et al.* Squamous papillomas of the conjunctiva in dogs. **Veterinary Pathology**, Thousand Oaks, v. 52, n. 4, p. 676-680, Oct. 2014.
- BEDFORD, P. C. G. Eyelashes and adventitious cilia as causes of corneal irritation. **Journal of Small Animal Practice**, Hoboken, v. 12, n. 1, p. 11-17, Dec. 1970.
- BEDFORD, P. G. C. Conditions of the eyelids in the dog. **Journal of Small Animal Practice**, Hoboken, v. 29, p. 416-428, July 1988.
- BEDFORD, P. G. C. Diseases and surgery of the canine eyelid. *In*: GELATT, K. N. **Veterinary Ophthalmology**, 3rd ed. Philadelphia: Lippincott Williams & Wilkins, 1999. p. 535-568.
- BEDFORD, P. G. C. Distichiasis and its treatment by the method of partial tarsal plate excision. **Journal of Small Animal Practice**, Hoboken, v. 14, n. 1, p. 1-5, Jan. 1973.
- BEDFORD, P. G. C. The treatment of canine distichiasis by the method of partial tarsal plate excision. **Journal of the American Animal Hospital Association**, Lawrence, v. 15, p. 59-60, 1979.
- BERLATO, D. *et al.* Marginal resection and adjuvant strontium plesiotherapy in the management of feline eyelid malignant peripheral nerve sheath tumours: two cases. **Journal of Feline Medicine and Surgery**, Thousand Oaks, v. 2, n. 2, p. 1-5, July 2016.

BIGELBACH, A. A combined tarsorrhaphy-canthoplasty technique for the repair of entropion and ectropion. **Veterinary and Comparative Ophthalmology**, Hoboken, v. 6, n. 4, p. 220-224, 1996.

BLASKOVICS, L. Ectropion. *In*: FOX, S. A. **Ophthalmic Plastic Surgery**. 4th ed. New York: Grune & Stratton, 1976. p. 278-279.

BLASKOVICS, L.; KREIKER, A. **Eingriffe am Auge – eine Anleitung zur operativen Tätigkeit des Augenarztes**. 3rd ed. Stuttgart: Enke Verlag, 1959. p. 75.

BLOGG, J. R. Agenesis of the feline upper eyelid: A simple method of repair. **Feline Practice**, [S.l.], v. 15, n. 1, p. 31-35, 1985.

BLOGG, J. R. Diseases of the eyelids. *In*: BLOGG, J. R. **The Eye in Veterinary Practice: Extraocular Disease**. Philadelphia: W.B. Saunders, 1980. p. 342.

BUSSIERES, M. *et al.* The use of carbon dioxide laser for the ablation of meibomian gland Adenomas in Dogs. **Journal of the American Animal Hospital Association**, Lawrence, v. 41, n. 4, p. 227-234, Aug. 2005.

CANTALOUBE, B.; RAYMOND-LETRON, I.; REGNIER, A. Multiple eyelid apocrine hidrocystomas in two Persian cats. **Veterinary Ophthalmology**, Hoboken, v. 7, n. 2, p. 121-125, Mar. 2004.

CARMACK, T. B. *et al.* Sebaceous adenitis in a standard poodle causing recurrent wound dehiscence following surgical entropion repair. *In*: ANNUAL CONFERENCE OF THE AMERICAN COLLEGE OF VETERINARY OPHTHALMOLOGISTS, 41., 2010, San Diego. **Abstracts**. San Diego: American College of Veterinary Ophthalmologists, 2010. p. 410.

CHAHORY, S. *et al.* Three cases of prolapse of the nictitans gland in cats. **Veterinary Ophthalmology**, Hoboken, v. 7, n. 6, p. 417-419, Nov. 2004.

CHAITMAN, J.; VAN DER WOERDT, A.; BARTICK, T. E. Multiple eyelid cysts resembling apocrine hidrocystomas in three Persian cats and one Himalayan cat. **Veterinary Pathology**, Thousand Oaks, v. 36, n. 5, p. 474-476, Sept. 1999.

CHAMBERS, E. D.; SLATTER, D. H. Cryotherapy (N<sub>2</sub>O) of canine distichiasis and trichiasis: an experimental and clinical report. **Journal of Small Animal Practice**, Hoboken, v. 25, n. 11, p. 647-659, Nov. 1984.

CHUNG, C. W.; TIGGES, M.; STONE, R.A. Peptidergic innervation of the primate meibomian gland. **Investigative Ophthalmology & Visual Science**, Rockville, v. 37, p. 238-245, Jan. 1996.

CLARKE, K. E. *et al.* Dysautonomia in 53 cats and dogs: retrospective review of clinical data and outcome. **Veterinary Record**, London, v.187, n. 12, p. 1-8, Apr. 2020.

COOPER, S. The canine third eyelid. **UK-Vet Companion Animal**, London, v. 15, p. 52-57, July 2010.

CORRÊA, L. F. D. *et al.* Síndrome de Haw em gatos. **Acta Scientiae Veterinariae**, Porto Alegre, v. 42, p. 1-4, 2014.

CRAWFORD, M. L.; MARC, R. E. Light transmission of cat and monkey eyelids. **Vision Research**, Amsterdam, v. 16, p. 323-324, 1976.

D'ANNA, N. *et al.* Use of a dermal biopsy punch for removal of ectopic cilia in dogs: 19 cases. **Veterinary Ophthalmology**, Hoboken, v. 10, n. 1, p. 65-67, Jan. 2007.

DEES, D. D. *et al.* Third eyelid gland neoplasms of dogs and cats: a retrospective histopathologic study of 145 cases. **Veterinary Ophthalmology**, Hoboken, v. 19, n. 2, p. 138-143, Apr. 2015.

DEES, D. D.; KNOLLINGER, A. M.; MACLAREN, N. E. Carbon dioxide (CO<sub>2</sub>) laser third eyelid excision: surgical description and report of 7 cases. **Veterinary Ophthalmology**, Hoboken, v. 18, n. 5, p. 381-384, Sept. 2015.

DEMIR, A.; ALTUNDAG, Y. Surgical treatment of nictitans gland prolapse and cartilage eversion accompanying the nictitating membrane (third eyelid) rotation in cats. **Polish Journal of Veterinary Sciences**, Warsaw, v. 23, n. 4, p. 627-636, 2020.

DONALDSON, D. *et al.* Surgical management of cicatricial ectropion following scarring dermatopathies in two dogs. **Veterinary Ophthalmology**, Hoboken, v. 8, n. 5, p. 361-366, Sept. 2005.

DORN, C. R.; TAYLOR, D. O. N.; SCHNEIDER R. Sunlight exposure and risk of developing cutaneous and oral squamous cell carcinomas in white cats. **Journal of the National Cancer Institute**, Oxford, v. 43, n. 5, p. 1073-1078, May 1971.

DUBIELZIG, R. R. Ocular and periocular tumors in cats. *In*: WORLD SMALL ANIMAL VETERINARY CONGRESS (WSAVA). 36., 2011, Jeju. **Proceedings**. Jeju: World Small Animal Veterinary Association, 2011. p. 14-17.

DUBIELZIG, R. R.; KETRING, K.; ALBERT, D. M. Diseases of the eyelids and conjunctiva. *In*: DUBIELZIG, R. R. *et al.* **Veterinary Ocular Pathology: a comparative review**. 1st ed. Philadelphia: Saunders, 2010. cap. 7, p. 143-199.

DUBIELZIG, R.R. Tumors of the eye. *In*: MEUTEN, D.J. **Tumors of domestic animals**. 4th ed. Iowa: Iowa State, 2002, cap.15, p.739-754.

DZIEZYD, J.; MILLICHAMP, N. J. Surgical correction of eyelid agenesis in a cat. **Journal of the American Animal Hospital Association**, Lawrence, v. 25, n. 5, p. 513-516, 1989.

ESSON, G. A modification of the Mustardé technique for the surgical repair of a large feline eyelid coloboma. **Veterinary Ophthalmology**, Hoboken, v. 4, n. 2, p. 159–160, Dec. 2001.

FEATHERSTONE, H. J.; HEINRICH, C. L. Ophthalmic examination and diagnostics - I. *In*: GELATT, K; GILGER, B.C.; KERN, T.J. **Veterinary Ophthalmology**. 5th ed. Ames: Wiley-Blackwell, 2013. v. 1. cap. 10. p. 533-613.

FOX, S. A. **Ophthalmic Plastic Surgery**. 5th ed. New York: Grune & Stratton, 1976. 584 p.

GELATT, K. N. *et al.* Evaluation of tear formation in the dog, using a modification of the Schirmer tear test. **Journal of the American Veterinary Medical Association**, Schaumburg, v. 166, n. 4, p. 368-370, Jan. 1975.

GELATT, K. N. Resection of the cilia-bearing tarsoconjunctiva for correction of canine distichia. **Journal of the American Veterinary Medical Association**, Schaumburg, v. 155, n. 6, p. 892-897, Sept. 1969.

GELATT, K. N. The canine eyelids. *In*: GELATT, K. N. **Veterinary Ophthalmology**, 2nd ed. Philadelphia: Lea & Febiger, 1991. p. 256-275.

GELATT, K. N.; GELATT, J. P. Surgery of the eyelids. *In*: GELATT, K. N.; GELATT, J. P. **Handbook of Small Animal Ophthalmic Surgery: Extraocular Procedures**. 1st ed. Oxford: Butterworth-Heinemann Medical, 1994. v. 1, cap. 5, p. 69-123.

GELATT, K. N.; WHITLEY, R. D. Surgery of the eyelids. *In*: GELATT, K. N.; GELATT, J. P. **Veterinary Ophthalmic Surgery**. 1st ed. Philadelphia: Saunders, 2011. cap. 4, p. 89-140.

GENT, G. Ocular emergencies in the dog and cat: part 2. **UK-Vet Companion Animal**, London, v. 18, n. 8, p. 386- 389, Jan. 2014.

GIORDANO, C.; VERCELLI, A.; BARSOTTI, G. Temporal horizontal H-figure sliding skin flap for central eyelid reconstructive surgery in dogs: a retrospective study. **Journal of Small Animal Practice**, Hoboken, v. 58, n. 12, p. 709-713, Sept. 2017.

GIUDICE, C. *et al.* Eyelid multiple cysts of the apocrine gland of Moll in Persian cats. **Journal of Feline Medicine and Surgery**, Thousand Oaks, v.11, n. 6, p. 487-491, June 2009.

GÓMEZ, A. P. *et al.* Evaluation of partial tarsal plate excision using a transconjunctival approach for the treatment of distichiasis in dogs. **Veterinary Ophthalmology**, Hoboken, v. 23, n. 3, p. 506-514, May 2020.

GOPAL, K. *et al.* Meibomian gland carcinoma in a Labrador dog. **Indian Veterinary Journal**, Trivandrum, v. 95, n. 1, p. 81-82, Jan. 2018.

GRAHN, B. H.; PEIFFER, R. L. Fundamentals of veterinary ophthalmic pathology. *In*: GELATT K. N. (Ed.). **Veterinary Ophthalmology**. 4th ed. Oxford: Blackwell, 2007, p. 355-437.

GRAHN, B. H.; SANDMEYER, L. S. Canine episcleritis, nodular episclerokeratitis, scleritis, and necrotic Scleritis. **Veterinary Clinics of North America: Small Animal Practice**, Amsterdam, v. 38, n. 2, p. 291-308, Mar. 2008.

GRAHN, B.H.; PEIFFER, R.L. Veterinary ophthalmic pathology. *In*: GELATT, K; GILGER, B.C.; KERN, T.J. **Veterinary Ophthalmology**. 5th ed. Ames: Wiley-Blackwell, 2013, v. 1, cap. 8, p. 435–523.

GREIG, J. R. Acute grass disease: an interpretation of the clinical symptoms. **Veterinary Record**, London, v. 8, p. 31-34, 1928.

GROSS, T. L. et al. Neoplasms and other tumors. *In*: GROSS, T. L. et al. **Skin disease of the dog and cat: clinical and histopathologic diagnosis**. 2nd ed. Philadelphia: Wiley-Blackwell, 2005. cap. 23-37, p. 559-893.

GRUSSENDORF, H. Outcome of a surgical technique for dogs suffering from macroblepharon. *In*: INTERNATIONAL VETERINARY OPHTHALMOLOGY MEETING: European College of Veterinary Ophthalmologists – European Society of Veterinary Ophthalmologists – Dortmunder Kreis (German Eye Panel), 2., 2004, Munich. **Abstracts**. Munich: European College of Veterinary Ophthalmologists, 2004. p. 425.

GUM, G.G; MACKAY, E.O. Physiology of the eye. *In*: GELATT, K; GILGER, B.C.; KERN, T.J. **Veterinary Ophthalmology**. 5th ed. Ames: Wiley-Blackwell, 2013. v. 1. cap. 3. p. 171-207.

GUTBROD, F.; TIETZ, B. Entropion - operation mit Lidrandverkürzung. **Veterinäre Spiegel**, Stuttgart, v. 4, p. 14-20, 1993.

GWIN, R. M.; GELATT, K. N.; WILLIAMS, L. W. Ophthalmic neoplasms in the dog. **Journal of the American Animal Hospital Association**, Lawrence, v. 18, p. 853-866, 1982.

HACKER, D. V. Ectopic cilia in a Siamese cat. **Companion Animal Practice**, Santa Barbara, v. 19, n. 1, p. 29-31, 1989.

HALLIWELL, W. H. Surgical management of canine distichia. **Journal of the American Veterinary Medical Association**, Schaumburg, v. 150, p. 874–879, 1967.

HEADRICK, J. F.; BENTLEY, E.; DUBIELZIG, R. R. Canine lobular orbital adenoma: a report of 15 cases with distinctive features. **Veterinary Ophthalmology**, Hoboken, v. 7, n. 1, p. 47-51, Mar. 2004.

HENDRIX, D. V. H. Diseases and surgery of the canine conjunctiva and nictitating membrane. *In*: GELATT, K; GILGER, B.C.; KERN, T.J. **Veterinary Ophthalmology**. 5th ed. Ames: Wiley-Blackwell, 2013. v. 2. cap. 17. p. 945-975.

HERRERA, D. Oftalmologia no gato. *In*: HERRERA, D. (Ed). **Oftalmologia Clínica em Animais de Companhia**. São Paulo: MedVet Livros, 2008. p. 237-263.



HESSE, K. L. *et al.* Neoplasmas oculares e de anexos em cães e gatos no Rio Grande do Sul: 265 casos (2009 -2014). **Pesquisa Veterinária Brasileira**, [S.l.], v. 35, n. 1, p. 49-54, jan. 2015.

HOFFMAN, A. *et al.* Feline periocular peripheral nerve sheath tumor: a case series. **Veterinary Ophthalmology**, Hoboken, v. 8, n. 3, p. 153-158, May 2005.

HONG, I. H. *et al.* Mucosa-associated lymphoid tissue lymphoma of the third eyelid conjunctiva in a dog. **Veterinary Ophthalmology**, Hoboken, v. 14, n. 1, p. 61-65, Jan. 2011.

HOTZ F. C. A new operation for entropion and trichiasis. **Archives of Ophthalmology**, Chicago, v. 8, p. 249-263, 1879.

JACK, M. W. *et al.* Successful outcome of secondary intention healing of full thickness lower eyelid defects in dogs. **Journal of Small Animal Practice**, Hoboken, v. 60, n. 6, p. 379-386, June 2019.

JENSEN, H. E. Canthus closure. **Compendium on Continuing Education for the Practicing Veterinarian**, [S.l.], v. 10, p. 735-741, 1979.

JOHNSON, B. W. *et al.* Nonsurgical correction of entropion in Shar Pei puppies. **Veterinary Medicine**, [S.l.], v. 83, n. 5, p. 482-483, 1988.

KAFARNIK, C.; CALVARESE, S.; DUBIELZIG, R. R. Canine mesenchymal hamartoma of the eyelid. **Veterinary Ophthalmology**, Hoboken, v. 13, n. 2, p. 94-98, Mar. 2010.

KANO, R. *et al.* Feline demodicosis caused by an unnamed species. **Research in Veterinary Science**, Amsterdam, v. 92, n. 2, p. 257-258, Apr. 2012.

KASWAN, R. L.; MARTIN, C. L. Surgical correction of third eyelid prolapse in dogs. **Journal of the American Veterinary Medical Association**, Schaumburg, v. 186, n. 1, p. 83, Jan. 1985.

KASWAN, R. L.; MARTIN, C. L.; DORAN, C. C. Blepharoplasty techniques for canthus closure. **Companion Animal Practitioner**, [S.l.], v. 2, n. 10, p. 6-8, 1988.

KEY, T. J. A.; GASKELL, C. J. ) Puzzling syndrome in cats associated with pupillary dilation. **Veterinary Record**, London, v. 110, p. 160, 1982.

KIDDER, A. C. *et al.* Feline dysautonomia in the Midwestern United States: a retrospective study of nine cases. **Journal of Feline Medicine and Surgery**, Thousand Oaks, v. 10, n. 2, p. 130-136, Apr. 2008.

KREHBIEL, J. D.; LANGHAM, R. F. Eyelid neoplasms of dogs. **American Journal of Veterinary Research**, Schaumburg , v. 36, n. 1, p. 115-119, Dec. 1974.

KROHNE, S. G. *et al.* Prevalence of ocular involvement in dogs with multicentric lymphoma: prospective evaluation of 94 cases. **Veterinary and Comparative Ophthalmology**, Hoboken, v. 4, p. 127-135, 1994.

KUHNT, H.; SZYMANOWSKI, J. Ectropion. *In*: FOX, S. A. **Ophthalmic Plastic Surgery**, 4th ed. New York: Grune & Stratton, 1976. p. 274-281.

LANGE, C. E. *et al.* Canine papillomavirus types 1 and 2 in classical papillomas: High abundance, different morphological associations and frequent co-infections. **The Veterinary Journal**, Amsterdam, v. 250, p. 1-5, Aug. 2019.

LAROCCA, R. D. Eosinophilic conjunctivitis, herpes virus and mast cell tumor of the third eyelid in a cat. **Veterinary Ophthalmology**, Hoboken, v. 3, n. 4, p. 221-225, Dec. 2000.

LAWSON, D. D. Canine distichiasis. **Journal of Small Animal Practice**, Hoboken, v. 14, n. 8, p. 469-478, Aug. 1973.

LENARDUZZI, R. F. Management of eyelid problems in Chinese Shar-Pei puppies. **Veterinary Medicine, Small Animal Clinician**, [S.l.], v. 78, n. 4, p. 548-550, 1983.

LEWIN, G. Eyelid reconstruction in seven dogs using a split eyelid flap. **Journal of Small Animal Practice**, Hoboken, v. 44, n. 8, p. 346-351, Aug. 2003.

LIAPIS, I. K.; GENOVESE, L. Hemangiosarcoma of the third eyelid in a dog. **Veterinary Ophthalmology**, Hoboken, v. 7, n. 4, p. 279-282, July 2004.

LIPTAK, J. M.; FORREST, L. J. Soft tissue sarcomas. *In*: WITHROW, S. J.; VAIL, D. M.; PAGE, R. L. **Withrow and MacEwen's Small Animal Clinical Oncology**. 5th ed. Saint Louis: Elsevier, 2013. p. 356-380.

LONG, R. D. Treatment of distichiasis by conjunctival resection. **Journal of Small Animal Practice**, Hoboken, v. 32, n. 3, p. 146-148, Mar. 1991.

MAGGS, D. J. Eyelids. *In*: MAGGS, D. J.; MILLER, P. E.; OFRI, R. **Slatter's Fundamentals of Veterinary Ophthalmology**. 5th ed. Philadelphia: Saunders, 2013. cap. 6, p. 110-139.

MARSHALL, J. M. Vertebrate smooth muscle. *In*: MOUNTCASTLE, V. B. **Medical Physiology**. 14th ed. Saint Louis: C. V. Mosby, 1980. p. 120-148.

MARTIN, C. L. Conjunctiva and third eyelid. *In*: MARTIN, C. L. **Ophthalmic Disease in Veterinary Medicine**. London: Manson Publishing, 2010. cap. 8, p. 183-218.

MARTIN, C. L. Eyelids. *In*: MARTIN, C. L. **Ophthalmic Disease in Veterinary Medicine**. London: Manson Publishing, 2010. cap. 7, p. 145-182.

MARTIN, C. L.; STILES, J.; WILLIS, M. Feline colobomatous syndrome. **Veterinary and Comparative Ophthalmology**, Hoboken, v. 7, n. 1, p. 39-43, 1997.

MATHES, R. L. *et al.* Primary lacrimal gland adenocarcinoma of the third eyelid in a horse. **Veterinary Ophthalmology**, Hoboken, v. 14, n. 1, p. 48-54, Jan. 2011.

MAZZUCHELLI, S. *et al.* Retrospective study of 155 cases of prolapse of the nictitating membrane gland in dogs. **Veterinary Record**, London, v. 70, n. 17, p. 443-445, Apr. 2012.

MCCALLUM, P.; WESLER, J. Coronal rhytidectomy in conjunction with deep plane walking sutures, modified Hotz-Celsus and lateral canthoplasty procedure in a dog with excessive brow droop. **Veterinary Ophthalmology**, Hoboken, v. 7, n. 5, p. 376-379, Sept. 2004.

MCCOWAN, C. *et al.* Conjunctival lymphoma: immunophenotype and outcome in five dogs and three cats. **Veterinary Ophthalmology**, Hoboken, v. 17, n. 5, p. 351-357, Sept. 2014.

MCDONALD, J. E.; KNOLLINGER, A. M. The use of hyaluronic acid subdermal filler for entropion in canines and felines: 40 cases. **Veterinary Ophthalmology**, Hoboken, v. 22, n. 2, p. 105-115, Mar. 2019.

MCLAUGHLIN, S. A. *et al.* Effect of removal of lacrimal and third eyelid glands in Schirmer tear test results in cats. **Journal of the American Veterinary Medical Association**, Schaumburg, v. 193, n. 7, p. 820-822, Sept. 1988.

MCLAUGHLIN, S. A. *et al.* Eyelid neoplasms in cats: a review of demographic data (1979 to 1989). **Journal of American Animal Hospital Association**, Lawrence, v. 29, n. 1, p. 63-67, 1993.

MILLER, M. A. *et al.* Cutaneous neoplasia in 340 cats. **Veterinary Pathology**, Thousand Oaks, v. 28, n. 5, p. 389-395, Sept. 1991.

MILLER, W. J.; ALBERT, D. A. Canine entropion. **Compendium Small Animals**, [S.l.], v. 10, n. 4, p. 431-438, 1988.

MISAGO, N. *et al.* Sebaceoma and related neoplasms with sebaceous differentiation: a clinicopathologic study of 30 cases. **The American Journal of Dermatopathology**, Philadelphia, v. 24, n. 4, p. 294-304, Aug. 2002.

MOORE, C. P. Alternative technique for prolapsed gland of the third eyelid (replacement technique). *In*: BOJRAB, M. J. **Current Techniques in Small Animal Surgery**. 2nd ed. Philadelphia: Lea & Febiger, 1983. p. 52-53.

MOORE, C. P. Imbrication technique for replacement of prolapsed third eyelid gland. *In*: BOJRAB, M. J. **Current Techniques in Small Animal Surgery**. 3rd ed. Philadelphia: Lea & Febiger, 1990. p. 126-28.

MORGAN, R. V.; DUDDY, J. M.; MCCLURG, K. Prolapse of the gland of the third eyelid in dogs: a retrospective study of 89 cases (1980 to 1990). **Journal of the American Animal Hospital Association**, Lawrence, v. 29, n. 1, p. 56-60, 1993.

MULTARI, D. *et al.* Pocket technique or pocket technique combined with modified orbital rim anchorage for the replacement of a prolapsed gland of the third eyelid in dogs: 353 dogs. **Veterinary Ophthalmology**, Hoboken, v. 19, n. 3, p. 214-219, May. 2016.

MULTARI, D.; VASCELLARI, M.; MUTINELLI, F. Hemangiosarcoma of the third eyelid in a cat. **Veterinary Ophthalmology**, Hoboken, v. 5, n. 4, p. 273-276, Dec. 2002.

MUNGER, R. J.; GOURLEY, I. N. Cross lid flap for the repair of large upper eyelid defects. **Journal of the American Veterinary Medical Association**, Schaumburg, v. 178, n. 1, p. 45-48, Dec. 1981.

MURPHY, C.J.; SAMUELSON, D.A.; POLLOCK, R.V. The eye. *In*: EVANS, H.E.; CHRISTENSEN, G.C. **Miller's Anatomy of the Dog**. 5th ed. Philadelphia: Saunders, 2013. cap. 21, p. 746-785.

NARDI, S.; BARSOTTI, G. Surgical management of bilateral, upper and lower eyelid entropion in 27 Shar Pei dogs, using the Stades forced granulation procedure of the upper eyelid only. **New Zealand Veterinary Journal**, Abingdon, v. 68, n. 2, p. 112-118, Nov. 2019.

NARDI, S.; BARSOTTI, G.; MILLANTA F. Adenosquamous carcinoma of the upper eyelid in a dog. **Topics in Companion Animal Medicine**, Amsterdam, v. 40, p. 1-5, June 2020.

NARFSTRÖM, K. Hereditary and congenital ocular disease in the cat. **Journal of Feline Medicine and Surgery**, Thousand Oaks, v. 1, n. 3, p. 135-141, Sept. 1999.

NEWBOLD, G. M. *et al.* Malassezia spp on the periocular skin of dogs and their association with blepharitis, ocular discharge, and the application of ophthalmic medications. **Journal of the American Veterinary Medical Association**, Schaumburg, v. 244, n. 11, p. 1304-1308, June 2014.

NEWKIRK, K. M.; ROHRBACH, B. W. A retrospective study of eyelid tumors from 43 cats. **Veterinary Pathology**, Thousand Oaks, v. 46, n. 5, p. 916-927, May 2009.

NUYTTENS, J. J.; SIMOENS, P. J. Morphologic study of the musculature of the third eyelid in the cat (*Felis catus*). **Laboratory Animal Science**, Memphis, v. 45, n. 5, p. 561-563, Sept. 1995.

OLBERTZ, L. **Levantamento clínico-epidemiológico com análise morfológica das principais neoplasias oculares em cães**. 2012. 44 f. Dissertação (Mestrado em Ciências Veterinárias) – Setor de Ciências Agrárias, Universidade Federal do Paraná, Curitiba, 2012.

ORÍÁ, A. P.; LAUS, J.L. Tópicos em oftalmologia dos felinos. *In*: LAUS, J. L. (Ed). **Oftalmologia clínica e cirúrgica em cães e gatos**. São Paulo: Roca, 2009. cap. 9, p. 191-224.

OTA-KUROKI, J. *et al.* Intraocular and periocular lymphoma in dogs and cats: a retrospective review of 21 cases (2001–2012). **Veterinary Ophthalmology**, Hoboken, v. 17, n. 6, p. 389-396, Nov. 2014.

PARK, C. *et al.* Combination of cyclosporin A and prednisolone for juvenile cellulitis concurrent with hindlimb paresis in 3 English cocker spaniel puppies. **The Canadian Veterinary Journal**, Ottawa, v. 51, n. 11, p. 1265-1268, Nov. 2010.

PEIFFER, R. L.; GWIN, R. M.; GELATT, K. N. Correction of inferior medial entropion as a cause of epiphora. **Canine Practice**, [S.l.], v. 5, p. 27-31, 1978.

PELLICANE, C. P. *et al.* Eyelid reconstruction in five dogs by the semicircular flap technique. **Veterinary and Comparative Ophthalmology**, Hoboken, v. 4, n. 2, p. 93-103, 1996.

PEÑA, M. T.; LEIVA, M. Canine conjunctivitis and blepharitis. **Veterinary Clinics of North America: Small Animal Practice**, Amsterdam, v. 38, n. 2, p. 233-249, Mar. 2008.

PENDERIS, J. Diagnosis of Horner's syndrome in dogs and cats. **In Practice**, London, v. 37, n. 3, p. 107-119, Mar. 2015.

PIGATTO, J. A. T. *et al.* Eyelid apocrine hidrocystomas in a cat. **Acta Scientiae Veterinariae**, Porto Alegre, v. 44, p. 1-4, July 2016.

PIGATTO, J. A. T. *et al.* Hemangiosarcoma of the third eyelid in a dog. **Acta Scientiae Veterinariae**, Porto Alegre, v. 43, n. 91, p. 1-4, July 2015.

PIMENTA, P. *et al.* Blepharitis due to *Cryptococcus neoformans* in a cat from northern Portugal. **Journal of Feline Medicine and Surgery Open Reports**, Thousand Oaks, v. 1, n. 2, p. 1-4, July 2015.

PLUMMER, C. E. *et al.* Intranictitans tacking for replacement of prolapsed gland of the third eyelid in dogs. **Veterinary Ophthalmology**, Hoboken, v. 11, n. 4, p. 228-233, Aug. 2008.

PVLETIC, M. M.; NAFE, L. A.; CONFER, A. W. Mucocutaneous subdermal plexus flap from the lip for lower eyelid restoration in the dog. **Journal of the American Veterinary Medical Association**, Schaumburg, v. 180, n. 8, p. 921-926, 1982.

QUICKERT, M. H.; RATHBUN, E. Suture repair of entropion. **Archives of Ophthalmology**, Chicago, v. 85, n. 3, p. 304-305, Mar. 1971.

RAYMOND-LETRON, I. *et al.* Histopathologic features of canine distichiasis. **Veterinary Ophthalmology**, Hoboken, v. 15, n. 2, p. 92-97, Sept. 2011.

READ, R. A.; BROUN, H. C. Entropion correction in dogs and cats using a combination Hotz-Celsus and lateral eyelid wedge resection: results in 311 eyes. **Veterinary Ophthalmology**, Hoboken, v. 10, n. 1, p. 6-11, Jan. 2007.

REED, Z.; DOERING, C. J.; BARRETT, P. M. Use of 2-octyl cyanoacrylate for wound closure in a modified Roberts-Bistner procedure for eyelid agenesis in five cats (nine eyes). **Journal of the American Veterinary Medical Association**, Schaumburg, v. 252, n. 2, p. 215-221, Jan. 2018.

REINSTEIN, S. L.; GROSS, S. L.; KOMÁROMI, A. M. Successful treatment of distichiasis in a cat using transconjunctival electrocautery. **Veterinary Ophthalmology**, Hoboken, v. 14, n. 1, p. 130-134, Sept. 2011.

ROBERTS, S. M.; SEVERIN, G. A.; LAVACH, J. D. Prevalence and treatment of palpebral neoplasms in the dog: 200 cases (1975-1983). **Journal of the American Veterinary Medical Association**, Schaumburg, v. 189, n. 10, p. 1355-1359, Oct. 1986.

ROBERTS, S. T.; BISTNER, S. I. Surgical correction of eyelid agenesis. **Modern Veterinary Practice**, [S.l.], v. 49, p. 40-43, 1968.

ROBERTS, S.; LIPTON, D. The eye. *In*: CATCOTT, E. J. **Feline Medicine and Surgery**, 2nd ed. Santa Barbara: American Veterinary Publishing, 1975. p. 485-518.

ROBERTSON, B. F.; ROBERTS, S. M. Latent canthus entropion in the dog: Part I: Comparative anatomic studies. **Veterinary and Comparative Ophthalmology**, Hoboken, v. 5, n. 3, p. 151-156, 1995.

ROMERO, R. *et al.* Use of hyaluronic acid gel in the management of cicatricial ectropion: results and complications. **The International Journal on Orbital Disorders, Oculoplastic and Lacrimal Surgery**, London, v. 32, n. 6, p. 1-4, Sept. 2013.

SAMUELSON, D.A. Ophthalmic Anatomy. *In*: GELATT, K; GILGER, B.C.; KERN, T.J. **Veterinary Ophthalmology**, 5th ed. Ames: Wiley-Blackwell, 2013. v. 1, cap. 2, p. 39 – 170.

SARAIVA, I. Q.; DELGADO, E. Congenital ocular malformations in dogs and cats: 123 cases. **Veterinary Ophthalmology**, Hoboken, v. 23, n. 6, p. 964-978, Nov. 2020.

SCARFF, D. Pemphigus in the dog and cat. Part 1. **UK-Vet Companion Animal**, London, v. 14, n. 9, p. 1-4, Nov. 2009.

SCHLEGEL, T.; BREHM, H.; AMSELGRUBER, W. M. IgA and secretory component (SC) in the third eyelid of domestic animals: a comparative study. **Veterinary Ophthalmology**, Stuttgart, v. 6, n. 2, p. 157-161, June 2003.

SCHLEGEL, T.; BREHM, H.; AMSELGRUBER, W. M. The cartilage of the third eyelid: a comparative macroscopical and histological study in domestic animals. **Annals of Anatomy**, Amsterdam, v. 183, n. 2, p. 165-169, Mar. 2001.

SCHULMAN, F. Y. *et al.* Feline peripheral nerve sheath tumors: histologic, immunohistochemical, and clinicopathologic correlation (59 tumors in 53 cats). **Veterinary Pathology**, Thousand Oaks, v. 46, n. 6, p. 1166-1180, July 2009.

SCOTT, D. W. Neoplastic and non-neoplastic tumors. *In*: SCOTT, D. W.; MILLER, W.; GRIFFIN, C. **Muller and Kirk's Small Animal Dermatology**. 6th ed. Philadelphia: WB Saunders, 2000. cap. 20, p. 1379-1381.

SEIFERT, P.; SPITZNAS, M. Immunocytochemical and ultrastructural evaluation of the distribution of nervous tissue and neuropeptides in the meibomian gland. **Graefe's Archive for Clinical and Experimental Ophthalmology**, Berlin, v. 234, p. 248-256, July 1996.

SERRANO C.; RODRÍGUEZ, J. Nonsutured Hotz–Celsus technique performed by CO2 laser in two dogs and two cats. **Veterinary Ophthalmology**, Hoboken, v. 17, n. 3, p. 228-232, May 2014.



SLATTER, D. Eyelids. *In*: SLATTER, D. **Fundamentals of Veterinary Ophthalmology**, 3rd ed. Philadelphia: W.B. Saunders, 2001. p. 147-203.

SOIMALA, T. *et al.* Molecular and phenotypic characterization of methicillin-resistant *Staphylococcus pseudintermedius* from ocular surfaces of dogs and cats suffering from ophthalmological diseases. **Veterinary Microbiology**, Amsterdam, v. 244, p. 1-7, May 2020.

SOUZA, A. L. G.; WOUK, A. F. P. F.; MONTIANI-FERREIRA, F. Neoplasias dos anexos oculares em cães e gatos. **Clínica Veterinária**, Cotia, v. 54, p. 48-54, 2005.

STADES, F. C. A new method for surgical correction of upper eyelid trichiasis-entropion: operation method. **Journal of the American Animal Hospital Association**, Lawrence, v. 23, n. 6, p. 603-606, 1987.

STADES, F. C. *et al.* Eyelids. *In*: STADES, F. C. *et al.* **Ophthalmology for the Veterinary Practitioner**. 2nd ed. Hannover: Schlütersche Verlagsgesellschaft, 2007. cap. 5, p. 73-104.

STADES, F. C. *et al.* Oogleden. *In*: STADES, F. C. *et al.* **Praktijkgerichte Oogheelkunde voor de dierenarts**. 2 Aufl. Hannover: Schlütersche Verlag, 2000. cap. 7, p. 64-88.

STADES, F. C. Surgical correction of upper eyelid trichiasis–entropion: results and follow-up in 55 eyes. **Journal of the American Animal Hospital Association**, Lawrence, v. 23, n. 6, p. 607-610, 1987.

STADES, F. C.; BOEVÉ, M. H.; VAN DER WOERDT, A. Palpebral fissure length in the dog and cat. **Progress in Veterinary and Comparative Ophthalmology**, Hoboken, v. 2, p. 155-161, 1992.

STADES, F. C.; GELATT, K. N. Diseases and surgery of the canine eyelid. *In*: GELATT, K. N. **Essentials of Veterinary Ophthalmology**. 2nd ed. Ames: Blackwell Publishing, 2008. v. 1, cap. 3, p. 53-78.

STADES, F. C.; VAN DE SANDT, R. R. O. M.; BOEVÉ, M. H. Clinical aspects and surgical procedures for trichiasis. **Tijdschrift voor Diergeneeskunde**, Utrecht, v. 118, suppl. 1, p. 38S-39S, Mar. 1993.

STADES, F. C.; VAN DER WOERDT, A. Diseases and surgery of the canine eyelid. *In*: GELATT, K; GILGER, B.C.; KERN, T.J. **Veterinary Ophthalmology**. 5th ed. Ames: Wiley-Blackwell, 2013. v. 2. cap. 14. p. 832-893.

STADES, F. C.; VAN DER WOERDT, A. Diseases and surgery of the canine eyelid. *In*: GELATT, K; GILGER, B.C.; KERN, T.J. **Veterinary Ophthalmology**. 5th ed. Ames: Wiley-Blackwell, 2013. v. 2. cap. 14. p. 832-893.

STEINMETZ, A. Shared rhytidectomy continued to lateral canthoplasty in a Mastiff with excessive facial folding and macroblepharon. **Tierärztliche Praxis Kleintiere**, Stuttgart, v. 43, n. 1, p. 40-44, Jan. 2015.

STILES, J. Feline ophthalmology. *In*: GELATT, K; GILGER, B.C.; KERN, T.J. **Veterinary Ophthalmology**. 5th ed. Ames: Wiley-Blackwell, 2013. v. 2. cap. 27. p. 1477-1485.

TAVASOLI, A. *et al.* Cytological and histopathology features of meibomian adenocarcinoma in a dog terrier breed. **Journal Clinical & Experimental Pathology**, Madison, v. 2, n. 5, p. 1-3, July 2012.

TWICHELL, M. J. Surgical repair of a prolapsed gland of the 3rd eyelid in the dog. **Modern Veterinary Practice**, [S.l.], v. 65, n. 3, p. 263, Mar. 1984.

VAIL, D. M. Feline lymphoma and leukemia. *In*: WITHROW, S. J.; VAIL, D. M.; PAGE, R. L. **Withrow and MacEwen's Small Animal Clinical Oncology**. 5th ed. Saint Louis: Elsevier, 2013. p. 638-678.

VAIL, D. M.; PINKERTON, M. R.; YOUNG, K. M. Canine lymphoma and lymphoid leucemias. *In*: WITHROW, S. J.; VAIL, D. M.; PAGE, R. L. **Withrow and MacEwen's Small Animal Clinical Oncology**. 5th ed. Saint Louis: Elsevier, 2013. p. 608-638.

VAN DER WOERDT, A. Adnexal surgery in dogs and cats. **Veterinary Ophthalmology**, Hoboken, v. 7, p. 284-290, Sept. 2004.

VINOD, K.; DIAZ, V. Use of amniotic membrane graft in the surgical management of cicatricial ectropion associated with cetuximab therapy. **Journal of Surgical Case Reports**, Oxford, v.1, p.1-3, 2015.

WEINGART, C. *et al.* Blepharitis in dogs: a clinical evaluation in 102 dogs. **Veterinary Dermatology**, Hoboken, v. 30, p. 222-e69, June 2019.

WEISS, C. W. Feline entropion. **Feline Practice**, Santa Barbara, v. 10, n. 4, p. 38-40, Aug. 1980.

WERNER, J. *et al.* Canine tarsal gland epitheliomas and adenomas: a retrospective study of 290 cases in Brazil. **Brazilian Journal of Veterinary Pathology**, Curitiba, v. 10, n. 1, p. 2-9, Feb. 2017.

WHITE, J. S. *et al.* Surgical management and outcome of lower eyelid entropion in 124 cats. **Veterinary Ophthalmology**, Hoboken, v. 15, n. 4, p. 231-235, July 2012.

WHITE, M. E. *et al.* Fibrosarcoma with sarcomatosis and metastasis in a FeLV-negative cat. **Veterinary Clinical Pathology**, Hoboken, v. 49, n. 1, p. 143-146, Mar. 2020.

WHITTAKER, C. J. *et al.* Lip commissure to eyelid transposition for repair of feline eyelid agenesis. **Veterinary Ophthalmology**, Hoboken, v. 13, n. 3, p. 173-178, May 2010.

WIGGANS, K. T. *et al.* Malignant transformation of a putative eyelid papilloma to squamous cell carcinoma in a dog. **Veterinary Ophthalmology**, Hoboken, v. 12, n.1, p. 105-112, July 2013.

WILCOCK, B. P. The eye and ear. *In*: MAXIE, M. G. (ed.). **Jubb, Kennedy, and Palmer's Pathology of Domestic Animals**. 5th ed. Philadelphia: W.B. Saunders Company, 2007. v. 3, cap. 4, p. 536.

WILCOCK, B. P.; DUBIELZIG, R. R.; RENDER, J. A. Tumors of the eyelids and conjunctiva. *In*: WILCOCK, B. P.; DUBIELZIG, R. R.; RENDER, J. A. **Histological Classification of Ocular and Otic Tumors of Domestic Animals**. Washington: American Registry of Pathology, 2002. v. IX, p. 14-22.

WILCOCK, B. P.; YAGER, J. A.; ZINK, M. C. The morphology and behavior of feline cutaneous mastocytomas. **Veterinary Pathology**, Thousand Oaks, v. 23, n. 3, p. 320-324, May 1986.

WILCOCK, B.; PEIFFER Jr., R. Adenocarcinoma of the gland of the third eyelid in seven dogs. **Journal of the American Veterinary Medical Association**, Schaumburg, v. 193, n. 12, p. 1549-1550, Dec. 1988.

WILLIAMS, D. L. Entropion correction by fornix-based suture placement: use of the Quickert–Rathbun technique in ten dogs. **Veterinary Ophthalmology**, Hoboken, v. 7, n. 5, p. 343-347, Aug. 2004.

WILLIAMS, D. L.; KIM, J. Y. Feline entropion: a case series of 50 affected animals (2003–2008). **Veterinary Ophthalmology**, Hoboken, v. 12, n. 4, p.221-226, Aug. 2009.

WILLIAMS, D.; MIDDLETON, S.; CALDWELL, A. Everted third eyelid cartilage in a cat: a case report and literature review. **Veterinary Ophthalmology**, Hoboken, v. 15, n. 2, p. 123-127, Mar. 2012.

WILLIAMS, L. W.; GELATT, K. N.; GWIN, R. M. Ophthalmic neoplasms in the cat. **Journal of the American Animal Hospital Association**, Lawrence, v. 17, n. 6, p. 999-1008, 1981.

WOLFER, J. C. Correction of eyelid coloboma in four cats using subdermal collagen and a modified Stades technique. **Veterinary Ophthalmology**, Hoboken, v. 5, n. 4, p. 269-272, Nov. 2002.

WYMAN, M. Lateral canthoplasty. **Journal of the American Animal Hospital Association**, Lawrence, v. 7, p. 196-201, 1971.

WYMAN, M. Ophthalmic surgery for the practitioner. **Small Animal Practice**, [*S.l.*], v. 9, n. 2, p. 311-348, 1979.

WYMAN, M.; WILKIE, D. A. New surgical procedure for entropion correction: tarsal pedicle technique. **Journal of the American Animal Hospital Association**, Lawrence, v. 24, p. 345-349, 1988.

YANG, S. H. *et al.* Use of chemical ablation with trichloroacetic acid to treat eyelid apocrine hidrocystomas in a cat. **Journal of the American Veterinary Medical Association**, Schaumburg, v. 230, n. 8, p. 1170-1173, Apr. 2007.

YI, N. Y. *et al.* Medial canthoplasty for epiphora in dogs: a retrospective study of 23 cases. **Journal of the American Animal Hospital Association**, Lawrence, v. 42, n. 6, p. 435-439, Nov. 2006.

ZIMMERMAN, K. L.; REINSTEIN, S. L. Evaluation of transconjunctival thermal electrocautery for treatment of canine distichiasis: 88 eyelids (2013-2016). **Veterinary Ophthalmology**, Hoboken, v. 22, n. 1, p. 50-60, Mar. 2018.