

# Infecção por *Scedosporium apiospermum* e tratamento com Voriconazol\*

## *Scedosporium apiospermum* infection and treatment with Voriconazole\*

Renan Rangel Bonamigo<sup>1</sup>  
Kauê Marcolin Duro<sup>3</sup>

Alexandre Auler<sup>2</sup>  
André Cartell<sup>4</sup>

**Resumo:** A infecção pelo *Scedosporium apiospermum* pode tornar-se grave quando afeta pacientes imunodeprimidos, contexto em que diagnóstico e tratamento são geralmente difíceis. Os autores apresentam caso de paciente diabética usuária de ciclosporina, metotrexato e corticoesteróide sistêmico para o tratamento de artrite reumatóide e que apresentou úlceras cutâneas pelo *S. apiospermum*. Após uso de itraconazol, sem sucesso, ocorreu resolução do quadro com o uso de voriconazol, nova alternativa para determinadas infecções fúngicas.

Palavras-chave: Itraconazol; *Scedosporium*; Tolerância imunológica

**Abstract:** Infection by *Scedosporium apiospermum* may be severe when it affects immunosuppressed patients, circumstances under which diagnosis and treatment are difficult. The authors present the case of a diabetic patient using cyclosporine, methotrexate and systemic steroids to treat rheumatoid arthritis, who presented ulcers caused by *S. apiospermum*. After unsuccessful treatment with itraconazole, there was good response to voriconazole therapy. This drug represents a new alternative for the treatment of fungal infections.

Keywords: Immune tolerance; Itraconazole; *Scedosporium*

Recebido em 12.04.2006.

Aprovado pelo Conselho Consultivo e aceito para publicação em 30.07.2007.

\* Trabalho realizado no Hospital Mãe de Deus – Porto Alegre (RS), Brasil.

Conflito de interesse : Nenhum / Conflict of interest: None

Suporte financeiro: Nenhum / Financial funding : None

<sup>1</sup> Doutor em Medicina pela Universidade Federal do Rio Grande do Sul, coordenador do Serviço de Dermatologia do Hospital Mãe de Deus (RS), professor adjunto e chefe do Serviço de Dermatologia da Fundação Faculdade Federal de Ciências Médicas de Porto Alegre – Porto Alegre (RS), Brasil.

<sup>2</sup> Infectologista do Hospital Mãe de Deus -(RS) e do Centro de Controle de Infecção do Grupo Hospitalar Conceição de Porto Alegre – Porto Alegre (RS), Brasil.

<sup>3</sup> Pós-graduando em Dermatologia do Curso de Especialização da Fundação Faculdade Federal de Ciências Médicas de Porto Alegre – Porto Alegre (RS), Brasil.

<sup>4</sup> Professor de Patologia da Faculdade de Medicina da Universidade Federal do Rio Grande do Sul e dermatopatologista do Laboratório Medicina Digital de Porto Alegre – Porto Alegre (RS), Brasil.

Os autores relatam caso de paciente de 65 anos, branca, agricultora aposentada, que há cinco meses apresentava extensa úlcera na perna direita, em área pré-tibial, indolor, e pequenas ulcerações adjacentes (Figura 1). Havia realizado cirurgia para enxertia cutânea local, sem sucesso.

Como doenças associadas apresentava artrite reumatóide, *diabetes mellitus* não insulino-dependente, toxoplasmose ocular, gastrite antral e úlcera esofágica (já tratada). Utilizava os seguintes medicamentos: prednisona 40mg/dia, ciclosporina 250mg/dia, metotrexato 10mg/semana, cálcio 1g/dia, e omeprazol 40mg/dia.

Após as hipóteses clínicas de pioderma gangrenoso, infecção fúngica ou bacteriana, carcinoma epidermóide e leishmaniose, foram coletadas amostras teciduais da úlcera e da região perilesional. O exame histopatológico demonstrou inflamação dérmica, com abscesso atingindo a hipoderme, granulomas não caseosos e hifas hialinas septadas em grande quantidade na derme e hipoderme (Figura 2). O microcultivo demonstrou o crescimento de *Scedosporium apiospermum* (Figura 2).

Para avaliação complementar adicional foram realizados hemograma, leucograma, contagem de plaquetas, provas de função hepática, provas de função renal, radiografia e cintilografia ósseas dos membros inferiores, radiografia torácica, culturas para identificação de microorganismos no sangue e ecografia abdominal total. Esses exames não demonstraram alterações correspondentes à localização disseminada da infecção fúngica diagnosticada.

Iniciou-se tratamento com itraconazol via oral

400mg/dia. Após três meses, não se verificou resposta terapêutica satisfatória. Optou-se por voriconazol endovenoso 200mg 12/12 horas, e em 45 dias as úlceras estavam cicatrizadas (Figura 1).

O diagnóstico padrão para essa rara infecção fúngica envolve a cultura e a observação, ao microcultivo, das hifas septadas e conídios em forma de limão, podendo ocorrer aglomerado de hifas denominado corêmio.<sup>1</sup>

A infecção pelo patógeno oportunista emergente *S. apiospermum* ou *Pseudoallescheria boydii* (forma sexuada ou teleomórfica) pode ser cutânea, subcutânea (é agente de micetoma eumicótico, com grãos brancos característicos) e sistêmica (por fungemia, pode constituir-se em doença invasiva, principalmente quando acomete imunocomprometidos).<sup>2,5</sup>

Entre os recentes relatos de associação com a infecção estão pacientes com *diabetes mellitus* e artrite reumatóide, transplantados, usuários de imunossuppressores e pacientes com HIV.<sup>2,5</sup>

No caso em questão a paciente reunia fatores importantes que a predispunham à infecção, pois era diabética, portadora de artrite reumatóide e usava ciclosporina, metotrexato e prednisona.

Tradicionalmente, o tratamento preconizado é a cirurgia para remover material necrótico e infectado, associando-se triazólicos ou anfotericina B.<sup>2,5</sup>

Em 2002, o *National Committee for Clinical Laboratory Standards* publicou normalização baseada em estudos com fungigramas, demonstrando ser esse fungo

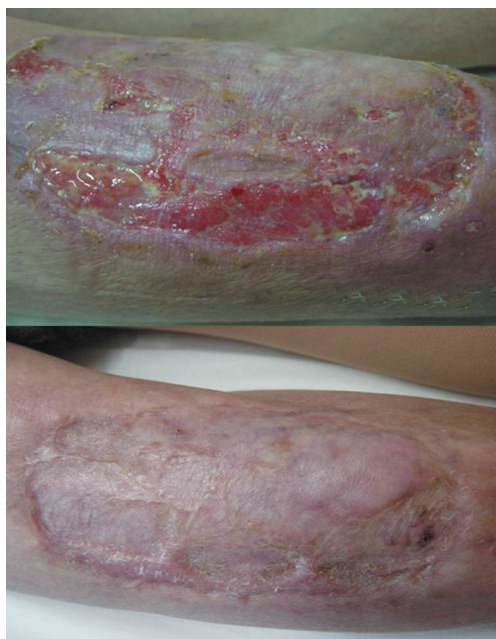

FIGURA 1: Acima, úlcera extensa, com pequena ulceração circunjacente, no membro inferior direito; Abaixo, resultado terapêutico após uso do voriconazol endovenoso

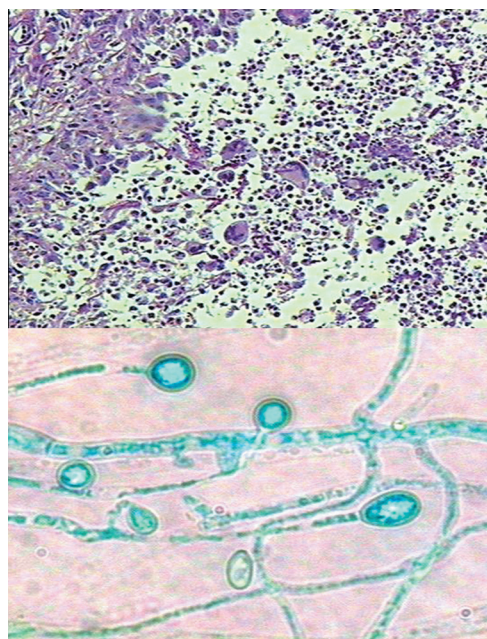


FIGURA 2: Acima, processo inflamatório, granulomatoso, com células gigantes e hifas hialinas septadas em grande quantidade na derme (histopatologia, HE, 50x); abaixo, microcultivo demonstrando conídios em forma de limão

pouco suscetível ao triazólico itraconazol e à anfotericina.<sup>6</sup>

Quanto ao triazólico voriconazol, apesar do custo mais elevado em comparação às drogas tradicionais e da verificação de resistência de cepas do *Scedosporium prolificans*, parece haver evidências de sua utilidade no manejo da infecção pelo *Scedosporium apiospermum*, podendo ser destacado como droga de primeira linha em determinados contextos.<sup>3,4,7,8</sup>

Quanto aos pacientes imunossuprimidos por drogas é importante ressaltar que o uso de voriconazol ocasiona elevação dos níveis de imunossupressores e, portanto, recomenda-se diminuir suas doses quando a utilização é simultânea ao antifúngico.<sup>7</sup>

Além desse aspecto decorrente da interação medicamentosa, a fotossensibilidade tem sido descrita como reação cutânea ao uso do voriconazol.<sup>9</sup>

Recentemente tem sido preconizada a combinação de antifúngicos para o tratamento de infecções fúngicas invasivas e graves, no sentido de potencializar os esquemas terapêuticos. O uso da terbinafina associa-

da ao voriconazol foi citado como opção para esse tipo de infecção em pacientes transplantados de órgãos sólidos. Faltam, porém, ensaios clínicos randomizados definitivos para sustentar essa opção.<sup>10</sup>

A importância do uso do voriconazol em pacientes transplantados renais com infecção por *Scedosporium apiospermum* realmente pode ser grande, já que há relato de sucesso no tratamento de um caso com recorrência da infecção pelo *Scedosporium apiospermum* após o segundo transplante renal.

Portanto os autores relatam caso de paciente com muitos fatores de risco para a infecção, que de fato desenvolveu, pelo *S. apiospermum*, a qual demonstrou resistência clínica ao itraconazol e adequada resposta terapêutica ao voriconazol, droga mais recentemente disponibilizada para o manejo dessa infecção. Diante da raridade dessa micose profunda e da ausência de relatos similares na literatura dermatológica brasileira, o caso clínico em questão é apresentado. □

#### AGRADECIMENTOS

Uma referência de agradecimento pelo imprescindível auxílio técnico-científico deve ser registrada ao micologista dr. Luiz Severo e a sua equipe do Instituto de Pesquisa e Diagnóstico da Santa Casa de Porto Alegre.

#### REFERÊNCIAS

- Zaitz C, Campbell I, Marques SA, Ruiz LRB, de Souza VM. Compêndio de Micologia Médica. Rio de Janeiro: MEDSI Editora Médica e Científica Ltda; 1998. p.147-55.
- Chaveiro M, Vieira R, Cardoso J, Afonso A. Cutaneous infection due to *Scedosporium apiospermum* immuno suppressed patient. *J Eur Acad Dermatol Venereol*. 2003;17:47-9.
- Bosma F, Voss H, van Hamersvelt HM, de Sévaux RGL, Biert J, Kullberg BJ, et al. Two cases of subcutaneous *Scedosporium apiospermum* infection treated with voriconazol. *Clin Microbiol Infect*. 2003;9:750-3.
- Bower CPR, Oxley JD, campbell CK, Archer CB. Cutaneous *Scedosporium apiospermum* infection in an immunocompromised patient. *J Clin Pathol*. 1999;52:846-8.
- Montejo M, Muñoz ML, Zárraga S, Aguirrebengoa K, Amenabar JJ, López-soria L, et al. Case reports. Infection due *Scedosporium apiospermum* in renal transplant recipients: a report of two cases and literature review of central nervous system and cutaneous infections by *Pseudallescheria boydii*/Sc. *Apiospermum*. *Mycoses*. 2002;45:418-27.
- Carrillo-Munoz AJ, Ruesga M, Brio S, del Valle O, Rodriguez V, Santos P, et al. Comparison of in vitro anti fungal activities of anphotericin B lipid complex with itraconazole against 708 clinical yeast isolates and opprtunistic moulds determined by National Committee for Clinical laboratory Standards methods M27-A and M38-P. *Chemotherapy*. 2002;48:224-31.
- Donnelly JP, De Pauw BE. Voriconazol – a new agente with extended spectrum of antifungal activity. *Clin Microbiol Infect*. 2004;10:107-17.
- Lewis RE, Wiederhold NP, Klepser ME. In vitro pharma codynamics of amphotericin B, itraconazole and voriconazole against *Aspergillus*, *fusarium*, and *sce dosporium* spp. *Antimicrob Agents Chemother*. 2005;49:945-51.
- Auffret N, Janssen F, Chevalier P, Guilemain R, amrein C, Le Beller C. Voriconazole photosensitivity: 7 cases. *Ann Dermatol Venereol*. 2006;133:330-2.
- Munoz P, Singh N, Bouza E. Treatment of solid organ transplant patients with invasive fungal infections: should a combination of antifungal drugs be used? *Curr Opin Infect Dis* 2006;19:365-70.

ENDEREÇO PARA CORRESPONDÊNCIA / MAILING ADDRESS:

Renan Rangel Bonamigo  
Rua Dr. Vale 595 / 702B  
90560 010 - Porto Alegre – RS  
Tel./Fax: (51) 32302612 / (51) 32302614  
E-mail: bonamigorenan@fffcmpa.tcbe.br

Como citar este artigo / How to cite this article: Bonamigo RR, Auler A, Duro KM, Cartell A. Infecção por *Scedosporium apiospermum* e tratamento com voriconazol. *An Bras Dermatol*. 2007;82(6):572-4.