

Tratamento endovascular dos aneurismas de aorta abdominal: experiência inicial e resultados a curto e médio prazo

Endovascular treatment of abdominal aortic aneurysms: initial experience and short and mid-term results

Eduardo Keller SAADI¹, Fernando GASTALDO², Luiz Henrique DUSSIN³, Alcides José ZAGO⁴, Gilberto BARBOSA⁵, Leandro de MOURA⁶

RBCCV 44205-819

Resumo

Objetivo: O estudo visa a apresentar os resultados a curto e médio prazo do tratamento endovascular dos aneurismas de aorta abdominal (AAA). Trata-se de uma experiência inicial com uma equipe multidisciplinar.

Método: No período entre julho de 2003 e outubro de 2005, 42 pacientes foram submetidos a tratamento endovascular de doenças da aorta, sendo 25 por aneurismas de aorta abdominal (AAA). A idade média foi de $74 \pm 10,2$ anos e 92% dos pacientes eram do sexo masculino. Os procedimentos foram realizados por uma equipe multidisciplinar, no Hospital de Clínicas de Porto Alegre e Hospital Luterano (ULBRA). Vinte e quatro pacientes foram submetidos à colocação de endoprótese bifurcada e um, reta. Em todos os pacientes, o procedimento foi realizado por dissecação das artérias femorais, em laboratório de hemodinâmica. Em nenhum caso houve necessidade de conversão para cirurgia aberta.

Resultados: Não houve óbito nesta série. Até 2 anos e 3 meses de acompanhamento, todos os pacientes estão vivos e

24 (96%) livres de reintervenção relacionada ao aneurisma. Um (4%) paciente necessitou novo procedimento endovascular por vazamento tipo I, um ano após, sendo colocadas três extensões. Dois outros necessitaram derivação femoro-femoral cruzada, um no momento do procedimento endovascular e o outro, 24 horas após, por apresentar isquemia de membro inferior direito.

Conclusão: O tratamento endovascular dos AAA representa uma nova alternativa à cirurgia convencional, menos invasiva, principalmente para pacientes com alto risco cirúrgico. Como o procedimento é relativamente novo, estudos prospectivos e randomizados são necessários para avaliar resultados a longo prazo. Excelentes resultados a curto e médio prazo podem ser obtidos em nosso meio.

Descritores: Aneurismas aórtico. Próteses e implantes. Contenedores.

1 – Doutorado. Professor da Faculdade de Medicina/UFRGS e ULBRA Cirurgião Cardiovascular.

2 - Especialista em radiologia intervencionista. Radiologista intervencionista contratado do Hospital de Clínicas de Porto Alegre.

3 - Mestre em Medicina. Cirurgião cardiovascular contratado do Hospital de Clínicas de Porto Alegre.

4 – Doutorado. Professor da Faculdade de Medicina/UFRGS e ULBRA Cardiologista intervencionista.

5 - Especialista em cirurgia cardiovascular. Professor da Faculdade de Medicina/UFRGS Cirurgião cardiovascular.

6 - Especialista em cirurgia cardiovascular. Mestrando em Medicina/UFRGS.

Trabalho realizado no Hospital de Clínicas de Porto Alegre (HCPA)/UFRGS e Universidade Luterana do Brasil (ULBRA), Porto Alegre, RS.

Endereço para correspondência:

Dr. Eduardo Keller Saadi. Rua Pedro Weingartner, 125/801. Porto Alegre, RS, Brasil. CEP 90430-140. Fone (51) 2101 8342.

E-mail: esaadi@terra.com.br

Artigo recebido em novembro de 2005

Artigo aprovado em março de 2006

Abstract

Objective: The purpose of this study is to present the short and mid-term results of the endovascular treatment of abdominal aortic aneurysms (AAA). This is an initial experience of a multidisciplinary team.

Method: Between July 2003 and October 2005, 42 patients (25 of whom suffered from AAAs) were treated with endovascular therapy for aortic diseases. The mean patient age was 74 ± 10.2 years with 92% men. The endovascular procedures were performed by a multidisciplinary team in the Hospital de Clínicas de Porto Alegre and Hospital Luterano (ULBRA). In twenty-four of the AAA patients, bifurcated grafts were used and only one had a straight graft. In all patients the procedure was carried out by femoral artery dissection in a catheterization laboratory. There was no need to convert to open repair.

Results: There were no operative or postoperative deaths.

The survival rate free from reintervention is 96% after two years and three months. One (4%) patient needed a new endovascular procedure for type I endoleak one year after, and three extensions were used successfully. Two other patients needed femoro-femoral bypasses, one at the same time as the endovascular procedure and the other one 24 hours later because of lower limb ischemia.

Conclusion: The endovascular treatment of AAAs represents a new less invasive alternative to conventional surgery, especially for high risk patients. Further prospective and randomized studies to evaluate the long term outcomes are needed. Excellent results in short and mid-terms can be obtained by a multidisciplinary teams in our country.

Descriptors: Aortic aneurysm. Prostheses and implants. Stents.

INTRODUÇÃO

O interesse pelo desenvolvimento de técnicas minimamente invasivas em cirurgia vem crescendo muito nos últimos anos. A década de 90 representou uma revolução tecnológica no tratamento das doenças da aorta. Em 1991, Parodi et al. [1] publicaram, em língua inglesa, o primeiro caso de aneurisma de aorta abdominal (AAA) tratado por endoprótese via artéria femoral.

O tratamento cirúrgico convencional do AAA exige laparotomia e substituição da aorta abdominal por uma prótese. Com o tratamento endovascular, a laparotomia é evitada e, por incisões na região inguinal, a endoprótese pode ser implantada com um procedimento menos invasivo. A endoprótese é avançada através de guias, retrogradamente, pela artéria femoral comum, via artérias ilíacas até a aorta abdominal. Uma vez posicionada adequadamente, é liberada imediatamente abaixo das artérias renais. A perda sanguínea é bem menor do que com a cirurgia convencional, a aorta não precisa ser pinçada e a recuperação do paciente é mais rápida [2,3]. Uma seleção criteriosa dos pacientes baseada em métodos de imagem confiáveis como a tomografia computadorizada (TC) deve ser sempre realizada, levando em conta vários fatores e um protocolo rígido de medidas (Figura 1).

Vários estudos prospectivos e randomizados estão sendo conduzidos no sentido de comparar a técnica convencional com a endovascular. Dois deles, já publicados, o EVAR 1 [2] e o DREAM [3] demonstram tendência a menor mortalidade cirúrgica, mesmo em pacientes de baixo risco, oferecendo uma alternativa viável e com menor morbidade em relação à cirurgia convencional.

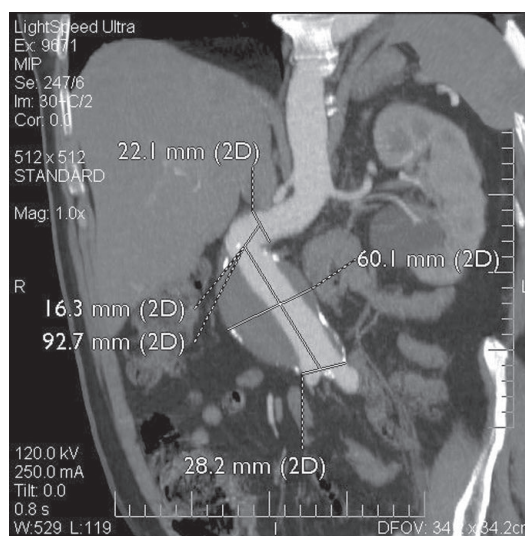


Fig. 1 - Algumas medidas na tomografia computadorizada na avaliação pré-operatória, em paciente com AAA e colo angulado.

Outro ponto de discussão é que tipo de profissional deve realizar o procedimento, já que há uma intersecção nas especialidades de cardiologia intervencionista, radiologia intervencionista, cirurgia vascular e cirurgia cardiovascular. A curva de aprendizagem do cirurgião para realizar procedimentos por cateter, por vezes, é longa. Em nossa instituição, montamos uma equipe com cardiologista intervencionista, radiologista vascular,

anestesiologista com experiência em cirurgia de aorta e cirurgias cardiovasculares.

O objetivo deste trabalho é apresentar a casuística e os resultados a curto e médio prazo dos procedimentos endovasculares em AAA realizados por esta equipe multidisciplinar, coordenada por um cirurgião cardiovascular.

MÉTODO

Entre julho de 2003 e outubro de 2005, 42 pacientes foram submetidos a tratamento endovascular de doenças da aorta no Hospital de Clínicas de Porto Alegre (HCPA) e Hospital Luterano (ULBRA), assim distribuídos: 17 casos de aneurismas ou dissecação de aorta torácica e 25 de aneurismas de aorta abdominal (AAA), sendo que este último representa a série estudada no presente trabalho. Todos os pacientes assinaram o termo de consentimento pós-informação. Três marcas de endopróteses foram utilizadas: no início da experiência, a endoprótese Braile de aço inoxidável com poliéster (dois casos) e, posteriormente, Braile de nitinol com poliéster (10 casos), Medtronic de nitinol com poliéster (12 casos) e Gore Tex de nitinol com PTFE (um caso). Foram vinte e quatro endopróteses bifurcadas e uma reta. O critério de indicação cirúrgica para AAA foi diâmetro maior do que 5 cm em 22 (88%) pacientes assintomáticos, dois (8%) aneurismas em expansão (sintomáticos) e um (4%) roto. A maioria dos pacientes apresentava alguma contra-indicação para cirurgia convencional e outros, após a explicação das possibilidades terapêuticas, optaram pelo tratamento endovascular. Todos os pacientes foram submetidos à tomografia de múltiplos detectores, no pré-operatório, para seleção cuidadosa, obedecendo-se aos seguintes critérios:

- extensão > 1,5 cm entre a artéria renal mais baixa e o início do AAA;
- ausência de angulação > 90 graus do colo proximal;
- ausência de calcificação importante no colo proximal;
- ausência de obstruções significativas no território aorto-iliaco;
- artérias femorais e ilíacas com diâmetro > 7 mm (para introdutor 22 F).

Da mesma forma, todos os pacientes seguiram ao protocolo de acompanhamento pós-operatório, que inclui tomografia computadorizada no primeiro mês, 6 meses após e de 12/12 meses, se não houver evidência de "endoleak" (vazamento). Vinte e três (92%) pacientes eram do sexo masculino e a idade média de 74 +/- 10,2 anos. Todos os pacientes foram submetidos ao procedimento por dissecação de artérias femorais em laboratório de hemodinâmica,

com anestesia por bloqueio raquidiano. Um (4%) paciente apresentava AAA roto e os demais eram eletivos. Nenhum paciente necessitou conversão para laparotomia e a média de internação foi de 4 dias (de 2 a 7). Os pacientes permaneceram durante a noite na CTI cardíaca, e, na manhã seguinte, foram transferidos para o andar.

RESULTADOS

Não houve óbito no período trans e pós-operatório. Dois (8%) pacientes necessitaram derivação femoro-femoral cruzada, o que foi realizado com sucesso e sem seqüelas isquêmicas. Um deles no mesmo procedimento por dissecação de uma placa e oclusão de artéria ilíaca e outro, 24 horas após por isquemia de membro inferior, devido à oclusão de artéria ilíaca. Os dois evoluíram sem seqüelas isquêmicas. Todos os pacientes se encontram vivos com um tempo de seguimento que varia de 2 a 27 meses. Um paciente apresentou "endoleak" (vazamento) do tipo I, tendo sido submetido a nova intervenção endovascular com colocação de três extensões (uma proximal e duas distais) com sucesso, um ano após o procedimento inicial. Vinte e quatro (96%) pacientes se encontram vivos e livres de nova intervenção em até 27 meses de acompanhamento (Figura 2). Outro paciente apresenta "endoleak" tipo II, com pequeno enchimento retrógrado via artérias lombares, e vem sendo acompanhado com tomografias seriadas, sem aumento do aneurisma. Todos os pacientes realizam avaliação periódica com tomografia computadorizada, um mês após o procedimento, 6 meses e, após, uma vez ao ano.

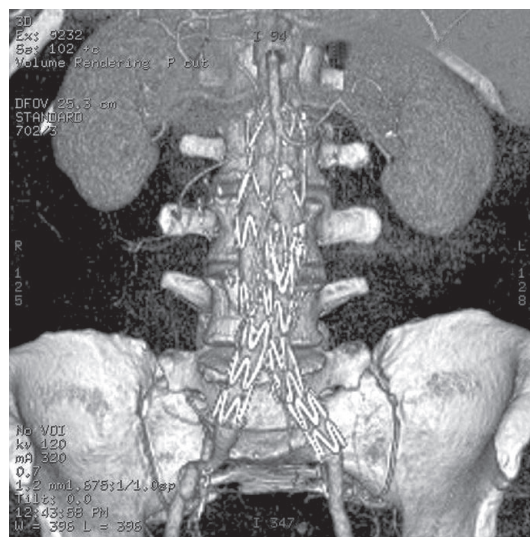


Fig. 2 - Angiotomografia de controle de paciente submetido ao implante de endoprótese bifurcada para correção de AAA.

DISCUSSÃO

Nem todos os pacientes com AAA e indicação de intervenção são candidatos ao procedimento endovascular e, na realidade, a seleção adequada dos pacientes é o fator mais importante para a obtenção do sucesso no tratamento [4-9]. O principal critério de seleção diz respeito à anatomia do sistema aórtico, ilíaco e femoral [5].

A tomografia computadorizada com múltiplos detectores é, atualmente, o exame de escolha na avaliação de pacientes portadores de AAA, para estudar a possibilidade de correção endovascular [8-10]. As imagens são feitas com contraste iodado e realizada reconstrução bi e tridimensional com todas as medidas necessárias. É também o método preferencial e mais fidedigno para o acompanhamento pós-implante e identificação de “endoleaks” (Figuras 3 e 4).

Com relação aos materiais, vários foram testados, mas a maior parte das endopróteses, hoje, são fabricadas com uma liga metálica (nitinol ou aço inoxidável) e revestidas por tecido (PTFE ou poliéster). As endopróteses são desenvolvidas para serem introduzidas no sistema arterial utilizando fios-guias, bainhas e introdutores com um perfil que permita sua introdução via artéria femoral e ilíaca, sem causar lesão. Idealmente, o material deve ser forte o suficiente

para evitar deterioração com o tempo e, ao mesmo tempo, fino e maleável, para poder ser acomodado em cateteres de liberação. A maior parte deles é auto-expansível e se fixa à aorta pela força radial. Podem ser acomodados com balão, sendo que alguns dispositivos possuem ganchos ou presilhas para fixação, com o objetivo de reduzir a possibilidade de migração. Algumas endopróteses possuem um pequeno segmento proximal não recoberto com tecido, chamado de “free-flow”, que tem por objetivo sua fixação acima das artérias renais, aumentando com isto a extensão de contato com a aorta proximal em AAA de colo curto [8].

No pós-alta hospitalar, os pacientes devem ser seguidos com métodos de imagem periódicos [2-4,6,11-13]. Uma tomografia computadorizada (TC) deve ser realizada 30 dias após o procedimento e 6 meses após; a partir daí, uma vez ao ano. Ecodoppler de aorta pode ser realizado neste período e, se houver suspeita de “endoleak”, a TC solicitada. Quando não houver possibilidade de realização de TC (alergia ao contraste ou insuficiência renal), a ressonância nuclear magnética deve ser usada. Devemos estar atentos à possibilidade de migração da prótese, oclusão de ramo e vazamentos (“endoleak”). Esta última é a complicação mais freqüente deste procedimento [4]. Os “endoleaks” são classificados em quatro tipos:

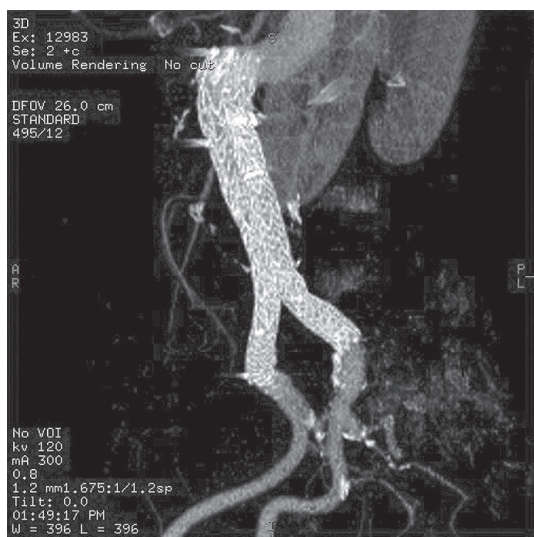


Fig. 3 - Tomografia computadorizada de controle após correção endovascular com endoprótese bifurcada, em paciente com AAA e colo angulado.

Sobrevida sem Reintervenção

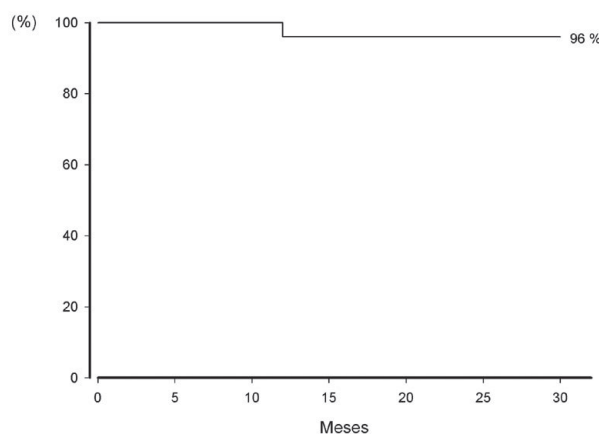


Fig. 4 - Curva de sobrevivência livre de reintervenção relacionada ao procedimento endovascular em até 27 meses.

- Tipo I - Vazamento proximal (aorta) ou distal (artérias ilíacas), nas zonas de ancoramento do enxerto com a parede arterial;
- Tipo II - Enchimento retrógrado do saco aneurismático via artéria mesentérica inferior, lombares ou outras colaterais;
- Tipo III - Problema estrutural na endoprótese (fratura da estrutura metálica, desconexão ou ruptura do tecido);
- Tipo IV - Porosidade do tecido (comum no pós-implante imediato).

Recentemente, um outro tipo (Tipo V) foi descrito, onde não se observa vazamento, porém o aneurisma continua crescendo, provavelmente por transmissão de pressão, também chamado de endotensão.

Os vazamentos tipo I e III, em geral, requerem reparo, que pode ser feito por nova correção endovascular. Na nossa experiência, dois (8%) pacientes apresentaram vazamentos (“*endoleaks*”). Um deles apresentou vazamento tipo II (via artérias lombares) e está sendo acompanhado com tomografias seriadas, sem evidência de aumento de tamanho do AAA. O outro paciente apresentou vazamento tipo I proximal e distal, um ano após o implante e foi submetido à nova correção endovascular com sucesso, na qual foram utilizadas três extensões: uma proximal curta com “*free-flow*” e mais duas distais (uma em cada artéria ilíaca).

Há maior necessidade de realizar nova intervenção nos pacientes submetidos ao tratamento endovascular em comparação à cirurgia aberta [4,7-9,14]. No entanto, a evolução em termos de material tem sido grande nos últimos anos. Inicialmente, as endopróteses eram feitas individualmente para cada caso, de maneira artesanal, sendo que, ultimamente, estas vêm sendo produzidas por empresas especializadas e precedidas de vários testes “*in vitro*”.

Com relação à discussão de qual profissional deve realizar o procedimento, julgamos que, independentemente da especialidade, o médico deve ter uma compreensão profunda das doenças da aorta e estar treinado tecnicamente para realizar o procedimento. A experiência brasileira com o grupo da Escola Paulista de Medicina nos dá um grande exemplo de como este modelo pode ser estruturado com sucesso [10,14,15]. Não há dúvida que o treinamento do cirurgião cardiovascular com técnicas de cateterismo é diferente daquele treinamento cirúrgico convencional. Mesmo assim, a curva de aprendizado não é pequena e os resultados iniciais podem ser ruins. Resolvemos estruturar uma equipe multidisciplinar (cardiologista intervencionista, radiologista vascular e anestesista treinado em cirurgia de aorta), coordenados por um cirurgião cardiovascular, com o objetivo de tentar reduzir as complicações do início da experiência. Acreditamos que, pelo menos nas primeiras 10

ou 15 endopróteses implantadas, a presença do radiologista ou cardiologista intervencionista foi importante no sentido de facilitar ou abreviar o tempo do procedimento, principalmente na ajuda do posicionamento correto no momento da liberação e no cateterismo do ramo contralateral. Atualmente, apenas um dos dois profissionais fica disponível no momento do procedimento e, na maioria das vezes, não há necessidade de participar. Dispomos também de um ambulatório de aorta para avaliação pré-procedimento e acompanhamento no pós-operatório.

Existem alguns estudos que comparam o tratamento cirúrgico convencional com o endovascular nos AAA. Dois ainda estão em andamento: o OVER (Americano) e o ACE (Francês). Outros já foram publicados: o EVAR 1 [2], estudo inglês, demonstrou mortalidade significativamente menor nos pacientes submetidos a tratamento endovascular do que com a cirurgia aberta (1,6% X 4,6% - $p=0,007$). O DREAM [3], estudo multicêntrico holandês, também demonstrou tendência a menor mortalidade operatória (até 30 dias) com o procedimento endovascular, quando comparada com cirurgia aberta. Em nossa série, não tivemos mortalidade durante o procedimento e no acompanhamento em até 27 meses.

No entanto, esta vantagem com relação à mortalidade operatória se perde ao longo dos anos. Os seguimentos de 2 e 4 anos do DREAM [11] e EVAR 1 [12,13] demonstram uma mortalidade tardia que se assemelha nos dois grupos. É interessante observar que a maior parte das mortes a médio prazo não está relacionada com ruptura do aneurisma e sim a outras causas como infarto, acidente vascular cerebral e câncer. Estes dados só reforçam a característica difusa e de envolvimento de vários órgãos do processo aterosclerótico. Uma possível explicação para este fato é que pacientes submetidos à cirurgia aberta apresentaram complicações relacionadas à aterosclerose ainda no hospital, devido ao maior estresse a que foram submetidos, dado o maior porte do procedimento, enquanto no grupo submetido ao tratamento endovascular o estresse foi bem menor durante o procedimento e as complicações em outros órgãos e sistemas se deram mais tardiamente no seguimento pós-operatório. Cabe ressaltar que nessas séries menos de 50% dos pacientes foram submetidos às recomendações atuais de prevenção secundária com antiadesivos plaquetários, beta-bloqueadores e estatinas [11,13]. No nosso estudo, não houve mortalidade a médio prazo, em um tempo máximo de acompanhamento de 27 meses e todos os pacientes foram submetidos a um rígido protocolo de prevenção secundária. De maneira curiosa, também foi demonstrado que pacientes sem condições para cirurgia aberta, que foram randomizados para endoprótese ou tratamento clínico também apresentaram tendência à aproximação das curvas de sobrevida no pós-operatório a médio prazo [12]. Estudos com maior tempo de seguimento estão sendo

aguardados para apresentarem resultados a longo prazo com endopróteses de escala industrial.

CONCLUSÃO

O tratamento endovascular das doenças da aorta representa uma nova alternativa à cirurgia convencional, menos invasiva, principalmente para pacientes com alto risco cirúrgico. Como o procedimento é relativamente novo (14 anos), estudos prospectivos e randomizados são necessários para avaliar resultados a longo prazo. Excelentes resultados a curto e médio prazo podem ser obtidos em nosso meio, com a estruturação de uma equipe multidisciplinar, coordenada por um cirurgião cardiovascular.

REFERÊNCIAS

1. Parodi JC, Palmaz J, Barone HD. Transfemoral intraluminal graft implantation for abdominal aortic aneurysms. *Ann Vasc Surg.* 1991;5(6):491-9.
2. Greenhalgh RM, Brown LC, Kwong GP, Powell JT, Thompson SG. The EVAR 1 participants. Comparison of endovascular aneurysm repair with open repair in patients with abdominal aortic aneurysm (EVAR trial 1); 30 day operative mortality results: randomized controlled trial. *Lancet.* 2004;364(9437):843-8.
3. Prinssen M, Verhoeven EL, Buth J, Cuypers PW, van Sambeek MR, Balm R et al. The DREAM participants. A randomized trial comparing conventional and endovascular repair of abdominal aortic aneurysms. *N Engl J Med.* 2004;351(16):1607-18.
4. Harris PL, Buth J, Miahle C, Myhre HO, Norgren L. The need for clinical trials of endovascular abdominal aortic aneurysm stent-graft repair. The EUROSTAR project. European collaborators on Stent-graft techniques for abdominal aneurysm repair. *J Endovasc Surg.* 1997;4(1):72-9.
5. Sternbergh WC III, Carter G, York JW, Yoselevitz M, Money SR. Aortic neck angulation predicts adverse outcome with endovascular abdominal aortic aneurysm repair. *J Vasc Surg.* 2002;35(3):482-6.
6. Stanley BM, Semmens JB, Mai Q, Goodman MA, Hartley DE, Wilkinson C et al. Evaluation of patient selection guidelines for endoluminal AAA repair with Zenith stent-graft: the Australian experience. *J Endovasc Ther.* 2001;8(5):457-64.
7. Parodi JC. Endovascular repair of abdominal aortic aneurysms and other arterial lesions. *J Vasc Surg.* 1995;21(4):549-57.
8. May J, White GH. Endovascular treatment of aortic aneurysms. In: Rutherford R, ed. *Vascular surgery.* 5th ed. Philadelphia: WB Saunders;1999. p.1281-95.
9. Dake MD, Miller DC, Semba CP, Mitchell RS, Walker PJ, Liddell RP. Transluminal placement of endovascular stent-grafts for the treatment of descending thoracic aortic aneurysms. *N Engl J Med.* 1994;331(26):1729-34.
10. Palma JH, de Souza JA, Rodrigues Alves CM, Carvalho AC, Buffolo E. Self-expandable aortic stent-grafts for treatment of descending aortic dissections. *Ann Thorac Surg.* 2002;73(4):1138-42.
11. Blankensteijn JD, de Jong SE, Prinssen M, van der Ham AC, Buth J, van Sterkenburg SM et al. Dutch Randomized Endovascular Aneurysm Management (DREAM) Trial Group. Two-year outcomes after conventional or endovascular repair of abdominal aortic aneurysms. *N Engl J Med.* 2005;352(23):2398-405.
12. EVAR Trial participants. Endovascular aneurysm repair and outcome in patients unfit for open repair of abdominal aortic aneurysm (EVAR 2 Trial): randomized controlled trial. *Lancet.* 2005;365(9478):2187-92.
13. EVAR Trial participants. Endovascular aneurysm repair versus open repair in patients with abdominal aortic aneurysms (EVAR 1 Trial): Randomized controlled trial. *Lancet.* 2005;365(9478):2179-86.
14. Palma JH, Sampaio AM, Miranda F, Rodrigues Alves CM, Souza JA, Buffolo E. A change in the treatment of abdominal aortic aneurysms. *Arq Bras Cardiol.* 2003;81(5):518-25.
15. Palma JH, Miranda F, Gasques AR, Alves CM, de Souza JA, Buffolo E. Treatment of thoracoabdominal aneurysm with self-expandable aortic stent-grafts. *Ann Thorac Surg.* 2002;74(5):1685-7.