

Surto de aflatoxicose em suínos no Estado do Rio Grande do Sul¹

Priscila Zlotowski², André Mendes Ribeiro Corrêa², Daniela Bernadete Rozza², David Driemeier^{2*}, Carlos Augusto Mallmann³ e Flauri Ademir Migliavacca⁴

ABSTRACT.- Zlotowski P., Corrêa A. M. R., Rozza D. B., Driemeier D., Mallmann C. A. & Migliavacca F. A. 2004. [Swine aflatoxicosis outbreak in the state of Rio Grande do Sul, Brazil.] Surto de aflatoxicose em suínos no Estado do Rio Grande do Sul. *Pesquisa Veterinária Brasileira* 24(4):207-210. Setor de Patologia Veterinária, Depto Patologia Clínica Veterinária, Faculdade de Veterinária, UFRGS, Av. Bento Gonçalves 9090, Cx. Postal 15094, Porto Alegre, RS 91540-000, Brazil. E-mail: davetpat@vortex.ufrgs.br

An outbreak of aflatoxicosis in a swine herd, which occurred in fall 2004 in the county of Sentinela do Sul, RS, is described. The corn, which contained the micotoxin and has been used to feed the animals, was produced and processed on the farm. Seven sows and 8 growing pigs died, and 2 cases of abortion were reported. The clinical signs observed were apathy, anorexia, icterus, yellowish urine stained with blood, and photosensitization. Gamma glutamyltransferase and total bilirubin were elevated in the 4 pigs on which post-mortem examination was done. The main macroscopic findings were generalized icterus, an orange-yellow liver, edema of the gall bladder wall and yellowish effusion in the abdominal and pericardial cavities. The most important microscopic changes were found in the liver and included tumefaction, degeneration and individual necrosis of the parenchyme, with ductal proliferation and cholestasis. The diagnosis was based on the clinical signs, macroscopic and histological findings and on the high levels of B₁ aflatoxin found in the corn and ration.

INDEX TERMS: Mycotoxins, aflatoxicosis, hepatotoxicosis, swine, pathology.

RESUMO.- Descreve-se um surto de aflatoxicose ocorrido no outono de 2004, em uma granja de suínos, no município de Sentinela do Sul, RS. O milho utilizado no arraçoamento dos animais e que causou a intoxicação, foi produzido e processado na propriedade. Morreram 7 porcas e 8 leitões, e foram relatados dois casos de aborto. Os sinais clínicos foram apatia, anorexia, icterícia, urina amarelada com sangue e fotossensibilização. A gama-glutamil transferase (GGT) e a bilirrubina total mostraram-se elevadas nos animais necropsiados. Os principais achados de necropsia incluíam icterícia generalizada, fígado amarelado-alaranjado, edema de parede da vesícula biliar e presença de

líquido amarelado nas cavidades abdominal e pericárdica. As lesões microscópicas mais importantes foram encontradas no fígado e consistiam em tumefação, degeneração e necrose individual de hepatócitos, proliferação de ductos biliares e colestase. O diagnóstico foi baseado nos sinais clínicos, nos achados de necropsia e de histopatologia e nos níveis altos de aflatoxina B₁ (milho 3140ppb, ração 4670ppb) encontrados no milho e na ração.

TERMOS DE INDEXAÇÃO: Micotoxinas, aflatoxicose, suínos, hepatotoxicose, patologia.

INTRODUÇÃO

Aflatoxinas são metabólitos fúngicos produzidos por linhagens de *Aspergillus flavus* var. *parasiticus* que possuem toxicidade variada e propriedades carcinogênicas (Miller 1981). O metabólito mais importante é a aflatoxina B₁, devido a sua elevada hepatotoxicidade e maiores concentrações nos substratos. As aflatoxinas são comumente encontradas em diversos alimentos utilizados para animais de produção, principalmente em grãos (Mallmann et al. 1994). Aflatoxicose tem sido associada ao con-

¹ Recebido em 5 de julho de 2004.

Aceito para publicação em 16 de julho de 2004.

² Setor de Patologia Veterinária, Faculdade de Veterinária, Universidade Federal do Rio Grande do Sul (UFRGS), Cx. Postal 15094, Porto Alegre, RS 91540-000. *Autor para correspondência. E-mail: davetpat@vortex.ufrgs.br

³ Laboratório de Análises Micotoxicológicas (LAMIC), Universidade Federal de Santa Maria (UFSM), Santa Maria, RS.

⁴ Mig-PLUS Nutrimentos Agropecuários Ltda, Casca, RS.

sumo de milho, sorgo, amendoim e pão mofado contaminados por aflatoxina (Cook et al. 1989). As condições para formação de aflatoxinas são muito variadas. A temperatura é um dos principais fatores envolvidos nesse processo e, em grãos, a faixa viável para a sua produção situa-se entre 11 e 37°C. Os fungos toxigênicos podem infectar os cultivos em crescimento, em consequência de danos causados por insetos e outros agentes e produzir toxinas antes da colheita, durante essa e após seu armazenamento (Mallmann et al. 1994). Períodos de seca durante o cultivo do milho também são apontados como predisponentes a produção de aflatoxinas (Coppock et al. 1989).

O quadro clínico da aflatoxicose está diretamente relacionado ao grau de contaminação do produto, tempo e quantidade de ração contaminada ingerida pelo animal e seu estado nutricional (Miller et al. 1982, Diekman & Green, 1992, Mallmann et al. 1994, Osweiler 1999). São relatados atraso no crescimento, carcinogênese, imunossupressão, teratogênese e hepatopatias agudas, subagudas e crônicas (Schoenau et al. 1994). Suínos e caninos são as espécies mais sensíveis, sendo normalmente animais jovens os mais afetados pela aflatoxicose (Mallmann et al. 1994). Na suinocultura, a aflatoxicose subclínica é responsável por desempenho produtivo baixo e também pela ocorrência de doenças oportunistas associadas com imunossupressão, levando a grandes prejuízos econômicos. (Mallmann et al. 1994). Perdas econômicas consideráveis, por baixo desempenho e imunossupressão, são observadas também na circovirose (Segalés et al. 2004). Em ambos os casos não há um tratamento específico (Osweiler 1999, Segalés et al. 2004). Para a aflatoxicose, práticas de manejo relacionadas à conservação e armazenamento do milho devem ser adotadas e são eficazes na sua prevenção (Osweiler 1999).

O presente trabalho descreve o quadro clínico-patológico observado em um surto de aflatoxicose, ocorrido em maio de 2004, em um rebanho suíno no município de Sentinela do Sul, RS.

MATERIAL E MÉTODOS

Sinais clínicos e dados epidemiológicos foram coletados junto ao proprietário e médico veterinário responsável. Foram necropsiados quatro animais na propriedade, um leitão e três porcas, duas com morte natural e os outros dois foram sacrificados em estado terminal.

Durante a necropsia fragmentos das vísceras foram coletados, fixados em formalina 10%, processados rotineiramente para a histopatologia (Prophet et al. 1992) e corados por hematoxilina e eosina (HE) (Allen 1992). Nos cortes histológicos de linfonodo e pulmão foram realizadas análises imunistoquímicas para circovirose suína, com anticorpo policlonal, na diluição de 1:1000, pela técnica streptavidina biotina, com DAB como cromógeno.

Amostras de sangue de uma das porcas e do leitão necropsiados, de um leitão apático e de dois leitões escolhidos aleatoriamente no rebanho, foram coletadas para a dosagem de gama-glutamil transferase (GGT)⁵ e bilirrubina total⁵. A gama-glutamil transferase foi determinada pelo teste cinético Szasz modificado (Szasz 1969) e a bilirrubina total pelo método Sims-Horn (Sims & Horn 1958). O milho moído, usado para a formulação da ração, e a mistura final da ração fornecida às porcas foram enviados para análise de micotoxinas⁶, realizada pela metodologia de extração, clarificação e derivação 100% automatizada e cromatografia líquida de alta eficiência (HPLC).

RESULTADOS

O surto ocorreu em maio de 2004, no município de Sentinela do Sul, RS. Na propriedade havia 18 porcas e cerca de 90 leitões desmamados. O milho usado no arraçamento dos animais era produzido na propriedade e, segundo o proprietário, foi moído ainda úmido. As porcas e as leitogadas eram mantidas em sistema de criação ao ar livre (SISCAL) e, no momento do desmame, os animais eram confinados num galpão de madeira, em baias coletivas de cama sobreposta em casca de arroz. No total, morreram 7 porcas e 8 leitões e foram relatados casos de aborto em duas fêmeas (Fig. 1).

As porcas doentes eram alocadas em baias individuais no

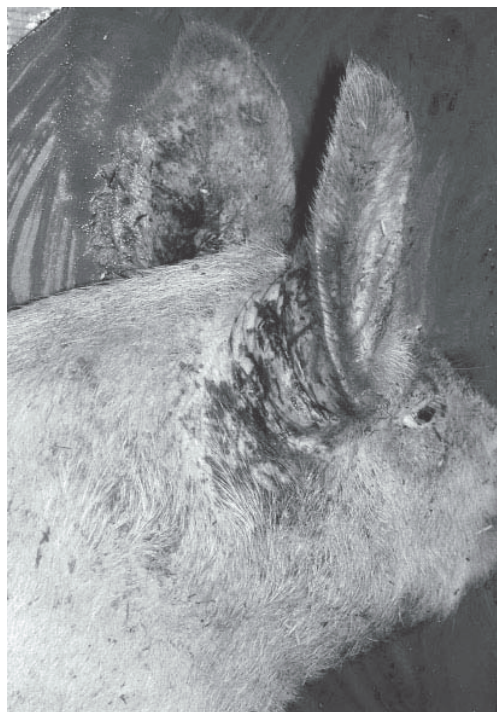

Fig. 1. Fotossensibilização na aflatoxicose em suíno, apresentando a pele na base da orelha com ulceração e formação de crostas.


Quadro 1. Perfil enzimático observado no surto de aflatoxicose em suínos

Amostra	Bilirrubina total (mg/dl)	GGT (UI)
Valores de referência ^a	0-10	10-60
Porca necropsiada	13,8	67,5
Leitão necropsiado	12,9	64,2
Leitão doente	14,7	81,1
Amostra aleatória	1,2	57,3
Amostra aleatória	1,1	69,2

^a Radostits et al. 2000.

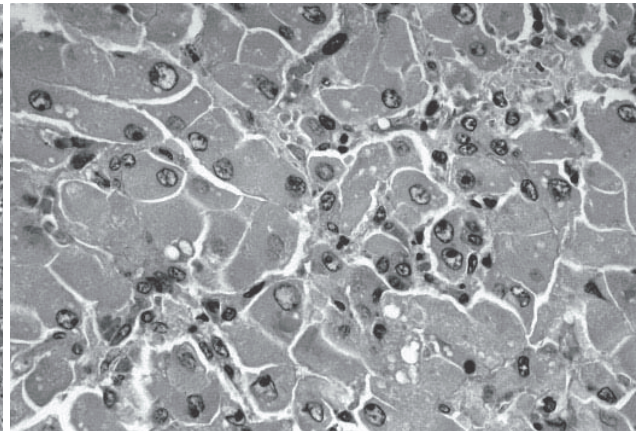
⁵ Laboratório de Análises Clínicas Veterinárias (LACVET), UFRGS, Av. Bento Gonçalves 9090, Porto Alegre, RS.

⁶ Laboratório de Análises Micotoxicológicas (LAMIC), UFSM, Santa Maria, RS.



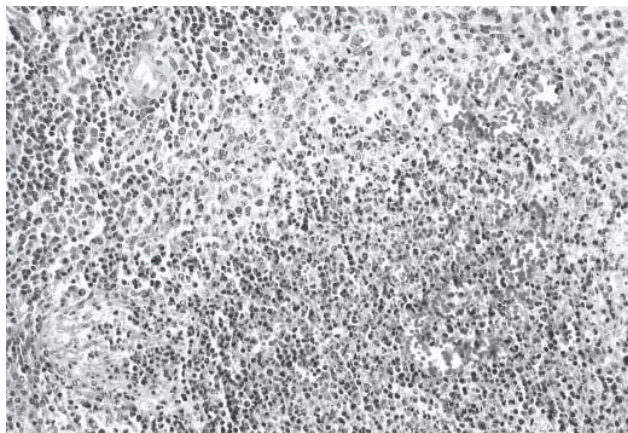
2

Fig.2. Tumefação, degeneração e necrose individual de hepatócitos e proliferação de ductos biliares, na aflatoxicose de suíno. HE, obj.20.



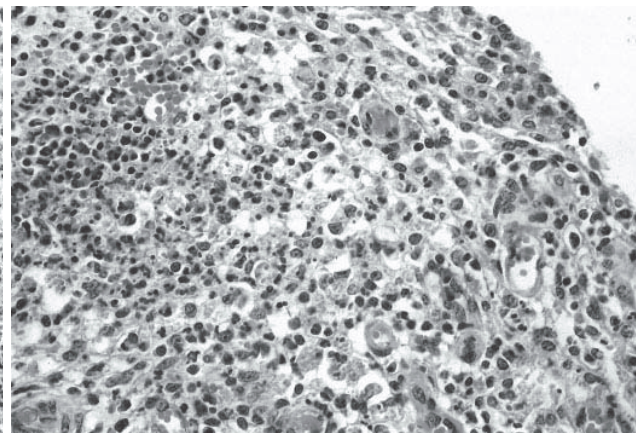
3

Fig.3. Megalocitose, tumefação, degeneração e necrose de hepatócitos, na aflatoxicose de suíno. HE, obj.40.



4

Fig.4. Necrose dos centros foliculares de linfonodo mesentérico com infiltração por polimorfonucleares e hemorragia, na aflatoxicose de suíno. HE, obj.20.



5

Fig.5. Necrose de centro folicular com infiltrado de polimorfonucleares em linfonodo mesentérico, na aflatoxicose de suíno. HE, obj.40.

galpão de terminação e continuavam recebendo a mesma alimentação. Os sinais clínicos demonstrados pelas porcas em lactação foram de apatia, anorexia, icterícia, urina de coloração amarelada contendo sangue, e fotossensibilização (Fig. 2). Nos animais jovens os principais sinais clínicos eram de apatia, anorexia e refugagem. Até metade do mês de junho, os animais estavam com pouco ganho de peso e as porcas restantes ainda apresentavam anorexia e estado corporal ruim. O perfil enzimático observado está sumarizado no Quadro 1.

Na necropsia, os achados mais significativos foram de icterícia generalizada, coleção moderada a acentuada de líquido amarelado nas cavidades abdominal e pericárdica, edema das serosas intestinais, fígado amarelo-alaranjado, com áreas multifocais de coloração vermelho escura (Fig. 3) e edema de vesícula biliar. Os principais achados histológicos foram observados no fígado e consistiam em tumefação e degeneração moderada difusa de hepatócitos, desorganização dos cordões celulares e congestão moderada. Necrose individual de hepatócitos, corpos apoptóticos, discreta proliferação de ductos biliares e colestase

Quadro 2. Análise de micotoxinas em milho e ração de suínos com aflatoxicose^a

Amostra	Aw ^b	Micotoxinas em ig/kg (ppb)						
		Aflatoxinas				Zearalenona	Fumonisina	
		B ₁	B ₂	G ₁	G ₂		B ₁	B ₂
Milho	0,768	3140	195	585	50	ND ^c	ND	ND
Ração	0,722	4670	270	1115	85	ND	37,6	ND

^a LAMIC UFSM, Santa Maria, RS.

^b Atividade de água.

^c Não detectado.

também foram observados (Fig. 4). Os animais com fotossensibilização apresentavam dermatite necrótica com áreas de acantose e hiperqueratose. Necrose folicular leve associada à infiltração acentuada por polimorfonucleares foi observada em linfonodo mesentérico de uma porca (Fig. 5). Uma das porcas e o leitão apresentaram pneumonia intersticial e bronquite purulenta acentuadas. O resultado da imunistoquímica para circovírus foi negativo em todos animais. As análises

micotoxicológicas realizadas no milho moído e na ração são apresentadas no Quadro 2.

DISCUSSÃO E CONCLUSÃO

O diagnóstico do surto foi baseado no histórico, na epidemiologia, nos sinais clínicos, achados de necropsia e histopatológicos e nos níveis elevados de aflatoxina B₁ encontrados no milho moído e na ração consumidos pelos animais. Temperatura, umidade e armazenamento são fatores importantes na produção de aflatoxina (Ketterer et al. 1982, Cook et al. 1989, Osweiler 1999). É provável que a umidade elevada na colheita, no armazenamento e na moagem do milho e o período de seca registrado no Estado durante o verão tenham favorecido a proliferação do fungo e produção de toxinas nesse surto.

Os casos de aborto ocorridos na propriedade podem estar associados a aflatoxicose, e devem estar relacionados com a doença sistêmica das porcas afetadas. Abortos em suínos já foram atribuídos ao consumo de grãos de sorgo (Ketterer et al. 1982) e ração a base de milho contaminado (Fiorentin et al. 1986); no entanto, esta não é uma manifestação comum da aflatoxicose em suínos (Osweiler 1999). A fotossensibilização observada nesse surto deve-se à lesão hepática, decorrente da aflatoxicose, associada à exposição dos animais ao sol no sistema de criação ao ar livre.

Embora animais jovens sejam mais suscetíveis à intoxicação por aflatoxinas, neste caso, a maior incidência nos animais adultos talvez tenha relação com o maior período de consumo da ração contaminada e ao fato dos hormônios esteróides exacerbarem a função oxidase hepática ocasionando maior ativação de aflatoxina B₁ em um metabólito mais tóxico, B₁-2,3-hepóxido (Swick 1984). Dissociação e necrose individual de hepatócitos e glóbulos eosinofílicos intracitoplasmáticos relatadas neste trabalho, ocorrem na aflatoxicose e são observados em casos de circovirose suína; no entanto, o resultado da imunistoquímica foi negativo para circovírus. Pneumonia intersticial e a bronquite purulenta, observadas neste estudo, podem estar relacionadas à imunossupressão causada pela aflatoxicose; a necrose nos folículos linfóides corrobora com esta suspeita. O aumento dos níveis séricos de GGT e da bilirrubina total são indicativos de necrose hepática e colestase (Kaneko et al. 1989) observadas no exame histológico. Os níveis de GGT no animal doente e nas amostras aleatórias sugerem que maior número de animais do rebanho estava desenvolvendo a doença. Os achados microscópicos encontrados no fígado, sinais clínicos, níveis de aflatoxina

presentes no milho e na ração, são indicativos de um quadro subagudo de aflatoxicose suína.

REFERÊNCIAS

- Allen T.C. 1992. Hematoxylin and Eosin, p.53-58. In: Prophet E.B., Mills B., Arrington J.B. & Sobin L.H. (ed.) Laboratory Methods in Histotechnology. Armed Forces Institute of Pathology, Washington, DC. 279 p.
- Cook W.O., Van Alstine W.G. & Osweiler G.D. 1989. Aflatoxicosis in Iowa swine: eight cases (1983-1985). J. Am. Vet. Med. Assoc. 194(4):554-558.
- Coppock R.W., Reynolds R.D., Buck W.B., Jacobsen B.J., Ross S.C & Mostrom M.S. 1989. Acute aflatoxicosis in feeder pigs, resulting from improper storage of corn. J. Am. Vet. Med. Assoc. 195(10):1380-1381.
- Cornelius C.E. 1989. Liver function, p.364-397. In: Kaneko J. J., Harvey J. W. & Bruss M. L. (ed.) Clinical Biochemistry of Domestic Animals. 4th ed. Academic Press, San Diego, California.
- Diekman M.A. & Green M.L. 1992. Mycotoxins and reproduction in domestic livestock. J. Anim. Sci. 70:1615-1627.
- Ketterer P.J., Blaney B.J., Moore C.J., McInnes I.S. & Cook P.W. 1982. Field cases of aflatoxicosis in pigs. Aust. Vet. J. 59:113-117.
- Mallmann C.A., Santurio J.M. & Wentz I. 1994. Aflatoxinas - Aspectos clínicos e toxicológicos em suínos. Ciência Rural, Santa Maria, 24(3):635-643.
- Miller D.M., Stuart B.P. & Crowell W.A. 1981. Experimental aflatoxicosis in swine: morphological and clinical pathological results. Can. J. Comp. Med. 43:343-351.
- Miller D.M., Crowell W.A. & Stuart B.P. 1982. Acute aflatoxicosis in swine: clinical pathology, histopathology, and electron microscopy. Am. J. Vet. Res. 43(2):273-277.
- Osweiler G.D. 1999. Mycotoxins, p. 731-740. In: Straw B.E., D'Allaire S., Mengeling W.L. & Taylor D.J. (ed.) Diseases of Swine. 8th ed. Iowa State University Press, Ames.
- Prophet E.B., Mills B., Arrington J.B. & Sobin L.H. 1992. Laboratory Methods in Histotechnology. Armed Forces Institute of Pathology, Washington, DC. 279 p.
- Radostits O.M., Gay C.C., Blood D.C. & Hinchcliff K.W. 2000. Veterinary Medicine. 9th ed. Baillière Tindall, London. 1763 p.
- Schoenau L.S.F, Varaschin M., Salles M. W. S., Santurio J. M. & Barros C.S.L. 1994. Aflatoxicose em suínos. Ciência Rural, Santa Maria, 24(2):349-354.
- Segalés J., Domingo M., Chianini F., Majó N., Dominguez J., Darwich L & Mateu E. 2004. Immunosuppression in postweaning multisystemic wasting syndrome affected pigs. Vet. Microbiol. 98:151-158.
- Sims F.H. & Horn C. 1958. Some observations on Powel's method for the determination of serum bilirubin. Am. J. Clin. Path. 29:412.
- Szasz G. 1969. A kinetic photometric method for serum gamma-glutamyl transpeptidase Clin. Chem. 15: 124-136.