



ARTIGO DE REVISÃO

Abordagem cirúrgica da efusão pleural parapneumônica e suas complicações

Surgical treatment of parapneumonic pleural effusion and its complications

José Carlos Fraga¹, Peter Kim²

Resumo

Objetivo: o tratamento cirúrgico do derrame parapneumônico na criança é controverso, sendo a abordagem baseada fundamentalmente na experiência pessoal e no pequeno número de casos relatados. O objetivo deste artigo é o de apresentar uma revisão bibliográfica dos principais trabalhos e experiência dos autores no tratamento cirúrgico do derrame parapneumônico na criança.

Fonte dos dados: foram utilizados dados de artigos científicos pesquisados através dos bancos de dados Medline e Lilacs.

Síntese dos dados: o derrame parapneumônico tem indicação de drenagem cirúrgica quando apresenta, à toracocentese, aspecto purulento, bactéria no Gram ou cultura, e análise bioquímica com pH menor que 7,0 e glicose menor que 40mg/dl. A drenagem cirúrgica depende da fase do derrame. Na fase aguda, é suficiente a drenagem torácica fechada; na fase fibrinopurulenta, é indicada toracoscopia; na fase organizada, a toracotomia é realizada em crianças com condições anestésicas, e a pleurostomia, naquelas debilitadas e com estado geral comprometido. A ecografia é útil, e, na maioria das vezes, fundamental, para definir a fase do derrame pleural.

Conclusões: o tratamento cirúrgico do derrame parapneumônico complicado deve ser feito o mais precocemente possível, e o tipo de procedimento a ser realizado depende da fase do derrame pleural. Nas crianças que necessitam de drenagem cirúrgica, a ecografia é fundamental, para determinar a fase evolutiva do derrame parapneumônico.

J Pediatr (Rio J) 2002; 78 (Supl.2): S161-S170: derrame pleural, drenagem postural, cirurgia.

Abstract

Objective: surgical treatment of parapneumonic pleural effusion in children is controversial. The type of intervention is based mainly on personal experience and on the small number of reported cases. This article aims at presenting a literature review and the authors' experience in the surgical management of parapneumonic pleural effusion in children.

Sources: data were searched in the Medline and Lilacs databases.

Summary of the findings: complicated parapneumonic effusion should be surgically drained if thoracentesis reveals the presence of pus, positive Gram stain or culture, or pH less than 7.0 or glucose less than 40 mg/dl. The surgical drainage depends on the stage of parapneumonic pleural effusion: at the acute stage closed thoracostomy drainage is enough; at the fibrinopurulent stage thoracoscopy is indicated; at organizational stage thoracotomy can be performed in children with stable anesthetic conditions, and open thoracostomy drainage should be used in patients in a poor state of health. Echography is very important to evaluate the staging of parapneumonic effusion.

Conclusions: surgical treatment of complicated parapneumonic effusion should be done as early as possible, and the kind of procedure depends on the stage of pleural effusion. In children with complicated parapneumonic effusion echography is very important to evaluate the staging of parapneumonic effusion.

J Pediatr (Rio J) 2002; 78 (Supl.2): S161-S170: pleural effusion, surgical drainage, surgery.

-
1. Professor Adjunto de Cirurgia Pediátrica, Faculdade de Medicina, Universidade Federal do Rio Grande do Sul (UFRGS). Doutor em Medicina pela UFRGS. Professor Orientador do Curso de Pós-Graduação em Medicina-Cirurgia da UFRGS. Cirurgião do Setor de Cirurgia Torácica Infantil, Hospital de Clínicas de Porto Alegre, RS, Brasil.
 2. Professor Associado de Cirurgia Pediátrica, Faculdade de Medicina, Universidade de Toronto. Cirurgião Pediátrico do "The Hospital for Sick Children", Toronto, Ontário, Canadá.

Introdução

O derrame pleural ocorre frequentemente em crianças com pneumonia, com incidência variando de 21 a 91%¹. A análise macroscópica, bioquímica e bacteriológica deste líquido pleural parapneumônico avalia a necessidade da drenagem cirúrgica.

O tratamento cirúrgico do derrame parapneumônico complicado na criança é controverso, e tem sido baseado na experiência pessoal e no limitado número de casos relatados na literatura². As decisões cirúrgicas são influenciadas por uma série de variáveis, tais como idade e estado clínico do paciente, resposta à antibioticoterapia, microrganismos na cultura e estágio e duração do empiema². Os tratamentos possíveis incluem somente antibióticos, ou antibióticos associados à toracocentese³, drenagem torácica fechada⁴, fibrinolíticos⁵, toracosopia⁶⁻⁸, minitoracotomia^{9,10}, drenagem torácica aberta³ ou toracotomia usual^{11,12}.

Apesar de não haver consenso, o manejo do derrame parapneumônico complicado deve ser realizado de maneira organizada e sistemática, a fim de determinar a indicação e o tipo de drenagem cirúrgica, que deve ser realizada o mais precocemente possível. Isso possibilita uma abordagem mais racional, com redução de custos do tratamento e possibilidade de análise e comparação futura dos resultados¹³.

Definição

O derrame pleural associado à pneumonia é denominado derrame parapneumônico. Esse derrame é classificado como *complicado* e *não complicado*¹⁴.

O derrame parapneumônico *não complicado* é um exsudato reacional à infecção pulmonar adjacente e, em geral, é reabsorvido com o tratamento antibiótico e a cura da infecção pulmonar. Ele é um derrame não purulento, sem germes no exame direto (Gram) ou na cultura, com análise bioquímica mostrando pH maior que 7,2, glicose maior que 40 mg/dl e desidrogenase láctica (LDH) menor do que 1.000 UI/l¹⁴.

O derrame parapneumônico *complicado* é purulento, ou apresenta gérmen na cultura ou no Gram, ou a análise bioquímica mostra pH menor que 7,0, glicose menor do que 40 mg/dl e LDH maior do que 1.000 UI/l¹⁴. O empiema, definido como o acúmulo de pus intrapleural, é o típico derrame parapneumônico complicado.

Independentemente da presença ou não de pus ou gérmen no líquido, o derrame complicado deve ser manejado como empiema, já que há uma grande tendência à loculação e, se não tratado adequadamente, evolui para a supuração franca. A detecção do derrame parapneumônico complicado carrega aumento significativo da morbidade e mortalidade⁸, e sua presença sempre requer drenagem cirúrgica¹⁴.

Fisiopatologia

Como inicialmente definido, pela Sociedade Torácica Americana, em 1962, a evolução do derrame pleural parapneumônico exibe três fases bem distintas¹⁵. Se ele for inadequadamente tratado, pode progredir através de todas as fases¹⁴. A primeira, denominada de *fase aguda ou exsudativa* (tão curta quanto 48 horas), é caracterizada pela

rápida efusão de fluido estéril para o espaço pleural. A origem deste líquido ainda não é bem estabelecida, mas ele provavelmente origina-se do espaço intersticial do pulmão¹⁴. Este líquido, neste estágio, caracteristicamente tem pequena quantidade de leucócitos e LDH, bem como níveis normais de pH e de glicose¹⁶, pode ser facilmente drenado, e o pulmão reexpande rapidamente.

Se o tratamento antibiótico não for adequado, em algum momento, as bactérias do processo pneumônico contíguo invadem o espaço pleural, iniciando a segunda fase, denominada de *fase fibrinopurulenta* (de 2 a 10 dias do início do processo). Este estágio é caracterizado pelo acúmulo de grande quantidade de líquido pleural, com muitos leucócitos polimorfonucleares, bactérias e restos celulares. A fibrina é a seguir formada e depositada sobre ambas as pleuras, visceral e parietal, havendo uma tendência à formação de septos, com loculação do derrame. A loculação previne a disseminação do empiema, mas torna difícil a remoção do líquido da cavidade pleural. À medida que este estágio progride, o líquido pleural tende a apresentar baixos níveis de pH e de glicose e elevados valores de LDH¹⁴. Para ocorrer reexpansão do pulmão, é necessário ruptura dos septos e remoção de toda a fibrina.

A última fase, denominada de *fase organizada* (2 a 4 semanas após infecção primária), é caracterizada pela presença de fibroblastos nas superfícies de ambas as pleuras, visceral e parietal, que originam uma membrana espessa e inelástica, que cobre o pulmão e reduz sua expansibilidade. Mesmo após a remoção de todo o líquido e da fibrina da cavidade pleural, não ocorre a expansão completa do pulmão. Neste estágio, o líquido pleural é espesso, e se o paciente não for adequadamente tratado, o fluido pode drenar espontaneamente para o pulmão, produzindo uma fístula broncopleural¹⁴.

Diagnóstico

A apresentação clínica do derrame parapneumônico é indistinguível da pneumonia subjacente, e, geralmente, ambas se manifestam por febre, taquicardia, taquipnéia, dispnéia e tosse produtiva. Crianças maiores podem se queixar de dor torácica pleurítica. Exame clínico mostra redução do murmúrio vesicular e macicez à percussão do hemitórax envolvido.

O diagnóstico é feito freqüentemente por radiografia de tórax, obtida em posições ântero-posterior e perfil. O líquido pleural pode ocupar todo o hemitórax, com desvio do mediastino e da traquéia para o lado contralateral. A ecografia é o melhor exame para diagnóstico de líquido pleural e, principalmente, da presença e quantidade de fibrina neste líquido, determinando o estágio do derrame¹⁷. A tomografia computadorizada é mais utilizada para avaliar complicações do derrame parapneumônico, tais como extensão da pneumonia, necrose pulmonar, pneumatoceles, abscesso

pulmonar, fístula broncopleural, bem como excluir outras doenças, como abscessos subdiafragmáticos e derrames originados de tumores do pulmão, da parede torácica, do mediastino ou do fígado¹⁷.

A identificação do tipo de líquido pleural parapneumônico somente é possível através da realização de toracocentese diagnóstica. O procedimento também é útil para isolar e identificar o germen causador da infecção. A toracocentese deve ser realizada idealmente antes do início dos antibióticos, especialmente se houver, em radiografia torácica em decúbito lateral, derrame pleural maior do que 1 cm entre o pulmão e a parede torácica¹⁴. O líquido deve ser avaliado quanto ao aspecto e a cor, e a seguir, encaminhado para exame bacteriológico e bioquímico. Alguns testes utilizados para detecção rápida de antígenos no líquido pleural, como é o caso da aglutinação de partículas de látex, têm sido utilizados para identificação de antígenos capsulares de pneumococos e de *Haemophilus influenzae* tipo b¹⁸. Isso possibilita a detecção precoce do agente causal do processo pneumônico.

Tratamento

Recentes estudos têm enfatizado a importância do tratamento precoce e agressivo do derrame parapneumônico complicado. Embora o manejo permaneça controverso, é importante, além do uso de antibióticos parenterais adequados, que este derrame seja tratado o mais precocemente possível e de acordo com o estágio de evolução da doença^{8,19}.

A drenagem cirúrgica do empiema é baseada fundamentalmente no exame do líquido pleural (Figura 1), sendo indicativo de drenagem a presença de líquido purulento, germen na cultura ou no Gram e análise bioquímica, com pH menor que 7,0, ou glicose menor que 40 mg/dl. Crianças que apresentam líquido pleural parapneumônico com pH entre 7,0 e 7,2, ou LDH maior que 1.000 UI/ml, devem ser consideradas individualmente¹⁴. Na presença de um derrame volumoso, com a criança apresentando-se febril e em mal estado, a drenagem deve ser instituída; na criança estável, com pequeno derrame, pode ser útil uma nova toracocentese, após intervalo de 12 a 24 h (Figura 1).

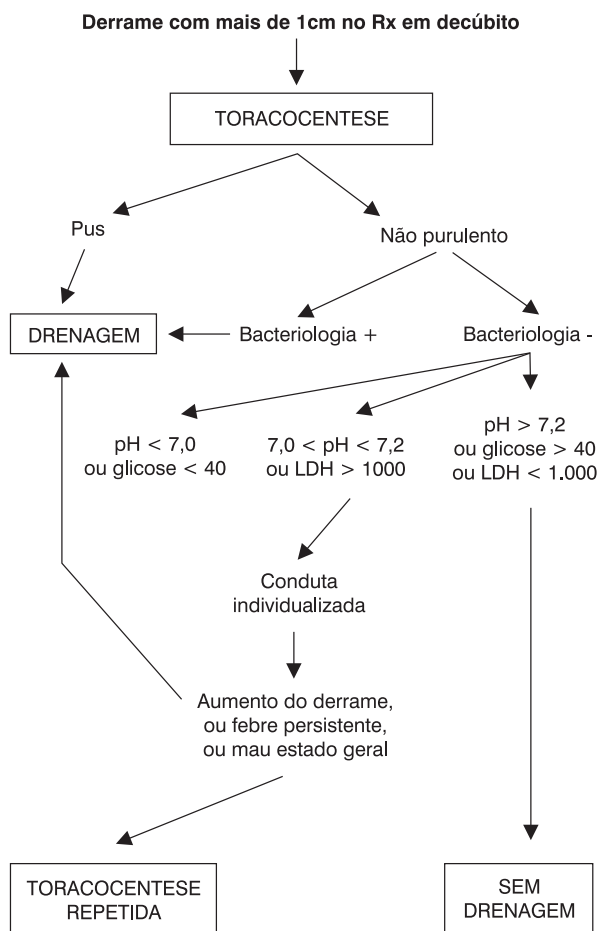


Figura 1 - Manejo do empiema¹³

A presença de derrame pleural septado não é por si só indicação de drenagem cirúrgica^{14,20,21}. É importante a análise do líquido pleural, já que as loculações podem indicar apenas intensa resposta inflamatória no espaço pleural, sem haver necessariamente complicação do líquido através da presença de bactéria, ou de valores baixos de pH ou de glicose. Entretanto, a maioria das crianças com derrame pleural loculado apresenta alguma anormalidade no líquido pleural, indicativa de drenagem^{14,21}.

O manejo do derrame parapneumônico complicado tem sido baseado no conhecimento da história natural do derrame, sendo que o tipo de drenagem cirúrgica depende do estágio do mesmo (Figura 2).

Na fase aguda, a colocação de um dreno torácico calibroso na porção mais inferior do derrame é geralmente suficiente para retirar todo o líquido pleural e permitir a reexpansão do pulmão¹⁴.

Em derrames complicados, na fase fibrinopurulenta, é importante remover a fibrina e romper as septações pleurais, a fim de permitir reexpansão completa do pulmão (Figura 2). O material fibrinopurulento não é totalmente removido através da drenagem torácica (mesmo quando se utilizam drenos calibrosos), devido ao espessamento do líquido e das septações que tornam o derrame loculado.

Nessa fase, torna-se necessário a realização de toracoscopia (Figura 2).

Em derrame na fase organizada, em que o pulmão não consegue expandir, mesmo após a remoção do líquido pleural, o tratamento definitivo pode ser realizado por toracotomia e limpeza de todo o material pleural, quando a criança tem condições clínicas de resistir a uma cirurgia de grande porte, ou por pleurostomia, naqueles pacientes debilitados e com alto risco anestésico. Esses procedimentos têm sido usados cada vez com menos frequência em crianças, pois, na maioria dos casos, se realiza intervenção cirúrgica nas fases aguda e fibrinopurulenta do derrame²⁰.

Tipos de drenagem pleural

A remoção do líquido pleural permanece como procedimento fundamental no tratamento do derrame parapneumônico complicado. A retirada do líquido pleural permite a expansão do pulmão e o contato entre as pleuras, com conseqüente obliteração do espaço pleural e cura da infecção.

A drenagem pleural pode ser realizada por drenagem tubular fechada, toracotomia ou toracoscopia. A indicação do momento ideal de realização de cada uma delas foi discutida previamente.

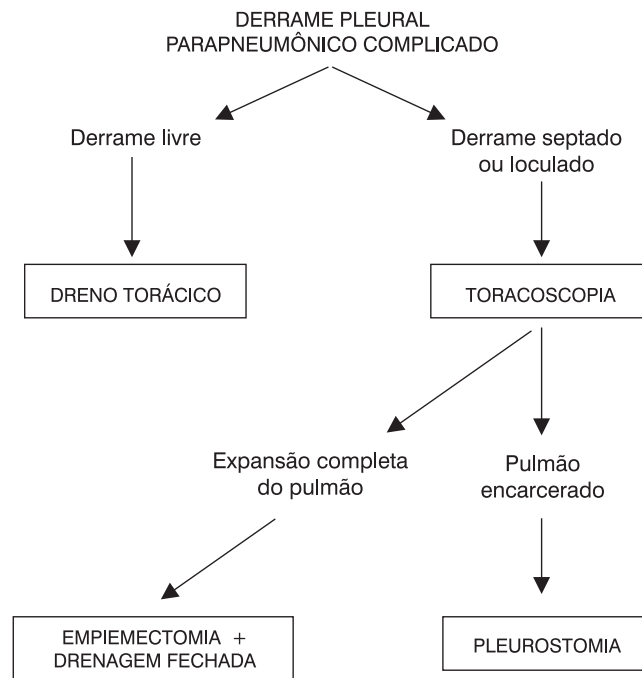


Figura 2 - Tipos de drenagem no empiema

Drenagem tubular fechada

Para a drenagem torácica de derrame parapneumônico prefere-se a utilização de drenos tubulares de silicone, com vários orifícios laterais. Eles são firmes, mas maleáveis, baratos e provocam mínima reação da pele ou da pleura. Deve-se usar o dreno mais calibroso possível, pois eles têm menor propensão à obstrução.

A drenagem pleural fechada de líquido é realizada na porção mais inferior da coleção líquida, na linha axilar posterior. Nos derrames sem septação, as porções mais inferiores geralmente correspondem ao 5º ou 6º espaços intercostais. O ideal é verificar a região mais inferior do derrame através de toracocentese, realizada imediatamente antes da inserção do dreno. Deve-se evitar a colocação de dreno abaixo do 6º ou 7º espaços intercostais, devido ao risco de lesão do diafragma ou de vísceras abdominais. O dreno deve preferentemente ser deixado em selo d'água, sem aspiração.

Para a inserção do dreno torácico, é importante sedação da criança, se as condições clínicas permitirem, com midazolam ou hidrato de cloral, e adequada imobilização através de contensão (técnica de "mumificação"). Anestesia geral pode ser utilizada em crianças que apresentem condições anestésicas. A criança é colocada em decúbito dorsal, com braço e antebraço homolateral elevados, a fim de alargar os espaços intercostais. Pequeno coxim é colocado sob o hemitórax a ser drenado. Faz-se anti-sepsia do hemitórax com iodoform aquoso, e anestesia da pele, tecido subcutâneo e pleura parietal no local de colocação do dreno com lidocaína. A punção dos espaços intercostais inferiores confirma o correto local da drenagem torácica. Após ser estabelecido o local da colocação do dreno, realiza-se incisão de pele com bisturi, do tamanho do dreno a ser inserido. Incisões grandes podem provocar escape de ar, com conseqüente enfisema subcutâneo. A seguir, divulga-se o subcutâneo e a musculatura intercostal com pinça hemostática, até ocorrer penetração da cavidade pleural. É importante que a dissecação seja realizada junto à borda superior da costela inferior do espaço intercostal, para evitar lesão dos vasos intercostais. Não se deve seccionar a musculatura, pelo risco de sangramento. O dreno é então introduzido no espaço pleural, acoplado à pinça utilizada previamente para abrir o orifício de drenagem, conectado ao sistema de drenagem e fixado à pele com fio não-absorvível. O ponto de fixação é colocado em forma de "U", e amarrado de maneira que possa ser utilizado para fechar o orifício de drenagem no momento da retirada do dreno. Antes da fixação do dreno, deve-se ter cuidado de não deixar nenhum orifício do mesmo para fora da cavidade torácica. Realiza-se então curativo com gaze e micropore.

Radiografia de tórax (ântero-posterior e perfil) deve ser realizada logo após a drenagem torácica, a fim de avaliar a posição do tubo e a reexpansão pulmonar. Cuidadosa monitorização diária da natureza e volume da drenagem deve ser realizada até que o tubo seja removido.

O dreno torácico deve ser removido quando a drenagem líquida for mínima e quando não houver escape de ar. O clampeamento do dreno antes da remoção é bastante discutível, e não é realizado rotineiramente por nós. Durante a retirada do dreno, é fundamental o fechamento rápido do seu orifício de inserção na pele, para evitar a entrada de ar para a cavidade pleural. Radiografia torácica deve ser realizada 6 a 12 horas após a remoção do dreno, para confirmar a expansão completa do pulmão.

Toracotomia

A drenagem pleural do líquido parapneumônico complicado pode ser feita por toracotomia, que é útil para drenagem do líquido pleural, ruptura das aderências e remoção da fibrina, bem como, quando necessário, ressecção de tecido pulmonar necrótico, ou que apresente fístula broncopleural^{22,23}. Esse procedimento cirúrgico foi erradamente denominado, no passado, de decorticação ou decorticação precoce. Esse termo não deve ser utilizado, já que, na realidade, não se realiza uma verdadeira decorticação, com remoção de pleura, mas sim a limpeza de todo o conteúdo intrapleural, cuja melhor denominação seria "empiemectomia" (Figura 2).

A toracotomia era preconizada em derrames na fase fibrinopurulenta ou organizada²³, e poderia ser realizada através de incisão póstero-lateral clássica²³, ou por minitoracotomia^{9,10}. Devido às complicações associadas ao procedimento, especialmente deformidade da parede torácica, perda sangüínea significativa e maior probabilidade de ressecção de parênquima pulmonar e de fístula broncopleural, ou pneumonia pós-operatória, ele é realizado atualmente somente em casos de derrame complicado, em estágio organizado. Importante considerar que, diferente do paciente adulto, o espessamento pleural observado em derrame parapneumônico complicado em crianças tem um curso benigno, resolvendo espontaneamente, sem necessidade de intervenção cirúrgica²⁴.

Com a crescente utilização da videocirurgia pediátrica, a toracosopia tornou-se o procedimento ideal para crianças com derrame complicado em estágio fibrinopurulento, apresentando inúmeras vantagens em relação a toracotomia, como: menos dor pós-operatória e retorno mais precoce às atividades; reduz a ansiedade dos pais no cuidado pós-operatório e o tempo de internação das crianças; reduz a possibilidade de ressecção de parênquima pulmonar e a necessidade de transfusão sangüínea; evita toracotomia e suas seqüelas, com ótimo resultado estético; encoraja pediatras a encaminharem pacientes com derrame complicado precocemente para avaliação cirúrgica²⁵.

A pleurostomia tem sido utilizada em crianças com derrame complicado na fase organizada, que se apresentam em mal estado, debilitadas, em que uma anestesia ou cirurgia de grande porte carrega alto risco. Este procedimento somente deve ser realizado após certificação de que o pulmão está aderido e encarcerado, sem risco de colapso

após a abertura da cavidade pleural. Através de incisão torácica realizada na porção mais inferior da cavidade líquida, pequena porção de costela é ressecada, mantendo-se o periósteo. A seguir, a pele e o subcutâneo são liberados da borda da abertura torácica, de tal maneira que a pele possa ser suturada na pleura parietal. Esta abertura possibilita a drenagem das secreções, lavagem da cavidade e gradativa reexpansão pulmonar. Outra vantagem deste método é a possibilidade de alta hospitalar precoce. Entretanto, é importante que a abertura pleural esteja situada na porção mais inferior da cavidade líquida, para evitar acúmulo de secreção intratorácica abaixo do nível da pleurostomia.

Toracoscopia

A toracoscopia tem sido usada em adultos com empiema, com bons resultados. Em crianças, Kehr e Rodgers⁶ foram os primeiros a descrever o sucesso da toracoscopia no tratamento de empiema. Eles enfatizaram que a toracoscopia é um procedimento minimamente invasivo, que permite a lavagem e remoção da fibrina da cavidade pleural, bem como a colocação de um dreno torácico bem posicionado sob visão direta e que, quando utilizada precocemente, reduz a necessidade de outros procedimentos cirúrgicos.

A toracoscopia pode ser realizada com ou sem equipamento de vídeo. Apesar da toracoscopia videoassistida possibilitar melhor visualização da cavidade pleural, a pleuroscopia com pequeno mediastinoscópio possibilita adequada limpeza e aspiração de todo o material pleural, também propiciando expansão completa do pulmão²⁶. Comparação da utilização de toracoscopia videoassistida ou pleuroscopia com mediastinoscópio, em crianças com derrame parapneumônico complicado, não mostrou diferença estatisticamente significativa quanto ao tempo de realização do procedimento, tempo de drenagem torácica pós-operatória e tempo de internação²⁰.

A toracoscopia é especialmente indicada no derrame parapneumônico na fase fibrinopurulenta (Figura 2), já que possibilita a ruptura das aderências e a remoção da fibrina e material infectado, com liberação de todas as superfícies pulmonares, incluindo as diafragmáticas, permitindo a reexpansão completa do pulmão e a melhora da infecção⁶. A toracoscopia também tem sido indicada em crianças com empiema, nas quais a drenagem com dreno tubular fechado não foi suficiente para remoção de todo o líquido pleural²⁷. Klena *et al.*¹⁹ sugerem que o procedimento seja indicado precocemente em derrames septados, após a drenagem torácica, em crianças que permaneçam doentes. Merry *et al.*²⁸, em revisão de 23 crianças com empiema submetidas à toracoscopia, relatam que, em 19 destas crianças, a toracoscopia foi indicada como procedimento inicial de drenagem. A indicação da toracoscopia foi a presença de derrame loculado, diagnosticado pela insuficiência de drenagem de todo o líquido através da toracocentese, ou através de radiografia de tórax, ecografia ou tomografia

computadorizada²⁸. Subramaniam *et al.*²⁵ recentemente compararam toracoscopia com toracotomia em crianças com empiema, e observaram que a toracoscopia reduz significativamente o tempo cirúrgico, a necessidade de ressecções pulmonares, a perda sanguínea transoperatória e a necessidade de transfusão de sangue, a necessidade de analgésicos, a duração da drenagem torácica e o tempo de internação hospitalar.

Apesar de não existir nenhum estudo randomizado e controlado em crianças que compare este método com outros, prospectivamente, também indicamos a toracoscopia como procedimento inicial de drenagem em derrames parapneumônicos complicados loculados ou septados (Figura 2).

A toracoscopia é realizada sob anestesia geral, com a criança intubada e em decúbito lateral. Quando começamos a realizar o procedimento, realizávamos intubação seletiva do pulmão contralateral; entretanto, nos últimos pacientes, foi possível a realização da toracoscopia sem necessidade de intubação seletiva. Realizamos o procedimento com 2 trocateres de 5 mm: o primeiro é colocado através de uma pequena incisão abaixo do mamilo. Em crianças com dreno torácico prévio, o procedimento geralmente inicia pelo orifício do dreno. Preconizamos a entrada no espaço pleural inicialmente com pinça hemostática, e então, a seguir, introduzimos o trocater. Não achamos necessidade de insuflação de CO₂ pelo trocater, preconizada por alguns para favorecer o colapso pulmonar^{25,29}. Após inspeção da cavidade com ótica de 4 ou 5 mm, o segundo trocater é colocado na porção mais baixa do derrame pleural. Este orifício é usado posteriormente para a colocação do dreno torácico pós-operatório. Após a colocação dos trocateres, e sob visão direta, introduzem-se aspirador e pinças de dissecação, para remover o líquido e liberar todas as septações e aderências, especialmente as mediastinais e diafragmáticas, permitindo reexpansão completa do pulmão. O procedimento somente termina quando o pulmão está completamente liberado e é capaz de expandir livremente, com pressão ventilatória positiva. O dreno torácico é então colocado sob visão direta, e a pequena incisão torácica fechada com fio absorvível.

A toracoscopia para crianças com derrame parapneumônico complicado está ganhando cada vez mais adeptos. Embora a maioria dos relatos seja retrospectivo, com pequeno número de crianças, o procedimento tem-se mostrado efetivo e com mínimas complicações (Tabela 1).

Recente revisão de 29 crianças submetidas à toracoscopia para tratamento de derrame parapneumônico complicado, no Hospital de Clínicas de Porto Alegre, com faixa etária entre 8 meses a 11 anos (média de 3 anos e 3 meses), mostrou que o procedimento foi efetivo e bem tolerado³⁶. Após a toracocentese, as crianças receberam antibioticoterapia endovenosa de amplo espectro e submeteram-se a algum tipo de drenagem. Em 23 pacientes, foi colocado dreno pleural tubular, e em 6 foi realizado toracoscopia.

Tabela 1 - Toracoscopia no tratamento de derrame parapneumônico complicado em crianças e adolescentes

Autor/Ano	Número de crianças	Estágio/Empiema	Eficácia*	Complicações
Kern & Rodgers ⁶ / 1993	9	II e III	100%	Ausentes
Stovroff ⁸ / 1995	10	II e III	90%	Ausente
Davidoff ³⁰ / 1996	9	II	78%	Não referido
Campos ^{31**} / 1997	38	II e III	82%	Não referido
Klena ¹⁹ / 1998	21	II	71%	Não referido
Grewal ³² / 1999	25	II	96%	Hemorragia = 1
Merry ²⁸ / 1999	19	I e II	100%	Ausente
Doski ³³ / 2000	41	I e II	100%	Ausente
Fraga ^{20**} / 2000	23	II e III	91%	Enfisema subcutâneo = 2
Rescorla ³⁴ / 2000	16	II e III	88%	Ausente
Subramaniam ²⁵ / 2001	22	II e III	100%	Ausente
Chen ³⁵ / 2002	19	II e III	100%	Ausente

* Eficácia – 100% significa que não houve necessidade de cirurgia aberta.

** Utilizado mediastinoscópio e videotoracoscópio.

Nestes últimos, a toracoscopia foi o procedimento inicial devido à presença de derrame pleural com septos à ecografia. No grupo com drenagem pleural fechada, a toracoscopia foi realizada devido à presença de febre e líquido pleural residual à ecografia (com ou sem septações), com ou sem piora do estado geral, durante ou após a remoção do dreno torácico. A ecografia foi realizada antes da toracoscopia em todos os pacientes, sendo importante para determinar a presença e localização do líquido, bem como a presença de fibrina e loculações do derrame pleural. O tempo cirúrgico médio da toracoscopia foi 97 minutos (30 a 180 min). A radiografia de tórax no pós-operatório imediato mostrou adequada expansão pulmonar, com espessamento pleural residual e sem evidência de derrame. Três crianças apresentaram enfisema subcutâneo na incisão cirúrgica torácica. Não foi observada infecção da incisão cirúrgica. A drenagem torácica após a toracoscopia foi em média de 7,4 dias (2 a 27). Cinco crianças necessitaram de nova toracoscopia durante o período de acompanhamento. Elas apresentaram febre e derrame pleural após a remoção do dreno torácico, e realizaram novo procedimento para remoção do líquido e fibrina. Três outras crianças, tratadas no início de nossa série, necessitaram de drenagem cirúrgica aberta. Duas delas também apresentaram derrame pleural e febre após remoção do dreno torácico, mas, devido ao encarceramento do pulmão, foi realizada pleurostomia. Uma criança apresentou drenagem através do dreno de tórax por mais de duas

semanas, tendo o dreno sido cortado e aberto externamente. O tempo médio de hospitalização após a toracoscopia foi de 15,1 dias (de 5 a 26 dias). Todos os pacientes mantiveram-se assintomáticos desde a alta hospitalar. Radiografia de tórax na revisão mensal mostrava espessamento pleural residual³⁶.

Recentes estudos têm enfatizado a importância do tratamento precoce e agressivo do derrame parapneumônico complicado. Na presença de derrame complicado loculado ou septado, sem evidência de organização, prefere-se a realização de toracoscopia^{6,28}. Atualmente em nosso serviço, as crianças que apresentam derrame parapneumônico com indicação de drenagem fazem inicialmente ecografia torácica. Se o derrame é livre, realiza-se drenagem torácica fechada; se o derrame é loculado ou septado, realiza-se toracoscopia.

Enzimas intrapleurais

A utilização intrapleurais de fibrinolíticos para degradação de derrame pleural septado e aumento da drenagem pelo dreno torácico, foi descrita, pela primeira vez, em 1950¹. Problemas de reações alérgicas e neutralização do agente fibrinolítico por anticorpos durante tratamentos prolongados fizeram com que esse tipo de abordagem fosse abandonado nos anos subseqüentes³⁷. A partir da década de 90, com a purificação da estreptoquinase e a utilização da

uroquinase, que não produz efeitos alérgicos, novos trabalhos têm referido a utilização desse tipo de tratamento em crianças com derrame parapneumônico complicado.

O agente fibrinolítico degrada uma ampla variedade de proteínas, entre as quais a fibrina. A reação fibrinolítica mediada pela estreptoquinase ou uroquinase resulta da ativação do plasminogênio e formação da plasmina, que atua na lise dos septos do derrame pleural loculado, permitindo a fluidificação do material, que passa a sair da cavidade torácica pelo dreno³⁸.

Recente estudo retrospectivo do uso de estreptoquinase ou uroquinase, em 25 crianças com empiema loculado, sugere que este método adjuvante de tratamento seja efetivo e seguro em crianças com empiema torácico³⁷. Os autores referem que o tratamento foi efetivo em 20 deles (80%). A indicação do uso de fibrinolíticos nesse estudo deve-se à persistência de derrame pleural parapneumônico após drenagem torácica tubular em pacientes com febre, apesar do uso de antibióticos parenterais. Cinco pacientes (20%) apresentaram complicações, com necessidade de cirurgia. Três apresentaram fístula broncopleurale, com necessidade de toracotomia, decorticação e ressecção segmentar de pulmão; dois persistiram com loculações e necessitaram toracotomia e decorticação. Nessa série, não se observaram complicações com o uso de fibrinolíticos, e o tempo médio de permanência do dreno torácico foi de 8,9 dias (variação de 8 a 17 dias). Nesse estudo não foi referido o tempo de internação das crianças³⁷.

A grande discussão sobre o uso de fibrinolíticos como tratamento adjuvante em crianças com empiema, é que este tipo de abordagem requer prolongado tempo de internação e tem significativos índices de ineficácia³⁹. Associado a isso, não há estudo prospectivo randomizado comparando o uso de fibrinolíticos com outros métodos de tratamento do derrame parapneumônico complicado na criança. O único estudo desse tipo foi realizado em adultos, e mostrou que a toracosopia foi mais eficaz do que o uso de fibrinolítico pelo dreno torácico em pacientes com empiema, com menor tempo de internação e menor custo⁴⁰. Em vista disso, e enquanto não tivermos um estudo adequado em crianças, não indicamos a utilização de fibrinolíticos em crianças com derrame parapneumônico complicado.

Situações especiais

Pneumotórax

O pneumotórax associado ao derrame parapneumônico complicado geralmente decorre da ruptura de um microabscesso pulmonar periférico na cavidade pleural. Grande fuga aérea pode ocasionar pneumotórax hipertensivo, com dificuldade respiratória importante.

Como esse tipo de pneumotórax acompanha-se de infecção pleural, o tratamento é o mesmo do derrame parap-

neumônico complicado na fase aguda, com necessidade de drenagem torácica com dreno tubular calibroso. A drenagem completa do conteúdo pleural, com expansão completa do pulmão, em geral é suficiente para o fechamento da área de vazamento no parênquima pulmonar.

Fístula broncopleurale

Quando o derrame parapneumônico é complicado pela presença de uma fístula broncopleurale, a realização de adequada drenagem pleural é crucial. Se isso não for realizado, pode haver drenagem de material infectado para dentro do pulmão, com piora da infecção pulmonar¹⁴.

A fístula broncopleurale pode se manifestar por excessiva expectoração na criança sem doença pulmonar extensa. Radiologicamente, observa-se nível hidroaéreo intrapleurale em radiografia torácica, com a criança em posição elevada. Em algumas ocasiões, é necessária a realização de tomografia computadorizada, para confirmar se o nível hidroaéreo localiza-se no espaço pleural, ou é decorrente de abscesso pulmonar.

A manifestação mais comum de fístula broncopleurale é a persistência de fuga aérea após a realização da drenagem torácica fechada. O diagnóstico é confirmado após exclusão de anormalidades na vedação do dreno e intermediários do sistema de drenagem.

Como foi discutido anteriormente, empiema com fístula broncopleurale associada requer drenagem torácica tubular de urgência, a fim de evitar a contaminação de todo o sistema respiratório. A criança deve, preferentemente, ser colocada em decúbito lateral, sobre o lado da fístula, a fim de prevenir a aspiração de líquido pleural para o pulmão contralateral. Para o fechamento da fístula, é fundamental que o pulmão expanda e ocupe toda a cavidade torácica. Para facilitar a expansão pulmonar, é importante reduzir a fuga de ar pela fístula, através da redução da pressão intrapulmonar e do aumento da pressão intrapleurale. A primeira é obtida com a manutenção da ventilação espontânea, evitando ao máximo a intubação traqueal e a ventilação pulmonar com pressões elevadas. O aumento da pressão intrapleurale é obtido através da suspensão da aspiração contínua pelo dreno torácico, que é mantido apenas em selo d'água. Com a expansão completa do pulmão, o controle da sepse, a cura da infecção pulmonar e o adequado suporte nutricional, geralmente podemos esperar fechamento da fístula brônquica em alguns dias. Caso a mesma persista além de 2 a 4 semanas, há, em geral, necessidade de fechamento cirúrgico da fístula brônquica.

A correção cirúrgica da fístula broncopleurale na criança deve ser preferentemente realizada por toracotomia, já que é difícil a realização deste procedimento por videotoracosopia³⁴. Em geral, o fechamento de fístula broncopleurale requer remoção do tecido pulmonar adjacente ao local da fístula, com sutura de cartilagem brônquica normal e fechamento do local de escape aéreo.

Pneumatocele

Pneumatoceles são cistos pulmonares decorrentes de infecção pulmonar, resultantes de necrose bronquiolar e alveolar localizadas. A lesão determina passagem de ar para o espaço intersticial, com formação de cisto de paredes finas contendo ar. A pneumatocele pode romper e ocasionar pneumotórax hipertensivo, fistula broncopleural e empiema⁴¹.

As pneumatoceles são tipicamente diagnosticadas na radiografia de tórax. Tomografia computadorizada pode ser útil no diagnóstico diferencial com cisto pulmonar, hérnia diafragmática ou malformação adenomatóide cística.

A maioria das pneumatoceles não requer tratamento, visto que em geral regridem progressivamente de tamanho, à medida que a infecção pulmonar é curada. Cerca de 45% delas resolvem em 6 meses, e as restantes, dentro de 12 meses, sem complicações clínicas ou radiográficas.

Quando a pneumatocele cresce muito, com compressão das estruturas e dificuldade respiratória, ela deve ser drenada com dreno tubular. O mesmo tratamento é preconizado em crianças que apresentam ruptura da pneumatocele com desenvolvimento de pneumotórax, fistula broncopleural ou empiema. A realização de toracotomia e fechamento do local de escape aéreo é raramente necessária.

Referências bibliográficas

- Rosen H, Nadkarni V, Theroux M, Padman R, Klein J. Intrapleural streptokinase as adjunctive treatment for persistent empyema in pediatric patients. *Chest* 1993;103:1190-3.
- Chan W, Keyser-Gauvin E, Davis LT, Nguyen LT, Laberge JM. Empyema thoracic in children: a 26-year review of the Montreal Children's Hospital experience. *J Pediatr Surg* 1997;32(6):870-2.
- Miller JI. Infections of the pleura. In: Shields TW. *General Thoracic Surgery*. Philadelphia: Lea & Febiger; 1989.p.633-49.
- Mangete EDO, Kombo BB, Legg-Jack TE. Thoracic empyema: a study of 56 patients. *Arch Dis Child* 1993;69:587-8.
- Robinson LA, Moulton AL, Fleming WH. Intrapleural fibrinolytic treatment of multiloculated thoracic empyemas. *Ann Thorac Surg* 1994;57:802-14.
- Kern JA, Rodgers BM. Thoracoscopy in the management of empyema in children. *J Pediatr Surg* 1993;28:1128-32.
- Silen ML, Weber TR. Thorascopic débridement of loculated empyema thoracic in children. *Ann Thorac Surg* 1995;59:1166-8.
- Stovroff M, Teague G, Heiss KF, Parker P, Ricketts RR. Thoracoscopy in the management of pediatric empyema. *J Pediatr Surg* 1995;30:1211-5.
- Van Way C III, Narrod J, Hopeman A. The role of early limited thoracotomy in the treatment of empyema. *J Thorac Cardiovasc Surg* 1988;96:436-9.
- Raffensperger JC, Luck SR, Shkolnik A, Ricketts RR. Mini-thoracotomy and chest tube insertion for children with empyema. *J Thorac Cardiovasc Surg* 1982;84:497-504.
- Miller JI. Empyema thoracis. *Ann Thorac Surg* 1990;50:343-4.
- Gustafson RA, Murray GF, Warden HE. Role of lung decortication in symptomatic empyema in children. *Ann Thorac Surg* 1990;49:940-7.
- Finck C, Wagner C, Jackson R, Smith Sam. Empyema: Development of a critical pathway. *Semin Pediatr Surg* 2002; 11:25-8.
- Light RW. Parapneumonic effusions and empyema. In: Light RW. *Pleural diseases*. 3ª ed. Baltimore: Williams & Wilkin; 1995.p.129-53.
- The American Thoracic Society: Management of non-tuberculous empyema. *Am Ver Respir Dis* 1962;85:935-6.
- Light RW. Management of parapneumonic effusions. *Arch Intern Med* 1981;141:1339-41.
- Meier A, Smith B, Rhagavan ABS, Moss LR, Harrison M, Skarsgard E. Rational treatment of empyema in children. *Arch Surg* 2000;135(8):907-12.
- Boersma WG, Lowenberg A, Holloway Y, Kuttscrutter H, Snijder JA, Koeter GH. Rapid detection of pneumococcal antigen in pleural fluid of patients with community acquired pneumonia. *Thorax* 1993;48:160-2.
- Klena JW, Cameron B, Langer JC, Winthrop AL, Perez C. Timing of video-assisted thorascopic débridement for pediatric empyema. *J Am Coll Surg* 1998;187(4):404-8.
- Fraga JC, Nunes G, Schopf L, Hinke T, Antunes CRH. Toracosopia em crianças com derrame parapneumônico complicado. *Revista HCPA* 2000;20:13-20.
- Himelmann RB, Callen PW: The prognostic value of loculations in parapneumonic pleural effusions. *Chest* 1986;90:852-6.
- Foglia RP, Randolph JG. Current indications for decortication in the treatment of empyema in children. *J Pediatr Surg* 1987;22: 28-33.
- Kosloske AM, Cartwright KC. The controversial role of decortication in the management of pediatric empyema. *J Thorac Cardiovasc Surg* 1988;96:166-70.
- Sarihan H, Cay A, Aynaci M, Abaki A. Empyema in Children. *J Cardiovasc Surg* 1998;39:113-6.
- Subramaniam R, Joseph VT, Tam GM, Goh A, Cahy OM. Experience with video-assisted thorascopic surgery in the management of complicated pneumonia in children. *J Pediatr Surg* 2001;36:316-9.
- Fraga JC, Lima A, Schopf L, Antunes CRH. Pleuroscopia com mediastinoscópio em crianças com derrame parapneumônico complicado. *J Pediatr (Rio J)* 1999;75:470-6.
- Rodgers BM. Thoracoscopy. In: Holcomb GW III. *Pediatric Endoscopic Surgery*. Connecticut: Appleton & Lange; 1994. p.103-17.
- Merry CM, Bufo AJ, Shah RS, Schropp KP, Lobe TE. early definitive intervention by thoracoscopy in pediatric empyema. *J Ped Surg* 1999;34:178-81.
- Steinbrecher HA, Hajmaldin AS. Thoracoscopy for empyema in children. *J Pediatr Surg* 1998;33:708-10.
- Davidoff AM, Hebra A, Kerr J, Stafford PW. Thorascopic management of empyema in children. *J Laparosc Surgery* 1996;6 Suppl 1:51-4.
- Campos JRM, Filho LOA, Werebe EC, Minamoto H, Quim LOA, Filomeno LTB, et al. Thoracoscopy in children and adolescents. *Chest* 1997;111:494-7.
- Grewal H, Jackson RJ, Wagner CW, Smith S. Early video-assisted thoracic surgery in the management of empyema. *Pediatrics* 1999;103(5):e63.
- Doski JJ, Lou D, Hicks BA, Megison SM, Sanchez P, Contidor M, et al. Management of parapneumonic collections in infants and children. *J Pediatr Surg* 2000;35(2):265-70.

34. Rescorla FJ, West KW, Gingalewski CA, Engum SA, Scherer III LR, Grosfeld J. Efficacy of primary and secondary video-assisted thoracic surgery in children. *J Pediatr Surg* 2000;35:134-8.
35. Chen LE, Langer JC, Dillon PA, Foglia RP, Huddleston CB, Mendeloff EM, et al. Management of late-stage parapneumonic empyema. *J Pediatr Surg* 2002;37(3):371-4.
36. Fraga JC, Komlós M, Nunes G, Schopf L. Toracoscopia em crianças com empiema. Resumo do IV Congresso de Cirurgia Pediátrica Del Cono Sur de América (CIPESUR); 2001 Nov 7-10; Montevideo, Uruguai. Montevideo: CDC; 2001:75.
37. Kiliç N, Çelebi S, Gürpınar A, Hacimustafaoglu M, Konca Y, Ildirm I, et al. Management of thoracic empyema in children. *Pediatr Surg Int* 2002;18:21-3.
38. Jerjes-Sanchez C, Ramirez-Rivera A, Elizalde JJ, Delgado R, Cícero R, Ibarra-Perez C, et al. Intrapleural fibrinolysis with streptokinase as an adjunctive treatment in hemothorax and empyema. A multicenter trial. *Chest* 1996;109:1514-9.
39. Krishnan R, Amin N, Dozor AJ, Stringel G. Urokinase in the management of complicated parapneumonic effusions in children. *Chest* 1997;112:1579-83.
40. Wait M, Sharma S, Hohn J, Nogare AD. A randomized trial of empyema therapy. *Chest* 1997;111:1548-51.
41. Zuhdi MK, Bradley JS, Spear RM, Peterson BM. Fatal air embolism as a complication of staphylococcal pneumonia with pneumatoceles. *Pediatr Infect Dis J* 1995;14:811-2.

Endereço para correspondência:

Dr. José Carlos Fraga

Rua Ramiro Barcelos 2350, sala 600 – HCPA

CEP 90430-000 – Porto Alegre, RS

E-mail: jcfraga@brturbo.com